This is a digital copy of a book that was preserved for generations on library shelves before it was carefully scanned by Google as part of a project to make the world's books discoverable online.

It has survived long enough for the copyright to expire and the book to enter the public domain. A public domain book is one that was never subject to copyright or whose legal copyright term has expired. Whether a book is in the public domain may vary country to country. Public domain books are our gateways to the past, representing a wealth of history, culture and knowledge that's often difficult to discover.

Marks, notations and other marginalia present in the original volume will appear in this file - a reminder of this book's long journey from the publisher to a library and finally to you.

Usage guidelines

Google is proud to partner with libraries to digitize public domain materials and make them widely accessible. Public domain books belong to the public and we are merely their custodians. Nevertheless, this work is expensive, so in order to keep providing this resource, we have taken steps to prevent abuse by commercial parties, including placing technical restrictions on automated querying.

We also ask that you:

+ *Make non-commercial use of the files* We designed Google Book Search for use by individuals, and we request that you use these files for personal, non-commercial purposes.

+ *Refrain from automated querying* Do not send automated queries of any sort to Google's system: If you are conducting research on machine translation, optical character recognition or other areas where access to a large amount of text is helpful, please contact us. We encourage the use of public domain materials for these purposes and may be able to help.

+ *Maintain attribution* The Google "watermark" you see on each file is essential for informing people about this project and helping them find additional materials through Google Book Search. Please do not remove it.

+ *Keep it legal* Whatever your use, remember that you are responsible for ensuring that what you are doing is legal. Do not assume that just because we believe a book is in the public domain for users in the United States, that the work is also in the public domain for users in other countries. Whether a book is still in copyright varies from country to country, and we can't offer guidance on whether any specific use of any specific book is allowed. Please do not assume that a book's appearance in Google Book Search means it can be used in any manner anywhere in the world. Copyright infringement liability can be quite severe.

About Google Book Search

Google's mission is to organize the world's information and to make it universally accessible and useful. Google Book Search helps readers discover the world's books while helping authors and publishers reach new audiences. You can search through the full text of this book on the web at `http://books.google.com/`

UNIVERSITY OF CALIFORNIA
MEDICAL CENTER LIBRARY
SAN FRANCISCO



DEUTSCHE ZEITSCHRIFT

FÜR

CHIRURGIE.

HERAUSGEGEBEN

VON

Prof. BARDENHEUER in Köln, Prof. v. BERGMANN in Berlin, Prof. BIER in Greifswald, Prof. H. BRAUN in Göttingen, Dr. v. BURCKHARDT in Stuttgart, Prof. v. EISELSBERG in Wien, Dr. G. FISCHER in Hannover, Prof. FRIEDRICH in Leipzig, Prof. GUSSENBAUER in Wien, Prof. HAHN in Berlin, Prof. HELFERICH in Kiel, Prof. HILDEBRAND in Basel, Prof. HOCHENEGG in Wien, Dr. KAPPELER in Konstanz, Prof. KOCHER in Bern, Prof. KÖNIG in Berlin, Prof. KRÖNLEIN in Zürich, Prof. KÜSTER in Marburg, Dr. C. LAUENSTEIN in Hamburg, Prof. v. LEUTHOLD in Berlin, Prof. MADELUNG in Strassburg i. E., Prof. MÜLLER in Rostock, Prof. NICOLADONI in Graz, Prof. RIEDEL in Jena, Prof. E. ROSE in Berlin, Prof. RYDYGIER in Lemberg, Prof. SCHEDE in Bonn, Prof. SCHÖNBORN in Würzburg, Prof. SONNENBURG in Berlin, Prof. TRENDELENBURG in Leipzig, Oberarzt Dr. WIESINGER in Hamburg.

REDIGIRT

VON

Prof. Dr. E. ROSE in Berlin. UND Prof. Dr. H. HELFERICH in Kiel.

Achtundsechzigster Band.

Mit 48 Abbildungen im Text und 4 Tafeln.

LEIPZIG,
VERLAG VON F. C. W. VOGEL
1903.

Inhalt des achtundsechzigsten Bandes.

Erstes und Zweites (Doppel-) Heft

ausgegeben März 1903.

Seite

Nekrolog. Carl Nicoladoni, von Prof. Dr. Erwin Payr in Graz. (Mit Bild.)

I. Aus der chirurgischen Klinik in Bern. Director: Prof. Dr. Th. Kocher.
Experimenteller Beitrag zur Frage der circulären Arteriennaht. Von Hans Amberg, Assistenzarzt der Klinik 1

II. Beitrag zur Myositis ossificans. Von Medicinalrath Dr. Borchard, dirig. Arzt der chirurgischen Abtheilung des Diakonissenhauses in Posen 17

III. Aus der chirurgischen Univ.-Klinik zu Göttingen. Director: Geheimrath Braun.
Ueber Geschwülste des Musculus psoas und Musculus iliacus internus. Von Dr. H. Jacobsthal, Assistenzarzt der Klinik. 38

IV. Aus der II. chirurgischen Abtheilung des k. k. allgem. Krankenhauses in Wien. Vorstand: Hofrath Prof. A. v. Mosetig-Moorhof.
Beiträge zur operativen Radicalbehandlung der Kniegelenkstuberculose mit besonderer Berücksichtigung der Anwendung der Jodoformplombe nach v. Mosetig. Von Dr. Nikolaus Damianos, Assistenten der Abtheilung. (Mit Tafel I, II) . . 50

V. Aus der II. chirurgischen Abtheilung des k. k. Hofrathes Prof. Dr. Albert Ritter von Mosetig-Moorhof im k. k. allgemeinen Krankenhause in Wien.
Laparotomie und Ventralhernien. Von Dr. M. Silbermark, Secundararzt und Dr. M. Hirsch, Aspirant obiger Abtheilung 80

VI. Aus der chirurg. Univ.-Klinik zu Jena. Director: Geh.-Rath Riedel.
Die Localisation der Osteomyelitis in den Seitentheilen des Os sacrum und ihre Beziehung zu den Wachsthumsvorgängen. Von Privatdocent Dr. Heinrich Gross, I. Ass. der Klinik. (Mit 6 Abbildungen) 94

1743 i

Seite

VII. Ueber traumatische Accessoriusparalyse nach Schädelbasisfracturen. Von Dr. Joseph Krähenmann, z. Z. Assistenzarzt bei Herrn Privatdocent Dr. Kaufmann in Zürich. (Mit 7 Abbildungen) . 151

VIII—X. Kleinere Mittheilungen.

VIII. Aus der chirurgischen Universitätsklinik Graz. Vorstand: weil. Hofrath Prof. Dr. C. Nicoladoni.
Ueber ein Instrument zur bequemen Führung der Gigli'schen Drahtsäge. Von Prof. Dr. E. Payr, Assistent der Klinik. (Mit 3 Abbildungen) 181

IX. Berichtigung zu Dr. Regling's Mittheilung:
„Ueber solitäre Darmstenosen." Deutsche Zeitschrift für Chirurgie. 65. Bd. S. 310. Von Prof. v. Hacker, Innsbruck . . . 184

X. Aus dem pathologischen Institut der Universität Marburg i. H. Prof. Dr. Ribbert.
Ein Fall von Volvulus bei einem 19tägigen Säugling. Von Dr. M. Pescatore, Volontärarzt (Mit 1 Abbildung) 185

Drittes und Viertes (Doppel-) Heft

ausgegeben April 1903.

Nekrolog. Eugen Hahn, von Alfred Neumann. (Mit Bild.)

XI. Aus chirurgischen Abtheilung des städt. Krankenhauses Moabit. Director: Geh. Med.-Rath Prof. Dr. Sonnenburg
Erfahrungen über Veränderungen des Wurmfortsatzes bei gynäkologischen Erkrankungen. Von Oberarzt Dr. Hermes . . 191

XII. Aus dem bakteriologischen Institute zu Jena. Geh. Hofrath Prof. Dr. Gärtner.
Bakteriologische Studien an der Hand von 46 Gallensteinoperationen nebst einem Beitrag über ätiologische Fragen des lithogenen Katarrhs der Gallenblase. Von Dr. Otto Hartmann in Cassel, früher Privatdocent der Chirurgie in Jena. 207

XIII. Aus der chirurgischen Univ.-Klinik zu Göttingen. Director: Prof. Braun.
Beiträge zur Statistik der operativ behandelten Aneurysmen. Von Dr. H. Jacobsthal, Assistenzarzt der Klinik 239

XIV. Bemerkungen zur „Blasensteinzertrümmerung mit nachfolgender Aspiration". Von Dr. med. C. Krüger, Bad Wildungen-Berlin. 291

XV. Aus der chirurgischen Klinik des Prof. Scriba in Tokyo (Japan).
Ueber multiple Papillome der harnführenden und der harnbereitenden Wege der Niere. Von Dr. M. Matsuoka, z. Z. Assistent der Klinik. (Mit Tafel III, IV) 306

Seite

XVI. Ueber Hochstand des Schulterblatts mit congenitalen Hals- und Schultermuskeldefecten. Von Dr. Kayser, Stabsarzt an der Kaiser Wilhelms-Academie. (Mit 2 Abbildungen) 318

XVII. Aus der anatomischen Anstalt der k. k. Universität in Graz.
Zur Anatomie und Mechanik des Platt- und Hackenfusses. Von Dr. Max Hofmann, Assistent der chirurgischen Klinik des weiland Hofrathes Professor Dr. C. Nicoladoni in Graz. (Mit 8 Abbildungen) 347

XVIII. Aus der chirurgischen Abtheilung des Diakonissenhauses zu Leipzig. Oberarzt: Privatdocent Dr. H. Braun.
Ueber die genuine diffuse Phlebarteriektasie an der oberen Extremität. Von Dr. Läwen, Assistenzarzt. (Mit 1 Abbildung) 364

XIX. R. Istituto chirurgico di Roma. Director: Prof. Franc. Durante.
Ueber das Uterus-Papilloma. Von Dr. Nello Biagi, Assistent. (Mit 6 Abbildungen) 391

XX—XXI. Kleinere und technische Mittheilungen.

XX. Aus dem Katharinenspital in Stuttgart. OMR. v. Burckhardt.
Ein Fall von Hernia inguinalis bilocularis mit properitonealem Sack im kleinen Becken und Ektopie des Hodens. Von Dr. W. Schmidt, Assistenzarzt. 408

XXI. Ueber Bau und innere Einrichtung einer chirurgischen Klinik. Von Doc. Dr. V. Chlumsky in Krakau. (Mit 7 Abbildungen) 412

XXII. Besprechungen: Löwenbach, Dr. Georg, Die gummöse Erkrankung der weiblichen Urethra 445

Fünftes und Sechstes (Doppel-) Heft

ausgegeben Mai 1903.

Nekrolog. Max Schede, von H. Graff. (Mit Bild.)

XXIII. Aus der chirurgischen Univ.-Klinik zu Göttingen. Director: Prof. Dr. Braun.
Beiträge zur Statistik der operativ behandelten Aneurysmen. Von Dr. H. Jacobsthal, Assistenzarzt der Klinik 447

XXIV. Aus der chirurgischen Klinik der Charité. Director: Geheimrath Prof. Dr. König.
Ueber die Prognose der Schädelbasisbrüche. Von Stabsarzt Dr. Graf, Assistent der Klinik 464

XXV. Aus der chirurgischen Privatklinik Prof. Dr. Jordan's in Heidelberg.
Ueber Prostatitis acuta mit Abcessbildung nach Furunkulose. Von Dr. med. August Söhngen 508

XXVI. Aus der chirurgischen Abtheilung der Magdeburger Krankenanstalt Sudenburg. Oberarzt: Dr. Habs.

Ueber Herniotomieen im Kindesalter, insbesondere im Säuglingsalter, darunter zwei seltene Fälle von Einklemmung. Von Dr. Grunert, Oberarzt im Regiment Elisabeth, commandirt zur Krankenanstalt 517

XXVII—XXVIII. Kleinere Mittheilungen und Hospitalbericht.

XXVII. Aus der Kinderpoliklinik von Priv.-Doc. Dr. H. Neumann in Berlin.

Bericht über die chirurgischen und orthopädischen Erkrankungen in den Jahren 1896—1902. Von Dr. H. Maass, Leiter der äusseren Abtheilung. (Mit 7 Abbildungen) 535

XXVIII. Zur Casuistik des Exophthalmus pulsans. Von Dr. Jean H. Thierry in Valparaiso 575

XXIX. Besprechungen:

Kaposi, Chirurgie der Nothfälle 582

Ludloff, Zur Pathogenese und Therapie der angeborenen Hüftgelenksluxation 582

Schultze, Atlas und Grundriss der topographischen und angewandten Anatomie 583

Literarische Neuigkeiten 584

I.

Aus der chirurgischen Klinik in Bern. (Director: Prof. Dr. Th. Kocher.)

Experimenteller Beitrag zur Frage der circulären Arteriennaht.

Von

Hans Amberg,
Assistenzarzt der Klinik.

Der Gefässapparat hat in der praktischen Chirurgie von jeher eine wichtige Rolle gespielt, tritt doch bei jeder Gewebstrennung aus den eröffneten Gefässen eine Blutung zu Tage, welche in vielen Fällen das sofortige Eingreifen des Chirurgen nöthig macht. Währenddem die Alten gezwungen waren, mit glühenden Messern zu operiren und die Amputationsstümpfe in siedendes Pech zu tauchen, besitzen wir in der Unterbindung der Gefässe, die uns Ambroise Paré, der Schöpfer der neueren Chirurgie gelehrt hat (1552), die vorzüglichste Blutstillungsmethode. Jedoch erst in den letzten Jahren sind bei Verletzungen grösserer Gefässe auch conservative Verfahren eingeführt worden, welche Dank der antiseptischen und aseptischen Wundbehandlung von Erfolg begleitet waren.

Die Idee der Gefässnaht ist freilich nicht neu. Schon vor dem Jahre 1759 hat Lambert, der Chirurg von New-Castle, eine seitliche Naht beim Pferde angeblich mit Erfolg ausgeführt, dann im Jahre 1759 ein englischer Arzt, Hallowel, an der Arteria brachialis des Menschen. Aber die negativen Resultate von Assmann (1772) beherrschten auf mehr als ein Jahrhundert hinaus die Ansichten aller Chirurgen. Im Jahre 1889 hat dann Jassinowsky seitliche Arterienwunden unter Erhaltung des Lumens genäht, nachdem Gluck schon im Jahre 1882 mit Hülfe einer Prothese an einer grösseren Hundearterie einen positiven Erfolg verzeichnen konnte. Die seitliche Venennaht hatte um diese Zeit in der Chirurgie das Bürgerrecht bereits erworben (Czerny, Schede).

Handelt es sich um Verletzungen, wobei mehr als ein Drittheil, eventuell der ganze Umfang einer Arterie durchtrennt ist, so führt die einfache circuläre Naht der Wunde, welche bei den Venen noch ausreicht, wegen der sich einstellenden Gefässverengerung und Stromverlangsamung in der Regel zu obturirender Thrombose. Die folgenden Experimente sind nun nach Anfertigung verschiedener Modelle und Versuchen an herausgeschnittenen Arterien angestellt worden, um unter Zuhülfenahme eines kleinen Kunstgriffes vollkommen durchtrennte Arterien mit einfacher Naht zur Vereinigung zu bringen. Die andern bisher angegebenen Verfahren, die Invagination nach Murphy und die Verwendung von Prothesen werden bei der Besprechung der Versuchsresultate Berücksichtigung finden.

Meinem hochverehrten Chef und Lehrer, Herrn Professor Dr. Th. Kocher, bin ich für die freundliche Unterstützung bei der Arbeit sehr zum Danke verpflichtet; ebenso Herrn Professor Dr. Schwendimann und Herrn Dr. Lauper, II. Assistenzarzt der chirurgischen Klinik, für die gütige Assistenz, sowie Herrn Professor Dr. Howald für die Revision der Präparate.

Erstes Experiment.

20. März 1902. Pferd, einige 20 Jahre alt und etwas heruntergekommen (Schlachtthier). Dasselbe wird in der Operationshalle des Thierspitals an die Operationswand festgebunden und letztere um eine horizontale Achse so gedreht, dass das Thier wie auf einen Tisch zu liegen kommt. Keine Narkose. Desinfection mit Seife und Lysoform. Die rechte Carotis communis wird in sehr zuvorkommender Weise von Herrn Prof. Schwendimann freigelegt und auf 10—15 cm hervorgezogen. Sie scheint einen Durchmesser von gut einem Centimeter zu besitzen. Ich schneide nun die Gefässscheide in der Mitte circulär ein und präparire sie ca. daumenbreit zurück. Zur provisorischen Blutstillung werden oben und unten zwei gewöhnliche, ziemlich hart schliessende Schieber, deren Branchen mit Gazestreifen umwickelt sind, angelegt und das Gefäss zwischen denselben quer durchschnitten. Dann wird das periphere Stück mit der Scheere an zwei gegenüberliegenden Stellen in der Längsrichtung des Gefässes auf 3—4 mm gespalten, ebenso das centrale an symmetrischer Stelle, ein entsprechend breiter Saum der Gefässwand um 90° nach aussen umgekrempt und die Gefässstücke einander genähert. Es kommen so zwei circuläre Intimastreifen von ca. 3 mm Breite aufeinander zu liegen und die definitive Vereinigung geschieht durch die Naht. Das Vorgehen ist analog demjenigen beim Aneinandersetzen von eisernen Röhren, wobei am umgekrempten Rande der Röhre, der sogenannten Flansche, die Dichtung vorgenommen wird. Im vorliegenden Falle werden am vorderen Umfange des Gefässes mit ziemlich grober Nadel und dickem Seidenfaden 4—5 Knopfnähte angelegt, ebenso am hinteren Gefässumfange, nachdem die zur temporären Blutstillung

dienenden Schieber um 180° gedreht worden waren. Dabei kann constatirt werden, dass die Seidenfaden im Lumen des Gefässes auf 1—2 mm frei liegen. Die Stelle, wo die früher angelegten Längsschnitte der beiden Gefässstücke aneinander zu liegen kommen, klafft etwas und wird auf beiden Seiten mit einigen mehr oberflächlich geführten und quer zur Längsachse gestellten Knopfnähten geschlossen. Bei der Lockerung des peripheren Schiebers spritzt das Blut in einem gut 1 mm dicken Strahle an beiden obenerwähnten Stellen hervor. Nach Schluss des Schiebers werden neue Verstärkungsknopfnähte angelegt. Das gleiche Spiel wiederholt sich noch einmal, einige Nähte gerathen in der Hitze des Gefechts ziemlich tief in's Lumen des Gefässes hinein, denn das Pferd ist mittlerweile unruhig geworden und hat die fixirenden Riemen am Kopfe stark gelockert. Schliesslich gelingt es jedoch, die Blutung aus den Stichcanälen durch leichte Compression nach einigen Minuten zu stillen. Das Caliber des Gefässes an der Nahtstelle ist kaum merklich verringert, der Puls auch im peripheren Theile deutlich sichtbar. Wegen zu grobem Nähmaterial wird die Gefässscheide über der Nahtstelle nicht vereinigt. Leichte, mehr parenchymatöse Blutung aus der Tiefe der Wunde. Es werden keine Gefässe ligirt. Spülung mit Lysoform, ein Lysoformtampon wird locker auf die Nahtstelle gelegt, die Haut darüber fortlaufend mit Seide vereinigt und die Hautnaht mit Airolpaste bedeckt.

Die Maxillaris externa der entsprechenden Seite pulsirt, wie sofort controllirt wird, ganz gut, jedoch nicht so kräftig wie links. Das Pferd wird auf die Beine gebracht und dann verkehrt in den Stall gestellt, d. h. zur Vermeidung von Traumen durch Reiben, Stossen u. s. w. mit dem Kopfe gegen den Gang zu an einer Kette angebunden. Das Thier ist ganz munter und frisst sofort das vorgelegte Futter. Aus dem untersten Wundwinkel sickert ganz wenig Blut durch.

Zur Operation hatte ich mich aus äusseren Gründen nicht vorbereiten können und musste daher mit dem gerade vorhandenen groben thierärztlichen Nähmateriale vorlieb nehmen.

Befund am Abend des gleichen Tages: Blutung ganz zum Stehen gekommen, Operationsstelle leicht aufgetrieben, Puls in der Maxillaris externa eher kräftiger als mittags, jedoch noch nicht so stark wie links. Pulszahl 69, Temperatur 38,1°. (Normal beim Pferde 37,5—38,5°.)

21. März 1902. Puls 72, Temperatur 38,1°, Status der Operationsstelle unverändert. Das Thier frisst gut, wird jedoch, da es sich wegen starker Lahmheit kaum auf den Beinen halten kann, am Abend an einem Gurte um den Leib in Suspension gehalten.

22. März 1902. Temperatur 38,2°. Das Pferd soll geschlachtet werden (48 Stunden nach der Operation). Das Thier fällt bei der Abnahme der Suspension zu Boden und zwar gerade auf die rechte Seite (Operationsstelle!) und ist nicht mehr zum Aufstehen zu bewegen. Aber auch in dieser Lage ist der Puls der Maxillaris externa dext. ganz kräftig zu fühlen. Mit einiger Mühe wird das Pferd auf einem Wagen in's Schlachthaus gebracht. Aussehen der Wunde trotz einigen unvermeidlichen Traumen nicht verändert.

Herausschneiden des Gefässes post mortem. Cruor und wenig flüssiges Blut in dessen Umgebung. Zwei Stunden später wird das Gefäss

in der Längsrichtung aufgeschnitten. Lumen an der Nahtstelle kaum merklich verengert. Fäden im Lumen grösstentheils gut erkennbar, von einem feinkörnigen, graurothen Belage bedeckt. Im Lumen liegt distal von der Stelle der Vereinigung ein mehrere Centimeter langes, 2—3 mm dickes Blutgerinnsel, unter dem Wasserstrahl frei beweglich und nur an der Nahtstelle der Gefässwand adhärent. Am Orte, wo die zur temporären Blutstillung verwendeten Schieber angelegt worden waren, sind proximal zwei tiefe, durch Intima und Media gehende quere Einrisse zu erkennen, leicht blutig suffundirt, Intima der Umgebung sonst unverändert; distal mehrere ebensolche, dicht nebeneinander liegende Läsionen, Gefässwand an dieser Stelle leicht aneurysmatisch ausgebuchtet; Gefässintima sonst unverändert.

Nach dem Befunde von Prof. Schwendimann war der Puls in der Maxillaris ext. d. gegenüber dem linksseitigen Anfangs schwächer und leicht verspätet, später jedoch von gleicher Füllung und kaum mehr ein Phasenunterschied zu constatiren.

Zweites Experiment.

30. April 1902. Aelteres Pferd, noch ordentlich kräftig. Operationstisch und Vorbereitung wie im ersten Falle. Tiefe Chloroformnarkose. Freilegung der Carotis communis dextra durch Herrn Professor Schwendimann. Zur temporären Blutstillung werden gewöhnliche, nicht zu hart schliessende Kocher'sche Schieber benutzt, deren Branchen mit Gummidrains armirt sind. Anlegung derselben in einer Distanz von ca. 10 cm. Zurückpräparirung der Gefässscheide. Quere Durchtrennung des Gefässes. 3 mm lange Einschnitte wie oben. Vereinigung der Gefässenden mit feiner Seide und feiner Darmnadel unter successiver Flanschenbildung durch fortlaufende Naht und zwar so, dass der Faden nach etwa drei Stichen geknotet wird. Zur besseren Adaptation werden noch einige oberflächlich geführte Knopfnähte angelegt, die Gefässscheide wird zur Bedeckung der Nahtstelle herangezogen und durch fortlaufende Naht vereinigt. Entfernung der Schieber und Reposition des Gefässes. Die ganze geringe Blutung aus den Stichcanälen steht nach kurzdauernder manueller Compression. Das Caliber des Gefässes ist, soweit man beurtheilen kann, nicht verringert. Pulsation peripher deutlich zu fühlen. Während der temporären Blutstillung ist in der Maxillaris ext. d. kein Puls zu constatiren, Gefäss wenig gefüllt. — Gründliche Ausspülung der Operationswunde mit Lysoform und Sublimat, denn es war aus äusseren Gründen nicht sehr aseptisch vorgegangen worden. Keine Gefässunterbindungen. Hautnaht. Airolpaste.

Maxillaris ext. d. nach der Operation gut gefüllt, Puls schwach fühlbar, in der linken Maxillaris ext. kaum stärker (Chloroformwirkung).

Das Pferd wird, wie oben beschrieben, im Stalle angebunden. Zwei Stunden nachher: Pferd ganz munter, hatte gefressen, Puls in beiden Maxillares schwach, aus dem unteren Wundwinkel war ganz wenig Blut durchgesickert, unterer Theil der Operationswunde etwas vorgetrieben, fluctuirend (Hämatom).

1. Mai 1902. Pferd munter. Abendtemperatur 39,3°.

2. Mai 1902. Das Pferd frisst heute nicht, Temperatur 40,2°; 68 Pulse; Antipyrin per os.

3. Mai 1902. Temperatur 40,1°; 56 Pulse, das Pferd frisst wieder.

4. Mai 1902. Temperatur 40,2°; 46 Pulse.

5. Mai 1902. Temperatur 39,3°; 40 Pulse. Von Prof. Schwendimann war die Hautnaht eröffnet und das inficirte Hämatom (dünnflüssiger Eiter) abgelassen worden. Drain. Airolpaste. Puls in der Maxillaris ext. d. deutlich fühlbar, kaum schwächer als links; Pferd munter.

6. Mai 1902. Temperatur 39,1°; 42 Pulse.

8. Mai 1902. Temperatur 39,1°.

9. Mai 1902. Temperatur 38,0° (normal); 42 Pulse. Die Wunde ist seit der Drainirung täglich mit Lysoform ausgespült worden. Pferd immer ganz munter.

10. Mai 1902. Temperatur 38,2°; 56 Pulse. Vergangene Nacht hat das Pferd eine Nachblutung erlitten, die nach der Menge des am Boden befindlichen Blutes ziemlich bedeutend gewesen sein soll. Am Morgen steht die Blutung spontan. Unterer Wundwinkel geöffnet (man hatte gestern die Hautnaht entfernen wollen, die Wundränder zeigten sich jedoch ungenügend verklebt), mit blutigen Krusten bedeckt, ebenso die nächste Umgebung. In der Tiefe der Wunde etwas flüssiges Blut, mit Eiterflocken untermischt. Momentan keine Blutung. Puls in beiden Maxillares ext. deutlich fühlbar, rechts etwas schwächer als links. Pferd sonst in gutem Zustande. Da ich keine zweite Nachblutung riskiren will, wird das Pferd sofort in's Schlachthaus geführt und getödtet.

Befund: Entzündliche Schwarten und derb infiltrirtes Gewebe in der Umgebung der Operationsstelle. Die zuerst für die Carotis gehaltene und in einer Länge von ca. 15 cm herauspräparirte Vena jugularis ist an ihrem distalen Ende bedeutend erweitert (Umfang über die Intima gemessen 4,2 cm, proximal 3,0 cm). Ungefähr in gleicher Höhe mit der Nahtstelle an der Carotis ist das Lumen (Umfang 2,6 cm) in einer Ausdehnung von ca. 7 cm von einem grauröthlichen, papierdünnen Thrombus allseitig ausgekleidet, welcher sich leicht mit der Pincette abziehen lässt. Intima sonst unverändert. Starke Periphlebitis.

Die Carotis communis d. ist in entzündlich infiltrirtes Gewebe eingebettet, ausgenommen eine kurze Strecke an Stelle der Naht, welche frei mit der Abscesshöhle communicirt und eitrig belegt ist. Nach Herausnahme des Gefässes zeigt sich das Lumen unter gelindem Wasserstrahle frei durchgängig, Nahtstelle sufficient. Gefässwand der Länge nach aufgeschnitten, Lumen nicht verengert, d. h. der Umfang am proximalen Ende der herausgeschnittenen, ca. 18 cm langen Arterie beträgt 20 mm, am distalen 18 mm und unmittelbar proximal und distal neben der Nahtstelle 17 und 18 mm. Intima an der Nahtstelle von einem papierdünnen, hellrothen Thrombus bedeckt, welcher proximal und distal ungefähr 1 cm über die Stelle der Vereinigung hinausgeht. Die Organisirung dieses Thrombus würde nur eine minimale Verengerung zur Folge gehabt haben. Im Lumen keine Fäden sichtbar. Auf dem Schnitt geht die Gefässwand an dieser Stelle geradlinig weiter und die gebildete Flansche, welcher ein Fadenknäuel aufsitzt, ist schön rechtwinklig abgebogen. Als Erklärung der Nachblutung findet sich dicht neben der Naht, in der

proximalen Ecke der Flansche ein querer, leicht verklebter, 2—3 mm langer Riss, der die ganze Gefässwand durchsetzt, von unebenen Rändern eingefasst ist und in situ direct nach der Abscesshöhle zu gerichtet war. Mit feiner Sonde kann man nirgends an der Nahtstelle durchstossen. An den queren, von den Schiebern herrührenden Einrissen, die meist durch Intima und Media durchgehen, keine Thrombenbildung bemerkbar, übrige Gefässintima unverändert.

Drittes Experiment.

16. Mai 1902. Chirurgische Klinik. Mittelgrosser Hund, Gewicht 22 kg. Von Herrn Dr. de Quervain schon zu einem Versuche (Thyreoidea sin. entfernt) benutzt und freundlichst zur Verfügung gestellt. Temperatur vor der Operation 38,6°.

Narkose mit Chloroform eingeleitet und mit Aether weitergeführt. Dampfasepsis, Sublimatseide. Desinfection mit Seife, Aether, Alkohol und Sublimat.

Langer Schnitt durch die Bauchdecken etwas links von der Mittellinie. Die Därme werden herausgezogen und mit feuchten Gazen bedeckt. Freilegung der Bauchaorta. Um das Gefäss besser hervorziehen zu können, werden zwei Arteriae lumbales unterbunden. Temporäre Blutstillung mit Schiebern, Branchen mit Drainröhren überzogen. Durchschneidung der Aorta ca. 4 Querfinger über der Theilungsstelle in die Iliacae. Seitliche Einschnitte, Flanschenbildung mit fortlaufender Naht, Faden dreimal abgeknüpft. Die Operation ist sehr mühsam, da ich nur über einen Assistenten verfügen kann; die Gefässstümpfe retrahiren sich stark, die Schieber gleiten öfter ab und müssen unter starkem Blutverluste wieder angelegt werden. Nach Vollendung der Naht und Entfernung der Schieber nochmals Blutung an einer Stelle. Anlegung einer Knopfnaht. Stillung der Stichcanalblutung durch leichte Compression. Die Gefässscheide kann nicht besonders genäht werden, da sie nicht zurückpräparirt worden war. Auch das Peritoneum wird über der Nahtstelle nicht vereinigt. Aorta peripher gut pulsirend, Lumen am Orte der Wiedervereinigung nur wenig verengert. Reposition der Därme. Schluss der Bauchwunde durch Etagennähte. Steriler Verband.

Temperatur Abends 38,4°. Der Hund liegt still, trinkt jedoch Milch.

17. Mai 1902. Temperatur 38,6°. Der Hund frisst begierig. Puls in den Arteriae femorales deutlich fühlbar. Untere Extremitäten warm. Bauch nicht empfindlich.

18. Mai 1902. Abends 37,9°. Der Hund ist munter, frisst, läuft umher.

19. Mai 1902. Morgens Exitus. An der Bauchwunde nichts Besonderes zu bemerken. Im Abdomen massenhaft flüssiges und theilweise geronnenes Blut. Die Därme sind noch warm anzufühlen, zeigen fibrinöse Verklebungen. Aorta von Blutgerinseln umgeben, in denselben wird ein bei der Operation zurückgelassener Tupfer aufgefunden. Herauspräparirung und Eröffnung des Gefässes. Die Stelle der Naht ist von einem graurothen Thrombus bedeckt, der proximal und distal ca. 1 cm über die Stelle der Vereinigung hinausgreift, an einer Stelle bis gegen 3 mm dick ist und circulär herumgeht. Als freies Lumen bleibt ein leicht

gewundener Canal von 3—5 mm Durchmesser übrig. Nach vorne rechts (gegen die Vena cava zu) gelangt man mit einer feinen Sonde durch einen ca. 2 mm breiten, queren Spalt der Nahtstelle in die stark blutig infiltrirte Umgebung der Aorta. Hier hatte die tödtliche Nachblutung stattgefunden. Proximal und distal von der Nahtstelle sieht man verschiedene quere Einrisse durch Intima und Media, zum Theil von flachen, graurothen Thromben bedeckt. Im Lumen liegt proximal und distal ein hellrothes, wurmförmiges, ca. 2 mm dickes, 3,0 und 1,5 cm langes Blutgerinnsel jüngeren Datums, das unter dem Wasserstrahle frei flottirt und am Thrombus der Nahtstelle beiderseits adhärirt. Der Umfang des Gefässes 1 cm proximal von der Nahtstelle beträgt 18 mm. Die Stelle der Vereinigung befindet sich gerade mitten zwischen der Theilung in die Iliacae und dem Abgange der Renales.

Viertes Experiment.

21. Mai 1902. Mittelgrosser Hund, Gewicht 21 kg. Von Herrn Dr. de Quervain zur Verfügung gestellt. Morphiuminjection von ca. 0,02 vor der Operation. Chloroform-Aethernarkose, Dampfasepsis, Sublimatseide.

Entfernung der Thyreoidea sin. für Herrn Dr. de Quervain. Freilegung der Carotis communis sin., welche etwa das Caliber einer Art. radialis beim Manne besitzt. Die Gefässscheide wird auf ca. 3 mm zurückpräparirt. Schieber mit Gummidrains. Durchschneidung des Gefässes. Längsschnitte von ca. 2 mm. Fortlaufende Naht unter Flanschenbildung wie im vorhergehenden Falle. Zwei Verstärkungsnähte. Darüber Naht der Gefässscheide. Das Gefäss pulsirt peripher sehr gut, erscheint an der Nahtstelle leicht verengert. Fortlaufende Hautnaht. Steriler Verband.

Abends 38,4°. Der Hund fängt nach zwei Tagen zu fressen an und ist ganz munter. Die Temperatur schwankt während den 8 Tagen nach der Operation zwischen 38,2 und 38,5°.

Nach 31 Tagen (21. Juni 1902) wird in Aethernarkose das genähte Gefäss unter Schonung des dicht anliegenden Vagus entfernt. Die Nahtstelle zeigt sich mit der Umgebung verwachsen, keine Zeichen von Blutung. In situ ist proximal der Puls fühlbar, peripher nicht. Proximal von der Naht ist im Lumen ein 2,5 cm und peripher ein 2 cm langer, vollkommen obturirender und mit der Intima verklebter Thrombus zu constatiren. An den Enden des herausgeschnittenen Gefässstückes misst der Umfang proximal 7 mm, distal 6 mm. Seidenfäden ziemlich unverändert.

Fünftes Experiment.

31. Mai 1902. Grösserer Hund. Gewicht 37 kg. Morphiuminjection von ca. 0,04. Chloroform - Aethernarkose. Dampfasepsis. Sublimatseide.

Freilegung der Carotis communis sin. und der Vena jugularis interna sin. jeweilen unter Freipräparirung der Gefässscheide. Schieber mit Gummidrains zur Blutstillung. Beide Gefässe werden ungefähr in der Höhe der Schilddrüse durchschnitten, das periphere Stück

der Arterie und das centrale der Vene unterbunden und nun das centrale Ende der Arterie in das periphere der Vene nach dem Verfahren von Murphy invaginirt. An drei Stellen des Arterienumfanges, ca. 4 mm vom Rande entfernt, wird die Nadel in der Längsrichtung des Gefässes eingestochen und sofort wieder herausgeführt, wobei womöglich nur Adventitia und Media gefasst werden. Das andere Fadenende wird ebenfalls mit einer Nadel armirt, beide Nadeln werden nun in das Lumen der Vene eingeführt und ca. 5 mm vom Gefässrand entfernt dicht nebeneinander von innen nach aussen durchgestossen; dann wird durch Anziehen der drei Fadenpaare die Arterie in die Vene hinein invaginirt und jedes Fadenpaar auf der Vene geknotet. Das freie Ende der Vene wird mit 8 Knopfnähten auf der Arterie fixirt. Die gefüllte Vene besitzt ein Lumen, das gerade um etwas grösser ist als der Durchmesser der Carotis, die Invagination lässt sich daher relativ leicht ausführen. Nach dem ersten Abnehmen der Schieber tritt eine starke Blutung aus der Vene ein, wahrscheinlich war in der Nähe der Vereinigungsstelle ein Seitenast abgerissen worden. Die zur Blutstillung angelegte seitliche Naht verengert das Caliber der Vene ziemlich stark, sodass es hier kleiner wird als das der Carotis proximal von der Invaginationsstelle. Der arterielle Puls ist jedoch in der Vene deutlich zu fühlen, zwar schwächer als in der Carotis; das Venenrohr wird passiv ziemlich gedehnt und beschreibt einen Bogen, welcher bei jedem Pulsschlag sich etwas verschiebt.

Spülung, Naht der Hautwunde, Nahtstelle mit Collodium bestrichen, steriler Verband.

Ueber den pathologisch-anatomischen Befund siehe unten.

Sechstes Experiment.

In der gleichen Sitzung am nämlichen Thiere ausgeführt. Freilegung der Art. femoralis sin. unterhalb des Ligam. Pouparti. Zurückpräparirung der Gefässscheide, Durchschneidung des Gefässes. Fortlaufende Naht unter Flanschenbildung. Eine accessorische Knopfnaht an blutender Stelle. Gefässscheide fortlaufend vereinigt. Pulsation peripher gut. Die bedeckenden Fascien werden besonders genäht, dann Hautnaht, welche mit Collodium bestrichen wird. Ein Verband wird, weil zu unbequem, nicht angelegt.

Abends 38,4°. Beide Operationsstellen etwas vorgetrieben und subcutanes Emphysem nachweisbar, besonders in der Leistenbeuge. Puls der Femoralis peripher von der Nahtstelle deutlich fühlbar. Der Hund frisst nicht, ist durch die lange Narkose (ca 3 Stunden) etwas mitgenommen.

Die Temperatur wurde leider an den zwei folgenden Tagen nicht gemessen. Der Hund frisst am 1. Juni 1902 wieder.

3. Juni 1902. Temperatur 38,5°.

4. Juni 1902. Hund herumlaufend, keine Zeichen von Hemiplegie. Puls in der Femoralis deutlich fühlbar, Extremität warm, kein Oedem nachzuweisen. An der Operationsstelle noch subcutanes Emphysem vorhanden.

5. Juni 1902. Temperatur 38,5°. Nichts Besonderes.

6. Juni 1902. Temperatur 38,0°.

7. Juni 1902. Exitus letalis. Hautnaht in der Leistengegend etwas mit Blut beschmiert. Nach Eröffnung derselben zeigen sich die Gewebe durch mächtige geronnene Blutklumpen auseinandergedrängt. Die herauspräparirte und aufgeschnittene Art. femoralis ist an der Nahtstelle nicht verengert, die Seidenfäden schimmern unter einem feinen, weissglänzenden Häutchen durch. Mit feiner Sonde gelangt man an einer Stelle der Naht durch die Gefässwand in das umgebende, blutig infiltrirte Gewebe. Naht sonst sufficient; ca. 1,5 cm proximal davon findet sich eine quere, mit rothem Belage ausgekleidete Schieberfurche, von hier zieht sich eine 2 mm breite, papierdünne, wandständige Auflagerung bis in die Nähe der Nahtstelle. Gefässintima im Uebrigen unverändert. Umfang des Gefässes in der Nähe der Nahtstelle 12 mm.

Die Operationswunde am Halse (s. V. Experiment) ist mit trockenen, nicht blutigen Borken bedeckt. Nach Durchschneidung der Hautnähte kommen zahlreiche rothe und schwarze Blutklumpen und ältere Thrombenmassen zum Vorschein. Die Orientirung in dem stark blutig infiltrirten Gewebe ist sehr schwierig, sodass nach Herausnahme des Präparates sich nur ein 12 mm langes Stück der Carotis an der Invaginationsstelle abgeschnitten erweist. An demselben sind noch die 8 Knopfnähte und zwei invaginirende Nähte sichtbar, die Vene ist ringsum (wohl bei der Herausnahme) abgerissen. Der Umfang des Arterienstückes beträgt über die Intima 15 mm, zeigt keine thrombotischen Auflagerungen und die Knopfnähte haben die Intima nicht mit gefasst.

Siebentes Experiment.

4. Juni 1902. Grosser Hund. Gewicht 50,5 kg. Morphiuminjection von ca. 0,05. Chloroform-Aethernarkose. Dampfasepsis. Sublimatseide.

Freilegung der Carotis communis dext. Schieber mit Gummidrains. Zurückpräparirung der Gefässscheide, quere Durchtrennung der Arterie. Seitliche Einschnitte, Flanschenbildung und Naht mit einem einzigen Faden, der zweimal geknotet wird. Eine Unterstützungsnaht an blutender Stelle. Geringe Compression zur Stillung der Stichcanalblutung. Arterie peripher gut pulsirend, fast nicht verengert. Vereinigung der Gefässscheide mit fortlaufender Naht. Naht der oberflächlichen Fascien und dann der Haut. Collodium. Steriler Verband.

5. Juni 1902. Temperatur 38,2°. Hund munter, frisst.

6. Juni 1902. Temperatur 38,4°.

8. Juni 1902. Temperatur 38,3°. Oedematöse Schwellung des Kopfes, nach Lockerung des Verbandes rasch zurückgehend. Hund ganz munter.

Am 25. Juni 1902, 21 Tage nach der Operation, wird das Gefäss in Narkose freigelegt. Die Nahtstelle ist mit der Umgebung verwachsen, keine Zeichen von Blutung. Proximal Carotis gut pulsirend, peripher ein derber Strang zu fühlen, bei dessen Durchschneidung eine starke arterielle Blutung eintritt (Collateralkreislauf!). Die aufgeschnittene Arterie zeigt distal von der Nahtstelle einen 3 cm langen obturirenden Thrombus, welcher grösstentheils mit der Intima verwachsen ist. Proximal liegt ein ebenso langer, freibeweglicher Thrombus, der das Lumen fast ganz ausfüllt. Die Seidenfäden der Naht sind unter einer

zarten Auflagerung sichtbar; Intima an dieser Stelle in einer Länge von ca. 2 cm sonst ohne thrombotische Auflagerung. Das ca. 7 cm lange herausgeschnittene Gefässstück misst proximal 15 mm, distal 12 mm und gerade neben der Nahtstelle 15 mm im Umfange.

Kritik der Versuchsreihe.

Die angeführten Experimente haben keine idealen Resultate erzielt. Was man bei der Gefässnaht anstrebt, ist die Erhaltung des Gefässlumens mit ungestörter Blutcirkulation und ohne Schaden für den Gesammtorganismus durch Infection, Blutung, Embolie u. s. w. Es kommen dabei verschiedene Factoren in Betracht.

Eine Arteriennaht, besonders nach vollständiger Gefässtrennung, ist ein operativer Eingriff, der wegen den besonderen Versuchsbedingungen und der Kleinheit des Objectes besonders geeignetes Nähmaterial, zureichende Assistenz und eine gewisse technische Fertigkeit voraussetzt, welche man sich erst mit Zeit und Gelegenheit aneignen kann. Der Umstand, dass in den Arterien ein so hoher Blutdruck herrscht, stellt an die Sicherheit und Festigkeit der Naht sehr grosse Anforderungen.

Dann darf man sich absolut keine Verstösse gegen die Regeln der Antisepsis resp. Asepsis zu schulden kommen lassen, weil sonst die unbedingt erforderliche Prima intentio nicht erreicht wird. In den gelegentlich sich bildenden Hämatomen und blutig durchtränkten Geweben finden die eingeführten Bakterien einen sehr geeigneten Nährboden und das Vordringen derselben in die leicht zugängliche Blutbahn kann septische Thrombose und Allgemeininfection zur Folge haben. Auch bei einfacher Ligatur riskirt man in solchen Verhältnissen Sepsis und Nachblutung.

Von grosser Wichtigkeit ist ferner das Caliber und die Wanddicke der Gefässe.

Bei den Experimenten I, II und VI ist das Lumen ganz, beim Experiment III theilweise offen geblieben. In den drei letzt erwähnten Fällen ist Nachblutung erfolgt. Experiment V kommt vorläufig nicht in Betracht. Obturirende Thrombose trat im IV. und VII. Experiment ein. Es steht dies in engem Zusammenhang mit dem Caliber der betreffenden Arterien. Sinkt dasselbe unter ein gewisses Maass herab, so kann auch eine leichte Lumenverengerung und die durch die Naht bedingte Schädigung des Endothels zu Thrombose führen. Bei den angeführten Versuchen ist die Grenze ungefähr bei 15 mm gelegen; der Umfang der Arterie wurde jeweilen am aufgeschnittenen und flach

ausgebreiteten Gefässe über die Intima gemessen. Intra vitam ist natürlich das Lumen noch etwas weiter.

Auch die Dicke der Gefässwand ist nicht ohne Bedeutung. Die Hunde besitzen beim gleichen Caliber der Gefässe eine geringere Wanddicke als die Pferde; das Lumen wird daher bei ersteren leichter zusammenklappen und thrombosiren und die Naht kann nicht so verlässlich angelegt werden. Beim Menschen ist die Gefässwand entschieden dicker als beim Hunde, was schon Jassinowsky[1]) gefunden hat, nach welchem Autor die Gefässe des Kalbes und des Menschen sich ziemlich gleich verhalten sollen.

Für die Prognosestellung ist demnach besonders der Verschluss des Gefässes durch Thrombose und die Nachblutung maassgebend.

Der erste Umstand ist jedoch viel weniger gefährlich, als man im ersten Augenblick glauben möchte. Eine local bleibende und allmählich sich einstellende Thrombose ist sogar als günstiger Vorgang zu betrachten, denn währenddem der endarteriitische Process das Gefäss verschliesst, stellt sich collaterale Cirkulation ein und die Gefahr einer Nekrose ist vermieden. Sogar eine Aorta thoracica kann auf diese Weise durch Collateralen ersetzt werden.

Vielleicht ist auch noch die Möglichkeit zu berücksichtigen, dass der Organismus bei genügend ausgebildetem Collateralkreislaufe gar keine Anstrengungen macht, etwa durch vermehrte Stromgeschwindigkeit eine durch die Naht verengte Stelle offen zu behalten, sondern bequemer durch Erweiterung der Collateralbahnen die Ernährung des anämisch gewordenen Gebietes besorgt. Beim Hunde reicht eine Carotis communis zur Ernährung des Kopfes vollständig aus. Bei Gefässgebieten mit ungenügenden Collateralen oder den Endarterien wird sich die Sache wohl anders verhalten. Damit würde übereinstimmen, dass bei den Experimenten III und VII bei fast gleichem Caliber des Gefässes (18 und 15 mm) im ersten Falle (Aorta abdom.) nur partielle, im zweiten Falle (Carotis com.) obturirende Thrombose eingetreten war. Freilich ist die Beobachtungszeit verschieden lang, die Technik war im ersten Falle jedoch bedeutend schwieriger.

Bleibt überhaupt das Lumen einer circulär genähten Arterie auf die Dauer offen? Tritt eine „Canalisirung" des Thrombus ein (Salvia)?

Die Hauptgefahr bei der Gefässnaht ist in der Blutung gelegen, welche bei dem hohen arteriellen Drucke auch bei minimaler Lücke in der Gefässwand erfolgen und rasch tödtlich enden kann, wie das

1) Jassinowsky, Archiv f. klin. Chirurgie. 1891.

im III. und VI. Experimente der Fall gewesen ist. Beim II. Experimente hat eine unter anderen Umständen vermeidbare Infection die Veranlassung zur Nachblutung gegeben. Die Arrosionsöffnung lag dicht neben der Naht, letztere selber war, wie auch im I. Experimente, sufficient; zu verwundern ist, dass das Gefäss 10 Tage lang dem umspülenden Eiter widerstanden hat. In den andern Fällen ist die Nachblutung an der Stelle der Naht selber erfolgt, und zwar höchst wahrscheinlich in Folge Durchschneidens der Fäden, was bei der Dünnheit der Hundearterien leicht möglich ist. Zu beachten ist die dem Exitus jeweilen vorausgehende Temperatursenkung.

Ein anderes Verfahren der Gefässvereinigung bildet die Invagination nach Murphy[1]), welcher Autor zuerst im Jahre 1896 bei Thieren (Hund, Schaf, Kalb) querdurchschnittene Arterien wieder vereinigt hat. Diese sehr sinnreiche Methode, ein richtiger Gefässknopf, wurde beim V. Experimente in Anwendung gebracht. Die Ausführung scheint mir etwas complicirter zu sein als die blosse Naht und es muss die Invagination zweier Gefässstücke von gleichem Caliber noch schwieriger sein und eine bedeutende Lumenverengerung resultiren. Murphy fand bei 13 Arterieninvaginationen (Carotis, Aorta, Femoralis) nach ca. einem Monate nur viermal das Lumen durchgängig (d. h. dabei zwei Mal eine starke Verengerung und ein Mal nur eine minimale Oeffnung) und vier Mal Thrombose; vier Mal Exitus nach 1—14 Tagen und ein Mal Thrombose nach 8 Tagen. Dörfler[2]) hatte bei vier Invaginationen einen einzigen Erfolg, d. h. das Gefässlumen blieb frei, aber der betreffende Hund ging an einer anderweitigen Nachblutung zu Grunde. Im vorliegenden Experimente war (trotz des unvollständigen Sectionsbefundes) sicher eine Nachblutung eingetreten, die aber vom umgebenden Gewebe tamponirt wurde, denn die tödtliche Blutung erfolgte aus der Art. femoralis. Bei richtiger Ausführung ist wohl die Gefahr einer Nachblutung nach Invagination geringer als bei einfacher Naht.

Beim Menschen[3]) ist dieses Verfahren von Murphy selber, von Kümmell und Krause mit gutem Resultate ausgeführt worden; nachträgliche Thrombosirung ist freilich dabei nicht ausgeschlossen.

Die Einleitung einer Arterie in eine Vene wurde zuerst von Gluck ausgeführt. Könnte das Lumen der Vene für längere Zeit offen gehalten werden, so wäre das Studium der Wandveränderungen der

1) Murphy, Medical Record, Jan. 1897. New-York.
2) Dörfler, Beiträge z. klin. Chirurgie. 1899.
3) Siehe die Arbeit von Schmitz im Januarhefte dieser Zeitschrift.

jetzt zu einem Theil der Arterie gewordenen Vene interessant. Den Blutdruck würde letztere ohne Schaden aushalten können, da die Festigkeit der Blutgefässe eine sehr grosse ist, aber eine verlässliche Naht wird wegen der Dünnheit der Wandung schwierig anzulegen sein.

Zur Vereinigung völlig getrennter Gefässe sind von verschiedenen Autoren (Gluck, Nitze, Payr) besonders construirte Prothesen angegeben worden.

Endovasale Prothesen (Abbe, Gluck) haben wohl nur theoretisches Interesse.

Die einfachste und wohl die beste von den Prothesen, die Payr[1]) angegeben hat, besteht aus einem kurzen, nach aussen concaven Hohlcylinder, ähnlich einer gewöhnlichen Ringöse. Die Nahttechnik gestaltet sich folgendermaassen: Das centrale Ende des Arterienrohres wird durch den Hohlcylinder hindurchgezogen, das freie Ende der Arterie, welches ca. 0,5 cm über den peripheren Rand des Cylinders vorschaut, wird über die Prothese umgestülpt, mit einer Seidenligatur darauf fixirt und dann das periphere Gefässstück ebenfalls über die Prothese gezogen und mit einem Seidenfaden befestigt. Die aus Magnesium bestehende Prothese wird nach einiger Zeit resorbirt. Payr hat auf diese Weise an der Vena femoralis des Menschen eine circuläre Vereinigung mit Erfolg ausgeführt. Bei Arterien mit starker Wandung, besonders bei Arteriosklerose, ist wohl die Umstülpung in einem Winkel von 180° nicht ganz leicht auszuführen und in vielen Fällen eine Thrombose in Aussicht zu nehmen, dagegen ist bei correcter Ausführung keine Nachblutung zu befürchten. Ueber seine diesbezüglichen Thierversuche hat Payr noch nicht ausführlich berichtet. Dr. v. Stubenrauch, Docent in München, hat, nach einer freundlichen persönlichen Mittheilung, bei allen mit diesen Prothesen ausgeführten Gefässvereinigungen (A. femoralis) auch bei ganz grossen Hunden nach wenigen Stunden Thrombose bekommen.

Ueber die Technik der Gefässnaht geben die Beschreibungen bei den einzelnen Experimenten Aufschluss. Zu bemerken ist noch, dass jetzt fast allgemein feine Seide mit entsprechend feiner Nadel zum Nähen verwendet wird. Kleinere Quer- oder Längswunden werden am besten durch fortlaufende Seidennaht vereinigt, wobei nach Dörfler alle Schichten der Gefässwand durchstochen werden, was die Sicherheit der Naht erhöht und technisch einfacher ist. Wird das Gefässlumen nicht zu stark verengert und unter aseptischen Kautelen vorgegangen, so giebt der in's Lumen hereinragende Seiden-

1) Payr, Archiv f. klin. Chirurgie. 1901.

faden keine Veranlassung zu Thrombose, doch soll die Gefässintima möglichst wenig mit Instrumenten (anatomische Pincetten!) gefasst werden. Die Stichcanalblutung wird leicht durch gelinde Compression gestillt. Bei circulärer Naht empfiehlt es sich, ebenfalls fortlaufend zu nähen und nach 3—4 Stichen vermittelst Schlingenbildung einen einfachen Knoten zu machen, weil sonst das Gefäss zu stark zusammengeschnürt werden könnte. Die einzelnen Stiche fassen die Wand etwa 2 mm vom Wundrande entfernt und sollen dicht genug nebeneinander liegen; freilich ist dabei an den zarten Hundearterien leichter ein Durchschneiden der Fäden zu riskiren. Die Sicherheit der Naht könnte erhöht werden durch grössere Flanschenbildung (tiefere Einschnitte) und zweifache Etagennaht: die Basis der Flansche wird ringsum durch Matratzennaht adaptirt und darüber am freien Ende der Flansche die beschriebene fortlaufende Naht angebracht. Durch besondere Naht der Gefässscheide und Etagennähte der bedeckenden Weichtheile, wodurch Infectionsträger von aussen abgehalten und die Naht gestützt wird, vermindert man ebenso die Gefahr einer tödtlichen Nachblutung, ferner durch ruhige Lagerung und sorgfältige Ueberwachung des Patienten, was bei Thieren meist nicht möglich ist.

Zur temporären Blutstillung während der Naht sind verschiedene Verfahren benutzt worden: umgelegte Gazestreifen oder dicke Catgutfäden, welche langsam zusammengedreht und fixirt werden. Eine sehr gute Abklemmungsmethode bildet der Fingerdruck eines Assistenten, der zugleich die Gefässenden adaptiren kann; die Hände nehmen jedoch gewöhnlich zu viel Platz in Anspruch. Wo immer möglich, soll der Esmarch'sche Schlauch angelegt werden. Besondere Instrumente sind von Gluck, Jassiñowsky und Payr angegeben worden. Sehr geeignet dürfte die von Payr[1]) construirte Federdruckklemme sein, mit rechtwinklig zu den Handgriffen abgebogenen Branchen, die mit dünnen Kautschukröhren überzogen werden; eine lange Crémaillère gestattet eine genaue Regulirung des Druckes. Die von gewöhnlichen Schiebern herrührenden tiefen Einrisse bilden eine nicht unbedeutende Schädigung der Gefässwand und sollten vermieden werden, wenn sie auch für gewöhnlich keine Ursache zu Thrombenbildung abgeben.

Ist ein kleinerer Theil der Gefässwand unregelmässig zerrissen, so kann das betreffende Stück nach dem Vorgange von Murphy circulär resecirt und dann die Vereinigung vorgenommen werden.

---

1) Payr, Archiv f. klin. Chirurgie. 1901.

Bei tiefliegenden Gefässen, wie Aorta abdom., gestaltet sich die Technik entsprechend schwieriger. Im vorliegenden Falle wurde die Aorta von der Bauchhöhle aus freigelegt. Jassinowsky findet die extraperitoneale Freilegung der Aorta bei Hunden bequem. Die zwei Hunde von Murphy mit circulärer Vereinigung der Aorta (vom Abdomen her) gingen an Peritonitis und Thrombose zu Grunde.

Das histologische Bild der Wundheilung bei Arteriennaht ist besonders von Jacobsthal[2]) genauer studirt worden. Nach diesem Autor wird der im Gefässlumen liegende Faden von spärlichen Blutgerinnseln bedeckt, die Endothelien zeigen schon in den ersten Tagen lebhafte Proliferationsvorgänge, überziehen die Gerinnsel und schliessen sie so vom Lumen ab. Ist ein Defect in der Wand des Gefässes vorhanden, so dringen die Blutbestandtheile unter Bildung von Fibringerinseln durch denselben in alle Schichten des Gefässes vor, drängen die Muskelfasern und elastischen Elemente auseinander und bringen sie zur Atrophie. Dann stellt sich eine zellige Wucherung ein, welche zur Bildung faseriger Zwischensubstanz führt. Auch elastische Elemente treten auf, besonders reichlich in der Intima (mit Andeutung einer Elastica interna), spärlicher in der Media. Neubildung von Muskelfasern hat Jacobsthal nicht beobachtet. Zuletzt bleibt eine narbenähnliche Verdickung der Gefässwand (von Silberberg als Gefässcallus bezeichnet) mit elastischen Fasern übrig. Die Intimaverdickung ist von Endothel überzogen; die Seidenfäden sind in der Adventitia von Granulationsgewebe mit Riesenzellen eingekapselt und werden äusserst langsam resorbirt.

Die Neubildung von elastischem Gewebe ist wohl zur Erzielung einer soliden Narbe von grosser Wichtigkeit. Soweit die Beobachtungen reichen (bis 100 Tage post operationem) haben alle Autoren, Bruci allein ausgenommen, noch nie eine Aneurysmabildung constatiren können.

Indicationen für circuläre Arteriennähte ergeben alle Continuitätstrennungen oder solche Verletzungen, welche mehr als einen Drittheil des Umfanges betreffen. Dabei kommen natürlich nur solche Gefässe in Betracht, nach deren Ligatur wegen mangelhaften oder fehlenden Collateralen dauernde Ernährungsstörungen oder Gangrän der peripher gelegenen Gewebe zur Folge haben würde. Gewöhnlich handelt es sich um Gefässe grössern Calibers (Aorta, Iliaca, Femoralis, Carotis, Subclavia), jedoch auch bei kleinern Arterien wäre vorkommenden Falls eine circuläre Vereinigung sehr wichtig (Hepa-

1) Jacobsthal, Beiträge z. klin. Chirurgie. 1900.

tica, Mesenterica, Lienalis, Renalis). Ein weiteres Operationsfeld bieten die Aneurysmen dar, speciell die traumatischen. Bei Extirpation von Tumoren am Halse, in der Leiste u. s. w. mit Resection eines grössern Arterienstückes wäre eine Einleitung des proximalen Arterienstumpfes in die begleitende Vene zur Verhinderung von Hirnanämie, Gangrän der Extremität u. s. w. in Erwägung zu ziehen, ebenso bei arteriosklerotischen und anderweitigen Ernährungsstörungen. — Die Entfernung eines endovasalen Thrombus oder Embolus hat blos theoretisches Interesse.

Wie diese kurze Studie zeigt, ist man beim Capitel der circulären Arterienvereinigung noch nicht zu abschliessenden und befriedigenden Resultaten gekommen. Vielleicht ist die Schwierigkeit zum grossen Theile in der Sache selber begründet. Verletzungen an den grossen Körpergefässen sind glücklicherweise selten, wird der Chirurg jedoch, etwa mitten in einer Operation, von einer solchen überrascht und sind Prothesen nicht gerade bei der Hand, so ist es von Nutzen, mit den Vor- und Nachtheilen der verschiedenen Nahtmethoden vertraut zu sein. In dieser Richtung wären noch weitere Versuche wünschenswerth.

II.

Beitrag zur Myositis ossificans.

Von

Medicinalrath Dr. **Borchard,**
dirig. Arzt der chirurgischen Abtheilung des Diakonissenhauses in Posen.

Die Thatsache, dass im Muskel Verknöcherungen auftreten können, sei es in Folge einer einmaligen Verletzung, sei es nach wiederholten traumatischen Reizen, ist seit langer Zeit bekannt. Allerdings ist die Zahl der hierher gehörenden Veröffentlichungen noch relativ gering und erst in der letzten Zeit sind mehrere Publicationen erschienen, die nicht allein die Casuistik bereichert haben, sondern auch wesentlich zur Klärung der genaueren Vorgänge dieser doch immerhin wunderbaren Erscheinung beigetragen haben.

Wir unterscheiden drei Arten Arterien von Myositis ossificans. Die Myositis ossificans progressiva tritt an einzelnen Stellen des Körpers gleichzeitig in Form von Exostosen oder Verknöcherungen der Muskeln auf. Wohl alle Autoren sind darüber einig, dass man es hier mit einem Vorgang zu thun hat, dessen Sitz und Ursprung die Musculatur resp. das intermusculäre Bindegewebe ist. Zweifel daran sind ebensowenig erhoben worden, wie an der Auffassung, dass die ganze Erkrankung auf eine angeborene Anomalie zurückzuführen ist. Hierfür spricht die in einer grossen Anzahl gleichzeitig beobachtete Mikrodaktylie. Es ist von Niemandem bis jetzt der Versuch gemacht worden, derartige Verknöcherungen auf Reizzustände oder Absprengungen des Periostes zurückzuführen, und ebenso ist niemals daran gezweifelt worden, dass eine secundäre Verwachsung des im Muskel gebildeten Knochens mit dem Periost und den normalen Knochen erfolgen kann. Wenn man die wenigen histologischen Untersuchungen durchgeht, so findet sich in allen ein gleichmässiger Befund, dass nämlich die Verknöcherung ausgeht von dem Bindegewebe zwischen der Musculatur und dass diese Verknöcherung sowohl direct aus dem Bindegewebe, wie auf dem Umwege über Knorpel erfolgt. Die Musculatur als solche ist mehr secundär an dem ganzen Vorgange betheiligt.

Ausserdem haben wir in dem bekannten Reit- und Exerzirknochen Beispiele von Muskelverknöcherungen, die nicht einem einmaligen Trauma, sondern wiederholten Reizen ihre Entstehung verdanken. Düms[1]) glaubte, dass gerade die Summation dieser kleinen Schädigungen die Ursache wäre, weil die wiederholten Blutaustritte immer wieder einen Reiz auf die Umgebung ausübten und so zur Verknöcherung führten. Da aber die Verknöcherung eines Blutergusses bis jetzt noch nicht beobachtet sein dürfte, so haben wir mit dieser Erklärung nichts weiter als eine neue Hypothese gewonnen; in das Wesen der Erkrankung dringt die Erklärung nicht ein. Es ist schwer, gerade über diese Art der Myositis ossificans genauere und das Wesen der Erkrankung erklärende Untersuchungen zu bekommen, da wir es gewöhnlich mit einem vollständig ausgebildeten und abgeschlossenen Process zu thun haben; aber doch ist aus einzelnen makroskopischen Befunden und spärlichen mikroskopischen Untersuchungen soviel wenigstens zu schliessen, dass auch diese Verknöcherungen nicht unbedingt vom Periost oder von abgesprengten Periosttheilen auszugehen brauchen. Der Befund z. B., den Düms bei der Exstirpation eines Knochens im Deltamuskel, der zu einer Reflex-Neurose im Arm geführt hatte, erhob, deutet mit Sicherheit darauf hin, dass das Periost an der der Verknöcherung zugekehrten Stelle erhalten war.

Bei der Myositis ossificans traumatica, die ihren Ursprung einem einmaligen, gewöhnlich sehr heftigen Trauma verdankt, sind im Grossen und Ganzen die Befunde ähnliche, und doch ist gerade hierbei in letzter Zeit der Streit überaus rege geworden, ob wir es mit einer Entzündung oder Neubildung zu thun haben, ob der ganze Process im Muskel und dem intermusculären Gewebe entsteht oder ob er abgesprengten Perioststücken seinen Ursprung verdankt. Besonders durch die eingehenden und gründlichen Untersuchungen Berndt's[2]) haben wir gesehen, dass in manchen Fällen der periostale Ursprung der wahrscheinlichere ist und besonders ihm verdanken wir es, dass die Arbeiten und Untersuchungen über das Wesen der Myositis ossificans traumatica an Vertiefung gewonnen haben.

Aus obigen kurzen Darlegungen geht hervor, dass man eine scharfe Trennung der oben erwähnten Krankheitsbilder von Verknöcherungen im Muskel, wohl vom klinischen Standpunkte aus vornehmen kann, dass aber die Krankheiten in ihrem eigentlichen Wesen und Entstehen besonders ihrer histologischen Untersuchung nach nicht so sehr und

1) Deutsche militärärztl. Zeitschr. 1887.
2) Langenbeck's Archiv. 65. Bd.

so weit von einander unterschieden sind, dass man nicht Befunde der einen oder der anderen Gruppe heranziehen könnte. Gehen wir nach diesen Grundsätzen die Literatur durch, so ergiebt sich in Kürze Folgendes:

Lexer[1]) fand bei einer Untersuchung von Myositis ossificans progressiva, dass die Muskelveränderungen ausgingen vom intermusculären Bindegewebe, welches neben den Zeichen einer Entzündung Wucherungserscheinungen der Fibroblasten aufweist. Das junge zell- und gefässreiche Keimgewebe entwickelt sich entweder zu derberem Narbengewebe oder aber die einzelnen Zellelemente wandeln sich zu knorpelähnlichen Zellen um, so dass dann im intermusculären Bindegewebe eine Verknöcherung nach periostalem oder endochondralem Typus erfolgen kann. Die Muskelfasern selbst verfallen secundär der atrophischen Degeneration. Lexer glaubt, dass es sich wohl um einen entzündlichen Process und nicht um eine Geschwulstbildung handele und dass diese primäre Veränderung wohl im intermusculären Bindegewebe zu suchen sei.

Stempel[2]) fand in einem ähnlichen Falle im Gebiete des intermusculären Bindegewebes und der den Muskel bedeckenden Fascie, ein in lebhafter Wucherung befindliches Keimgewebe. An den Gefässen befanden sich einzelne Rundzellenanhäufungen, im interstitiellen Muskelgewebe reichliche Blutaustritte. Die Musculatur war secundär atrophisch degenerirt. Stempel hält den ganzen Vorgang für keine Entzündung, auch für keine primäre Geschwulstbildung, sondern glaubt, dass es sich um eine Entwicklungsstörung im Bindegewebe handelt, deren immanente Proliferationsenergie auf kleine äussere Reize im obigen Sinne antwortet. Auch Roth[3]) glaubt, dass die Knochenneubildung einer metaplastischen Ossification des inter- und intramusculären Gewebes ihren Ursprung verdanke. Er schliesst aber nicht ganz die gesteigerte Thätigkeit des Periosts aus. Ebenso sieht Zoege v. Manteuffel[4]) den Ursprung im intermusculären Bindegewebe, und er hält die Verbindung der neugebildeten Knochenspange mit dem Skelett für eine secundäre. v. Kryger[5]) fand bei der Untersuchung eines Falles von Myositis ossificans progressiva den Uebergang des intermusculären Bindegewebes in kleinzelligen Knorpel, aus denen sich dann eine Schicht von ausgebildeten Knorpeln entwickelte. Vielleicht einzig steht in seiner Auffassung und in seinen Erklärungsversuchen, was die Myositis progressiva ossificans anbelangt, Pincus[6]) da. Er hält die Erkrankung für eine Folge von Geburtsläsion. Er glaubt, dass die entzündliche Natur der Erkrankung nicht erwiesen sei; sie sei zu den multiplen Osteomen und Exostosen Virchow's zu zählen. Der Beginn des Leidenserfolges am Periost. Dieses sowohl wie das Bindegewebe des Lokomotionsapparates zeigt eine congenitale nicht ererbte

1) Langenbeck's Archiv. 50. Bd.
2) Mittheilungen aus den Grenzgebieten. 1898.
3) Dissertation. Erlangen 1898.
4) Verhandlungen des Chirurg. Cong. 1896.
5) Langenbeck's Archiv. 57. Bd.
6) Deutsche Zeitschr. f. Chirurgie. 44. Bd.

Anomalie, bestehend in einer gesteigerten Productivität, die sich nach Einwirkung einer äusseren Veranlassung bemerkbar macht. Er hält die Erkrankung des Muskelgewebes für secundär. Es möge an dieser Stelle gestattet sein, den mikroskopischen Befund einer luetischen ossificirenden Myositis, welche Naumann [1]) untersucht hat, einzuschalten. Auch hier fand er die Entwicklung des Knochens im interfibrillären Bindegewebe.

Die makroskopischen und mikroskopischen Befunde bei der Myositis ossificans traumatica sind ähnlich.

Bremig [2]) machte in dem dritten seiner publicirten Fälle eine genaue mikroskopische Untersuchung. Auf Grund derselben denkt er sich den Vorgang so, dass bei der primären, in Folge des Traumas eintretenden Degeneration der quergestreiften Muskeln eine Auffaserung zu feinen Fibrillen eintritt, die ihrerseits in fibröses Gewebe übergehen, aus denen die Knochenneubildung erfolgt. Der Process hat dieser Auffassung nach den Ausgang von den Muskelfibrillen und nicht von dem intermusculären Bindegewebe genommen; es ist eine entzündliche Gewebsproliferation und keine echte Neubildung. Dies glaubt er besonders deshalb, weil er stellenweise Anhäufungen von Rundzellen fand. Kulisch [3]), der die Verknöcherung im Deltamuskel sechs Wochen nach der Verletzung untersuchte, sah, dass die bindegewebige Umhüllung, an deren Innenseite noch ein schmaler Zug homogen gewordener Muskelfasern lag, nach einwärts zu nach und nach zellenreicher wurde und in knorpelhaltiges Gewebe überging.

Sallmann [4]) beobachtete eine Verknöcherung im Brachialis internus. Er glaubt, dass der Knochen aus dem interstitiellen Bindegewebe entstanden ist, die Musculatur zur Atrophie gebracht habe und mit dem Periost in Verbindung getreten wäre. Höchst interessant ist seine zweite Beobachtung, wo im Ileopsoas innerhalb acht Tagen sich Knochenstückchen von Linsen- bis Markgrösse bildeten, die miteinander nicht in Zusammenhang standen. An Stelle des Muskelgewebes fand sich Keimgewebe, aus dem direct oder indirect auf endrochondalem Wege Knochen sich bildeten. Sallmann glaubt an eine secundäre Degeneration der Musculatur und neigt der Annahme einer Geschwulstbildung zu. Die verschiedenen Beobachtungen Schmit's [5]) können für uns nicht verwerthet werden, da sie nicht operirt und in Folge dessen nicht mikroskopisch untersucht sind. Hervorheben möchte ich nur, dass in der dritten Beobachtung (es handelt sich um eine Verknöcherung des Brachialis internus) auf dem Röntgenbilde die Umrisse des Knochens und der Geschwulst trotz festen Aufsitzens scharf voneinander getrennt waren und dass in dem fünften Falle eine secundäre Verwachsung des neugebildeten Knochens mit dem Humerus stattgefunden hatte. Die Untersuchungen Rammstedt's [6]) sowie die ganze Bearbeitung der uns interessirenden Frage sind äusserst eingehende. Da hier zum ersten Male des Genaueren mikroskopische Befunde mitgetheilt

1) Allgem. Wiener med. Zeitung. 1896.
2) Dissertation. Greifswald 1897.
3) Dissertation. Freiburg 1895.
4) Deutsche militärärztl. Zeitschr. 1898.
5) Ebenda. 1901.
6) Langenbeck's Archiv. 61. Bd.

werden und da diese eingehende Beschreibung sich im Wesentlichen mit allen anderen Beschreibungen deckt, so lasse ich sie hier folgen. Es handelt sich besonders um die Untersuchung des zweiten der Rammstedt'schen Fälle, der mit einer Knochencyste complicirt war, und zwar vornehmlich der Schichten, welche vom Femur entfernt waren. Hier fanden sich Muskelfasern mit mehr oder weniger deutlicher Querstreifung versehen, andere hingegen, bei welchen diese nicht mehr sichtbar waren. Die Muskelfasern liegen nicht dicht aneinander, sondern sie sind vereinzelt und zumeist durch strotzend gefüllte Blutgefässe oder durch grosse freie Blutmassen oder durch breite Bindegewebsmassen auseinander gedrängt. Selten sieht man auch längere Muskelfasern, sondern nur noch Rudimente solcher, welche nach ihren Endtheilen zu entweder spitz zulaufen (durch Compression des umliegenden Bindegewebes bedingt) oder sich allmählich in eine mehr wellige, lockige, fibrilläre Substanz umwandeln, um schliesslich vollkommen das Aussehen des benachbarten Bindegewebes anzunehmen. Die Kerne der Muskelfasern sind zumeist deutlich sichtbar. Das Bindegewebe hat weiter von der Knochenbildung entfernt ein immer strafferes und derberes Aussehen und wird, je mehr es sich der Knochenneubildung nähert, lockerer und hat reichere Kerne von spindelförmiger Form. Schliesslich macht dieses lockere und äusserst kernreiche Bindegewebe einer mehr oder weniger breiten Schicht von Granulationszellen mit Kernen von mehr rundlicher Form Platz, welche dann in einem reihenweise geordneten Saume von Zellen mit kugeliger Form und rundlichen Kernen (Osteoblasten) in die Knochenneubildung übergeht. Zwischen dem Bindegewebe und den Muskelfasern findet man allerdings nur an vereinzelten Stellen, meistens im Verlaufe feinerer Gefässe bald kleinere, bald grössere Herde kleinzelliger Infiltrationen. An anderen Stellen der Cyste fehlt in den Schnitten die deutlich ausgeprägte Granulationszellenschicht zwischen dem Bindegewebe und dem neugebildeten Knochen. Hier geht die denselben bildende Osteoblastenschicht direct aus dem immer lockerer und kernreicher werdenden Bindegewebe hervor, wobei die Kerne allmählich eine runde Form annehmen. Vereinzelt finden sich ferner gewöhnlich in der Mitte der Knochenspange Zellen, die sowohl in ihrer Form als auch in ihrer Färbung an Knorpelzellen erinnern. Dort, wo die Knochencyste in Verbindung mit dem Femur stand, findet sich ausgesprochene endochondrale Knochenneubildung. Rammstedt glaubt, dass die Knochenbildung in seinem Falle, unabhängig vom Periost, nur innerhalb der Musculatur von dem proliferirenden Bindegewebe ihren Ausgang genommen hat und sieht ausser dem makroskopischen Befunde vor allen Dingen als Grund hierfür die Ausbreitung des Knochens parallel und im Faserverlaufe des Muskels an. Ferner liessen sich zwischen dem Knochen, der Cyste und dem Femur Muskelfasern in rudimentärster Form nachweisen. Auch mikroskopisch fand sich keine Verdrängung der Muskeln, sondern ein Wachsen im Verlaufe der Muskelfasern. Der Bluterguss gab theils durch eigene Organisation, theils durch Umwandlung der geschädigten Muskelfasern, sowie durch Wucherung des Bindegewebes im Muskel zu einer enormen Gewebswucherung Veranlassung, die dann auf directem oder indirectem Wege in Knorpel übergeführt wurde. Rammstedt kann sich die Entstehung der Cyste aus einem Periostfetzen nicht erklären, und in

der That, wenn man seine sehr schöne Abbildung genauer ansieht, so ist es nicht gut verständlich, wie aus dieser kleinen Anheftungsstelle mit dem Femur sich in so kurzer Zeit eine derartig grosse und fest in der Musculatur haftende, mit einzelnen Inseln in derselben verstreute Knochenbildung entwickeln konnte.

Die Fälle Cahen's[1]) aus der Helferich'schen Klinik zeigen ebenfalls die Musculatur durch Bindegewebszüge auseinandergedrängt mit reichlichen Gefässen und Anhäufungen von Spindelzellen. Die Muskelfasern zeigen Degenerationserscheinungen und Wucherungen der Kerne des Sarcolems. Zwischen den Knochenbälkchen finden sich einzelne Muskeltheilchen. Es findet sich in allen Fällen einer Verbreiterung des intermusculären Bindegewebes Zerfall und Untergang der Muskelbündel und Umwandlung des neugebildeten Bindegewebes in Knochen. Cahen ist gegen den Ursprung vom Periost, weil die Musculatur weithin von Knochen durchwachsen ist und weil die Wucherung des intermuskulären Bindegewebes sowie der Uebergang in Knochen sich nachweisen liess. Der Sitz der Erkrankung ist deshalb primär in der Musculatur gelegen; die Betheiligung des Periosts ist entweder eine secundäre oder unabhängig nebenher laufende Erkrankung. Cahen glaubt, dass im Beginne der Krankheit der Typus der endochondralen, auf des Höhe des Processes der periostalen Knochenbildung vorherrsche. Wegen der vielgestaltigen Art der Ossification hält er den Process für eine Geschwulstbildung, indem er glaubt, dass bei chronischer Entzündung die Knochenbildung durch directe Metaplasie der Bindegewebszellen erfolgen müsse. Die Mitbetheiligung des Knochens ist entweder bedingt durch directes Uebergreifen oder durch eine traumatische Periostitis. Interessant ist der erste Fall Rothschild's[2]), besonders deshalb, weil hier sich unter der fest mit dem Humerus verwachsenen Verknöcherung im Brachialis internus das unverletzte Periost befand, ein sicherer Beweis dafür, dass es sich hier um eine secundäre Verwachsung mit dem Humerus gehandelt hat. Mikroskopisch fand sich ebenfalls Zerfall der Muskelfasern und Vermehrung des intermusculären Gewebes auf Kosten der eigentlichen Muskelsubstanz. Das neugebildete Bindegewebe ist überaus zellreich und sehr strafffaserig. Die Arbeit von Vulpius[3]) nimmt auf alle bisher in der Literatur bekannten Beobachtungen Bezug und stützt sich auf zwei selbst beobachtete Fälle, von denen nach des Autors Annahme der eine periostalen, der andere musculären Ursprungs sein soll. Der erste Fall wurde zwei Monate nach der Verletzung operirt und nun zeigte es sich, dass die Geschwulst eine sehr feste Verbindung mit der umgebenden Musculatur eingegangen war, so dass sie scharf herauspräparirt werden musste.

Wegen der Art des Traumas (Fall auf eine Eisenbahnschiene) glaubt Vulpius in seiner zweiten Beobachtung nicht, dass eine Periostabreissung stattgefunden hätte, ebenso liess sich kein Zusammenhang mit dem Periost nachweisen. Bei der Operation kam dasselbe überhaupt nicht zu Gesicht, so dass mit Sicherheit eine intramusculäre Entwicklung dieser Knochen-

1) Deutsche Zeitschr. f. Chirurgie. 31. Bd.
2) Beiträge z. klin. Chirurgie. 28. Bd.
3) Chirurg. Congress. 1902.

cyste anzunehmen ist. Vulpius glaubt, dass das Blutextravasat reizend auf das intramusculäre Bindegewebe gewirkt hat, und dieses auf den Reiz mit Bildung eines knöchernen Walles reagirt hat. Die kleinen Knochenkörperchen in der Nachbarschaft sind entweder durch einen fortgeleiteten Reizzustand des Bindegewebes oder durch kleinere Blutaustritte bedingt. Er hält nur die Frage für berechtigt, welche Entstehungsart, ob periostale oder intramusculäre, die häufigere sei. Ein Zweifel an der Möglichkeit einer Verknöcherung im Muskel resp. im Bindegewebe ohne Betheiligung des Periosts, erscheint ihm nicht gerechtfertigt. Fügen wir diesen Bemerkungen noch die Anschauung de Quervain's hinzu, so dürften wohl die maassgebendsten Ansichten derjenigen Autoren, die an die Möglichkeit und Wahrscheinlichkeit einer im Muskel stattfindenden Verknöcherung glauben, angeführt sein. In der Realencyklopädie für Chirurgie heisst es: „Der Umstand, dass die Knochenbildung in einer grossen Zahl von Fällen auch da vorkommt, wo von Periostabriss nicht die Rede sein kann, sowie die Analogie des pathologisch-anatomischen Vorganges mit demjenigen der multiplen ossificirenden Myositis, beweisen, dass diese traumatische Periosttransplantation (Berthier), wenn sie auch zufällig einmal vorkommen könnte, jedenfalls keine erhebliche Rolle spielt. Am zutreffendsten ist vielmehr die Annahme, dass das Bindegewebe bei gewissen Individuen die wahrscheinlich angeborene, sonst nur dem Periost zukommende Anlage besitzt, durch Verletzungen zu Knochenbildung angeregt zu werden."

Diesen Anschauungen tritt vor allen Dingen die Arbeit Berndt's entgegen, der auch eine Kritik an den bis dahin erfolgten Publicationen übt und zu dem Schluss kommt, dass ein absolut sicherer Beweis für die Entstehung der Verknöcherung aus dem Muskel nicht erbracht sei und alle bis dahin veröffentlichten Fälle die Deutungen zuliessen resp. wahrscheinlich machten, dass die Knochenproduction Verletzungen des Periosts ihren Ursprung verdanke. Besonders sieht er das Auftreten von Recidiven und Unebenheiten am Knochen nach Entfernung von Verknöcherungen des Muskels, die an dieser Stelle enger mit dem Knochen in Verbindung getreten waren, als beweisend für seine Annahme an. Er vergisst scheinbar, dass gerade das Hantiren bei der ersten Operation an dieser Stelle Periostverletzungen gesetzt hat, die zu den Verdickungen Veranlassung geben konnten. Berndt glaubt nicht an die Absprengung des Periosts in Läppchenform, wie man es nach den Untersuchungen Berthier's vielleicht erwarten sollte. Um das Periost zu irritiren, genügt nach seiner Ansicht jede Blutung und Quetschung in oder unter das Periost. Wesentlich für die Frage der Periostbetheiligung ist der Umstand, dass der Tumor dem Knochen fest aufsitzt. So glaubt er z. B., dass in dem schon erwähnten Falle Rothschild's, in dem sich unter dem Tumor noch intactes Periost fand, die innige Verbindung des Tumors mit dem Periost, die Unverschiebbarkeit desselben gegen den Humerus, das Zurückbleiben von Osteophyten doch eine Betheiligung des Periosts an der Affection als wahrscheinlich annehmen lässt; das verletzte Periost sei in der Zwischenzeit ausgeheilt. Des Ferneren wendet sich Berndt dann gegen die Deutung des Röntgenbildes, indem er anführt, dass bei normalem Knochenschatten und deutlicher Differencirung der Geschwulst vom Knochen

trotzdem ein knöcherner Zusammenhang beider bestehen könne. Es ist ihm dies unbedingt zuzugeben und es ist auch wichtig, dass er hierauf aufmerksam gemacht hat. Trotzdem aber kann dieser Befund ein Beweis dafür sein, dass der Tumor nicht vom Knochen ausgegangen ist. Wäre das Letztere der Fall, so müsste an irgend einer Stelle der normale Knochenschatten eine Läsion zeigen. So sehen wir also, dass die genaue Differencirung beider Schatten von einander wohl kein Beweis ist für die Trennung beider Knochen, aber doch für eine Entstehung der Knochenneubildung nicht aus dem Skelettknochen. Die mikroskopische Untersuchung des ersten Berndt'schen Falles ergab, je mehr man sich der Verknöcherung näherte, desto mehr degenerirte und in Querscheiben zerfallene Muskelfasern. Das intermusculäre Gewebe zeigt zum Theil starken Kernreichthum und schiebt sich in breiten Septen zwischen die Muskelfasern. Um die Gefässe sind an vielen Stellen kleinzellige Infiltrationen. Die Verknöcherung geht meist nach periostalem Typus vor sich. Also auch hier ist ein ähnlicher oder gleicher Befund wie in den sonstigen Fällen beobachtet worden. Die Abbildungen des zweiten Falles, in dem es sich um eine Knochencyste handelt, die scharf aus der Musculatur heraus präparirt werden musste und bei deren Entfernung die oberste Schicht der Compacte des Femur abgenommen wurde, sind äusserst interessant und zeigen einen Periostfetzen, der sich angeblich direct in das Innere der Cystenwand fortsetzen soll. Die Adventitia des Periosts wird von den wuchernden Zellen der inneren Periostschicht durchbrochen und hier bilden dieselben eine breite Schicht Osteophytengewebes. Die innere zellreiche Schicht des Periosts verbreitert sich durch Zellwucherung allmählich, durchbricht die Adventitia an einer Stelle und bildet nach zwei Fronten hin neue Knochen, einmal die spongiöse Auflagerung auf den Femur und zweitens die Knochenneubildung in der Musculatur. Im dritten Falle handelte es sich um ein Recidiv des ersten Falles, welches einundzwanzig Tage nach dem Trauma exstirpirt wurde. Auch hier zeigten die dem Tumor anliegenden Muskelschichten schwielige Veränderung, Verbreiterung der Bindegewebssepta und sulziges Oedem.

Es ist sicher, dass die von Berndt beobachteten Fälle für eine Betheiligung des Periostes sprechen, andererseits aber ist es sicher zu weitgehend, wenn er glaubt, dass alle bis dahin veröffentlichten Muskelverknöcherungen periostalen Ursprungs seien. Auch seine Deutung der Schalenform dieser Verknöcherungen als eine flächenhafte Massage des Blutergusses in der Musculatur erscheint doch etwas gesucht und kann sicherlich nicht dazu dienen, die genauen und exakten Beobachtungen Rammstedt's zu wiederlegen. Woher kommt denn die Verknöcherung der Wandung des Blutergusses, wenn nur dem Periost knochenbildende Eigenschaften zukommen sollen. Es könnte dieselbe doch nur von abgesprengten Periosttheilchen her erfolgen. Nun ist es aber Berndt selbst unwahrscheinlich, dass sich kleine Periosttheilchen ablösen und in die Musculatur hineingestreut werden. Er glaubt vielmehr, dass es sich um die Abreissung eines Periostfetzens

handelt. Wie soll man sich aber erklären, dass von diesem einen Periostfetzen aus innerhalb drei Wochen eine grosse Verknöcherung der Wand des Blutergusses ausgeht oder wie sollen von einem Knochenfetzen verschiedene kleinere und grössere, durch intacte Musculatur getrennte Knochenherde entstehen. Ebenso dürfte es zu weitgehend sein, wenn Berndt glaubt, dass eine secundäre Verwachsung der Knochenbildung mit dem Skelett nicht erfolgen könnte. Die Erklärung Rothschild's ist jedenfalls viel zwangloser, als die Annahme Berndt's, dass sich das verletzte Periost unter dem Knochen durch Einfluss der Massage neu gebildet und regenerirt habe, sodass es dann vollständig intact unter dem verknöcherten Brachialis internus hinwegzöge. Des Ferneren dürfte es zu weitgehend sein, anzunehmen, dass alle ohne Zusammenhang mit dem Skelett im Muskel gefundenen Verknöcherungen entstanden wären durch Abbrechen der ursprünglich knöchernen Verbindungsspange. Sind doch unter diesen Beobachtungen einige, bei denen erst nach dem Trauma vier bis fünf Wochen verflossen waren, bei denen also gar keine Zeit war zur Bildung und Abschleifung einer derartigen Knochenspange. Auffallend muss es ja allerdings bleiben, dass eine Knochenbildung von einem anderen Gewebe als von dem Periost ausgeht und zwar innerhalb einer Zeit, die mit der vom Periost ausgehenden Verknöcherung völlig übereinstimmt. So scharf Berndt in seiner Arbeit auch gegen die lediglich im Muskel auftretende und von ihr ihren Ursprung nehmende Verknöcherung sich ausspricht, so kann er doch zum Schluss nicht anders sagen, als dass er keineswegs das Vorkommen von Muskelverknöcherungen ohne Betheiligung des Periostes leugne. Er will nur behaupten, dass die nach einmaligem Trauma auftretenden Muskelverknöcherungen wohl ausnahmslos periostalen Ursprungs seien.

Auf einem viel extremeren Standpunkte steht Schulz [1]), dessen Ausführungen sich auf einen in der Rostocker Klinik zur Behandlung gekommenen Fall stützen.

Es handelte sich auch hier, wie in der Beobachtung von Rammstedt, Vulpius und Berndt, um eine Knochencyste. Vier Wochen nach dem Trauma zeigte das Röntgenbild an dem Oberschenkel normale Conturen und darüber eine in ihrem Centrum hohle Knochenspange. Bei der Operation fand sich der neugebildete Knochen fest dem Oberschenkel aufsitzend, das Femur im Verlaufe der Geschwulst vom Periost entblösst, aber selbst nicht erkrankt. Mikroskopisch waren die Muskelfasern durch gewuchertes Bindegewebe auseinander gedrängt. Nach der Ansicht Schulz's scheinen zwei Arten von Bindegewebe vorhanden zu sein, von denen die eine, ein Abkömmling des Periosts, in das ebenfalls in Wucherung be-

1) Beiträge z. klin. Chirurgie. 33. Bd.

griffene Bindegewebe des Muskels hineinwächst. Letzteres unterscheidet sich durch lockeres Gefüge und geringe Färbbarkeit vom periostalen Bindegewebe und tritt mit der Knochenschicht mittelst Osteoblasten in Zusammenhang. Der Muskel oder das Muskelbindegewebe tritt mit dem Knochen an keiner Stelle in nähere Verbindung. Die Muskelfasern zeigen Verlust der Querstreifung, scholligen Zerfall, Auffasserung, Uebergang in Bindegewebe. Ferner fanden sich vom Muskelgewebe umgebene Felder von Knochenbälkchen, jedoch bogen die Muskelfasern theils um die Knochenbälkchen herum, theils hörten sie plötzlich vor denselben auf. Schulz hält diese Knochenbälkchen für Durchschnitte von Höckern des Tumors, über welche die Musculatur sich eng anlegend hinwegzieht. Verf. kann das Vorkommen einer Myositis nicht anerkennen. Er glaubt, dass nur bei der Myositis ossificans progressiva dem gewöhnlichen Bindegewebe periostale Eigenschaften zufallen. Weil eben nur sehr heftige Traumen die in Frage stehende Krankheit hervorrufen können, so sei auch in jedem Falle das Periost betheiligt. Aehnliche Folgen wie eine einmalige Verletzung können aber auch wiederholte kleinere Insulte durch die Summation der Reize haben. Die Entstehung der Hohlräume in den neugebildeten Knochen kommt so zu Stande, dass bei dem Trauma ein Periostlappen ganz vom Oberschenkel abgerissen wird. Zwischen ihn und das Femur hat sich bei der gewaltsamen Auseinandersprengung der Gewebe ein Gemisch von Gewebsfetzen und Blut geschoben. Dieses abgerissene Periostst\u00fcckchen beginnt durch Wucherung auf die Läsion zu reagiren, von unten her, von den Rändern des Defectes im Periost, geschieht dasselbe und so bildet sich durch Verschmelzung beider ein Hohlraum mit knöchernen Wänden, der das Residuum des Blutergusses einschliesst. Auf das Gezwungene dieser Erklärung weist Verfasser selbst hin. Er hält es für erwiesen, dass nur das Periost den Anstoss zur Knochenbildung gegeben hat. Wenn aber dann Schulz fortfährt, dass in allen in der Literatur niedergelegten Fällen ein Zusammenhang mit dem Knochen sich vorfindet, so ist ihm entweder nicht alle Literatur zugänglich gewesen oder aber die in der Literatur verzeichneten Beobachtungen sind von ihm einseitig gedeutet worden. Jedenfalls kann man sagen, dass die Ansichten des Verf., dass alle in der Literatur bisher beschriebene Fälle von Myositis ossificans traumatica ihren Ursprung vom Periost genommen haben, weil typische periostale Ossification gefunden wurde und weil ferner ein sehr heftiges Trauma vorangegangen war, welches von vornherein eine Periostverletzung als wahrscheinlich erscheinen liess, in dieser apodictisch ausgesprochenen Weise nicht zu Rechte bestehen.

Unter dem Einfluss der Veröffentlichungen Berthier's steht die Mittheilung von Reynier[1]), der zwei Fälle von Verknöcherung des Brachialis internus nach Verrenkung des Vorderarmes beobachtete. Die Geschwulst stand mit dem Humerus mittels knöchernen Stieles in Zusammenhang und die betreffende Stelle am Oberarm war von Knochenhaut entblösst. Ebenso glaubt Pick[2]) bei einem analogen Falle, dass die Verknöcherung von einer Verlagerung des Periosts der verletzten

1) La Presse méd. 1899

2) Allgem. med. Central-Zeitung. 1898.

Ulna ausgegangen sei. Auch. Mysch[1]) hält bei einer Myositis des Brachialis internus kleine abgetrennte Knochenpartikel oder Zerreissungen des Periosts für die Ursprungsquelle und lässt dann weiterhin die Verknöcherung in den interfibrillären Bindegewebszügen des Muskels vor sich gehen. Capmas[2]), der über ein aus dem Adductor medius eines Kürassiers entferntes Osteom berichtet, dass mit dem Os pubis durch ein Pseudoligament in Zusammenhang stand, verwirft die Ansicht, dass die Osteome aus einem organisirten Blutgerinnsel hervorgehen oder das Product einer Myositis ossificans darstellen. Er glaubt, dass die Osteome Periostläppchen ihre Entstehung verdanken, die durch gewaltsame Muskelcontraction vom Knochen abgerissen und in die Musculatur verlagert wurden. Auch er beruft sich auf die Experimente von Berthier. Dieser letzteren Erklärung muss nur entgegengehalten werden, dass es überaus schwer ist, durch Muskelzug Theilchen des Periosts abzureissen, dass vielmehr eher der Muskel selbst oder die Bandverbindung zerreisst, als das Perioststückchen gelockert werden. Wenigstens gelang es dem französischen Militärarzt Marcus nicht, bei den Leichenexperimenten Periostfetzen mit abzureissen, während wohl Sehnentheile bei starkem Zug von ihrer Insertion getrennt wurden. Dass aber traumatische Exostosen vorkommen, beweisen mit absoluter Sicherheit die aus der Klinik von Bruns[3]) u. [4]) mitgetheilten Beobachtungen; hier zeigte sich aber, dass das Periost über die Tumoren hinwegging. Die Musculatur wies niemals irgend welchen Structurzusammenhang mit den Geschwülsten auf und konnte bei der Operation stumpf abgehoben werden.

Wir sehen in diesen letzten Fällen einwandfreier uncomplicirter Beobachtungen die Art und Weise vor uns, in welcher das Periost auf ein Trauma reagirt.

Es ist nach der ganzen Mechanik eigenthümlich zu erklären, wieso bei einem localisirt einwirkenden Trauma eine Abschälung oder Lockerung vom Periostfetzen zu Stande kommen soll. Aber wenn man auch für einzelne wenige Fälle diese Möglichkeit zugiebt, so bleibt dann immer noch die Erklärung, wieso an verschiedenen Stellen des Muskels gleichzeitig solche Verknöcherungen auftreten können, wieso es also zu mehrfacher Abreissung vom Periostfetzen gekommen ist. Es kann sich da doch nicht um die Abschälung der oberflächlichsten Schichten gehandelt haben, ähnlich wie bei der Epithelaussaat, sondern es muss immer die innerste, also die knochenbildende Schicht mit entfernt worden sein. Man hätte es also in den Fällen mit die ganze Dicke umgreifenden Periostlappen zu thun. Mit der flächenhaften Ausbreitung dieser Theilchen durch die Bewegung, wie es Berndt an-

1) Wojenno-medicinski Skurnal. 1900. Juli.
2) Thèse de Lyon. 1897.
3) Honsell, Beiträge z. klin. Chirurgie. 22. Bd.
4) Schuler, Ebenda. 33. Bd.

nimmt, habe ich mich nicht befreunden können. Des Weiteren bleibt bei dem makroskopischen Verhalten die Frage offen, wieso es kommt, dass nun das Periost an den Rändern der Verletzung in einzelnen Fällen nicht reagirt hat, sondern dass hier eine völlige Heilung eingetreten ist. Gerade dort ist doch die Haupteinwirkung der Gewalt und das Periost hätte auf den Reiz hin am meisten durch Knochenbildung u. s. w. antworten müssen, zumal da ja auch hier die günstigsten Ernährungsbedingungen vorlagen. Man sieht also, dass es schon aus diesen Ueberlegungen heraus von vornherein nicht leicht ist, den Ursprung der Muskelverknöcherungen von abgesprengten Periosttstückchen zu erklären und so geistreich auch die Untersuchungen und Experimente Berthier's sein mögen, so können sie doch für unsere Frage nur wenig in Betracht gezogen werden, da sie eben nur beweisen, dass abgetragene Periosttstückchen an einer anderen Stelle weiterleben und Knochen bilden können.

Doch auch die Frage, wieso es nach einer Verletzung durch stumpfe Gewalt an einzelnen Stellen zu Verknöcherungen der Musculatur kommen kann, wieso also eine Myositis ossificans eintreten kann ist nicht so leicht zu erledigen. Auffallen muss es ja doch immer dass diese Verknöcherungen in so relativ kurzer Zeit eintreten und dass sie eigentlich genau dem gesetzmässigen Zeitabschnitte, den wir sonst bei der Bildung einer Knochennarbe erwarten, innehalten. Es weist dies auf eine ähnliche Eigenschaft oder Beschaffenheit hin, die wir in normalem Zustande nur dem Periost zuerkennen. Ueberlegen wir nun andererseits, dass die Beobachtungen von Myositis immerhin noch sehr spärlich sind und dass wir eine sehr nahe verwandte und ihrem mikroskopischen Befunde nach sehr nahestehende Erkrankung die Myositis ossificans progressiva kennen, deren Ursprung wir auf congenitale Anomalie zurückführen müssen, so drängt sich doch mehr und mehr die Vermuthung auf, dass wir es bei den in Frage kommenden Patienten mit einer gewissen Eigenthümlichkeit des Bindegewebes zu thun haben, die darin besteht, dass auf einen gegebenen starken Reiz hin dasselbe, sowie das Muskelgewebe in einen nicht differencirten Zustand übergeführt wird, in einen Zustand, in dem sich die Keimanlage des Bindegewebes befand vor der Differencirung in Periost, Bindegewebe und Muskel. Vergleichen wir nun die mikroskopischen Befunde miteinander, so sind die meisten wohl darin übereinstimmend, dass es in Folge der Verletzung zu einem Zerfall der Musculatur kommt, dass dann das Zwischengewebe zwischen den Muskeln wuchert und nun sei es direct in Knochen, sei es erst in Knorpel übergeht. Daneben finden sich einzelne Blutergüsse. Eine

Organisation des Blutergusses, eine Verknöcherung desselben ist niemals beobachtet worden. Entzündungserscheinungen finden sich nur an vereinzelten Stellen, wahrscheinlich weil ein Theil erst relativ spät, nach 4 Wochen, untersucht ist. Weiterhin werden durch das wachsende und sich vermehrende Bindegewebe einzelne Muskelfasern noch zur Degeneration gebracht. Die Befunde Lexer's, die er in einem Falle von Myositis ossificans progressiva erhoben hat, passen also auch auf die Myositis ossificans traumatica und sind besonders von Rammstedt und Cahen bestätigt worden. Andererseits aber liegen doch sichere Beobachtungen vor, ich nenne die von Berndt, in denen ein Periostfetzen sich bis in die Verknöcherung hinein verfolgen liess und wo man von ihm aus die übrigen Verknöcherungen verfolgen konnte.

Es muss also, wenn man den Beobachtungen und Auseinandersetzungen der übrigen Autoren keinen Zwang anthun will, als feststehend betrachtet werden, dass wir Verknöcherungen im Muskel haben, welche nach einem einmaligen heftigen Trauma sowohl von der Knochenhaut, als auch von dem interfibrilären Bindegewebe des Muskels ihren Ausgangspunkt nehmen. Da aber nach der Entschiedenheit, mit der Berndt und Schulz ihren Standpunkt vertreten, es scheinen kann, als wenn der vom Periost ausgehende Typus der häufigere sei, als wenn alle übrigen Beobachtungen nur Ausnahmen wären, so habe ich geglaubt, zwei Fälle, in denen das Hervorgehen der Verknöcherung aus dem Muskel sowohl makroskopisch, sowie mikroskopisch absolut sicher gestellt war und wo ich in dem einen Falle den Vorgang unter meiner Behandlung sich abspielen sah, der Veröffentlichung übergehen zu müssen.

Der Wirthssohn Adolf Goltz, 25 Jahre alt, wurde am 21. November 1901 in die chirurgische Abtheilung des hiesigen Diakonissenhauses aufgenommen. Vor achtzehn Tagen hatte er von einem Pferde, welches er vor den Wagen spannen wollte, einen Hufschlag an die linke Gesichtshälfte erhalten. Es entstand eine kleine Wunde, die aber bald heilte. Die Backe schwoll sehr an und er konnte den Mund nur soweit öffnen, dass er einen Finger zwischen die Zähne legen konnte. Nach acht Tagen war die Geschwulst ziemlich geschwunden; der Mund konnte wieder geöffnet werden. Allmählich jedoch ging das Oeffnen des Mundes immer schlechter, so dass er bei seiner Aufnahme die Zähne nur 1 cm von einander entfernen konnte. Dabei hatte sich eine Härte an der linken Wange eingestellt. Schmerzen bestanden nicht. Die Untersuchung des sonst gesunden Menschen ergab, dass die linke Gesichtshälfte ein wenig dicker als die rechte war. Etwas unterhalb des Jochbeins beginnend fand sich eine 3 cm lange, senkrecht von oben nach unten am Vorderrande des Masseter verlaufende Narbe. Das Jochbein ist in seinem vorderen

Drittel etwas deformirt (wahrscheinlich alte Fractur). Eine abnorme Beweglichkeit besteht an dieser Stelle nicht. Hinter dieser deformirten Stelle, von derselben durch eine 1 cm breite weiche Schicht getrennt, fühlt man den Masseter verdickt, sehr fest und knochenhart. Es wurde, da eine absolute Unmöglichkeit der Aufnahme von festen Speisen bestand, am 24. November die Entfernung der Verknöcherung vorgenommen. Querschnitt über die Wange parallel dem Jochbein $1\frac{1}{2}$—2 cm nach unten von demselben; der Ductus stenonianus wird frei präparirt. Nach Freilegung des Masseter zeigen sich die vorderen zwei Drittel des Muskels mit kleinen, weisslich grauen, bindegewebigen Inseln, die zum Theil verknöchert sind, durchsetzt. Diese Inseln sind durch normale, nur etwas blasser aussehende Musculatur voneinander getrennt. Weder am Jochbein noch am Unterkiefer steht eine dieser Inseln mit dem Knochen in Zusammenhang; überall ist zwischen dem in Betracht kommenden Knochen der Verknöcherung und den bindegewebigen Veränderungen im Muskel eine mindestens 1 cm breite völlig normale Muskelschicht vorhanden. Die Bruchstelle am Jochbein wurde freigelegt, es zeigte sich hier eine kleine Knochennarbe, die aber in keinem Zusammenhang mit der Musculatur stand und nirgends in dieselbe weiter hineinreichte. Die Knocheninseln sassen im Masseter so fest und gingen ebenso wie das Bindegewebe so diffus in die Umgebung über, dass sie nur mit Entfernung von zwei Dritteln des ganzen Masseters beseitigt werden konnten. Sofort nach Vollendung der Operation konnte der Kranke seinen Mund normal öffnen. Die Wundheilung verlief glatt; der Zustand ist bis jetzt derselbe geblieben. Die mikroskopischen Untersuchungen wurden von Herrn Professor Nauwerk in Chemnitz ausgeführt. Ich lasse das Resultat derselben im Wortlaut folgen.

Die mir am 4. December 1901 zugekommenen Stücke aus dem Muscul. masseter wurden 2 Wochen in häufig gewechselter Müller'scher Flüssigkeit (bei 37°) behufs unvollständiger Entkalkung gehalten, dann gewässert, in Alkohol gehärtet, drei Wochen mit Celloidin imprägnirt, und die Blöcke endlich völlig aufgeschnitten; die Schnitte werden theils mit Hämalaun allein, theils nach van Gieson gefärbt.

Mikroskopisch besteht eine weit ausgebreitete Myositis, zunächst gekennzeichnet durch eine in kleinen Herden oder auch mehr diffus auftretende kleinzellige Infiltration. Dann aber macht sich eine erhebliche Bindegewebswucherung zwischen den Muskelbündeln geltend, die sich auch öfters zwischen die Muskelfasern selbst eindrängt; letztere sind dann auseinandergeschoben, theils wohl erhalten, theils atrophisch. Meist erscheint das verbreiterte Bindegewebe zwischen den Muskelbündeln kernarm, derb. An anderen Stellen ist das Muskelbindegewebe in mehr diffuser Weise gewuchert, während die Muskelfasern zum grössten Theil atrophisch, unter mässiger Kernwucherung, zu Grunde gehen. Man sieht dann auf grossen Strecken hin ein lockeres, gleichmässig gebautes, kernreiches, meist spindelzelliges feinfaseriges Bindegewebe, untermischt mit einzelnen Muskelfasern oder solcher ganz entbehrend; weiterhin pflegt dasselbe als ganzes oder mehr in einzelnen Zügen in ein derberes dichtes und kernarmes Bindegewebe überzugehen. Die vermuthete Knochenneubildung findet sich in Form einer Spongiosa in mehreren Inseln

vor. Sie erfolgt von dem geschilderten neugebildeten, derben Bindegewebe aus in unmittelbarem Uebergange, und zwischen den Bälkchen liegen nicht selten noch einzelne Muskelfasern, zum Zeichen, dass sich die Knochensubstanz an Stelle von Muskelgewebe gesetzt hat. Reichliche Osteoblasten und Osteoklasten lagern der Knochensubstanz an. Ausserdem geht die Ossification an mehreren Orten in der Weise vor sich, dass das derbe Bindegewebe neuer Ordnung kernreich wird und in ein Lager von Faserknorpel, seltener von Hyalinknorpel sich umwandelt; nach Verkalkung der Grundsubstanz erfolgt in bekannter Weise die Einschmelzung des Knorpels durch ein gefäss- und zellreiches Markgewebe, während die stehenbleibenden Bälkchen sich zu Knochen umwandeln. Auch in solchen Gebieten bleiben vereinzelte Muskelfasern erhalten und liegen schliesslich im Marke zwischen den Knochenbälcken.

Fettgewebe, auch ein Stückchen Parotis, begrenzen auf der einen Seite das Präparat. Hier fallen in dichtem, vielfach entzündlich infiltrirtem Bindegewebe Fremdkörper (Baumwollfasern, Schollen, vielleicht Jodoform?) auf, welche von Riesenzellen, Haufen von epitheloiden Zellen oder von Granulationsgewebe eingeschlossen werden.

Befunde, welche darauf hindeuten würden, dass die Knochenneubildung im Muskel etwa von verlagerten, ossificirenden Gewebstheilen (Periost, Mark) her entstanden sei, fehlen vollständig.

Interessant ist an diesem Falle, dass eine Verknöcherung im Masseter eingetreten ist, also an einer Stelle, an der sie, nach den Angaben der Literatur zu urtheilen, noch nicht beobachtet war. Des Ferneren verdient der makroskopische Befund einer besonderen Beachtung, da derselbe, etwa 21 Tage nach der Verletzung erhoben, zeigte, wie der ganze Process von einzelnen kleinen Inseln mitten im Muskel ausging und wie zwischen diesen Inseln makroskopisch völlig normales Muskelgewebe lag.

Fall 2. 36jähriger Arbeiter, aufgenommen am 24. Februar 1902. Patient, der sonst immer gesund war, verunglückte am Nachmittag des Aufnahmetages bei der Arbeit. Er schob mit einem Arbeitsgenossen einen Kippwagen. Beim Umkippen desselben wurde er von der scharfen Kante auf den linken Oberschenkel getroffen und erlitt hier eine kleine Hautwunde. Patient ist ein mittelgrosser, kräftiger Mann. Auf der Vorderseite des linken Oberschenkels, etwa in der Mitte, befindet sich eine kleine zwanzigpfennigstückgrosse 3 cm tiefe Wunde, aus der es ein wenig blutete. Der Knochen ist nicht verletzt. In der Umgebung der Wunde ist die Haut an einigen Stellen abgeschürft. Berührung des Oberschenkels ist sehr schmerzhaft. Die Heilung der Wunde verläuft glatt. Das Bein wird auf eine Schiene gelagert, Patient bleibt im Bett liegen. Etwa vierzehn Tage später bemerkte man in der Umgebung der bereits verheilten Wunde eine feste Resistenz im Muskel, die in den nächsten Tagen immer mehr zunahm, so dass sie eine Grösse von etwa einer Faust annahm. Vierundzwanzig Tage nach dem Trauma am 20. März wird auf die Geschwulst, die als eine Myositis ossificans traumatica angesehen wurde, eingeschnitten. Nach der Trennung der Hautfascie und der un-

veränderten oberen Muskelschicht gelangt man auf den Knochentumor, der sich im Vastus internus befindet, diffus in die Musculatur übergeht und vollkommen scharf herauspräparirt werden muss. In den Tumor verläuft ein stärkeres Gefäss. Der Knochen des Oberschenkels, ebenso wie die Knochenhaut, ist vollständig unversehrt. Der Tumor selbst von der Knochenhaut durch eine dünne Schicht Muskelgewebe getrennt, ist vollständig gegen den Knochen verschieblich. Nach der Exstirpation wird eine nochmalige Revision der Tiefe der Wunde vorgenommen und obwohl genau darauf geachtet wurde, konnte an keiner Stelle eine Veränderung oder Verletzung der Knochenhaut und des Bindegewebes über der Knochenhaut festgestellt werden. Die Wunde heilte nach Tamponade glatt; ein Recidiv ist nicht eingetreten. Ein acht Wochen nach der Operation aufgenommenes Röntgenbild zeigte völlig normale Conturen des Femur.

Die Exstirpation der Geschwulst, die am vierundzwanzigsten Tage nach der Verletzung vorgenommen wurde, zeigte, dass ein Zusammenhang mit dem Periost oder dem Knochen in keiner Weise bestand und dass auch nirgends eine Stelle sich fand, die auf eine kurz vorangegangene Verletzung hätte hindeuten können. Ferner war es interessant, zu beobachten, dass die Verknöcherung nicht von einem kleinen Punkte ausging, sondern dass die ganze gequetschte Partie auf einmal hart wurde und nachdem sie noch zwei Tage lang an Ausdehnung zugenommen hatte, stationär blieb. Es spricht dies gegen die Annahme, dass vom Periost sich kleine Fetzen abgelöst haben, die nun an verschiedenen Stellen Knochen erzeugten; es muss vielmehr dieser Befund so gedeutet werden, dass in der ganzen Ausdehnung der Verletzung auf einmal zu derselben Zeit die Verknöcherung begann. Das lässt sich aber mit einer Vertheilung und Verreibung kleinster Periostfetzen nicht in Zusammenhang bringen. Ebenso fällt hier das Moment fort, das Berndt für die flächenhafte Ausbreitung dieser Verknöcherungen herangezogen hat, nämlich dass durch die Bewegungen des Beines der Bluterguss, der vom Periost aus gewissermaassen inficirt sei, in die Fläche massirt wäre. Patient hat sofort nach der Verletzung im Bett gelegen, und die Verknöcherung ist während der Bettlage und während der Ruhelagerung des Beines auf einer Schiene entstanden. Eine Summation der Reize durch neuere, kleinere Blutaustritte hatte also auch nicht stattgefunden. Drittens aber war ein Zusammenhang mit dem Oberschenkel an keiner Stelle vorhanden und es ist wohl nicht anzunehmen, dass eine knöcherne Verbindung, welche bestanden hat, vierundzwanzig Tage nach der Verletzung abgebrochen ist und dass sich nun die Bruchenden beiderseits so abgeglättet haben, dass man sie nicht mehr erkennen konnte. Schon der makroskopische Befund spricht im vorliegenden Falle mit absoluter Sicherheit dafür, dass die Verknöcherung im Muskel ent-

standen ist und dass kein Grund dafür vorliegt, in irgend einer Weise die Betheiligung des Periostes an diesen Process heranzuziehen. Auch hier wurde die mikroskopische Untersuchung durch Herrn Professor Nauwerck in Chemnitz, dem ich nicht unterlassen möchte, meinen Dank für seine gütige Unterstützung auszusprechen, gemacht.

„Das am 22. März 1902 erhaltene Präparat aus dem Musc. vastus internus femoris eines 41jährigen Arbeiters wurde bis Ende Mai bei Brütofentemperatur in häufig gewechselter Müller'scher Flüssigkeit behufs (unvollständiger) Entkalkung gehalten, ausgewässert und in Alkohol nachgehärtet. Von fünf verschiedenen Stellen wurden umfangreiche Celloidinblöcke angelegt, die zahlreichen Schnitte nach van Gieson gefärbt.

Das ganze Muskelstück erscheint mikroskopisch, wenn auch in etwas ungleichmässiger Stärke, durch eine Myositis ossificans verändert; an wenigen Schnitten überwiegt noch das Muskelgewebe, meist herrscht Knochengewebe mit dessen Vorstadien vor. Letzteres wird durch spongiöse Inseln von unregelmässiger Gestalt, bis zu 1 cm Länge und 0,5 cm Breite vertreten, die wohl auch unter sich netzartig verbunden sind. Die Knochenbälkchen der Spongiosa sind im Allgemeinen in der Richtung des Verlaufes der Muskelfasern orientirt, die Markräume, welche von einem lockeren, wesentlich spindelzelligen, sehr gefässreichen Gewebe eingenommen werden, sind in gleichem Sinne gestreckt. Reichliche Osteoblastenlager, seltener Osteoklasten, lagern den Bälkchen an, die sich meist durch breite Säume osteoider Substanz begränzen. Häufig und manchmal in erheblicher Ausdehnung, seltener in Form schmaler Züge, findet sich Hyalinknorpel, der unter dem bekannten Bilde durch Markräume bis auf verhältnissmässig kleine Reste eingeschmolzen, in spongiöses Knochengewebe übergeht. Ausserdem besteht ausgedehnter Uebergang von Bindegewebe in Spongiosa, entweder so, dass unmittelbar eine balkige Verdichtung und osteoide Umwandlung desselben erfolgt, oder es entsteht zunächst ein zellreiches, osteoblastisches Keimgewebe, welches sich dann nach gewöhnlichen Typus in Knochen und Mark differencirt. Auch der Knorpel entsteht unter einer ähnlichen Vermehrung von Bindegewebszellen. Mit aller wünschbaren Sicherheit lässt sich feststellen, dass die Knochenneubildung von dem hyperplasirten Perimysium der Muskelbündel und Muskelfasern ausgeht; die Hyperplasie des interstitiellen Bindegewebes darf als eine entzündliche bezeichnet werden. Ganz normales Muskelgewebe sieht man nur vereinzelt auf kurze Strecken hin. Wohl aber erkennt man alle Stadien einer zellreichen Wucherung zwischen den Muskelfasern und deren Bündeln bis zum völligen Ersatz der Musculatur durch dichtes, mässig oder wenig kernreiches, parallel faseriges Bindegewebe, dessen Zellen meist spindlig gestaltet sind. Besonders in den frischen Stadien der Wucherung trifft man Herde kleinzelliger entzündlicher Infiltration, da und dort auch Haufen von Pigmentkörnchenkugeln. An dem älteren, neugebildeten Bindegewebe geht dann die Ossification in der geschilderten Weise mittelbar oder unmittelbar vor sich. Auch das vorhandene Fettgewebe nimmt an der Bindegewebsproduction theil. Die Muskelfasern zeigen, abgesehen von manchmal recht starker Kernwucherung, nur schol-

lige Zerklüftung und Atrophie in den befallenen Gebieten. Erfolgt die Knochenbildung, was öfters geschieht, in neugebildetem Bindegewebe, welches noch atrophische Muskelfasern einschliesst, so gerathen diese unter Umständen zwischen die Knochenbälkchen, und es gewährt einen eigenthümlichen Anblick, inmitten des Markgewebes der Spongiosa Muskelfasern oder Gruppen von solchen anzutreffen. Mit der Vorstellung, dass die Knochenbildung von versprengtem Periostgewebe ausgegangen sei, lassen sich die Befunde meines Erachtens in keiner Weise vereinigen."

Die mikroskopischen Untersuchungen in beiden Fällen sind ziemlich übereinstimmend und ergeben als Resultat einen entzündlichen Vorgang im interstitiellen Bindegewebe, der zur Hyperplasie führt. Die Knochenneubildung, welche auf den bekannten zwei Wegen erfolgt, geht vom gewucherten Perimysium aus. Die Muskelfasern als solche verfallen der Degeneration. Auffallend ist der Befund von Faserknorpel neben Hyalinknorpel. Nirgends war eine Stelle vorhanden, die darauf hindeutete, dass Periosttheilchen versprengt oder Periostläppchen abgerissen waren. Es liess sich mit aller Bestimmtheit besonders im letzten Falle nachweisen, dass es sich in der That um eine Myositis ossificans handelte, dass also der Verknöcherungsprocess im Muskel erfolgte und von dem Bindegewebe des Muskels ausging und dass fernerhin der Vorgang ein entzündlicher war.

Allerdings muss hervorgehoben werden, dass, wenn auch diese Entzündung in ihrem mikroskopischen Befunde an die sonstigen Entzündungsformen erinnert und ihnen bis zum gewissen Grade gleicht, so doch das Product dieser Entzündung ein so verschiedenes ist, dass wir uns nicht mit der einfachen Annahme einer Entzündung allein für die Erklärung unseres Processes begnügen können, sondern dass wir dazu noch jene oben erwähnte angeborene Anomalie des Bindegewebes bei dem betreffenden Individuum zu Hülfe nehmen müssen. Es wäre interessant, wenn Beobachtungen vorlägen, dass ein Individuum, dass einmal von Myositis ossificans betroffen wurde, nun nach einem freien Intervall an einer anderen Stelle bei einer ähnlichen Veranlassung ebenfalls mit einer Muskelverknöcherung reagirte. Aus der Literatur wäre als einziger Belag der dritte Fall Berndt's heranzuziehen, wo sich neben einem kleinen Recidiv höher oben am Oberschenkel nach einer erneuten Gewalteinwirkung wiederum eine Verknöcherung ausgebildet hatte. Stricte beweisend aber dürfte der Fall schon deshalb nicht sein, weil die Verknöcherung an demselben Gliede in der Nähe der ersten Verknöcherung sass, und weil deshalb die Annahme nicht unberechtigt erscheinen könnte, als wenn es sich nur um eine Disposition an diesem betreffenden Gliede gehandelt hätte.

Die Disposition ist, wie gesagt, so aufzufassen, dass das wenig differencirte Bindegewebe auf ein Trauma hin in seinen ursprünglichen Zustand zurückkehrt, aus dem dann die Verknöcherung erfolgt.

Wir dürfen deshalb wohl mit Vulpius übereinstimmen, dass die Frage, ob es ein Myositis ossificans gäbe oder ob alle Verknöcherungen im Muskel periostalen Ursprungs seien, ungerechtfertigt ist. Hierfür spricht ausser den sicheren Beobachtungen in der Literatur meine Beobachtung im ersten und im zweiten Falle mit aller Sicherheit und ausserdem die unzweideutigen Befunde, wo sich im Anschluss an eine Myositis luetica Verknöcherungen im Muskel gebildet haben. Es ist vielmehr nur die Frage berechtigt, welcher von beiden Vorgängen der häufigere ist. Da glaube ich doch, dass der periostale Ursprung ein seltener ist, als der vom Bindegewebe des Muskels aus. Hierüber werden aber erst weitere Untersuchungen und Beobachtungen mit Bestimmtheit entscheiden können.

Wenn es auch ferner nach der Art der Verknöcherung auf directem und endochondralem Wege zweifelhaft erscheinen muss, dass der Vorgang als eine Entzündung aufzufassen ist, wenn hiernach die Geschwulstbildung das Wahrscheinlichere ist, so glaube ich doch, wenigstens kann ich das für meine beiden Fälle mit Bestimmtheit behaupten, dass auch lediglich entzündliche Vorgänge im Muskel denselben Effect haben können. Dass aber die entzündlichen Erscheinungen in der grössten Zahl der bisherigen Untersuchungen nicht so deutlich und so beweisend hervorgetreten sind, liegt daran, dass die Zeit des acut entzündlichen Stadiums zur Zeit der Untersuchung, d. h. etwa 5—6 Wochen nach dem Trauma, schon abgelaufen ist und dass nur in den relativ früh operirten und untersuchten Fällen auf einen positiven Befund gerechnet werden kann. Deshalb waren auch in meiner zweiten Beobachtung (Operation ca. 3 Wochen post trauma) die Erscheinungen so deutlich ausgesprochen.

Nach diesem muss man den Begriff der Myositis ossificans traumatica für gewisse Fälle als zu Recht bestehend anerkennen. Zur Sicherung dieser Diagnose bedarf es allerdings nicht allein einer genauen klinischen, sondern auch einer exacten makroskopischen und mikroskopischen Untersuchung.

Von Wichtigkeit ist es ferner noch, sich darüber klar zu werden, ob eine secundäre Verwachsung derartiger Verknöcherungen mit dem Knochen eintreten kann. Dies glaube ich in Uebereinstimmung mit der Annahme von Zoege v. Manteuffel und Rothschild bejahen zu können. Das Festhaften des neugebildeten Knochens an dem Skelett ist also kein Gegenbeweis gegen einen Ursprung vom

Muskel aus, wenn der mikroskopische Befund mit der Annahme eines Ursprungs vom Bindegewebe des Muskels übereinstimmt. Finden sich auch in einem derartigen Falle Zeichen der Entzündung, die natürlich, je längere Zeit nach dem Trauma vergangen ist, um so weniger vorhanden ist, so muss man auch dann eine Myositis ossificans als bestehend annehmen.

Meine beiden Fälle, die relativ kurze Zeit nach der Verletzung operirt und untersucht wurden, haben in unzweideutiger Weise das Bild der Myositis ossificans traumatica ergeben, und der erste Fall hat gezeigt, dass trotz vorhandener Fractur des Knochens doch ein Ursprung vom Periost nicht vorlag, sondern dass neben dieser Verletzung des Knochens und des Periostes ein entzündlicher ossificirender Vorgang im Muskel bestand. Es liegt somit kein Grund vor, das Krankheitsbild der Myositis ossificans traumatica aus der Reihe unserer Diagnosen zu streichen, es ist aber gut, in den Fällen, wo ein sicherer Ursprung vom Periost und Knochen vorliegt, wie in den Beobachtungen der v. Bruns'schen Klinik, exacter Weise dann von traumatischen Exostosen zu sprechen.

Nach diesem ist die Frage, ob sich ein mit dem Knochen ursprünglich verwachsener Tumor lösen kann, so dass er später als ein frei beweglicher emponirt von untergeordneter Bedeutung. Es liegt kein Bedenken vor gegen eine derartige Annahme, jedoch muss der Stil der Geschwulst immer ein relativ dünner gewesen sein. Jedenfalls darf es sich nicht um solche breit aufsitzende Exostosen handeln, wie sie in dem Fall aus der Bruns'schen Klinik beschrieben sind. Wie aber einerseits die Verwachsung der Verknöcherung mit dem Skelett kein unbedingter Beweis für die Annahme des Ursprungs vom Periost ist, so ist andererseits die Beweglichkeit der Verknöcherung kein unbedingter Beweis dagegen.

Es sind im Ganzen jetzt etwa 61 Fälle einer derartigen Myositis ossificans in der Literatur beschrieben. Am meisten ist die Musculatur des Oberschenkels und des Oberarmes befallen. Der Quadriceps war 26 mal, der Brachialis internus 21 mal, der Ileopsoas 3 mal, der Biceps 3 mal, der Adductor longus 3 mal, der Triceps 1 mal, der Gastrocnenius 1 mal, der Glutaeus 1 mal, der Masseter 1 mal, das Diaphragma 1 mal ergriffen.

Es scheint darnach, dass der Process überall vorkommen kann, dass er aber mit Vorliebe in einem kräftigeren Muskel auftritt und dass er, wenn man das Alter der betroffenen Personen berücksichtigt, meistens dann sich einstellt, wenn die Musculatur in ihrer kräftigsten Entwicklung steht. Was nun die Therapie der obigen Erkrankung

anbelangt, so dürfte in einem ausgebildeten Falle, zumal wenn schwerere Functionsstörungen, wie z. B. Kieferklemme, dadurch bedingt sind, nur eine operative Entfernung in Betracht zu ziehen sein. Dieselbe muss alles Krankhafte entfernen und es ist deshalb der Vorschlag Helferich's[1]), bei Verwachsungen mit dem Knochen das Periost in 1 cm Entfernung mit fortzunehmen, gewiss zu berücksichtigen. Ob es im Beginn gelingt, durch andere therapeutische Maassnahmen, z. B. Massage, den Process zu coupiren und kleinere Ossificationsherde zur Aufsaugung zu bringen, lasse ich dahingestellt, die Beobachtungen von Rasmuss und Schmiz sprechen dafür. Aus diesem Grunde ist es zumal bei der Unschädlichkeit dieses Vorgehens gewiss zu versuchen, eine derartige Aufsaugung durch zweckentsprechende Massage zu begünstigen.

Vorstehende Veröffentlichung sollte ein Beitrag zur Klärung dieser interessanten Frage der Myositis ossificans sein. Da nach den Beobachtungen in der letzten Zeit die Erkrankung keine so seltene zu sein scheint, so dürften weitere Untersuchungen, die von vornherein schon bei der Operation alle die in Betracht kommenden Fragen berücksichtigen, bald eine Klärung herbeiführen, wobei nicht zu vergessen ist, dass auch die Myositis ossificans progressiva wegen ihrer nahen Verwandtschaft mit heranzuziehen ist. Weniger Aufschluss werden wir von der Myositis ossificans traumatica chronica, dem sogenannten Reitknochen u. s. w. erwarten.

---

[1]) Cahen, Deutsche Zeitschr. f. Chirurgie. 31. Bd.

III.

Aus der chirurgischen Univ.-Klinik zu Göttingen.
(Director: Geheimrath Braun.)

Ueber Geschwülste des Musculus psoas und Musculus iliacus internus.

Von

Dr. H. Jacobsthal,
Assistenzarzt der Klinik.

Während die Neubildungen der die vordere Bauchwand bildenden Muskeln (bez. Fascien) häufiger beobachtet worden sind, scheinen Geschwülste, die ihren Ursprung von der die Bauchhöhle an ihrer Hinterseite begrenzenden Musculatur, speciell vom Psoas und Iliacus internus nehmen, eine grosse Seltenheit darzustellen. Von den Bauchdeckentumoren stellte Ledderhose (1) schon 1890 100 Fälle zusammen und die Casuistik ist seitdem durch zahlreiche Publicationen bereichert worden, von denen ich nur die von Bodenstein (2) (20 Fälle), Diegner (3) (12 Fälle Braun's[1]), Olshausen (4) (22 eigene Fälle), Füth (5) (2 Fälle Zweifel's) anführen will, sodass das klinische und pathologisch-anatomische Bild dieser charakteristischen Erkrankung als gut umschrieben angesehen werden kann. Dagegen sind die Literaturangaben ihrer Psoas- und Iliacusgeschwülste, die mir aufzufinden gelang, mehr als spärlich. Goebell (6) hat unlängst in einer sorgfältigen Arbeit die retroperitonealen Tumoren zusammengestellt, aber auch hier findet sich unter den mannigfaltigen Ausgangspunkten nur 1 mal der Psoas (Ebstein [7]) angeführt. Ich selbst habe bei einer Durchsicht der Literatur von Psoastumoren ausser dem von Diegner (3) publicirten Falle Braun's (No. 14) nur noch ein abscedirendes Sarkom von Marcus (8) beschrieben gefunden, während mir eine als „Cancer of Psoas" im „Index" erwähnte Arbeit (9)

1) Braun hat seit der Mittheilung Diegner's (laut mündlicher Mittheilung) noch 4 weitere Fälle beobachtet.

unzugänglich ist. Hinzufügen will ich noch, dass Echinokokken der Musc. ileo-psoas mehrfach beobachtet wurden: von Blandin (10), Cailleux (11, 12) (2 Fälle) und Maas (13)[1]).

Ueber Iliacustumoren scheint sogar ausser dem Braun'schen Fall (bei Diegner No. 13) überhaupt weiter nichts vorzuliegen, denn auch der von Lossen (15) als Fibrosarkom der Fossa iliaca publicirte Fall ist nach der Beschreibung, hauptsächlich wegen der Angabe, dass er mit der Spina ilei ant. sup. in Verbindung stand, als ein Bauchdeckentumor anzusehen.

Da die in Frage stehenden Tumoren keineswegs nur in pathologisch-anatomischer Hinsicht (als Casuistik) Beachtung verdienen, sie vielmehr wegen ihrer diagnostischen Beziehungen zu den anderen retroperitonealen Geschwülsten, speciell den Nierentumoren einerseits, den Beckentumoren andererseits ein grösseres klinisches Interesse beanspruchen, so will ich im Folgenden 2 weitere, hierhergehörende Beobachtungen Braun's (und zwar einen Psoas- und einen Iliacustumor) mittheilen, und zugleich die 2 schon von Diegner publicirten Fälle, die bei ihrer Veröffentlichung in einer Dissertation und bei ihrer Rubricirung unter die Bauchdeckengeschwülste wohl kaum eine weitere Beachtung gefunden haben dürften, noch einmal (mit einigen Ergänzungen) reproduciren.

I. Geschwülste des Musculus Psoas.

Fall 1. (Diegner [3] Fall XIV). **Anamnese: 31jährige Frau, klagt seit einigen Monaten über heftige Schmerzen, die von der linken Hüftgegend in's Knie ausstrahlen. Vor 14 Tagen constatirte ihr Arzt einen Tumor in der linken Nierengegend und überwies sie der Königsberger chirurgischen Klinik. Patientin hat an der Stelle der Geschwulst niemals Beschwerden gehabt. Stuhlgang immer normal, Urinentleerung regelmässig und anscheinend in normaler Menge. Wie lange der jetzt ein starkes Sediment aufweisende Urin besteht, weiss Patient nicht zu sagen. Appetit normal, kein Aufstossen oder Erbrechen.**

Status: 6. März 1892: Blass aussehende, gracil gebaute Frau. In der linken oberen Bauchseite eine bis in die Lumbalgegend reichende, nach vorn bis in die Mammillarlinie sich erstreckende, durch die Bauchdecken hindurch deutlich sichtbare, harte Geschwulst, die nach abwärts fast bis an die Spina ant. sup. reicht. Der Tumor selbst lässt sich nach der Mitte und oben verschieben, nach unten nur wenig, lässt sich vorn und nach beiden Seiten umgreifen, nach der Lumbalgegend zu nicht. Urin eiweissfrei, giebt Indicanreaction.

---

1) Wo der von Nigrisoli (14) publicirte Echinococcus der Fossa iliaca speciell seinen Sitz hatte, ist mir nicht bekannt, da mir die Originalarbeit unzugänglich ist.

Operation: (Prof. Braun): 8. März 1892. In Chloroformnarkose Hautschnitt von der Spitze der 12. Rippe bis zur Spina ant. sup., Verlängerung desselben im weiteren Verlauf bis zur 11. Rippe und Resection eines 6 cm langen Stückes der 12. Rippe. Nach Durchschneidung der Bauchdecken präsentirt sich der von geschlängelten Venen überzogene Tumor. Das Bauchfall reicht bis an die obere, äussere Seite der Geschwulst und lässt seine Umschlagsfalte deutlich erkennen. Nach dem Zurückschieben desselben lässt sich der Tumor ziemlich isoliren, nur hinten oben ist er fest verwachsen, er geht in den Musc. Psoas hinein. Nachdem die Muskelfasern, die den Tumor seitlich überkleiden, eingeschnitten sind, wird die Geschwulst bis auf den erwähnten Stiel gelöst und hier theils stumpf, theils scharf, schnell abgetragen, die Blutung wird durch 10 Minuten lange Tamponade gegen die Wirbelsäule gestillt, da ein Fassen in der Tiefe nicht möglich ist. Der im Ganzen 22 cm lange Hautschnitt wird bis auf die Stelle, wo der Tampon herausgeleitet wird, geschlossen. Puls nach der Operation klein, daher Campheröl subcutan.

Verlauf: 11. März Temperatur 38,7°. Puls 144. Daher am 12. März Entfernung des Tampons, ziemlich starke Eiterung. 15. März Nähte entfernt. 26. März keine Secretion, Wundhöhle schliesst sich durch Granulationen. 10. April vollständige Vernarbung, Patientin ausser Bett, 12. April geheilt entlassen.

Weiterer Verlauf (nach brieflicher Mittheilung des Mannes). Mitte Juni wieder reissende Schmerzen im linken Bein. Starkes Wachsthum des Geschwulstrecidivs zu bedeutenderer Grösse als der Primärtumor. Unter weiterem Kräfteverfall Tod am 30. September 1893 (6 Monate 22 Tage p. op.).

Beschreibung des Tumors: makroskopisch: die faustgrosse, rundliche, in Alkohol conservirte Geschwulst ist 12:8:7 cm gross, die Oberfläche ist im Allgemeinen glatt, ihr liegt z. Th. Fascie und Musculatur in dünner Lage fest auf. Der Durchschnitt zeigt die bekannte Maserung der Fibrome, der eine Pol weist ein weicheres Gefüge auf.

Mikroskopisch giebt die Geschwulst das Bild des Spindelzellensarkoms, Züge von protoplasmatischen Spindelzellen und Gefässen durchflechten sich in verschiedenen Richtungen. Die oberflächlichen Schichten der Geschwulst bestehen theils aus kernarmen Bindegewebslagen, theils stossen Muskelfasern unmittelbar an das Sarkomgewebe an, doch findet sich nirgends ein diffuses Durchwachsensein der musculären Partieen durch das Geschwulstgewebe. Die weichere Partie an dem einen Pol der Geschwulst zeigt grössere, protoplasmareichere Zellen und kleine Blutungsherde. Andere Theile sind wieder zellärmer und geben mehr das Bild des Fibrosarkoms.

Diagnose: Fibrosarkom.

Fall 2. Anamnese: 26jähriger Mann, früher gesund gewesen, hat 1894—1896 gedient. Seit einem ½ Jahre klagt er über Druck in der Magengegend, sowie Verringerung des Appetits. Die Druckschmerzen sind constant, nicht anfallsweise. Patient hat im letzten halben Jahre 8 Pfund abgenommen. Stuhlgang normal.

Status: Kräftig gebauter Mann. Brustorgane gesund. Leib nicht aufgetrieben, fühlt sich im Ganzen weich an; kein freier Erguss. In der

linken Bauchhälfte nach aussen vom Nabel fühlt man eine kuglige Geschwulst von Kindsfaustgrösse. Dieselbe erstreckt sich nicht in die Lumbalgegend hinein, man fühlt auch bei Druck von vorn her den Anprall derselben nicht. Der Tumor ist auffallend wenig verschieblich und lässt sich gegen den Rippenrand nach oben zu gut abgrenzen. Oberfläche gleichmässig glatt, Consistenz hart. Rectaluntersuchung negativ. Urin frei. Keine Drüsenschwellungen.

Operation (Prof. Braun) 9. Februar 1901. Chloroformnarkose, rechte Seitenlage. Schnitt, wie zur Freilegung der Niere, von der Spitze der 12. Rippe schräg nach unten und vorn. Man fühlt retroperitoneal, dass die Geschwulst mit der Niere nichts zu thun hat, dass sie vielmehr tiefer, im Bereich des Musculus psoas liegt. Erweiterung des Schnittes nach vorn bis über die Sp. a. sup. hinaus, etwa 3 Fingerbreit nach innen davon durch die ganze Dicke der Bauchwand bis auf das Peritoneum, welches breit abgeschoben wird. Nun zeigt sich, dass die Geschwulst im Psoas selbst liegt, noch von Muskelfasern überdeckt ist und sich ohne erhebliche Blutung aus dem Muskel ausschälen lässt. Tampon in die Tiefe. Catgutmuskelnaht. Hautnaht. Verband.

Geschwulst: Ovaler, 11 : 7 : 8 cm grosser, glatter, umkapselter, fluctuirender, weicher Tumor, auf dem Durchschnitt von hellhoniggelber Farbe, glasig durchscheinend, mit weisslichen Gewebsstreifen spärlich durchzogen; eine unregelmässig umgrenzte, etwa wallnussgrosse, mit schleimiger Flüssigkeit erfüllte Höhle im oberen Pol. Die myxomatösen Massen gehen an beiden Polen unter bindegewebiger Verdichtung diffus in die Psoasmuskelfasern über, von denen die Geschwulst auch in fächerförmiger Ausbreitung überzogen wird.

Mikroskopisch geben die weichen Stellen das bekannte Bild des Myxoms, Spindel- und Sternzellen mit Gefässen in eine homogene Zwischensubstanz eingebettet, spärliche bindegewebige Elemente. An der Peripherie überwiegen die Bindegewebsmassen, sodass hier mehr der Charakter eines lockeren Fibroms besteht. Der Uebergang in das Muskelgewebe ist diffus, es besteht keine scharfe Grenze zwischen Geschwulst und Musculatur. Nirgends Partieen, die auf Malignität verdächtig sind.

Diagnose: Myxofibrom.

Verlauf: Unter mittelhohem Fieber (bis 38,6°) und Eiterung hat sich die Wunde, deren Nähte am 15. Februar entfernt wurden, am 8. März bis auf 2 Drainstellen, die wenig secernieren, geschlossen. Patient ist fieberfrei, steht auf. Am 15. März feste Vernarbung bis auf 3 oberflächliche (1,1 und 3 cm lange) schmale Granulationsstreifen. Die Narbe ist 25 cm lang. Subjectiv besteht noch ein spannendes Gefühl beim Heben des Beines, ferner taubes Gefühl an der Vorderseite des Oberschenkels. Patient wird entlassen.

Weiterer Verlauf: Bei der Wiedervorstellung am 15. März 1902 (also mehr als 1 Jahr p. op.) giebt Patient an, nach seiner Entlassung in den ersten 6—8 Wochen 15 Pfund zugenommen zu haben. Sonst fühlt er sich wohl, nur hat er herabgesetzte Sensibilität unterhalb der Narbe, besonders nach dem Oberschenkel zu. Die rohe Muskelkraft beim Heben des linken Beines ist etwas geringer als rechts. Bewegungen im linken Hüftgelenk vollkommen frei. Kein Recidiv des Tumors zu fühlen.

Beim Husten wölbt sich die Partie oberhalb des vorderen Theils der Narbe vor; diese selbst ist aber fest (kein Bruch).

II. Geschwülste des Musculus iliacus internus.

Fall 3: (Diegner[3]) Fall XIII). Anamnese: 47jährige Frau. Aufgenommen am 7. Februar 1893. Bemerkte Frühjahr vorigen Jahres eine etwa wallnussgrosse, harte, verschiebliche Geschwulst in ihrem Leibe, neben der Spin. ant. sup. Dieselbe wuchs stetig weiter, ohne ihr Anfangs Beschwerden zu verursachen. Erst vor 3 Wochen, als der Tumor bereits die Grösse einer Frauenfaust erreicht hatte, trat ziemlich bedeutende Schmerzhaftigkeit, namentlich bei Bewegungen und Hustenstössen auf und besteht noch heute. Auch fing um diese Zeit der Stuhlgang an unregelmässig zu werden, war meist von fester Consistenz, ging jedoch spontan ab. Keine Urinbeschwerden.

Status: Normalgebaute Frau, Brustorgane gesund. Abdomen schlaff. Neben der linken Beckenschaufel fühlt man von der Spin. ant. sup. bis über das Os ileum hinausreichend eine etwa kindskopfgrosse, harte Geschwulst, die gegen den Knochen fast gar nicht verschieblich ist. Die Oberfläche des Tumors ist höckerig und zeigt eine dem Os ilei parallele, über seine ganze Oberfläche hinziehende Furche. Die Haut über demselben hat normales Aussehen und ist leicht verschieblich. Beim Erheben ohne Zuhülfenahme der Hände zeigt die Geschwulst dasselbe Aussehen und ist anscheinend mit den Bauchdecken nicht verwachsen.

Operation: (Prof. Braun) 10. Februar 1893. Längsschnitt über der Geschwulst von der Spin. ant. sup. nach der Symphyse zu, parallel dem Lig. Pouparti. Nach Durchschneidung der Haut und der Bauchdecken erscheint die Geschwulst neben der Umschlagsstelle des Bauchfells, ist jedoch von Muskelsubstanz bedeckt, die dem Musc. iliacus intern. angehört. Um besser an den Tumor gelangen zu können, wird der Schnitt bis an den unteren Rand der 10. Rippe hin verlängert. Darauf wird nach Beiseiteschieben des Bauchfells der Musc. iliacus int., der fibrös entartet und ödematös durchtränkt ist, der Länge nach eingeschnitten und damit die Geschwulst vollständig freigelegt. Sie geht von der Substanz des Muskels aus und hat nur mit dem Finger leicht zu lösende Adhäsionen nach dem Os ilei hin. Nunmehr wird der Tumor vom Muskel theils stumpf, theils scharf abgelöst, wobei ein Theil der Muskelfasern, die in den Tumor übergehen, mit abgeschnitten wird. Nach Stillung der beträchtlichen Blutung, Catgutnähte des Musc. iliacus int., der Bauchwandmuskeln, Seidennähte für die Haut, Drainage, Verband.

Verlauf: 19. Februar fieberloser Verlauf, Nähte entfernt. Wunde vernarbt. 26. Februar: im unteren Drittel der Narbe eine Infiltration bemerkbar, auf Druck entleert sich wenig Eiter. 10. März: vollständige Vernarbung. Patientin entlassen.

Präparat: Der in Alkohol conservirte Tumor ist etwa faustgross (12 : 9 : 6 cm), oval. Oberfläche glatt, stellenweise von Fascie, Muskelfasern und Fettgewebe bedeckt.

Mikroskopisch stellt die Geschwulst ein gewöhnliches Fibrom dar, protoplasmaarme Spindelzellen und Bindegewebszüge, die sich durch-

flechten. An der Peripherie sind die Lagen besonders derb, zwischen ihnen grosse, dickwandige Gefässe. In die Musculatur geht die bindegewebige Wucherung diffus über, zwischen den auseinandergedrängten Muskelfaserresten das fibromatöse Gewebe. Hier stellenweise Rundzellenanhäufungen in der Umgebung der Muskelfasern und Gefässe.

Diagnose: Fibrom.

Weiterer Verlauf: (Nach brieflicher Mittheilung des Mannes). Patientin starb am 3. Mai 1893, also 2 Monate 23 Tage p. op. Angeblich brach die Narbe nach der Entlassung aus der Klinik wieder auf und es entleerte sich viel Eiter. Später sollen Anschwellungen aufgetreten sein, unter welchen der Tod erfolgte. Die Todesursache konnte leider nicht ermittelt werden.

Fall 4. Anamnese: 37jähriger Mann aus gesunder Familie, leidet seit dem Winter an Kältegefühl in beiden Knieen. Seit dem 10. Januar 1902 brennende Schmerzen in der Mitte des linken Oberschenkels, besonders während der Nacht, am Tage bei der Beschäftigung verloren sich dieselben. Allmählich nahm dieser bohrende Schmerz an Heftigkeit und Ausdehnung zu, irgendwelche objectiven Erscheinungen waren nicht nachzuweisen. Ende Januar traten heftige Schmerzen im linken Hüftgelenk auf, welches aber stets frei beweglich war. Seit dieser Zeit auf Rath des Arztes Bettruhe. Allgemeinbefinden gut, kein Fieber. Am 13. Februar 1902 wurde oberhalb der linken Leistenbeuge eine die Bauchdecken vordrängende Geschwulst, die sich prall anfühlte und mehr als Faustgrösse hatte, bemerkt. Die Diagnose war seitens des behandelnden Arztes auf Beckencaries mit kaltem Abscess gestellt. 19. Februar 1902 incidirt derselbe durch Haut und Bauchdecken bis auf die Geschwulst. Beim Einstich in dieselbe entleert sich klare Flüssigkeit. Mit dem eingeführten Finger kam man in eine Höhle mit taschenartigen Ausbuchtungen und unebener Innenwandung. Unterhalb der Cyste fühlte man einen harten, reichlich gänseeigrossen, rundlichen Tumor. Die mikroskopische Untersuchung eines Gewebsstückchens ergab „Spindelzellensarkom".

Status am 2. März 1902. Der Tumor nimmt die linke seitliche Bauchwand ein, liegt oberhalb der äusseren Hälfte des Ligamentum Pouparti in der Gegend der linken Fossa iliaca und hat einen kastaniengrossen Fortsatz, der unter dem Lig. Pouparti hindurch sich nach dem Oberschenkel hin erstreckt. Bauchwand über der Geschwulst stark hervorgewölbt und gespannt, eine Verschieblichkeit des Tumors ist nicht vorhanden.

Operation am 2. März 1902 (Prof. Braun) (im Krankenhaus in Hage bei Norden). In Chloroformnarkose Hautschnitt oberhalb des Hüftbeinkammes, vom Aussenrande des Musc. sacrolumbalis beginnend, nach unten und innen ziehend bis über die Mitte des Poupart'schen Bandes. Schichtweise Durchtrennung der Bauchwand. Es findet sich eine vom Peritoneum überzogene Geschwulst, die gegen die Umgebung abgekapselt erscheint. Dieselbe wird theils mit dem Messer, theils stumpf isolirt und exstirpirt. Hiernach zeigte sich, dass der Musc. iliacus internus fast ganz in der Geschwulst aufgegangen war. An der hinteren Fläche der Wunde lag die Hüftbeinschaufel bloss, jedoch überall von Periost bedeckt. Die Wundhöhle wurde mit Jodoformgaze tamponirt, sowie nach unten zu drai-

nirt, indem an der Stelle, wo der Geschwulstzapfen gelegen hatte, eine Gegenöffnung gemacht war. Catgutnähte für die Musculatur, Seidennähte für die Haut bis auf die Drainstelle, Verband.

Präparat: Die Geschwulst ist 17 cm lang, 12 breit, 9 dick, besteht aus einem oberen, grösseren (etwa mannsfaustgrossen 11:12:9 cm) Knoten und einem unteren, kleineren (etwa apfelgrossen 6:6:6 cm), beide sind durch eine dem Lig. Pouparti und dem Beckenrande entsprechende Einschnürung getrennt. Die Oberfläche ist an der Hinterseite glatt, umkapselt, Fettgewebspartikel und z. Th. Muskelfasern liegen ihr fest an. Hinten unten geht die Geschwulst diffus in die Musculatur über. Vorn ist die Oberfläche mehr uneben und z. Th. höckerig, knollig. Beim Einschneiden des oberen Knochens entleert sich wenig getrübte, gelblich-röthliche, blutige Flüssigkeit, derselbe enthält eine unregelmässige, buchtige Höhle, in die theils glatte, rundliche Geschwulstknoten, theils fetzig nekrotische, gelblich-trübe oder von Blutungen durchsetzte, dunkelrothe Geschwulstmassen hineinragen. Im Uebrigen ist die Consistenz eine ziemlich weiche, die Farbe auf dem Durchschnitt, soweit nicht durch Blutungen und Nekrosen verändert, röthlichgelb. Der kleine Knoten ist solide bis auf einige spaltförmige, mit Blutungen erfüllte Hohlräume.

Mikroskopisch: Spindelzelliges, gefässhaltiges, an Zwischengewebe armes Sarkom. Die Zellen sind nicht besonders protoplasmareich. Stellenweise finden sich sehr weite Capillaren und lockeres, myxomähnliches Gefüge mit Sternzellen. Zahlreiche Blutungen und Nekrosen; im Bereich und in der Umgebung derselben vielfach erhebliche leukocytäre Ansammlungen.

Diagnose: Spindelzellensarkom.

Verlauf: Wundverlauf ohne Störungen.

Weiterer Verlauf: Wiedervorstellung am 8. Juni 1902 (also ca. 3 Monate p. op.). Grosses Recidiv, das die Gegend oberhalb des linken Lig. Pouparti einnimmt, Flexionsstellung und starkes Oedem des linken Beines; heftige Schmerzen. Auch unterhalb des Poupart'schen Bandes, wo seiner Zeit der kleinere Knoten gelegen hatte, eine grössere Geschwulst zu palpiren. Unter weiterem starken Wachsthum des Tumors, der schliesslich fast die ganze Bauchhöhle einnahm und die Bauchdecken an mehreren Stellen durchwachsen hatte, erfolgte am 21. September 1902 (also ca. $5^1/_2$ Monat p. op.) der Exitus letalis.

Wie schon in der Einleitung erwähnt, habe ich nur wenige Publicationen, die sich mit unserm vorliegenden Thema beschäftigen, auffinden können, und selbst diese enthalten bei näherer Betrachtung kaum Analoga zu den vorhin aufgeführten Fällen. In dem Ebstein'schen Falle handelte es sich um das gleichzeitige Vorhandensein zweier getrennter Osteome, von denen das eine vom Hüftbein ausging, während das zweite ein rein musculäres war und im Psoas eingebettet lag. Dies letztere aber betrachte ich mit Ebstein nicht als echte Neubildung, sondern als Product einer Myositis ossificans, entstanden durch den Reiz des die Fasern des Ileopsoas auseinander-

drängenden Hüftbeinosteoms. In der Beobachtung von Marcus fanden sich multiple Rundzellensarkome, auch die beiden Musculi Psoas waren von Geschwulstmassen durchsetzt, doch scheint es mir wahrscheinlicher, dass es sich dabei um Metastasen bei primärem Sitz in den Mesenterialdrüsen gehandelt hat, wenigstens ist die primäre Entwicklung in den Muskeln durch nichts erhärtet.

Gehen wir nun zur Betrachtung der im Vorhergehenden aufgeführten 4 Fälle von Tumoren des Ileopsoas über, so ist das Alter der Patienten bei den Geschwülsten des Psoas

1 mal 31 Jahre
1 mal 26 Jahre.

Bei denen des Iliacus internus

1 mal 47 Jahre
1 mal 37 Jahre.

Es würde also hiernach bei den Psoastumoren insofern eine Parallele mit den Bauchdeckengeschwülsten bestehen, also auch bei diesen das jüngere Alter besonders disponirt ist (20—25 Jahre nach Ledderhose, 25—35 Jahre nach Olshausen).

Das Geschlecht ist bei den Psoastumoren

1 mal männlich
1 mal weiblich.

Das gleiche Verhalten besteht bei den Iliacusgeschwülsten. Ein solches Ueberwiegen der weiblichen Patienten wie bei den Bauchdeckendesmoiden scheint sich also nicht zu finden.

Aetiologische Anhaltspunkte ergeben sich aus den Anamnesen nicht.

Die klinischen Symptome bestanden subjectiv 2 mal in Schmerzen, die von der Hüfte in das Bein ausstrahlten (1 Psoas-, 1 Iliacustumor), 1 mal in Schmerzen an der Stelle der Geschwulst (1 Iliacustumor), 1 mal bestand lediglich Druckgefühl im Leibe (Psoastumor). Flexionsstellung und Oedem des Beines wurden einmal durch das Recidiv eines Iliacustumors verursacht. Sonst waren, abgesehen von den deutlich palpablen Tumoren, in der Bruchseite (bezw. Beckengegend) keine besonderen Veränderungen zu beobachten.

Der speciellen Diagnose stehen grosse Schwierigkeiten gegenüber. Verhältnissmässig leicht werden zwar die Tumoren im Allgemeinen als reproperitoneale zu erkennen sein. Goebell hat genau die charakteristischen Symptome dieser Geschwulstgruppe auseinandergesetzt, sodass ich auf diese Arbeit verweisen kann. Ueber das Hauptsymptom, die Lage hinter dem Dickdarm, finden sich in den Krankengeschichteu keine Angaben, aber auch so sind sie bei ihrer

tiefen Lage als retroperitoneal erkannt worden. In schwierigen Fällen wird man aber behufs Differentialdiagnose gegen Abdominalgeschwülste von der Aufblähung des Dickdarmes Gebrauch machen; namentlich könnten wohl verwachsene Ovarialtumoren mit Iliacusgeschwülsten verwechselt werden. Dagegen werden die eigentlichen Bauchdeckenfibrome sich wohl meist auch in den seltenen Fällen abgrenzen lassen, wo die grossen Dimensionen der Geschwulst den Sitz in der vorderen Bauchwand verdecken, wie in den Beobachtungen von Rokitansky und Weinlechner, die als Abdominaltumoren diagnosticirt waren. Für derartige Fälle kann die von Labbé und Remy empfohlene Untersuchung in Knieellenbogenlage die Diagnose erleichtern. In zweiter Linie kommen noch abgesackte Exsudate und Echinokokkencysten differentialdiagnostisch in Betracht. In den Fällen von Cailleux waren die Echinokokkencysten von bedeutendem Umfang und reichten vom Hypochondrium bis zum Oberschenkel. Dass sie wirklich im Psoas ihren Sitz hatten, wie nach der Operation angenommen wurde, scheint mir aber aus der Beschreibung des Befundes nicht mit Sicherheit hervorzugehen. Durch die Obduction erhärtet ist die Beobachtung Blandin's, bei welcher ein fluctuirender Tumor die linke Fossa iliaca einnahm und eine Atrophie des linken Beines bei Flexions- und Adductionsstellung verursacht hatte. Subjectiv waren Neuralgieen im Gebiete des N. ilio-inguinalis und genitocruralis vorhanden gewesen. In dem Falle von Maas liess sich bei der Operation des grossen, cystischen Tumors des Beckeneinganges mit Wahrscheinlichkeit schliessen, dass die neben der rechten Symphysis sacroiliaca liegenden Muskeln den Ausgangspunkt des Echinococcus darstellten.

Wenn nun auch die in Frage stehenden Tumoren als retroperitoneal erkannt sind, so ist doch die specielle Diagnose des Sitzes vor der Operation wohl kaum zu stellen bei der Mannigfaltigkeit der Ausgangspunkte, die in Betracht kommen und von denen ich nur die Niere mit ihren Hüllen, Nebenniere, Ureter, das retroperitoneale Zellgewebe, Fascie, Lymphdrüsen, den Plexus lumbalis, die Synchondrosis sacroiliaca, das Darmbein, sein Periost, das lig. latum anführen will, neben den schwieriger zu erklärenden Bildungen, deren Entstehung man auf accessorische Nebennieren, accessorisches Ovarium, Wolff'schen Körper, fötale Inclusion zurückführt.

Die Psoastumoren wird man in erster Linie mit Nierentumoren verwechseln können und in der That war in unseren beiden Fällen die Wahrscheinlichkeitsdiagnose auch darauf gestellt worden. Der negative Urinbefund spricht bekanntlich nicht dagegen, wie auch Göbell ausführt und ein zweifaustgrosses Hypernephrom im unteren

Nierenpol erwähnt, bei dem der Urin völlig normal gefunden wurde. Ob sich vielleicht diagnostische Anhaltspunkte gewinnen lassen, je nachdem man bei erschlafftem Psoas oder contrahirtem (active Hebung des Beines) untersucht, müsste man bei späteren Fällen erproben, es ist bisher nicht darauf geachtet worden. Auf die Differenz des Palpationsbefundes beim Psoas in contrahirtem bezw. erschlafftem Zustande machte B. S. Schultze (16) aufmerksam. Neuerdings hat Meltzer (17) wie erst bei Abschluss dieser Arbeit zu meiner Kenntniss kam, nicht nur diese Frage eingehender studiert, sondern auch damit ein neues diagnostisches Hülfsmittel bei Tumoren der Fossa iliaca empfohlen: Geschwülste, die über dem Psoas liegen, werden bei Contraction desselben deutlicher, solche unter demselben undeutlicher. Zur Herbeiführung der geeigneten Contraction soll der Patient in Rückenlage das ausgestreckte Bein um 1 Zoll hoch erheben.

Verschieblich war der Psoastumor ein Mal deutlich, ein Mal sehr wenig.

Bei den Iliacusgeschwülsten sind es auf der anderen Seite die von den Beckenknochen oder deren Periost ausgehenden Tumoren, die sich klinisch vor der Operation von der ersteren nicht abgrenzen lassen, da in unseren beiden Fällen keine Verschieblichkeit der Iliacustumoren zu constatiren war. Auch die Consistenz der Tumoren bieten keinen diagnostischen Anhalt. Es ist somit interessant und verdient hervorgehoben zu werden, dass man gelegentlich in dem Glauben sein kann, einen inoperablen Beckentumor vor sich zu haben, während es sich um einen sehr wohl exstirpirbaren, musculären Tumor handelt.

Was die Prognose angeht, so scheint sie von der der Bauchdeckentumoren abzuweichen, die bekanntlich in der Mehrzahl gutartig sind (wenngleich maligne Formen auch beobachtet wurden), da von unseren 4 Fällen sich 2 als bösartig erwiesen (und zwar 1 Psoas- und 1 Iliacustumor). Die recidivirende Psoasgeschwulst (Fall 1) hat zwar makroskopisch eine grosse Aehnlichkeit mit einem Bauchdeckenfibrom und ein derartiger Zellreichthum, der zu der pathologisch-anatomischen Diagnose Fibrosarkoms nöthigt, findet sich auch bisweilen bei jenem, hier aber fand der Verdacht auf Malignität klinisch seine Bestätigung. Als ganz fraglos maligne musste der zweite Iliacustumor aufgesetzt werden, ein echtes Spindelzellensarcom mit cystischer Erweichung. Das Recidiv trat ziemlich schnell nach der Operation auf. Von den 2 benignen Neubildungen stimmt die des Iliacus ganz mit dem Bilde eines Bauchdeckendesmoides überein, während die des Psoas einen mehr myxomatösen Charakter hat.

Die Entwicklungsdauer der Geschwülste ist nicht sicher bestimmbar. Die ersten Symptome traten auf:

bei den Psoastumoren: 1 Mal einige Monate vor der Operation (zu welcher Zeit 12:8:7 cm gross), ca. 3/4 Jahre vor dem Tode.

1 Mal 1/2 Jahr vor der Operation (zu welcher Zeit 11:8:7 cm gross),

bei den Iliacustumoren: 1 Mal ca. 3/4 Jahre vor der Operation (zu welcher Zeit 12:9:6 cm gross), ca. 1 Jahr vor dem Tode,

1 Mal ca. 5/4 Jahr vor der Operation (zu welcher Zeit 17:12:9 cm gross), ca. 3/4 Jahr vor dem Tode.

Für die Exstirpation empfiehlt sich natürlich eine extraperitoneale Schnittführung, bei den Psoastumoren wurde die Incision am Aussenrande des Sacrolumbalis schräg nach unten innen geführt, ein Mal musste sie nach oben bis zur 11. Rippe verlängert und ein Stück der 12. Rippe resecirt werden, das andere Mal nach vorn oberhalb des Poupart'schen Bandes und parallel demselben weitergeführt werden. Bei den Iliacusgeschwülsten kam man mit der unteren Hälfte des angegebenen Schnittes aus.

Soweit diese kurze Mittheilung, als deren Zweck ich es betrachte, auf den Psoas und Iliacus internus als Ausgangspunkt lateral-retroperitonealer Tumoren aufmerksam zu machen und auf ihre grosse, klinische Uebereinstimmung mit Nierengeschwülsten einerseits, Beckengeschwülsten andererseits hinzuweisen. Freuen würde es mich, falls es sich herausstellen sollte, dass die mitgetheilten Beobachtungen nicht so vereinzelt dastehen, als ich annehmen musste.

Am Schlusse der Arbeit ist es mir eine angenehme Pflicht, meinem Chef, Herrn Geheimrath Braun für die Ueberlassung der Krankengeschichten, sowie sein Interesse an der Arbeit, meinen Dank auszusprechen.

Literaturverzeichniss.

1) Ledderhose, Die chirurgischen Erkrankungen der Bauchdecken. Deutsche Chirurgie. Lief. 45 b. 1890.

2) Bodenstein, Oskar, Münchner med. Wochenschr. 16. Nr. 1. Citirt nach Diegner.

3) Diegner, Hermann, Ein Beitrag zur Kenntniss der Geschwülste der Bauchmuskeln. Dissert. Königsberg 1895.

4) Olshausen, Ueber Bauchwandtumoren, speciell über desmoide. Zeitschr. f. Geburtsh. u. Gynäkol. 41. Bd. 1899. S. 271.

5) Füth, Kurze Bemerkungen zu den Bauchdeckendesmoiden. Gesellsch. f. Geburtsh. zu Leipzig. 491. Sitzung v. 19. Nov. 1900.

6) Göbell, Zur Kenntniss der lateral-retroperitonealen Tumoren. Deutsche Zeitschr. f. Chirurgie. 1901. 61. Bd. S. 1.

7) Ebstein, Osteom des linken Hüftbeins und des Musculus psoas. Virchow's Archiv. 51. Bd. 1870. S. 414.
8) Marcus, Beitrag zur Lehre von den Psoas-Abscessen (abscedirendes Sarkom des Musculus Psoas). Dissert. Würzburg 1894.
9) Chamousset, Bull. soc. méd. de Chambéry. 1874. p. 57–61.
10) Blandin, Observation de tumeurs hydatiques occupant la fosse iliaque gauche. Gaz. des hôpit. 1844. p. 66.
11) Cailleux, Kyste hydatique du muscle psoas-iliaque. Gaz. des Hôp. 1868. p. 366. (XX.)
12) Derselbe. Gaz. des Hôp. 1898. p. 1296. (LXXI.) [Gaz. méd. de Picardie.]
13) Maas, H., Grosser Echinococcus des Beckeneinganges u. s. w. Deutsche Klinik 1875. Nr. 1. S. 2.
14) Nigrisoli, Bartolo, Contributo alla chirurgia dell'echinococco. Bologna, Nicol. Zanichelli. 1893.
15) Lossen, Zur Casuistik der Laparotomien. II. Fibrosarkom der Fossa iliaca sin. Berliner klin. Wochenschr. 1879. Nr. 15. S. 211. (XVI.)
16) B. S. Schultze, Zur Palpation der Beckenorgane. Wiener med. Blätter. 1885. Nr. 47. S. 1429.
17) Meltzer, On the contraction of the ilio psoas muscle as on aid in the diagnosis of the contents of the ilias fossa. New-York med. journ. LXXVI. Bd. Heft 3. (Ref.: Centralbl. f. Chirurgie. 1902. Nr. 43. S. 1112.)

IV.

Aus der II. chirurgischen Abtheilung des k. k. allgem. Krankenhauses in Wien. Vorstand: Hofrath Prof. A. v. Mosetig-Moorhof.

Beiträge zur operativen Radicalbehandlung der Kniegelenkstuberculose mit besonderer Berücksichtigung der Anwendung der Jodoformplombe nach v. Mosetig.

Von

Dr. **Nikolaus Damianos,**
Assistenten der Abtheilung.

(Mit Tafel I, II.)

In den Jahren 1892 bis 1895 wurden an der II. chirurgischen Abtheilung des k. k. Allgemeinen Krankenhauses, deren Vorstand Herr Prof. v. Mosetig ist, 3 synoviale Arthrektomien und 31 Resectionen des Kniegelenkes wegen Tuberculose desselben vorgenommen. Ueber den grössten Theil dieser Operationen hat Dr. S. Erdheim [1]) im Jahre 1896 berichtet. Vom Jahre 1896 bis November 1902 sind 4 synoviale Arthrektomien und 83 Resectionen aus gleicher Indication dazugekommen.

Die ausserordentlich günstigen Erfolge, deren wir uns bei den genannten Operationen zu erfreuen hatten, sowohl was das unmittelbare Resultat des chirurgischen Eingriffs, als auch was die Zahl der Dauerheilungen selbst schwerster Fälle betrifft, veranlassen mich zur nachfolgenden Studie über die Behandlung der Kniegelenkstuberculose mit besonderer Berücksichtigung der Serie der letzterwähnten Operationen, und zwar um so mehr, als man mit Bedauern erkennen muss, dass die Behandlung der Tuberculose des Kniegelenks in den letzten Jahren immer mehr und mehr wahllos in das Fahrwasser der sogenannten „conservativen" Therapie einlenkt. Die Radicaloperation, das heisst die gründliche operative Entfernung alles erkrankten Gewebes wird auf einen ganz geringen Bruchtheil schwerer Fälle beschränkt; dagegen die „conservative" Behandlung als das therapeu-

1) Dr. S. Erdheim, Ein Beitrag zur Casuistik der Ellbogen- und Kniegelenksresectionen. Therap. Wochenschr. Wien 1896. Nr. 16.

tische Normalverfahren selbst in schweren Fällen betrachtet. Für vorgeschrittenere Fälle wird diesem Verfahren gemeinhin nur mehr die Oberschenkelamputation substituirt.

Diese „conservative" Behandlung besteht gegenwärtig aus folgenden therapeutischen Maassnahmen: Feststellung des Gelenkes in Streckung, eventuell Extension des Unterschenkels bei Contractur, Entlastung des Kniegelenkes durch geeignete Verbände, Application der venösen Stauung nach Bier (1892), intra-articulären und para-articulären Injectionen von Jodoform-Glycerin-Emulsion, oder Jodoform-Olivenöl-Emulsion, von Carbolsäurelösung nach Hueter, in para-articulären Injectionen von Chlorzinklösung nach Lannelongue, in intravenösen Hetoleinspritzungen (Zimmtsäurebehandlung nach Landerer), endlich in geringfügigen localen, operativen Eingriffen, wie Auskratzungen und Cauterisirungen tuberculöser Weichtheil- und Knochenherde.

Ueber die Erfolge der conservativen Therapie finden wir aus den letzten Jahren vor Allem König's (10)[1]) Mittheilungen aus dem Materiale der Göttinger Klinik, die einen Zeitraum von 18 Jahren berücksichtigen. Von den 720 Fällen von Fungus genu, die zur Behandlung kamen, konnte nur in 191 Fällen, das ist nur in ca. 27 Proc. eine conservative Behandlung durchgeführt werden. Von diesen 191 Fällen haben sich spätere Resultate bei 121 Kranken ermitteln lassen; 77 Kranke zeigten Heilungen = 63,6 Proc., in 44 Fällen dagegen (= 36,4 Proc.) bestanden schlechte Resultate, und zwar waren 30 Kranke = 24,3 Proc. gestorben und 13 Fälle (= 12,3 Proc.) mussten später einer Operation sich unterziehen. Es hat sich also unter den beobachteten Fällen nur ein kleiner Theil leichter Fälle zur conservativen Behandlung geeignet; von den so behandelten Fällen ist ein grosser Bruchtheil geheilt.

Ferner berichtet über ein grösseres Material von conservativ behandelten Kniegelenkstuberculosen Henle (29) aus der Klinik von von Mikulicz (1898). Der Standpunkt, auf welchem diese Klinik bezüglich der Behandlung des Fungus genu steht, ist folgender: „Combination der Stauung" — berichtet Henle — „mit den älteren Methoden, der Jodoformbehandlung, orthopädischen Maassnahmen, Extension, Ruhigstellung, seltene, kleinere, atypische, operative Eingriffe: das sind die Mittel, deren wir uns bei der Behandlung (chirurgischer Tuberculose) bedient haben; Ausnahme bildet allein das Kniegelenk des Erwachsenen, welches in der Mehrzahl der Fälle resecirt worden ist". Nach Henle wurden an der Klinik von Mikulicz 74 Fälle von Knietuberculose conservativ und 64 Fälle operativ behandelt. Von den ersteren sind spätere Resultate bei 57 Kranken bekannt worden, darunter wiesen 73,7 Proc. gute Resultate auf (Heilungen und Besserungen), 26,3 Proc. schlechte Resultate. (Ungeheilte und ungeheilt Verstorbene [3,5 Proc.]). — Bei 3 weiteren

1) Die in Klammern befindlichen Ziffern beziehen sich auf das am Schlusse angefügte Literaturverzeichniss.

Verstorbenen fehlt eine Nachricht über den Zustand des Kniegelenkes. — Die Gesammtmortalität betrug also über 6 Proc. — Mit beweglichem Kniegelenk sind jedoch nur 15 Fälle = 24,3 Proc. ausgeheilt, mit unbeweglichem Kniegelenk 20 Fälle = 35,1 Proc.. — Die Resultate sind also bei den Fällen von Mikulicz etwas bessere, als bei jenen König's. Es dürfte dies mit der bei König auf einen viel längeren Zeitraum ausgedehnten Beobachtungsdauer zusammenhängen. — Die durchschnittliche Heilungsdauer bei conservativer Behandlung veranschlagt Henle auf ungefähr ein halbes Jahr.

Zwei weitere Berichte über conservative Behandlung des Fungus genu seien nur ganz kurz erwähnt, da sie nur ein ganz kleines Krankenmaterial berücksichtigen: es sind dies die Berichte von Jonas (36) und Judson (37). — Jonas hat innerhalb von zehn Jahren unter 40 Fällen 31 durch conservative Behandlung geheilt, in 7 Fällen resecirt, in 2 amputirt. Judson beschreibt zehn Fälle von durch conservative Behandlung mit Ruhigstellung und Entlastung geheilten Knietuberculosen [1]).

Werfen wir einen kurzen Blick auf die Indicationen, welche in den letzten Jahren seitens der Chirurgen in der Frage bezüglich der Anwendung des exspectativen oder des operativen Vorgehens aufgestellt wurden, so finden wir folgende Anschauungen niedergelegt.

Rydygier (5) 1895 nimmt bei Kindern mit Kniefungus nur nothgedrungen Operationen vor, und dann möglichst atypisch und schonend. Gewöhnlich verfährt er bei Kindern conservativ, unter Zuhülfenahme von Jodoforminjectionen. Bei Erwachsenen entschliesst er sich dagegen unschwer zur typischen Resection, die er 68 mal ausgeführt habe, auch bei älteren Leuten mit gutem Erfolge. König (11) 1896 räth, in entsprechenden Fällen erst die zuwartende Behandlung zu versuchen, und falls diese nach längerer Zeit erfolglos sei, durch ein operatives Heilverfahren die Krankheit zu beseitigen, und zwar durch synoviale Arthrektomie bei Kindern, durch Resection bei Erwachsenen. Jedoch sei bei einer Anzahl von Fällen sofort die radicale Operation angezeigt. Sendler (26) 1898 räumt der operativen Therapie ein grösseres Feld ein; er sagt: „Ist nach längstens 2—3 Monaten conservativer Behandlung eine augenfällige Besserung nicht erreicht, so tritt die Operation in ihr Recht. Die schweren Fälle werden am besten gleich operirt; nachweisbare Eiterung erfordert immer die Operation". — Jonas (36) 1899 empfiehlt operative Behandlung, wenn 3—4 Monate conservativer Behandlung erfolglos geblieben sind. Einen vermittelnden Standpunkt vertritt Krause (34) 1899. „Die conservative Behandlung wird zunächst stets angewendet, das heisst bei der überwiegenden Anzahl der Gelenkleiden. Namentlich Kinder zeigen die meisten Heilungen. Besonders zu erwähnen sind Gelenkkrankheiten in den ersten Stadien. Aber auch schwere Formen können zur Ausheilung kommen. Wir hören mit der conservativen Behandlung nach kurzer Zeit auf, wenn das Leiden entschiedene Fortschritte macht, nach längerer Beobachtung, wenn keine Zeichen von Besserung wahrzu-

1) Der nach Schluss dieser Arbeit (Dec. 1902) mir bekannt gewordenen Literatur geschieht im „Nachtrage" kurze Erwähnung.

nehmen sind. Die Heilung am Kniegelenke bedarf bei conservativer Behandlung selbst in günstigen Fällen zweier oder mehrerer Jahre! So lange Zeit können aber viele Leute ihrer Krankheit nicht opfern".

Unsere Indicationsstellung zur nichtoperativen Therapie ist die folgende: Wir behandeln exspectativ, d. h. mit fixirenden Verbänden, ev. Bettruhe nur jene Fälle, wo noch keine manifeste Tuberculose des Kniegelenkes nachweisbar ist, in denen somit chronischer Rheumatismus, deformirende Arthritis, subacute oder chronische gonorrhoische Gonitis oder traumatische Gonitis noch nicht sicher auszuschliessen sind, in denen sich aber Massagebehandlung eben wegen des Verdachtes auf Tuberculose verbietet. In den Anfangsstadien rangiren die meisten Fälle von Kniefungus in der Reihe der obenerwähnten Fälle.

Bei manifester Tuberculose wenden wir die nichtoperative Behandlung — Fixation, Injection von Jodoformglycerin u. s. w. — nur dann an, wenn die radicale Operation vom Kranken nicht zugegeben wird.

Heilungen manifester Knietuberculose durch nichtoperative Behandlung haben wir nur sehr selten beobachtet. Das Krankenmaterial des Spitals ist eben kaum je in der Lage, sich consequent einer so langdauernden Behandlung und Beobachtung, wie es die „conservative" Therapie selbst in leichten Fällen erfordert, zu unterziehen. Dagegen sind viele der zu uns mit schwersten tuberculösen Knieerkrankungen gekommenen Patienten schon vorher von anderer Seite „conservativ" behandelt worden. In zwei Fällen haben wir eine eigenthümliche Verbreitung des fungösen Gewebes auf das präfasciale Gewebe des Oberschenkels, fast bis zur Mitte desselben hinauf, vorgefunden. Es waren dies Fälle, welche trotz Bestehens mächtiger, fungöser Wucherungen in den periarticulären Weichtheilen längere Zeit einer Massagebehandlung unterzogen worden waren.

Fassen wir nun die Erfahrungen, welche die „conservative" Therapie tuberculöser Knieleiden ergiebt, zusammen, so kommen wir zu den folgenden Ergebnissen: Eine Ausheilung wurde in etwa sechs bis sieben Zehnteln der „conservativ" behandelten, meist leichten Fälle beobachtet. — Die Behandlung nimmt einen langen Zeitraum — von sechs Monaten bis zu mehreren Jahren! — in Anspruch. In schwereren Fällen angewendet, bringt sie den schweren Nachtheil, dass die Möglichkeit der Heilung durch radicale Operation immer mehr und mehr eingeschränkt wird, da das Leiden sich local immer weiter ausbreitet; dazu kommt, dass durch die bald sich hinzugesellende Dyskrasie, die hinzutretende oder weiterschreitende Lungentuberculose u. s. w., die Hoffnung auf gefahrloses Ueberstehen eines grösseren, operativen Ein-

griffes getrübt wird. Dass schliesslich die lange Dauer eines „conservativen" Heilungsversuches die schwersten socialen Nachtheile für den Erkrankten bringt, welche das erreichte Endresultat nicht aufwiegt, sei nochmals erwähnt.

In Kürze seien nun noch die verschiedenen Methoden nichtoperativer Therapie, die gegenwärtig noch in Anwendung gezogen werden, besprochen: König verfährt entweder rein exspectativ (mit Fixation), oder macht von Jodoform-Glycerin-Injectionen Gebrauch. Die Behandlung v. Mikulicz haben wir geschildert: Ruhigstellung, Extension, orthopädische Maassnahmen, combinirt mit Bier'scher Stauung, Jodoform-Glycerin-Injectionen und kleinen operativen Eingriffen.

Lannelongue[1]) hat 1891 seine Methode sclérogène angegeben. Sie besteht in paraarticulären Injectionen von Chlorzinklösung um das ganze Gelenk, wodurch eine narbige Zone (Zone scléreuse) rings um das Gelenk erzeugt werde, welche der Ausbreitung der Krankheit eine Barrière setzen soll. Walther (23) berichtet 1897 über einen günstigen Erfolg, den er mit dieser Behandlung erzielte. Eine 5 Jahre vor der Publication an manifester, synovialer Tuberculose des Kniees erkrankte Patientin wurde 6 Monate lang mit Injectionen von 10 proc. Chlorzinklösung und Immobilisirung behandelt, sodann mit Schwefelbädern. Nach 1½ Jahren trat Heilung mit beweglichem Kniegelenke ein. Rédard (27) 1898 hat bei Kindern nach Injectionen von Jodoform-Olivenöl-Emulsion (intra- und periarticulär) sehr gute Erfolge gesehen. Landerer hat 1895 seine Methode der Zimmtsäurebehandlung der Tuberculose angegeben. Zuerst wurden intravenöse Injectionen von Perubalsam, sodann von wässerigen Lösungen von zimmtsaurem Natron „Hetol", gemacht. Niehues (40) berichtet 1901 über die Resultate der Zimmtsäurebehandlung bei chirurgischer Tuberculose aus der Klinik Schede's in Bonn. Die Behandlung bestand in intravenösen Einspritzungen von Hetollösung, combinirt mit localen Jodoform-Glycerin-Injectionen und Einspritzungen einer Aufschwemmung von Jodoform und Hetokresol in Carbollösung, in Fistelgänge. Daneben wurden fixirende und Extensions-Verbände applicirt. Die Behandlung wurde gewöhnlich drei Monate lang fortgesetzt, bis entweder die Heilung die Entlassung des Kranken ermöglichte oder eine Verschlimmerung anderweitiges Eingreifen nöthig machte. Es wurden die Resultate nach einem Jahre erhoben. Nur mit Hetol behandelt wurden 6 Kranke mit Kniefungus, davon heilten 5. Bei 9 Kranken wurde ausser der Hetolbehandlung noch die Resection vorgenommen; auf sie kamen nur 6 Heilungen. Einen Schluss über die Hetolbehandlung zu ziehen, erlaubt die Kleinheit des Materials wohl nicht.

II.

Nach unseren Anschauungen ist für alle schwereren Fälle von Tuberculose des Kniegelenks — ob es sich nun um Erwachsene oder um Kinder handelt — die Radicaloperation das sofort einzuschlagende

1) Semaine médicale. 1891.

therapeutische Normalverfahren. Durch sie wird in den meisten Fällen, selbst bei schwerster Erkrankung, der Localprocess im Verlauf weniger Wochen zur Heilung gebracht, die Extremität wird wieder vollständig functionstüchtig, wenn auch im Kniegelenk steif, und wenn auch, bei vorgenommener Resection der Gelenkenden, um ein Geringes verkürzt. Uebrigens sind Steifheit des Gelenks und Verkürzung der Extremität oft genug schon Ergebnisse des Krankheitsprocesses selbst.

Die Radicaloperation besteht in der exacten operativen Entfernung alles erkrankten Gewebes; es wird dies entweder blos eine Entfernung von Weichtheilen sein, des periarticulären Gewebes und der Gelenkkapsel (Arthrektomia synovialis) oder es werden auch noch die knöchernen Gelenkenden mitgenommen, falls sie miterkrankt sind, oder falls dies behufs gründlicher Entfernung der Fungusmassen der Weichtheile nöthig sein sollte (Arthrektomia synovalis et ossalis, Resectio).

Diese Radicaloperation setzt freilich das Vorhandensein gewisser Vorbedingungen voraus:

Vor Allem soll der Kranke eine gewisse Altersgrenze nicht überschritten haben. Die Erfahrung hat uns als solche Grenze die Vierzigerjahre gezeigt. In höherem Alter ausgeführt, wird die Radicaloperation durch verschiedene Momente beinträchtigt, als da sind: der Einfluss der Narkose und des langdauernden operativen Eingriffs auf das nicht mehr so leistungsfähige Herz, der nachtheilige Einfluss der drei- bis vierwöchentlichen Bettruhe auf das Respirationssystem und auf die Magendarmthätigkeit der alten Leute, das leichte Entstehen decubitaler Processe, local die geringere Neigung der Knochenwundflächen zu knöcherner oder fester, bindegewebiger Verwachsung, das entstehende, chronische Oedem mit chronischer Schwellung und hyperplastischer Weichtheilverdickung des operirten Beines in Folge der im Alter so schwer ausgleichbaren Circulationsstörungen. Solche Kranke haben schliesslich, wenn sie das Krankenlager verlassen, meist keinen Vortheil von ihrem erhaltenen Unterschenkel und wären mit einem amputirten Beine wohl besser dran.

In besonderen Fällen kann man freilich die Radicaloperation auch in höherem Alter mit Aussicht auf Erfolg vornehmen.

König (32) hat sich 1899 für Resectionen auch bei älteren Personen (60 und mehr Jahre alte) ausgesprochen[1]); er giebt aber zu, dass die Sterblichkeit eine höhere sei. Nach Schlüter's[2]) Publication über 100 Knieresectionen bei älteren Leuten (aus König's Klinik) sind 64 Proc. dieser Kranken geheilt.

1) Auch im Lehrb. d. spec. Chirurgie. 7. Aufl. 3. Bd. 1900.

2) Schlüter, Knieresection im höheren Alter ausgeführt wegen Tuberculose. Dissert. Göttingen 1889.

Für das Kindesalter gelten bei uns dieselben Regeln: exacte Entfernung alles kranken Gewebes, synoviale oder synoviale-ossale Arthrektomie. Das jüngste der von uns der Resection unterzogenen Kinder stand im Alter von 5 Jahren.

Die meisten Chirurgen wollen für das Kindesalter die radicale Operation entweder ganz ausschliessen oder wollen sie auf die synoviale Arthrektomie beschränken. Sie verwerfen die Entfernung der Knochenenden aus Furcht vor Verletzung der Epiphysenknorpel und dadurch bedingter Störung des Längenwachsthums des Beines.

Nur wenige Chirurgen wollen auch bei Kindern die Resection ausgeführt wissen, so Harou (2) 1894, der sehr lebhaft für diese Operation bei Kindern eintritt. „Bei der gewöhnlichen Resection mache die Epiphysenlinie Schwierigkeiten; entweder sie werde geschont mit Zurücklassung von Krankheitsherden, oder man nehme sie mit zum Schaden des Längenwachsthums. Beide Nachtheile vermeide die folgende Methode nach Félizet: Von beiden Knochen wird nur ein dünnes Stück abgesägt. Dann wird die centrale Partie der Epiphyse bis zur Epiphysenlinie so ausgeräumt, dass nur die Corticalis mit der angrenzenden Spongiosa stehen bleibt. Werden nun Femur und Tibin aufeinander gepasst, so entsteht zwischen Beiden eine ovale Höhlung, die drainirt wird, indem man mit dem Meissel an der Vorderseite eine Oeffnung schafft. Bei Erkrankungen des Epiphysenknorpels wird der erkrankte Theil desselben entfernt; darnach Exstirpation der Kapsel und umliegenden Weichtheile. Die Knochen werden dann adaptirt und mit starkem Catgut genäht, die Knochenhöhle durch ein Drain nach aussen drainirt; Harou führt neun Krankengeschichten an.

Rydygier (5) 1895 resecirt bei Kindern nur nothgedrungen, und dann operirt er möglichst schonend, atypisch. König (11) 1896 empfiehlt für Kinder die synoviale Arthrektomie, hat aber bei Kindern auch Resectionen vorgenommen. Calot (16) 1896 ist für conservative Behandlung der Kinder. In der Klinik von Mikulicz wurden nach Henle (29) 1898 bei Kindern Resectionen nicht ausgeführt, wohl aber synoviale Arthrektomien.

Napalkow (30) 1898 hat unter seinen 26 Resectionen auch solche, die an Kindern ausgeführt wurden. Reichel (39) 1898 wieder ist nur für synoviale Arthrektomie bei Kindern.

Die Gefahr, dass man durch die Resection eine schwere Wachsthumsstörung der operirten Extremität hervorruft, ist jedoch eine vermeidbare. In den von uns operirten Fällen wurde der Epiphysenknorpel immer geschont, und falls ein Krankheitsherd sich über denselben hinaus erstreckte, wurde nur das erkrankte Knochenstück sammt dem erkrankten Theile des Epiphysenknorpels entfernt, der übrige Epiphysenknorpel aber sorgfältig geschont. Auf welche Art die entstandene Höhle im Knochen mittelst einer von Professor

v. Mosetig angegebenen Jodoformmasse ausgefüllt, „plombirt" wird, wird weiter unten des Näheren geschildert werden.

Wir haben bei den von uns operirten Kindern gelegentlich der Nachuntersuchungen keinerlei stärkere Verkürzung wahrgenommen; sie betrug gewöhnlich 2—4, in seltenen Fällen 5 cm.

Eine Ausnahme bilden natürlich diejenigen Fälle, in denen der Epiphysenknorpel bereits durch den tuberculösen Process zerstört war. Diese Fälle sind leider nicht gar so selten. Wir haben deren 3 beobachtet; sie zeigten das Knie in Beugestellung ankylosirt, den Unterschenkel nach hinten-aussen subluxirt, und dabei die Extremität im Längenwachsthum und in der Ernährung stark zurückgeblieben. Dollinger[1]) hat 1888 die Aufmerksamkeit auf diese Wachsthumsstörungen bei Knietuberculose gelenkt. Er machte die Wahrnehmung, dass bei ungestört verlaufenden Knietuberculosen in schweren Fällen „die Extremität bis zur Beendigung des Knochenwachsthums um mehrere Centimeter, in einigen Fällen um 8—10 cm, ja in einem Falle sogar um 19½ cm im Wachsthum zurückblieb", weil die Epiphysenknorpel zur regelmässigen Knochenbildung unfähig waren.

Die drei erwähnten, von uns resecirten Fälle sind: ein Mädchen, das vor 2 Jahren im Alter von 15 Jahren resecirt wurde: die Verkürzung ihres Beines beträgt 15 cm. Ferner ein Erwachsener mit spontan abgeheiltem Fungus; seine Extremität zeigte nach der Operation eine Verkürzung von ca. 20 cm; sie war hochgradig atrophisch. Der dritte Fall betrifft ein im October d. Js. operirtes, 14jähriges Mädchen mit stark im Wachsthum zurückgebliebenem Beine; ihre Verkürzung beträgt nach der Operation ebenfalls circa 20 cm. In allen drei Fällen war wegen der Beugecontractur Keilresection gemacht worden; die Basis des Keiles hatte eine Höhe von circa 4 cm. Diese Fälle erweisen wohl zur Genüge, dass bei Wachsthumsstörungen, die sich bei tuberculöser Knieerkrankung nach Ausführung der Kniegelenksresection bemerkbar machen, durchaus nicht immer die operative Verletzung des Epiphysenknorpels als Ursache angeschuldigt werden darf.

Nicht unerwähnt möchte ich hierbei die von F. Pels-Leusden (33) 1899 genauer studirte Thatsache lassen, dass nämlich, solange die Knietuberculose im Fortschreiten ist, die Verkürzung des Femur ein seltenes, dagegen eine Verlängerung desselben ein sehr häufiges Vorkommniss ist. Pels-Leusden ermittelte eine Verlängerungsgrösse von 0,5—2,4 cm. Die Verlängerung ist einem durch die Knieerkrankung bedingten Wachsthumsreiz auf den unteren Epiphysenknorpel des Femur zuzuschreiben. Dass dieses Längersein der erkrankten Extremität einer eventuellen Resectionsverkürzung als ausgleichendes Moment zu Gute kommt, ist klar. Erdheim erzählt einen Fall, wo bei einem 21jährigen Mädchen wegen Caries des Gelenkes circa 5—6 cm resecirt wurden, und wo sich nachher jede Correctur durch eine erhöhte Sohle als überflüssig erwies, da das operirte Bein dieselbe Länge hatte wie das gesunde.

---

1) Dollinger, Das Zurückbleiben im Wachsthum der kranken Extremität bei tuberculöser Kniegelenksentzündung. Centralbl. f. Chirurgie. 1888.

Eine zweite Vorbedingung einer Vornahme radicaler Operationen ist die, dass der locale Process eine gewisse räumliche Ausdehnung nicht überschritten habe, sowohl was die Weichtheile, als auch was die Knochen anbelangt. Jedoch hat uns die zunehmende Erfahrung gelehrt, dass man selbst bei local sehr ausgebreiteten Processen noch mit günstigem Erfolge reseciren kann. Nicht wenige unserer Fälle haben ein derartiges Aussehen geboten, dass ein anderer Eingriff als die Oberschenkelabsetzung als kaum durchführbar erschien und dennoch hat sich die versuchsweise begonnene Resection glücklich und mit günstigem Enderfolg durchführen lassen.

Wie sehr wir bemüht sind, der das Glied erhaltenden Operation auf Kosten der Amputation immer mehr und mehr Boden zu gewinnen, lässt sich auch aus einem Vergleich der im Zeitraume der Jahre 1892 bis 1902 jährlich vorgenommenen Resectionen uud Amputationen deutlich ermessen [1]).

Drittens ist für die Radicaloperation der Allgemeinzustand des Kranken von allerhöchster Bedeutung. Die richtige Beurtheilung desselben ist wohl die sicherste Grundlage für einen günstigen Erfolg. Ein sehr schlechter Ernährungszustand, manifeste Zeichen einer Lungentuberculose, ferner Nierenaffectionen contraindiciren stricte die Radicaloperation. Gleichzeitiges Bestehen tuberculöser Localerkrankung an anderen Stellen der Extremitäten haben uns von der Vornahme der Radicaloperationen nicht abgehalten, ja wir haben selbst an beiden Kniegelenken einer Kranken die Resection mit gutem Resultate vorgenommen [2]).

Glücklicherweise bietet uns die grosse Mehrzahl der Knietuberculosen nichts von den erwähnten Complicationen und eignet sich zu der die Extremität erhaltenden Operation, wie man auch daraus ersehen kann, dass in der zweiten Serie unserer Fälle (1896—1902) 87 Resectionen und synoviale Arthrektomien und 32 Amputationen wegen Tuberculosis genu ausgeführt worden sind.

Nunmehr wollen wir das von Prof. v. Mosetig geübte Operationsverfahren des Näheren erörtern.

Der Patient wird narkotisirt, und um den Oberschenkel, nachdem das Bein durch Erheben bis zur Verticalen möglichst blutleer geworden ist, eine constringirende Gummibinde angelegt. Als Hautschnitt wurde bis auf wenige Ausnahmen der über die Mitte der Patelle gehende, von

1) Tabelle II am Schlusse der Arbeit.

2) Fall Josefa S., im Jahre 1898 im Alter von 34 Jahren beiderseitig operirt, und zwar in einem Zwischenraum von 5 Wochen; gegenwärtig, 4 Jahre post oper., vollständig geheilt.

Volkmann 1877 angegebene, gewählt. Nur in einigen Fällen kam der infrapatellare Schnitt nach Textor zur Anwendung. Bei im Hüft- und Kniegelenk gebeugtem Beine wird ein an den Seitenflächen der Femurcondylen beginnender, über die Mitte der Patelle quer verlaufender Hautschnitt gemacht; derselbe dringt bis zum Kniescheibenknochen. Die Patella wird diesem Schnitte entsprechend mit der Bogensäge quer durchtrennt, dann die seitlichen Theile der Kniegelenkskapsel mit dem Scalpell quer durchschnitten, etwa bis zur Bicepssehne lateral und zur Sartoriussehne medial. Kräftige Hacken ziehen die beiden Patellahälften auseinander und wenden sie um. Unter stärkster Beugung des Knies werden die Flügel- und Kreuzbänder durchschnitten. Nun liegt das Kniegelenk offen zu Tage. Deutlich übersieht man die Gelenkflächen mit ihren pathologischen Veränderungen, die zerstörten Menisci, die Knorpel, Knochen, man überblickt die fungösen Gewebsmassen, welche die Gelenkkapsel und deren Umgebung überwuchern und substituiren.

Der Operateur hat nun die Aufgabe, sämmtliche Weichtheile (Gelenkkapsel und angrenzendes Gewebe), soweit erkrankt, mit Messer und krummer Scheere mit peinlichster Exactheit zu exstirpiren, womöglich in continuo, als einheitliches Gewebsstück. Sehr wichtig ist die gründliche Entfernung der Bursa subcruralis, eines Lieblingssitzes des fungösen Processes. Nur in seltenen Fällen findet man die Bursa verödet.

Sind die überknorpelten Gelenksenden intact, so beschränkt man sich auf genaue Entfernung aller erkrankten Kapsel- und periarticulären Gewebstheile. In den meisten Fällen sind aber die Gelenksenden nicht intact. In diesen Fällen wird nach Eröffnung des Kniegelenks bei gebeugtem Knie sofort der Tibiakopf an der Hinterfläche $^1/_2$—2 cm weit frei gemacht; vorne und seitlich macht man ihn in von dem fungösen Gewebe nicht frei, sondern umschneidet ihn in einer Entfernung von $^1/_2$—2 cm von der Gelenkfläche; diesem Schnitte entsprechend wird die Tibia durchsägt; die Sägefläche wird von vorne nach hinten leicht gehöhlt gestaltet (Bogenschnitt nach Helferich, 1890). Ein gegen die Hinterfläche der Tibia gestemmter Holzspatel schützt die Weichtheile der Poplitea vor der Säge.

Mit dieser Knochenscheibe fällt gleichzeitig das den Tibiakopf überwuchernde Fungusgewebe fort, dessen Exstirpation eine zeitraubende ist. Der Femur wird, nachdem die Bursa subcruralis exstirpirt ist, ebenso umschnitten, wieder bei gebeugtem Knie, $^1/_2$—2 cm weit von der Gelenkfläche; kniekehlenwärts werden wieder die Weichtheile knapp am Knochen eine Strecke weit losgelöst. Während ein Holz-

spatel die Poplitea schützt, sägt man den Femur mit der Bogensäge in einer von vorn nach hinten leicht convexen Ebene durch. Die Sägeflächen werden mit Sorgfalt genau senkrecht zur Längsachse des Beines angelegt, zur Verhütung seitlicher Deviationen des Unterschenkels. Finden sich — was im Laufe der letzten vier Jahre etwa in 46 Proc. der Resecirten sich gezeigt hat — umschriebene tuberculöse Herde an der Sägefläche, so werden sie, wenn nicht gar zu grossen Umfanges, mit dem Meissel ausgestemmt. Der Meissel wird im Gesunden, etwa 1/2 cm weit von der Grenze des Erkrankten, angesetzt und der Krankheitsherd sammt der anliegenden gesunden Zone in Form eines kegelförmigen Knochenstückes herausgestemmt. Dadurch vermeidet man die Absägung einer weiteren Knochenlamelle, welche bei Erwachsenen eine weitere Verkürzung des Beines bedeutet, bei Kindern eventuell eine Verletzung des Epiphysenknorpels veranlassen könnte.

In den durch Ausmeisselung entstandenen Hohlraum im Knochen wird später, nach Beendigung der Operation, vor Abnahme der Anämisirungsbinde — nachdem der Hohlraum mit Formalinlösung ausgespült und sodann gründlich ausgetrocknet worden — eine von Prof. v. Mosetig vor einigen Jahren angegebene Ausfüllungsmasse eingegossen.

Diese Masse besteht aus 60 Gewichtstheilen Jodoform, 40 Gewichtstheilen Cetaceum und 40 oder 20 Gewichtstheilen Sesamöl. Ihre Herstellung geschieht derart, dass man Cetaceum und Sesamöl in sterilem Glasgefässe für sich kocht und dann die entsprechende Menge Jodoform hinzufügt. Nach dem Erkalten zeigt sich eine gelbgefärbte, harte, gleichförmige Masse im Gefäss. Dasselbe wird mit Watte oder einem reinen Gummistöpsel verschlossen und für den Gebrauch aufbewahrt.

Will man die Masse benützen, so erwärmt man sie auf ca. 55° C. sie wird flüssig — Cetaceum und Sesamöl bilden eine dünne Flüssigkeit, in welcher das Jodoform emulgirt ist. Man hat nun die Masse durchzuschütteln, damit sich das Jodoform gleichmässig in der Flüssigkeit vertheilt, bis dieselbe gleichmässig gelb und dicklicher geworden ist. Das Erwärmen der Masse geschieht entweder in heissem Wasser oder noch besser in einem, nach den Angaben von Dr. Nik. Hackmann construirtem Thermophorgefässe, welches auch den grossen Vortheil bietet, die Masse durch längere Zeit in der erforderlichen Temperatur zu erhalten, sodass sie bis zum Moment des Gebrauches flüssig bleibt. Diese flüssige Masse wird in die Knochenhöhle eingegossen, sie füllt die Höhle völlig aus, und wird im Verlaufe von ca. 1 Minute fest und hart. Sie verbleibt im Körper, ohne irgendwelche Symptome zu machen. Ihr weiteres Schicksal im Körper

lässt sich mit Hülfe der Röntgenstrahlen deutlich verfolgen, denn die Plombe ist am Röntgenbild, da das Jodoform für Röntgenstrahlen undurchlässig ist, klar sichtbar. Die Röntgendurchleuchtung der plombirten Knochen ergiebt also, dass die Plombe im Verlaufe von einigen Wochen oder Monaten — je nach ihrer Grösse — kleiner und kleiner wird und endlich spurlos verschwindet. Die aus der Höhlenwand emporschiessenden Granulationen zehren eben die Plombe langsam auf und endlich ist an Stelle der Plombe der Knochendefect durch ein Ersatzgewebe — Narben- oder Knochengewebe — ausgefüllt.

Ich reproducire hier einige der Platten, die von resecirten und mit Jodoformplomben versehenen Kniegelenken aufgenommen worden sind [1]).

Die Plombe dient nicht nur als Lückenbüsser, als Ausfüllungsmaterial für den Knochendefect — der sich sonst mit Blut und Serum füllen und dabei die Gefahr der septischen Zersetzung dieser Flüssigkeit bieten würde und daher auch wohl nach aussen drainirt werden müsste —, sondern er bietet ganz besonders den Vortheil, dass ein so therapeutisch wirkendes Agens, wie es das Jodoform ist, auf dessen antituberculotische Wirksamkeit Prof. v. Mosetig [2]) bereits 1880 aufmerksam gemacht hat, auf lange Zeit hin direct auf die gefährdeten Stellen einwirken kann, in dem Maasse nämlich, als es langsam durch die Thätigkeit der lebenden Zellen befreit, gelöst und umgesetzt wird. Näheres über die „Jodoformplombe" hat Dr. N. Hackmann in Nr. 22 der Wiener Klinischen Wochenschrift im Jahre 1901 veröffentlicht. („Die Jodoformplombe".)

Wie schon erwähnt, wird bei Kindern besonders schonend bei Absägung der Knochenenden vorgegangen; an einigen der reproducirten Röntgenaufnahmen lassen sich auch deutlich die unverletzten Epiphysenknorpel bemerken.

Wir kehren nun zur Beschreibung des weiteren Operationsverlaufes zurück.

Von der Kniescheibe werden gewöhnlich die überknorpelten Flächen abgesägt, wenn es sich um eine Resection handelt. In mehreren Fällen wurde jedoch die Patella unverändert gelassen. Ist sie erkrankt, so wird sie ohne Bedenken ganz aus ihrer aponeurotischen Hülle herausgeschält. Eine functionelle Bedeutung kommt ihr nach Resection des Kniegelenkes ohnehin nicht mehr zu. Nunmehr, nach Entfernung der überknorpelten Flächen wird das restliche fungöse

1) Die Erläuterung der Abbildungen findet sich am Schlusse der Arbeit.

2) v. Mosetig, Versuche mit Jodoform als Wundverbandmittel nach Operationen wegen fungöser Processe. Wiener med. Wochenschr. 1880.

Gewebe der Weichtheile (Kapsel und periarticuläres Gewebe) mit der Scheere abgetragen. Mit besonderer Vorsicht, zur Vermeidung einer Verletzung der Arteria poplitea, muss dies an der hinteren Kapselwand geschehen; diese wird mit flachen Scheerenschlägen abgetragen. Dabei durchtrennt man 'etwa in der Mitte der Hinterwand ein bis zwei Arterienstämmchen, die man sogleich fasst und unterbindet. Sehr wichtig ist die exacte Entfernung der Fungusmassen aus der Grube zwischen den Hinterflächen der beiden Femurcondylen. Ist das Periost dortselbst stark miterkrankt, so ist es am besten, diese ganze Partie im Zusammenhang mit dem Knochen zu entfernen, indem man den hinteren Knochenrand schräg absägt.

Ist alles kranke Gewebe genau entfernt, so wird die Wundhöhle mit Formalinlösung ausgespült und nun, falls höhlenförmige Knochendefecte vorhanden sind, werden dieselben gut ausgetrocknet und mit Plombenmasse ausgefüllt. Das Eingiessen der Plombe geschieht sehr langsam, so dass die Masse auch in die feinsten Knochennischen einzudringen vermag. Das Bein wird nun ungefähr eine Minute ruhig gehalten, bis die Plombe zu erstarren beginnt. Nicht unerwähnt möchte ich lassen, dass nach der Plombirung des Knochens eine Blutung aus demselben nicht mehr eintritt.

Nach geschehener Plombirung wird die Constrictionsbinde abgenommen und die Blutung gestillt. Dieselbe ist meist mässig. Abgesehen von den schon erwähnten Gefässchen an der Hinterwand der Kapsel findet man in dem seitlichen periarticulären Gewebe, ferner in der Wundhöhle der Bursa subcruralis sowie am Femurperioste einige grössere Gefässchen, welche zu unterbinden sind. Nun wird in die Weichtheilwundhöhlen reichlich Jodoformpulver gestreut, 5 bis 10 g und mehr, hierauf das Bein gestreckt, die Knochenwundflächen in richtige Lage zu einander gebracht und das Bein in dieser Lage sicher und unverrückt von einem Assistenten festgehalten. Die Befestigung der Knochenwundflächen aneinander wurde seit 1896 nur in 5 Fällen mittelst Nagels vorgenommen.

Nun werden die beiden Kniescheibenhälften mit 2, die ganze Kniescheibe umgreifenden Catgutnähten miteinander vereinigt, hierauf die unter den Hautwundrändern liegenden periarticulären Weichtheilreste beiderseits von der Patella mittelst einer fortlaufenden Catgutnaht verbunden und nur der Wundwinkel jederseits offen gelassen; in jeden dieser Wundwinkel wird ein dünnes Gummidrainrohr oder ein Streifen Kautschukpapier eingelegt und gegen die Wundhöhle der Bursa subcruralis hin geleitet. Die Haut wird mit Seidenknopfnähten geschlossen bis auf die Drainagelücken.

Nach Bedeckung der Wunde mit Jodoformgaze wird das Bein auf eine gekehlte Holzschiene gelegt. Dieselbe reicht von der Mitte des Ober- bis zur Mitte des Unterschenkels, ist mit steriler Watte gut gepolstert; ein steriler Gazeschleier bedeckt die Watte und verhindert deren Ankleben. Die Schiene wird mittelst einer sterilen Gazerollbinde an das Bein befestigt. Durch diesen sterilen „Innenverband" ist das Bein nunmehr soweit festgestellt, dass es ohne Gefahr einer Verschiebung in ein grosses Holzwollkissen eingehüllt und mit einem erstarrenden, das ganze Bein sammt dem Fusse fixirenden Verbande, der aus Organtinbinden, unter Einlage von Streifen aus Tapetenholz hergestellt ist, versehen werden kann.

Die Operation dauert gewöhnlich ca. 1½ Stunden.

Für den ersten Tag wird das Bein mässig erhöht gelagert.

Der weitere Verlauf gestaltet sich zumeist ganz glatt und reactionslos. Temperaturerhöhung fehlt fast in allen Fällen gänzlich. Bei normalem Verlauf wird der Verband drei bis vier Wochen belassen. Während dieser Zeit hütet der Kranke das Bett. Sehr häufig macht man in den ersten Wochen bereits die erfreuliche Wahrnehmung, dass sich die Kranken auffallend erholen, dass sich ihr Ernährungszustand rasch hebt, ihr Colorit wird ein gesundes, es ist ein förmliches Aufblühen der Kranken zu constatiren.

Der Verbandwechsel gestaltet sich, dank dem „Innenverbande" zu einem schmerzlosen Acte. Man durchtrennt den Aussenverband; das Bein wird aus dieser Schale, sammt dem Innenverband vorsichtig herausgehoben, nun, unter sicherer Fixirung von Ober- und Unterschenkel, durchschneidet man den Innenverband, entfernt ihn und schiebt sofort wieder eine neue, wieder gut gefütterte gekehlte Schiene unter, an welche man Ober- und Unterschenkel fest andrückt. Nähte und Drains werden entfernt. Die Wunde ist zumeist per primam verheilt, aus den Drainagelücken entleeren sich ganz geringe Secretmengen. In diesen Fällen wird in dieselben nur mehr ein Jodoformstäbchen eingeschoben und auf die Drainagelücke ein Blättchen Gummipapier gelegt, um das Eintrocknen der Secrete in der Lücke zu verhindern. Eine Rollbinde fixirt wieder die gekehlte Schiene, darüber kommt ein fixirender Verband aus Organtinbinden und Tapetenholz, wie das erste Mal, nur lässt man das Sprunggelenk bereits frei. Vier Wochen nach der Operation lassen wir den Kranken das Bett verlassen und mit Krücken umhergehen. Das resecirte Bein darf er vorerst zum Gehen nicht mitverwenden. Sieben bis acht Wochen nach der Operation ist meist feste bindegewebige oder knöcherne Verwachsung zwischen Femur und Tibia eingetreten; in dieser Zeit hat

der Kranke auch schon begonnen, sein Bein wieder zum Gehen verwendbar zu machen. Er bekommt nun keinen Verband mehr, nur Einwicklung des Beins mit einer Flanellbinde hilft ihm die Circulationsstörungen des Beines, die der operative Eingriff, die lange Bettruhe, der starke Verband schaffen, auszugleichen. Häufige warme Bäder sorgen für die rasche Erholung der Haut.

Nach einem Spitalsaufenthalte von ca. zwei Monaten verlässt der oft mit schwerstem Kniefungus überbrachte Kranke in gutem Ernährungszustande das Krankenhaus, sein krankes Bein ist geheilt und functionstüchtig. Eine Erhöhung der Sohle des Schuhs am operirten Beine, etwa 2 cm betragend, gleicht die geringe Längendifferenz zwischen resecirtem und gesunden Beine aus, so dass der Kranke kaum ein Hinken wahrnehmen lässt. Eine Erholung und Schonung durch einige Wochen noch, und der Kranke ist der Arbeit wiedergegeben. Wir haben unter unseren Fällen Kranke, die mit resecirtem Bein schwere Feldarbeit als Bauernknechte verrichten.

III.

Nun wollen wir aus den Beschreibungen, die in den letzten Jahren der synovialen und ossalen Arthrektomie gewidmet sind, die Besonderheiten herausgreifen.

Lossen (1) erwähnt bei Beschreibung der Resection nach Volkmann, dass Femur und Tibia durch zwei starke seitliche Catgutsuturen aneinandergenäht werden.

Boeckel (3) 1895 schreibt, dass er von seinen 125 Fällen von Knieresectionen (darunter 54 wegen Tuberculose), die letzten 64 Fälle, seit 1888, ohne Drainage behandelt habe. Erst nach Anlegung des Dauerverbandes entfernt er die Esmarch'sche Gummibinde und erhebt das Bein die ersten 24 Stunden vertical. Den ersten Verbandwechsel nahm er in 38 Fällen zwischen den 19. und 31. Tage, in 25 Fällen zwischen dem 32. und 49. Tage vor. Mit dem zweiten Verbande standen die Patienten auf und es folgte ihre Spitalsentlassung.

1897 beschreibt Reynier (19) sein Verfahren der Ausgiessung tuberculöser Knochenhöhlen mit Jodoformsalol. „Salol schmilzt bei einer Temperatur von 42°. Erhitzt man es bis zu diesem Grade zusammen mit Jodoform (oder Naphtol, Aristol), so vermengen sich diese Substanzen innig mit ihm im Momente des Schmelzens und bilden eine beim Erkalten sogleich crystallisirende Masse. Reynier benützt diese Eigenschaften zur Behandlung tuberculöser Knochenherde, indem er die verflüssigte Masse vor dem Crystallisiren in die eröffnete Knochenhöhle hineingiesst. Obwohl er eine exacte Ausräumung alles kranken Gewebes nicht vorauszuschicken scheint, sah er doch unter dieser aseptischen Plombe, über die er die Weichtheile ohne Drainage vernäht, glatte Heilung. In einem der mitgetheilten sechs Fälle musste ein Jahr später das Bein amputirt werden. Der plombirte Knochenherd fand sich aus-

geheilt; in der Nachbarschaft war die Tuberculose weiter geschritten. Das injicirte Salol bildete einen dicken, sehr harten, der Umgebung fest anhaftenden Block, der sich nur schwer loslösen liess.

Henle (29) schildert 1898 die Resectio genu an der Klinik von Mikulicz folgendermaassen: Querschnitt nach v. Volkmann, Durchtrennung der Patella, um Herde in derselben aufzudecken, Absägung der Knochen bogenförmig nach Helferich. Findet sich ausgedehnte Zerstörung der Knochen an der Sägefläche, wird eine weitere Lamelle abgesägt; kleinere Herde werden mit scharfem Löffel oder Meissel ausgegraben; die entstandenen Hohlräume wurden bisweilen mit dem Paquelin kauterisirt, regelmässig mit einem aus Jodoform und Sublimatlösung (1‰) hergestellten Brei ausgerieben. Die Patella wird mit zwei Silberdrahtsuturen wiedervereinigt; ihres Knorpels beraubt, wird sie auf der Tibia mittelst eines Stahlnagels befestigt. Metallnähte und Nagel heilten fast stets reactionslos ein und verblieben an Ort und Stelle. Blutstillung wird meist gar keine gemacht; als Hautnaht dienten einige Silber-Entspannungsnähte und eine fortlaufende Seidennaht. Waren keine Fisteln da, so wurde primär nicht drainirt, sondern die Enden des Hautschnittes offen gelassen; in verdächtigen Fällen wurden zwei Drains eingesetzt. Der Verband bestand aus Jodoformgaze, sterilen Tüchern, Mooskissen, an der Hinterfläche eine gepolsterte Holzschiene, darüber ein Mooskissen, mit Mullbinde und einer Gummibinde fixirt. Sodann wird die Blutleere aufgehoben, hierauf Anlegung einer Beely'schen Gypshanfschiene und Suspension in mässiger Elevation. Die Gummibinde wird nach 24 Stunden abgenommen; der ganze Verband nach drei Wochen; darauf neuer Gypsverband. Die Patienten verlassen nach $3^1/_2$—4 Wochen das Bett. — Erwähnenswerth ist noch, dass bei einer Resection gelegentlich der Mitnahme des Fibularköpfchens der Nerv. peroneus verletzt worden ist.

In zwei Fällen ausgedehnter, höhlenförmiger Knochendefecte wurde eine Plombirung mit Zahncement vorgenommen.

„Während wir uns, schreibt Henle, meistens darauf verliessen, dass etwaige durch Auslöffelung von Knochenherden entstandene Defecte sich mit Blut füllen und so eine Heilung unter dem feuchten Blutschorf zu Stande kommt, wurde in zwei Fällen von besonders grosser Höhle so vorgegangen, dass diese mit Cement gefüllt wurden. Wir benützten einen Zahncement, der mit eingedickter Phosphorsäure zu einem Brei verrieben, in kurzer Zeit erstarrt. In dem einen Falle ist das Cement reactionslos eingeheilt. Im zweiten Falle mit taubeneigrosser Höhle in der Tibia, besteht nach $2^1/_2$ Jahren eine Fistel, die ab und zu Cementbröckel entleert, die Consolidation ist fest".

Eine eigenthümliche Art der Ausfüllung von Knochendefecten vermittelst der Kniescheibe beschreibt Krause (34) 1899. „Wenn unter der Sägefläche im Femur oder in der Tibia noch ein begrenzter, tuberculöser Herd sich vorfindet, so braucht deshalb der Knochen nicht in jedem Falle in seiner ganzen Breite resecirt zu werden; man kann den Herd ausgraben, eine flache Mulde schaffen und so belassen, oder besser noch, die Kniescheibe, falls sie gesund ist, zur Ausfüllung des Knochendefectes zu benützen. In dieser Weise sind wir öfter mit bestem Erfolge verfahren, und haben dadurch erheblicheren Verkürzungen, die sonst nicht

hätten verhindert werden können, vorgebeugt.“ Folgenden Fall beschreibt Krause genauer: Bei einem 27jährigen Manne wurde die Resection des rechten Kniegelenkes mit querer Durchsägung der Patella ausgeführt. Transcondyläre Absägung des Femur wegen tiefer Zerstörung des Knochens. Entfernung einer Scheibe der Tibia und des Capitulum fibulae. Im Tibiakopfe eine über wallnussgrosse Höhle; diese wurde bis in's gesunde Knochengewebe ausgelöffelt, sodass daselbst fast nur die gesunde Corticalis zurückblieb und ein tiefer grubiger Defect entstand. In diesen wurde die untere Hälfte der Patellä, deren zerfressener Knorpel abgetragen worden war, sammt der bedeckenden Haut hineingeklappt und durch Catgutnähte an dem neuen Ort befestigt. Die übrige Wunde wurde genäht, nachdem die restirende Wundhöhle mit Jodoformglycerin ausgegossen worden war. Nach fünf Tagen wurde die Haut von der eingepflanzten Kniescheibe lospräparirt, das Ligamentum patellae aber nicht berührt, und die ganze Wunde durch exacte Naht geschlossen; Heilung ohne Störung. Im Röntgenbilde nach 1 1/2 Jahren die Patella deutlich im oberen Theile der Tibia zu erkennen; straffe, bindegewebige Vereinigung.

Reichel (39) 1900 verwendet ebenfalls bei der Resectio genu den Querschnitt nach Volkmann; eine besondere Blutstillung macht er nicht; bei synovialer Ektomie tamponirt er die Wundhöhle mit Jodoformgaze und vernäht nach 3—4 Tagen die Wunde ohne Drainage. Verband: Mooskissen und Blechschiene bis dahin, dann Gypsverband, der drei Wochen belassen wird. Beweglichkeit des Gelenkes erzielte er nur ganz ausnahmsweise und in beschränktem Grade; übrigens ist Beweglichkeit mehr von Uebel wegen häufiger Entstehung einer Beugecontractur und Fehlens genügender Festigkeit. Bei der Resection empfiehlt Reichel, die Patella, falls sie gesund ist. zu belassen, weil sie durch ihre Verwachsung mit den Resectionsstümpfen zur Sicherung der knöchernen Ankylose beiträgt. Drainrohre legt er jederseits vor und hinter die Resectionsstümpfe; tiefe, den durchschnittenen Streckapparat mitfassende Nähte vereinigen die Weichtheile; darüber kommen oberflächliche Nähte. Keine Knochennaht, noch Vernagelung. Aseptischer Verband bei vertical erhobenem Beine. Nun entfernt man die Anämisirungsgummibinde und legt den Gypsverband an. Das Bein belässt man 24 Stunden in verticaler Elevirung Der erste Verband bleibt 3 Wochen.

Von einigen Chirurgen wird in manchen Fällen die sogenannte extracapsuläre oder extraarticuläre Kniegelenksresection ausgeführt. Dem Referate von Gückel im Centralblatt für Chirurgie 1897 entnehmen wir folgende Beschreibung dieser Operationsmethode: „N. M. Wolkowitsch (14) operirte seit 2 Jahren in 14 Fällen, um alles Kranke zu entfernen, auf folgende Weise: Bogenförmiger, vorderer Hautschnitt, verschieden je nach der Lage der Fisteln, die total entfernt werden. Abpräpariren des Lappens nach oben bis über die Kniescheibe. Durchschneiden des unteren Endes des Quadriceps, einen Finger über der Kniescheibe, Ablösung der oberen Umschlagsfalte des Gelenkes, Durchsägen des Femur, möglichst niedrig. Da das Gelenk hinten höher hinaufreicht, kann man hier eine Knochenlamelle parallel der Femuraxe nach oben ablösen, um das Gelenk nicht zu eröffnen. Dann wird ebenso das untere Ende des Gelenkes freigelegt, Tibia und Fibula durchsägt, jetzt das Gelenk von den

Seiten her nach hinten abgelöst, dann die Wunde revidirt, alles noch zurückgelassene Kranke entfernt und zum Schlusse die Knochen zusammengenagelt (mit bogenförmigem Nagel). Auch Sapeshko verfährt am Kniegelenke ähnlich. Sabanajew (15) operirte vor einem Jahre in einem Falle von Gonitis tuberculosa fast ebenso: H-förmiger, vorderer Schnitt, nach Durchsägen des Femur Ablösung des Gelenks hinten, dann erst Durchsägung des Unterschenkels von hinten nach vorne. Die erste derartige Operation führte im Juni 1871 W. D. Wladimirow aus, wie Sabanajew mit günstigem Ausgange.

Wolff (24) 1897 berichtet ebenfalls über extracapsuläre Resectionen aus der chirurgischen Abtheilung Bardenheuer's. „Wird in infectiösen Fällen (mit putridem Eiter) die Gelenkkapsel eröffnet, so ergiesst sich der infectiöse Gelenksinhalt über die frische Wundfläche, eine Heilung per primam ist mindestens zweifelhaft, wenn auch nachträglich die Wundfläche mit antiseptischer Lösung abgespült wird. Um Infection vom Gelenkinhalt aus zu vermeiden, hat Bardenheuer extracapsulär operirt, d. h. das zu resecirende Gelenk in toto entfernt ohne vorherige Eröffnung der Kapsel, als erster Fall ein cariöses Kniegelenk. Zunächst wird die vordere und hintere Kapselwand von dem vorderen Querschnitte aus (eventuell Lappenschnitte) freigelegt und von der Musculatur abgelöst. Hierbei hält man sich, besonders an der hinteren Seite, dicht an der Kapsel, bis man auf den freien Knochen gelangt. Das Periost des Femur wird oberhalb des oberen Kapselansatzes an der hinteren Seite mit einem Elevatorium losgelöst. Der Knochen wird schräg durchsägt, sodass vorne mehr weggenommen wird als hinten. Mit scharfem Hacken wird das periphere Stück des Oberschenkels kräftig nach vorn und unten gezogen, die hintere Kapselwand theils scharf, theils stumpf von den Weichtheilen — Gefässen und Nerven — der Kniekehle freigemacht, was der schwierigste Theil der Operation ist; das Periost der Tibia wird dicht unter dem unteren Kapselansatze losgelöst, die Tibia durchsägt und das so ausgelöste Kniegelenk in toto herausgenommen.

Wir haben niemals, auch in Fällen von eitrigem Gelenkinhalt, die Nothwendigkeit einer extraarticulären Resection empfunden. Wir sehen keine Vortheile in dieser Methode; sie setzt viel umfänglichere Weichtheilverletzungen, was das Entstehen eines Schlottergelenkes unterstützen könnte, zumal man auch vom Knochen wohl immer viel mehr wegnehmen dürfte, als unbedingt erforderlich ist.

IV.

Nunmehr komme ich zur Besprechung des Wichtigsten, was der Bericht über unsere vorgenannten Operationen bietet, nämlich der ziffernmässigen Darstellung unserer Erfolge. Wir werden streng die Frühresultate, das heisst jene, welche sich während der Spitalsbehandlung ergeben haben, trennen von den Spätresultaten, die wir nach Ablauf von mindestens einem Jahre nach der Operation constatiren konnten. Während wir aus den ersteren schliessen können, ob der operative Eingriff an sich ein schwerer, eingreifender ist und ob er zu rascher Heilung der gesetzten Wunden zu führen geeignet ist, geben uns die letzteren erst den wahren

Aufschluss darüber, ob der operative Eingriff zu dauernder Heilung zu führen vermag. Mit Freude erkennen wir, dass unsere Radicaloperationen nach beiden Richtungen hin die befriedigendsten Ergebnisse liefern.

Ich möchte die Operationen aus den Jahren 1892—1895 und jene aus den Jahren 1896 bis November 1902 vor Allem gesondert besprechen; nicht nur, weil die Operationen der ersten Serie in der Arbeit von Herrn Dr. S. Erdheim behandelt sind, sondern ganz besonders deswegen, weil man aus einem Vergleiche der beiden Serien deutlich ersieht, wie die Erfolge mit steigender Erfahrung noch viel besser geworden sind, als sie Anfangs waren; es ist darauf ein um so grösseres Gewicht zu legen, als wir das Gebiet der conservirenden Operationen auf Kosten der mutilirenden in den letzten Jahren ganz beträchtlich erweitert haben; ein sehr grosses Verdienst hierfür ist der Anwendung der Jodoformplombe zu vindiciren, die uns selbst bei schwerer Erkrankung der Knochen eine Erhaltung des Gliedes ermöglicht hat.

Beginnen wir mit den Frühresultaten der Operationen aus den Jahren 1892 bis 1895, so finden wir, dass auf 3 synoviale Arthrektomien 3 Heilungen zu verzeichnen waren; 31 Mal wurde die Resection ausgeführt; 25 derart Operirte verliessen geheilt das Spital (= 80,6 Proc.), ein Kranker in gebessertem Zustande, 3 Kranke mussten sich nachträglich einer Amputation des Oberschenkels unterziehen (Fall Clara A., 20 Jahre alt [1892]), nach 28 Tagen amputirt, Jakob R., 25 Jahre alt (1892), nach 3½ Monaten wegen lokalen Recidivs amputirt, ferner Wilhelm H., 13 Jahre alt (1895), wegen schwerer Knochenrecidive nach 39 Tagen amputirt.

Zwei Kranke sind gestorben (= 6,4 Proc.) und zwar Carl D., 42 Jahre alt (1893), der nach 14 Tagen einer Sepsis erlag, und Lorenz S., 21 Jahre alt (1895), welcher nach 22 Tagen an Pneumonie, Enteritis und Pyelocystitis verstorben ist.

Amputirt wurden im oben erwähnten Zeitraume primär 27 Kranke wegen Fungus genu. In 20 Fällen ist Heilung eingetreten, 2 Fälle verliessen ungeheilt das Spital, 5 Kranke starben. Ferner kam noch ein Patient zur Amputation, bei dem 3 Jahre vorher an der Klinik Billroth eine Resectio genu gemacht worden war.

Unter den resecirten Kranken waren 7 unter 16 Jahre alt; sechs wurden geheilt entlassen, einer gebessert; von den 7 Kindern war eins sechs Jahre alt, eins 12, drei 13 und zwei 15 Jahre alt.

Die Anzahl der conservirenden Operationen verhält sich zu jener der mutilirenden wie $1\frac{1}{4} : 1$.

Was die Spätresultate anbelangt, so hat Dr. S. Erdheim im Jahre 1896 berichtet, dass er bei einem Arthrektomirten und bei 13 Resecirten volle Heilung, ferner bei 2 der Resecirten Heilung mit Fisteln constatiren konnte.

Gehen wir nun zur zweiten Serie der Operationen über, also zu jenen, die in den Jahren 1896 bis November 1902 ausgeführt worden sind, so ergiebt sich das Folgende: Es wurden 4 synoviale Arthrektomien vorgenommen. Zwei der Operirten verliessen geheilt das Spital, einer ge-

bessert, einer wurde nachträglich amputirt. (Josefine St., 38 Jahre alt, 1896 operirt, wurde 8 Monate nach der Arthrektomie amputirt).

Resectionen (synovial-ossale Arthrektomien) sind 83 vorgenommen worden. In 76 Fällen trat Heilung ein (= 91,5 Proc.); ein Patient wurde gebessert entlassen; eine Kranke in ungeheiltem Zustande (Marie B., 22 Jahre alt, 1900 operirt. Sie wurde mit ausgebreitetem localen Recidiv und schwerer Lungentuberculose entlassen und starb wenige Wochen nach dem Spitalsaustritte). Der nachträglichen Amputation mussten sich zwei Kranke unterziehen (Franz K., 52 Jahre alt, 1896 operirt, wurde wegen Ausbleibens der festen Vereinigung der resecirten Knochenenden nach 5 Monaten amputirt; ferner Anton K., 36 Jahre alt, 1898 operirt, musste 9 Tage nach der Resection wegen Sepsis amputirt werden).

Verstorben sind 3 Kranke (= 3,6 Proc.), Fall Mathilde W., 9 Jahre alt (1896), starb 4 Tage nach der Operation an Meningitis, Fall Hermine S., 25 Jahre alt (1896); dieselbe erlag nach 3 Monaten ihrer Lungenerkrankung; ferner Fall Johanna S., 13 Jahre alt (1901), welche 6 Tage nach der Operation an einem runden Duodenulgeschwür mit schwerer Blutung in den Darm verstarb.

Der primären Amputation wurden 32 Kranke unterzogen; hiervon wurden 28 geheilt, während 4 gestorben sind.

Die Zahl der conservativ Operirten verhält sich also zu jener der Amputirten wie $2^3/_4$ zu 1.

Hierbei ist keineswegs etwa eine besondere Auswahl des Materials, im Sinne einer Zurückweisung von Amputationsfällen, vorgenommen worden.

Unter den 83 Resecirten waren 27 unter 16 Jahre alt. Das jüngste der resecirten Kinder war 5 Jahre alt (Fall Sigmund D., 1901). Wegen schwerer Knochenerkrankung musste sowohl Femur wie Tibia mit Jodoformplombe versehen werden; der Kranke befindet sich gegenwärtig, $1^1/_2$ Jahr nach der Operation, in völlig geheiltem Zustande, und das operirte Bein zeigt normales Längenwachsthum). Ferner war ein Kind 6 Jahre alt, drei 7 Jahre, eines 8 Jahre, eines 9 Jahre, drei 10 Jahre, eines 11 Jahre, vier 12 Jahre, drei 13 Jahre, fünf 14 Jahre und vier 15 Jahre alt. Von den 27 Kindern wurden 25 geheilt entlassen, 2 sind verstorben (an Meningitis, resp. Ulcus duodeni). Ich will hier der Besprechung der Dauerresultate vorgreifen und die Späterfolge bei den von 1896—1901 resecirten Kindern (19 an Zahl) erwähnen; wir haben über 12 Fälle weitere Nachricht erhalten. 11 Kinder waren dauernd geheilt geblieben, eines war bald nach dem Spitalsaustritt an Fraisen gestorben. Unter den 11 geheilten Fällen zeigt der eine, bei welchem schon im Vorneherein eine schwere Wachsthumsstörung bestanden hat, eine Verkürzung von 15 cm, zwei Jahre nach der Operation (Fall Rosine X., 14 Jahre alt, 1900); ein weiterer Fall zeigt $2^1/_4$ Jahre nach der Operation eine Verkürzung von 5 cm und mässige Beugestellung (Fall Richard C. 1900), ein dritter Fall zeigt ungefähr 2 Jahre nach der Operation eine Verkürzung von 4 cm bei leichter Beugestellung (Fall Carl R., 1900). In den übrigen Fällen ist die Verkürzung noch geringer, ja in einzelnen Fällen kaum merklich[1]). Zu erwähnen ist noch, dass in einem Falle un-

1) Fall Antonia B, 8 Jahre alt (1897), keine Verkürzung nach 3 Jahren vorhanden.

gefähr 2 Jahre nach der Operation das bis dahin ganz gerade Bein plötzlich in einer nach hinten convexen Krümmung sich zu verbiegen begann; an dieser Verkrümmung, die einen ganz beträchtlichen Grad erreichte, nahm Femur, Kniegelenk und Tibia gleichmässig theil. Diese Verkrümmung ist wohl kaum anders zu erklären als durch das plötzliche Einsetzen eines nicht näher deutbaren Erweichungsprocesses in den Knochen der betreffenden Extremität (Fall Marie H., 12 Jahre alt, 1899).

Die obere Altersgrenze der Resecirten nimmt eine 40jährige Kranke ein (Fall Aloisia F., 1900), welche in geheiltem Zustande das Spital verlassen hat. Weitere Nachrichten fehlen über sie.

Was nun die Spätresultate unserer zweiten Serie von Operationen (1896 bis November 1902) anbelangt, so haben wir in Bezug auf diese an jenem Nachtheil zu leiden, der bei den centralen Spitälern grosser Städte unausweichlich ist, nämlich daran, dass es ungemein schwierig ist, über die aus allen Richtungen der Windrose zusammengeströmten Patienten spätere Nachrichten zu erhalten.

Ich muss mich damit zufrieden geben, dass ich mich über 37 Fälle der von 1896 bis 1901 resecirten 61 Kranken und über 2 Fälle der im gleichen Zeitraum arthrektomirten drei Kranken bezüglich des späteren Resultates der Operation informiren konnte.

In 31 Fällen von Resection wird volle Heilung des operirten Knies berichtet; zumeist ist das Knie ganz schmerzfrei, das betreffende Bein vollkommen functionstüchtig, die Leute können stundenlang ohne jede Beschwerde und ohne Ermüdung gehen, viele gehen anstrengenden Berufen nach, als Strassenarbeiter, Landbauer, Müller, Koch, Geschäftsdiener, Commis, Gärtner, als Magd, Verkäuferin u. s. w.

In den allermeisten Fällen wird das resecirte Bein als völlig fest und gerade geschildert. Nur in wenigen Fällen war eine unzweckmässige Beugestellung im resecirten Knie wahrnehmbar: es ist das vor allem der schon erwähnte Fall, wo hochgradige Wachsthumsstörung und schwere Beugecontractur schon vor der Operation bestand (Fall Rosina X,, 14 Jahre, 1900). In solchen Fällen, wie sie sich besonders bei spontan eingetretener Heilung des Kniefungus finden, und welche neben der Beugecontractur Subluxationsstellung des Unterschenkels und bedeutende Deformationen der Gelenkenden darbieten, erzielt man meist trotz vorgenommener Keilresection keine völlige Geradestellung des Beines, da eine zu sehr ausgedehnte Exstirpation der Knochen und der narbig-schwieligen Kapsel und periarticulären Weichtheile sich bei der Resection verbietet (vorausgesetzt natürlich, dass diese Gewebe gesund sind.

Eine mässige Beugestellung in stumpfem Winkel zeigt Fall Richard C. (im Jahre 1900 im Alter von 7 Jahren resecirt) gelegentlich der Nachuntersuchung zwei Jahre nach der Operation. Das Gehen erwies sich als gut, die Verkürzung des operirten Beines betrug ca. 5 cm. Ferner zeigt eine mässige Beugestellung in einem Winkel von ca. 155° der Fall Carl R. (mit 7 Jahren im Jahre 1900 operirt), bei der Nachuntersuchung 1½ Jahre nach der Resection. Das Kind geht sehr gut, sein operirtes Bein ist ca. 4 cm kürzer als das andere.

Die gewöhnliche Verkürzung bei den Resecirten betrug 2—4 cm; eine solche hat für das Gehen, besonders bei Gebrauch einer 1—2 cm

höheren Sohle auf der operirten Seite, keinerlei Bedeutung. In mehreren Fällen war von einer Verkürzung überhaupt kaum etwas wahrzunehmen.

Sechs der resecirten Kranken sind im Laufe der Zeit gestorben, und zwar drei bei völlig geheiltem Knie; es sind dies die Fälle: Juliane B., im Jahre 1896 mit 38 Jahren resecirt, starb zwei Jahre später an Lungentuberculose; Moses G., im Jahre 1897, 31 Jahre alt, operirt, ist 3½ Jahre später an Lungenentzündung verstorben. Isidor H., im Jahre 1899 im Alter von 6 Jahren operirt, starb bald nach der Spitalsentlassung an „Fraisen".

Mit ungeheiltem Knie, das heisst localen Recidiven sind zwei Resecirte verstorben, und zwar Anton D., mit 21 Jahren im Jahre 1898 operirt, starb 3 Monate nach der Spitalsentlassung an Lungentuberculose, und Marie B., mit 22 Jahren im Jahre 1900 operirt, welche ebenfalls einige Monate nach der Entlassung an Tuberculosis pulmonum gestorben ist.

Von einer weiteren Patientin ist nur die Nachricht ihres Todes, ohne sonstige Angabe, eingelangt (Fall Katharina Z., im Jahre 1901 mit 29 Jahren sowohl am Knie als auch am äusseren Fussknöchel desselben Beines wegen Tuberculose operirt).

Von den Fällen, die der synovialen Arthrektomie unterzogen worden sind, haben wir nur über zwei Kranke weitere Nachrichten erhalten; der eine Kranke ist völlig geheilt, im Knie hat er geringe Beweglichkeit, bei vielem Gehen verspürt er etwas Schmerzen. (Fall Josef S., im Jahre 1896 mit 51 Jahren operirt; er befindet sich gegenwärtig in einem Versorgungshause). Der zweite Fall betrifft einen im Jahre 1896 im Alter von 31 Jahren operirten Kranken, der auch eine fistulöse Tuberculose des einen Ellbogengelenkes zeigte (Fall Chaje K.). Der Kranke starb etwa 1 Jahr nach der Spitalsentlassung.

Ueber die Anzahl der in den verschiedenen Jahren seit 1896 resecirten und bis 1902 gesund gebliebenen Kranken geben die nachfolgenden Daten Aufschluss: Aus dem Jahre 1896 sind 5 Resecirte als geheilt bekannt geworden, aus dem Jahre 1897 sieben, aus dem Jahre 1898 drei, aus dem Jahre 1899 ebenfalls drei, aus dem Jahre 1900 fünf und aus dem Jahre 1901 acht [1]).

Betrachten wir nun in Kürze die in der Literatur niedergelegten Resultate der oben angeführten Operationen aus den letzten Jahren, so finden wir die folgenden Angaben:

Lossen (1) hat 586 Resectionen des Knies wegen Tuberculose aus 7 Kliniken (1874—1890) zusammengestellt; während der Spitalsbehandlung kamen auf 586 Resectionen 74,9 Proc. Heilungen, 10,1 Proc. wurden ungeheilt entlassen, 8,5 Proc. wurden wegen Wundkrankheiten oder Recidiv nachamputirt und 6,5 Proc. der Fälle sind gestorben.

Spätresultate, nach einem Zeitraume von 1—14 Jahren post operationem erhoben, haben sich bei 384 Fällen ermitteln lassen; Heilungen zeigten 71,3 Proc. der Fälle, 12 Proc. heilten mit Fisteln, 4,7 Proc. waren ungeheilt, 2,6 Proc. wurden später amputirt und 9,4 Proc. waren gestorben.

König (10) berichtet über folgende Resultate: Arthrektomirt wurden 150 Fälle, resecirt 300 und am Oberschenkel amputirt 91 Fälle. Unter den

1) Vergleiche hierzu Tabelle II.

150 Arthrektomirten waren 122 Kinder. Nach der Arthrektomie starben 3 Kranke (= 2 Proc.). Dauererfolge, bei 133 Fällen ermittelt, ergaben 79 Proc. Heilungen, 17 Proc. Todesfälle, 4 Proc. waren ungeheilt. Von den 106 Geheilten gingen 11 Kranke schlecht, die anderen gut. An Verkürzung litten 67 Operirte und 3 im Ausmasse von 2 bis 20 cm. Wohl wieder ein deutlicher Beweis, wie die Knietuberculose an sich, ohne operative Schädigung des Epiphysenknorpels, zu schweren Wachsthumsstörungen führen kann. Beweglich in ausgiebigem Maasse blieb nur ein Kniegelenk; 23 Glieder zeigten starke Verkrümmung.

Die Resection, bei 300 Personen im Alter von 12 bis 70 Jahren ausgeführt, ergab spätere Nachrichten bei 269 Kranken; hiervon waren 183 geheilt (= 68 Proc.), 85 verstorben (= 32 Proc.) — 139 Mal unter den 183 Geheilten sind die Beine als sehr gut brauchbar bezeichnet.

Henle (29) vermerkt die folgenden Resultate aus der Abtheilung von Mikulicz:

Arthrektomirt wurden 14 Fälle. Entlassungsresultate: geheilt 6, gebessert 3, ungeheilt 1, ungeheilt verstorben 1, ungeheilt conservativ nachbehandelt 1, ungeheilt resecirt 1, ungeheilt amputirt 1. Definitive Resultate: 13 Fälle. Beweglich geheilt 1 (= 7,7 Proc.), geheilt 6 (= 47,1 Proc.), gebessert 1 (= 7,7 Proc.), also gute Resultate in 62,5 Proc. Ungeheilt 1 (= 77 Proc.), ungeheilt amputirt 1 (= 77 Proc.), ungeheilt conservativ nachbehandelt 1 (= 77 Proc.), ungeheilt resecirt 1 (= 77 Proc.), ungeheilt verstorben 1 (= 77 Proc.), das heisst schlechte Resultate in 38,4 Proc.

Resecirt wurden 42 Fälle. Entlassungsresultate: geheilt 21, gebessert 14, ungeheilt 3, ungeheilt amputirt 2, ungeheilt conservativ nachbehandelt 2. Definitive Resultate: 30 Fälle. Geheilt 22 (= 73,4 Proc.), gebessert 4 (13,3 Proc.), also gute Resultate in 86,7 Proc.; ungeheilt 1 (= 3,3 Proc.), ungeheilt auswärts amputirt 1 (= 3,3 Proc.), ungeheilt amputirt 2 (= 6,7 Proc.), also schlechte Resultate in 13,3 Proc. Von vier weiteren Kranken ist nur die Nachricht ihres Tod eseingelaufen, ohne weitere Angabe.

Amputation wurde in 8 Fällen vorgenommen.

Napalkow (30) hat 26 mal wegen Knietuberculose resecirt. 20 Kranke wurden geheilt entlassen; 2 wurden nachamputirt, 2 wurden nochmals resecirt, und 2 lehnten die vorgeschlagene secundäre Amputation ab. Es ergeben sich also 77 Proc. gute und 23 Proc. schlechte Resultate. Die Kranken sind nur bis zur Entlassung beobachtet.

Am Schlusse dieser Arbeit lasse ich zur besseren Uebersicht einige tabellarische Zusammenstellungen folgen und zwar:

1) eine Uebersichtstabelle über die 22 resecirten, mit Jodoformplombe behandelten Fälle;

2) eine Uebersichtstabelle der in den Jahren 1892—1902 an unserer Abtheilung wegen Knietuberculose ausgeführten synovialen Arthrektomien und Resectionen des Knies, und Oberschenkelamputationen.

3) eine Alterstabelle der der synovialen Arthrektomie und der Resection unterzogenen Kranken;

4) eine Uebersichtstabelle unserer und fremder Resultate bei synovialer Arthrektomie und Resection des tuberculösen Kniegelenkes;

5) ein Verzeichniss der die Knietuberculose behandelnden Literatur aus den letzten Jahren, soweit sie mir bekannt geworden ist.

Schlusswort.

Wir sind der Meinung, dass wir wohl mit Berechtigung hoffen dürfen, auf Grund vorstehender Angaben der so stiefmütterlich behandelten operativen Radicalbehandlung der Knietuberculose neue Freunde gewinnen zu können, zum Heile der von dieser so tückischen Krankheit Befallenen.

Die Ungefährlichkeit des operativen Eingriffes einerseits — anderseits die bedeutende Höhe der Heilungsziffern, die wir bei Krankheitsfällen meist schwersten Grades erreicht haben, dabei die Raschheit, mit der der Kranke von seinem Leiden befreit und als arbeitsfähiges Glied der Gesellschaft wiedergegeben wird, — diese drei Momente sprechen wohl eindringlich und überzeugend genug zu Gunsten möglichst frühzeitigen Einleitens chirurgischer Therapie bei der Knietuberculose.

Bei Vornahme der Operation ist peinlich exacte Entfernung alles Erkrankten ein unumstössliches Postulat; die tuberculösen Herde im Knochen werden durch die Anwendung der Jodoformplombe einer raschen, glatten und andauerndeu Heilung zugeführt.

Herrn Hofrath Professor von Mosetig sei für die gütige Ueberlassung des Krankenmateriales auch an dieser Stelle der ergebenste Dank ausgesprochen.

Wien, December 1902.

Erklärung der Abbildungen auf Tafel I. II.

Fig. 1a u. 1b. Kniegelenk eines ca. 12jährigen Kindes, man sieht die Epiphysenknorpellinie.

Fig. 2a. Resecirtes Kniegelenk in sagittaler Richtung aufgenommen, ca. 6 Wochen post oper. Hochgradige Atrophie des Knochengewebes. Eine Plombe (dunkler Schatten) im inneren Femurcondylus, eine kleinere in der Tibia. An letzterer die Epiphysenknorpellinie sichtbar.

Fig. 2b. Dasselbe Knie in schrägem Durchmesser. Man sieht die Patella über der Tibia.

Fig. 3. Resecirtes Kniegelenk ca. 2 Monate post oper.; in frontaler Richtung. Plombe in der vorderen Hälfte des Tibiakopfes.

Fig. 4. Resecirtes Knie in schrägem Durchmesser. Verdeckt von der Patella sieht man eine grosse Plombe an der Vorderfläche des Femur.

Fig. 6. Resecirtes Knie ca. 6 Wochen post oper.; in frontaler Richtung aufgenommen. Leichte Beugestellung. Die erhaltenen Epiphysenknorpel sind deutlich sichtbar. Patella dem Femur aufliegend. Kleine Plombe im Tibiakopf.

Nachtrag.

Awtokratow (41) hat bei einem 19jährigen Mann die Kniegelenksresection mit vorderem medialen Längsschnitt, Durchsägung der Patella und Abmeisselung des Schienbeinhöckers ausgeführt; das Knochenmark der Tibia wurde vollständig bis zum inneren Knöchel ausgekratzt (!); die Markhöhle wurde tamponirt. Nach einem Jahre Amputation wegen Recidivs: das Knochenmark der Tibia hatte sich völlig regenerirt. — Samochozki (45) hat unter seinen 42 Knieresectionen 24 solche wegen Knietuberculose gemacht. — Cardenal (43) berichtet über die Resultate Kocher's bei Knieresection wegen Tuberculose. Es kamen 61 Fälle von Tbc. genu zur Behandlung (1888—1900); die meisten Kranken waren unter 20 Jahre alt. In 18 Proc. der Fälle war ein Trauma vorausgegangen. Für „conservative" Behandlung eignen sich nach Kocher nur Fälle ganz im Beginne. Sonst actives Vorgehen: synoviale Arthrektomie, oder viel besser Resection. Kocher hat 55mal resecirt; nur 5 bekamen ein Recidiv, das eine zweite Operation nöthig machte (3mal neuerliche Resection). An den Folgen der

Operation starb kein Kranker. In allen Fällen heilte das Knie in guter Stellung. Nur in einem Falle Nachamputation, wegen Ausbleibens der Ankylose. — Sheild (46) hält für die nicht wohlhabenden Klassen sofortiges operatives Vorgehen indicirt; die Amputation sei in folgenden Fällen angezeigt: 1. bei Erkrankung der Gelenkenden beider Knochen, 2. bei Tuberculose der Lungen und 3. der Eingeweide, 4. bei Erschöpfung durch hektisches Fieber und 5. bei einem Alter über 40 Jahre. — Filipello (44) bearbeitet das Material der Klinik Oliva's in Turin: es handelte sich um 97 Kranke mit Tbc genu, davon 7 Proc. von 1—5 Jahr, je 19,5 Proc. von 6—10 und 11—15 Jahren. Bei 13 Kranken ging ein Trauma vorher. Nur bei 12 Kranken wurde „conservative" Behandlung durchgeführt (Immobilisirung nach Beseitigung einer Flexion, Jodoform-Glycerininjection, Durante's Jodcur, einmal erfolglos Tuberculininjection). 7 Kranke blieben geheilt, 1 davon mit beweglichem Gelenk, von 5 steht das Resultat aus. 85 Fälle wurden operativ behandelt: Excochleationen, partielle Resectionen (17 Proc.), Arthrektomien, typische Resectionen nach Volckmann (52 Proc.), primäre Amputationen (7 Proc.). Oliva empfiehlt in allen Fällen die Resection zu versuchen, er hat seit 1896 keine primäre Amputation mehr gemacht. Von den 85 Operirten sind 5 an den Folgen der Operation gestorben; 54 Kranke blieben dauernd geheilt; 26 bekamen Localrecidiven; in 4 Proc. der 85 Operirten wurde secundäre Amputation gemacht. — Wisner (47) will die operative Behandlung nur für die schwersten Fälle von Tbc. genu reserviren und legt das Hauptgewicht auf mechanische Therapie. Der Patient soll mit festgestelltem Knie, in der Schiene schwebendem Fusse, auf Krücken gehen. — Sykow (48) hat zum Ersatz des entfernten Kniegelenks die Autoplastik mit Knochengewebe mit Erfolg verwendet; er sägte bei einem 18jährigen Kranken aus dem unteren Drittel des Oberschenkels ein Stück derartig heraus, dass nur die hintere Wand zurückblieb; der auf diese Weise erhaltene, losgelöste Knochenhalbring wurde an Stelle der entfernten Knochenenden eingefügt und mit Oberschenkelperiost bedeckt. Nach 3 Monaten begann der Kranke zu gehen; die Extremitäten sind fast gleich lang. Das nach 1 Jahr aufgenommene Röntgenbild zeigt volle Verlöthung der Knochenenden. Function gut. — Sykow bevorzugt operative Behandlung der Tbc. genu, weil die „conservative" 3—4 Jahre erfordere, besondere hygienische Bedingungen voraussetze und unsicher sei. Als befriedigende Erfolge der Resection betrachtet er: völlige Verlöthung der Knochen, Vermeiden von Genu valgum und varum, geringe Beugestellung der Extremität und Verkürzung von nicht über 3—4 cm. — Albertin (50) sah einen Kapselfungus bei einem 5jährigen Kind nach partieller Kapselexstirpation mit gutem functionellen Resultate heilen. An seinen seit 4—2 Jahren in Beobachtung stehenden Resectionen bei Kindern hat er keine Wachsthumsbehinderung bemerkt. — Schliesslich erwähne ich Hofmeister's (49) interessante Studie aus der Klinik v. Bruns, über die nach Knieresection und Arthrektomie bei Kindern so häufig beobachteten Beugecontracturen. Wir müssen es uns leider versagen, auf die äusserst lehrreichen Ausführungen näher einzugehen, und erwähnen nur, dass von 123 resecirten Kindern (im Alter von 3—13 Jahren) 107 nachuntersucht wurden (1—17 Jahre post oper.), 16,8 Proc. der Fälle waren absolut gerade, 28 Proc. leicht gekrümmt (140—160°), 44 Proc. zeigten schwere Beugecontracturen (130° und weniger), 0,9 Proc. zeigten ein Genu recurvatum.

I. Uebersichtstabelle der resecirten, mit Jodoformplombe behandelten Fälle.

Jahr der Operation	Name	Alter	Grösse und Sitz der plombirten Knochenhöhle	Entlassungsbefund	Späterer Befund
1899	Barbara S.	26	Nussgrosse Höhle im äusseren Femurcondyl., kleine Höhlen in beiden Tibiacondylen.	Geheilt.	Andauernde Heilung (2 Jahre post oper.).
1899	Johann H.	25	Nichts genaueres angegeben.	dto.	—

Jahr der Operation	Name	Alter	Grösse und Sitz der plombirten Knochenhöhle	Entlassungsbefund	Späterer Befund
1899	Marie H.	12	Knochendefect an der Hinterfläche des Femur zwischen den Condylen.	Geheilt.	Andauernde Heilung, 3 Jahre post oper. Bogenförmige Verkrümmung des Beins, nach hinten convex.
1900	Adolf T.	26	Nichts genaueres angegeben.	dto.	—
1900	Friedrich P.	15	Nussgrosse Höhle der Tibia.	dto.	—
1900	Johann W.	27	Nähere Angaben fehlen.	dto.	—
1900	Richard C.	7	dto.	dto.	Andauernde Heilung, $1^3/_4$ Jahre post oper.
1900	Hersch K.	38	Nichts genaueres angegeben.	dto.	—
1901	Katharina Z.	29	Haselnussgrosse Höhle im äusseren Femurcondyl.	dto.	Gestorben.
1901	Juliana F.	18	Haselnussgrosse Höhle im inneren Tibiacondyl.	dto.	Andauernde Heilung. $1^1/_4$ Jahre post oper.
1901	Josef H.	18	Erbsengrosse Höhle im äuss. Femurcondyl, nussgrosse Höhle im inn. Femurcondyl, erbsengrosse Höhle im äuss. Tibiacondyl.	dto.	dto.
1901	Sigmund D.	5	Haselnussgrosser Knochendefect an der Hinterfläche des Femur, zwischen den Condylen; erbsengrosse Höhle im innerrn Tibiacondyl.	dto.	dto.
1901	Katharina B.	31	Bohnengrosse Höhle im äuss. Femurcondyl.	dto.	—
1902	Therese B.	13	Halbnussgrosse Höhle in der Tibia.	dto.	—
1902	Georg P.	20	4 cm breite, 2 cm tiefe Höhle an der Vorderfläche des Femur über den Condylen.	dto.	Excochleation fistulöser Recidiven. 7 Monate post oper.
1902	Josef G.	21	Eigrosse Höhle im inneren Femurcondyl., zwei haselnussgrosse und eine kirschengrosse in der Tibia.	dto.	—
1902	Franz S.	14	Haselnussgrosse Höhle im äusseren Femurcondyl, bohnengrosse Höhle in der Tibia.	dto.	—
1902	Martha B.	12	3 cm breite, 1 cm tiefe Höhle im äusseren Tibiacondyl, $1^1/_2$ cm breite, 1 cm tiefe im inneren Tibiacondyl.	dto.	—
1902	Therese G.	37	Kirschengrosse Höhle an der Hinterfläche der Tibia.	dto.	—
1902	Regine W.	10	Pflaumengrosser Defect an der Vorderfläche des Femur. Kleine Höhle in der Tibia.	dto.	—
1902	Josefine B.	14	Kirschengrosse Höhle im äusseren und inneren Femurcondyl, erbsengrosse im inneren Tibiacondyl.	dto.	—
1902	Stefanie P.	14	2 cm breite, 1 cm tiefe Höhle im inneren Femurcondyl.	dto.	—

II. Uebersichtstabelle der an der II. chirurgischen Abtheilung (Prof. v. Mosetig) wegen Knietuberculose vorgenommenen synovialen Arthrektomien und Resectionen des Knies und Oberschenkelamputationen.

Jahr der Operation	Art der Operationen	Anzahl	Nagelung bei Resection	Plombirte Fälle	Entlassungsbefund					Spätere Resultate					
					geheilt	gebessert	nachamput.	ungeheilt	gestorben	geheilt	gebessert	ungeheilt	geheilt gestorben	ungeheilt gestorben	unbekannt
1892	Syn. Arthr.	2	—	—	2	—	—	—	—	—	—	—	—	—	—
1892	Resection.	4	—	—	2	—	2	—	—	—	—	—	—	—	—
1892	Prim. Amput.	9	—	—	6	—	—	1	2	—	—	—	—	—	—
1893	Syn. Arthr.	1	—	—	1	—	—	—	—	—	—	—	—	—	—
1893	Resection.	8	—	—	7	—	—	—	1	—	—	—	—	—	—
1893	Prim. Amput.	6	—	—	3	—	—	1	2	—	—	—	—	—	—
1894	Resection.	4	—	—	4	—	—	—	—	—	—	—	—	—	—
1894	Prim. Amput.	4	—	—	4	—	—	—	—	—	—	—	—	—	—
1895	Resection.	15	—	—	12	1	1	—	1	—	—	—	—	—	—
1895	Prim. Amput.	8	—	—	7	—	—		1	—	—	—	—	—	—
1896	Syn. Arthr.	3	—	—	1	1	1	—	—	1	—	—	1	—	—
1896	Resection.	11	—	—	8	—	—	1	2	5	—	—	—	—	4
1896	Prim. Amput.	4	—	—	2	—	—	—	2	—	—	—	—	—	—
1897	Resection.	11	3	—	11	—	—	—	—	7	—	—	1	—	3
1897	Prim. Amput.	11	—	—	9	—	—	—	2	—	—	—	—	—	—
1898	Resection.	14	—	—	12	1	1	—	—	3	—	—	—	1	9
1898	Prim. Amput.	10	—	—	10	—	—	—	—	—	—	—	—	—	—
1899	Resection.	7	—	3	7	—	—	—	—	3	—	—	—	—	4
1899	Prim. Amput.	2	—	—	2	—	—	—	—	—	—	—	—	—	—
1900	Resection.	12	2	5	11	—	—	1	—	5	—	—	1	—	5
1900	Prim. Amput.	3	—	—	3	—	—	—	—	—	—	—	—	—	—
1901	Resection.	13	—	5	12	—	—	—	1	8	—	—	1	—	3
1901	Prim. Amput.	1	—	—	1	—	—	—	—	—	—	—	—	—	—
1902	Syn. Arthr.	1	—	—	1	—	—	—	—	—	—	—	—	—	—
1902	Resection.	15	—	9	15	—	—	—	—	—	—	—	—	—	—
1902	Prim. Amput.	1	—	—	1	—	—	—	—	—	—	—	—	—	—

III. Alterstabelle unserer wegen Knietuberculose der synovialen Arthrektomie und Resection des Knies und der Oberschenkelamputation unterzogenen Kranken.

| Jahr der Operation | Alter der Kranken (in Jahren) | | |

IV. Uebersichtstabelle über unsere und fremde Resultate bei synovialen Arthrektomieen und Resectionen des tuberculösen Kniegelenkes.

Referent resp. berichtende Station	Art der Operation	Anzahl der Operationen	Entlassungsbefund						Spätere Resultate									Zahl der Verstorbenen, deren Kniebefund unbekannt
			geheilt in Proc.	gebessert in Proc.	ungeheilt in Proc.	nachamputirt in Proc.	nachresecirt in Proc.	gestorben in Proc.	Anzahl der bekannten Fälle	geheilt in Proc.	geheilt mit Fistel in Proc.	gebessert in Proc.	ungeheilt in Proc.	amputirt in Proc.	resecirt in Proc.	geheilt gestorben in Proc.	ungeheilt gestorben in Proc.	
Lossen, 1874—1890 . .	Res	586	74	—	10	8,5	—	6,5	384	71,3	12	—	4,7	2,6	—	—	9,4	—
König, 1895	Arthr	150	—	—	—	—	—	2	133	79	—	—	4	—	—	—	17	—
" "	Res	300	—	—	—	—	—	—	269	68	—	—	—	—	—	—	32	—
Henle, 1898	Arthr	14	42,8	21,4	14,2	7,1	7,1	7,1	13	54,8	—	7,7	5,4	7,7	—	—	—	—
" "	Res	42	50	33,3	11,9	4,7	—	—	30	73,4	—	13,3	3,3	10	—	—	—	4
Napalkow, 1898	Res	26	76,9	—	7,6	7,6	7,6	—	—	—	—	—	—	—	—	—	—	—
Unsere Operationen, 1892—1895	Arthr	3	100	—	—	—	—	—	—	—	—	—	—	—	—	—	—	—
" "	Res	31	80,6	3,2	—	9,6	—	6,4	15	86,6	13,3	—	—	—	—	—	—	—
1896—1902	Arthr	4	50	25	—	25	—	—	—	—	—	—	—	—	—	—	—	—
" "	Res	83	91,5	1,2	1,2	2,4	—	3,6	36	86,1	—	—	—	—	—	8,3	5,5	1

Literatur über Knietuberculose 1894—1902.

1) Lossen, Die Resectionen der Knochen und Gelenke. 1894. Deutsche Chirurgie. 29b. Bd.
2) L. Harou, De la resection du genou chez l'enfant dans les tumeurs blanches suppuratives. Thèse de Paris. 1894. Ref.: Centralbl. f. Chirurgie. 1894.
3) Garlipp, Ueber Resection bei Kniegelenktuberculose. Dissert. Berlin 1895.
4) König, Bemerkungen zur Behandlung der Tuberculose des Kniegelenkes. 1895. Langenbeck's Archiv. 50. Bd.
5) Rydygier, Die Behandlung der Gelenktuberculose. Wien. Urban und Schwarzenberg. 1895.
6) Albertin, Du traitement de la tuberculose du genou par les methodes sanglantes et plus particulierèment par l'arthrectomie. Archiv. provinc. de Chirurg. 1895.
7) W. W. Cheyne, Tuberculous discase of bones and joints. Edinb. 1895.
8) M. Gerulanos, Tuberculose der Gelenke und der Wirbelsäule. Festschrift des St. Hedwigskrankenhauses zu Berlin. 1895.
9) J. Boeckel, Résection du genou sans drainage. Arch. prov. de Chir. IV. 1895.
10) König, Mittheilungen zu der Tuberculose des Kniegelenkes auf Grund von Ermittelungen aus dem Materiale der Göttinger Klinik. Verhandlungen d. deutsch. Gesellsch. f. Chirurgie. 24. Congress. Centralbl. f. Chirurgie. 1895.
11) Derselbe, Specielle Tuberculose der Knochen und Gelenke. I. Knie. 1896.
12) Thornley Stokes, Experiences of excision of the Kneejoint for tubercular discase. The practitioner. No. 2. 1896.
13) Pierre Wiart, Traitement de la tumeur blanche du génou; resection. Gazette des hopitaux. 1896.
14) N. M. Wolkowitsch, Die sogenannte extracapsuläre oder extraarticuläre Methode der Excision des Kniegelenkes. Wratsch. 1896. Nr. 3. Ref.: Centralbl. f. Chirurgie. 1896.
15) J. F. Sabanajew, Einige Worte über extraarticuläre Excision des Knies. Wratsch. 1896. Nr. 38. Ref.: Centralbl. f. Chirurgie. 1896.
16) Calot et Dechert, Quelques considérations sur le traitement de la tumeur blanche du genou. Revue d'orthopédie. 1896. 1.
17) Ward Cousins, An adress on excision of the Kneejoint in middle life. jamming the bones. British med. journ. 1896. Ref.: Centralbl. f. Chir. 1898.
18) Ménard et Bufouin, Trouble de croissance et déformations du squelette dans la tuberculose articulaire, spécialement dans la tuberculose du genou. Revue d'orthopédie. 1897. No. 3.
19) P. Reynier, Traitement des tuberculoses osseuses par le salol jodoformé. Bull. et mem. de la soc. de chir. de Paris. T. 22. Ref.: Centralbl. f. Chir. 1897. Nr. 45.
20) Cusmano, Un caso di osteo-sinovite tuberculose diffusa del ginacchio destro. Rivista secula di medizina e chirurgia. Jan. 3. 1897. Palermo.
21) A. Holt, A case of amputation in middle age for albuminuria following tuberculoses Kneerecovery. Brit. med. journ. 1897. Febr. 20.
22) Tansini, Sopra varie forme cliniche di tuberculosi del articulazione del ginocchio. Pisa. La clin. moderna. Ann. III. 1897.
23) Walther, The treatment of tuberculosis of the Knee by the sclerogenc method. Medical press. 1897.
24) Wolff, Beiträge zur Resection der tuberculösen Gelenke. Deutsche Zeitschr. f. Chirurgie. 1897. 45. Bd. Heft 1/2.
25) Abadie-Bayko, Synovectomie et resection dans le traitement des formes synoviales de tumeur blanche du genou chez l'adulte. Thèse de Bordeaux. 1898.
26) Sendler, Therapeutische Bestrebungen auf dem Gebiete der Gelenktuberculose. 1898. Ref.: Hildebrand's Jahresbericht. 1900.
27) Rédard, Traitement des osteo-arthritis tuberculeuses. Gazette des hopitaux. 1898. No. 100. Ref.: Hildebrand's Jahresbericht. 1898.
28) Ciro della Rosa, Sessanti casi di chirurgia del ginocchio. Rev. ven. de sc. med. 1898.
29) Henle, Die Behandlung der tuberculösen Gelenkerkrankungen und der kalten Abscesse an der chirurg. Klinik zu Breslau. 1890—1896. Bruns' Beiträge z. klin. Chirurgie. 1898. 20. Bd. Heft 2.

30) N. Napalkow, Ueber Resection des tuberculösen Knies. Chirurgie (russ.). 1898. Ref.: Centralbl. f. Chirurgie. 1899.
31) Longuet, Synovite tuberculeuse tubereuse on végetante de l'articulation du genou. Presse med. 1898. No. 53.
32) König, Knietuberculose mit besonderer Berücksichtigung der Behandlung bei älteren Personen. Freie Vereinigung der Chirurgen Berlin. Sitzung vom 10. Juli 1899. Centralbl. f. Chirurgie. 1899.
33) Pels-Leusden, Ueber die bei Tuberculose des Kniegelenks zu beobachtenden Wachsthumsveränderungen am Femur. Deutsche Zeitschr. f. Chirurgie. 1899. 51. Bd.
34) F. Krause, Die Tuberculose der Knochen und Gelenke. Deutsche Chirurgie. Lief. 28—28a. 1899.
35) Begouin, Deux cas de tuberculosis du genou limitée à la synoviale; synovectomie dans l'un, résection dans l'autre; différence des resultats. Gazette hebdom. 1899. 27.
36) A. F. Jonas, Knee-joint tuberculosis. The journ. of the americ. med. assoc. 1899. Ref: Hildebrand's Jahresbericht. 1899.
37) Judson, Case of white swelling of the Knee-joint. Med. press. 1899. Ref.: Hildebrand's Jahresbericht. 1899.
38) Honsell, Ueber Trauma und Gelenktuberculose. Beitr. z. klin. Chirurgie. 28. Heft 3. 1900.
39) Bergmann, Handbuch der spec. Chirurgie.
40) Niehues, Die Resultate der Zimtsäurebehandlung bei chirurgischer Tuberculose. Münchner med. Wochenschr. 1901.
41) Awtokratow, F., Ein Fall von totaler Resection des Knies nach Ollier mit der Modification von Starkow. Chirurgie. 10. Bd. Nr. 55. Cit. nach Hildebrand's Jahresber. 1901.
42) Brenzlow, Ein Fall von Kniegelenkstuberculose und Behandlung mit Koch'schem Tuberculin neuer Art TR. Deutsche med. Wochenschr. 1901. Nr. 39.
43) Cardenal, Contribution à l'étude de la résection du genou tuberculeux. Thèse de Berne. 1901. Cit. nach Hildebrand's Jahresber. 1901.
44) Filipello, G. B., Sulla cura della tuberculosi del ginocchio. Arch. di ortopedia. 17. No. 3—5. Cit. nach Hildebrand's Jahresber. 1901.
45) Samachozki, S., 42 Fälle von Resection des Kniegelenkes. Medicinskoje Obosrenije. 1901. Nov.
46) Sheild, Tuberculous disease of the knee-joint. Med. press. 1901. Febr. Cit. nach Hildebrand's Jahresber. 1901.
47) Wisner, R., Treatment of tuberculosis of the knee-joint. The journ. of the americ. med. assoc. 1901. Jan.
48) Sykow, W., Ein weiterer Beitrag zur Entwicklung der Frage der Kniegelenksresection. Centralbl. f. Chirurgie. 1902.
49) Hofmeister, Ueber Verkrümmungen des Beins nach Kniegelenksresection im Kindesalter. Bruns' Beitr. z. klin. Chirurgie. 1903. 37. Bd. Heft 1.
50) Albertin, Kapseltuberculose des Knies. Die Behandlung der Knietuberculose durch Resection des Gelenks. Société de Chirurgie de Lyon. 1902. Ref.: Med. Blätter. 9. Wien 1903.

V.

Aus der II. chirurgischen Abtheilung des k. k. Hofrathes Prof. Dr. Albert Ritter von Mosetig-Moorhof im k. k. allgemeinen Krankenhause in Wien.

Laparotomie und Ventralhernien.

Von

Dr. **M. Silbermark**, Secundararzt und Dr. **M. Hirsch**, Aspirant obiger Abtheilung.

Seitdem die Laparotomie Dank der Einführung der Asepsis und den Fortschritten in der Operationstechnik ein für den Patienten fast gefahrloser Eingriff geworden ist, war das Bestreben der Operateure dahin gerichtet, dass nicht etwa durch die Operation selbst Beschwerden herbeigeführt würden, die unter Umständen noch qualvoller sein können als das ursprüngliche Leiden, dessenthalben die Laparotomie ausgeführt wurde.

Unter diesen Beschwerden, welche sich nach Laparotomie einstellen, stehen obenan die Ventralhernien.

Als man nämlich begann, sich nicht mehr mit dem momentanen Erfolg der Operation zufrieden zu geben, sondern auch die Dauerresultate in Betracht zu ziehen, entdeckte man, dass in sehr vielen Fällen sich nach kürzerer oder längerer Zeit in der Bauchnarbe Ventralhernien ausgebildet hatten. Die Entstehung dieser zu verhindern, war nunmehr eine der Hauptaufgaben der Chirurgen und Gynäkologen.

Vor Allem war es die Naht, welche verbessert wurde. Die ursprüngliche Massennaht von Spencer-Wells wurde durch die isolirte Peritonealnaht, die Zapfennaht, endlich durch die Etagennaht mit besonderer Berücksichtigung der Fasciennaht ersetzt. Aber auch sehr complicirte, deshalb wieder bald vergessene Methoden zeitigte das Bestreben, Ventralhernien zu vermeiden (Schaeffer, der durch die Naht die natürliche Kreuzung der Sehnenfäden in der Linea alba nachahmen wollte).

Alle diese Nahtmethoden scheinen jedoch nicht den gewünschten Effect erzielt zu haben, denn im Jahre 1896 empfahl Kossmann

wieder die Massennaht mit durchgreifenden Nähten. Wahrscheinlich hat auch der Umstand dazu beigetragen, dass mit der grösseren Zahl der versenkten Nähte die Gefahr einer Fadeneiterung sich steigert (Czerny).

Andere sahen wieder das Heil im Nahtmaterial: und so wurde bald statt der Seide Catgut, Draht und schliesslich Silkworm (Edebohls) zur Naht der Bauchdecken verwendet.

Auch die Länge des Schnittes wurde herangezogen. So legen Hegar und Gusserow im Gegensatz zu Schauta besonderen Werth darauf, dass der Schnitt möglichst klein sei, da bei langen Schnitten die Gefahr der Hernienbildung grösser sei.

Von grösster Wichtigkeit ist jedoch unleugbar die Art der Schnittführung und der Ort des Einschnittes.

Die älteste Methode der Eröffnung der Bauchhöhle ist die Incision in der Linea alba (Spencer-Wells, Diefenbach, König, Zweifel) eine Methode, die sich sehr lange behauptet hat und auch heute noch von sehr vielen namhaften Chirurgen und Gynäkologen geübt wird. Interessant ist, dass Mc. Dowell, der „Vater der Ovariotomie", bei seiner ersten Laparotomie (1809) parallel zur Linea alba am lateralen Rande des Musculus rectus einging, diese Methode aber wieder verliess und späterhin nur die Incision in der Linea alba anwendete. In der That hat auch diese Methode viele Vortheile, insbesondere technischer Natur: die Blutung ist äusserst gering; es wird wenig Gewebe beim Schnitt durchtrennt; die klinische Diagnose der Rechts- oder Linksseitigkeit der Affection spielt keine besondere Rolle.

Als man aber die Dauerresultate der Laparotomien zu controlliren begann, nahm man die grosse Zahl Ventralhernien nach Laparotomien in der Linea alba wahr. Abel, Ziegenspeck, Lennander, Hagen-Thorn, Winson Ramsay, Wolkowitsch wiesen darauf hin, dass gerade die Linea alba ein günstiger Ort für postlaparotomiale Ventralhernien sei. Die Narbe kann keine besondere Festigkeit erlangen, da die Narbengewebsbildung in Folge der geringen Blutversorgung in den sehnigen Bändern eine minimale ist. Die Linea alba hat normaliter die Aufgabe, die Wirkung der seitlichen Bauchmuskeln, die eine zur Linea alba fast senkrechte Contractionsrichtung haben, zu paralysiren. Wie oft ist die Linea alba schon physiologisch nicht im Stande — besonders bei angestrengter Bauchpresse — dieser Aufgabe gerecht zu werden; sie wird auseinandergezogen, und an diesem Locus minoris resistentiae etablirt sich alsbald eine Ventralhernie. Um so eher muss eine solche Dehnung in der Linea zu Stande kommen, wenn an ihre Stelle mit den gekreuzten Sehnenfäden, die durch keine Naht zu ersetzen sind, eine Narbe tritt, die überdies wegen der oben genannten ungünstigen Umstände niemals eine besondere Festigkeit erlangen kann. Es wurden deshalb Modificationen der Eröffnung der Bauchhöhle in der Linea alba angegeben.

Die eine Methode sucht die Linea ganz auszuschalten (Gersuny, Edebohls); es werden hierbei die Rectusscheiden am medialen Rande

eröffnet und folgendermaassen genäht: 1) Peritoneum, 2) Rectus der einen Seite mit dem Rectus der andern Seite, 3) Fascie und 4) Haut.

Die andere Modification legt Werth darauf, die so zweckmässig gebaute Linea alba zu erhalten (Lawson-Tait, Kehrer); es wird dicht neben der Linea nach Durchtrennung der Haut erst die vordere, dann die hintere Rectusscheide durchschnitten, während die andere Rectusscheide mit der daranhängenden Linea nicht eröffnet wird.

Ein nicht geringerer Nachtheil aller oben genannter Methoden ist der, dass bei grösserer Länge des Schnittes der Nabel im Wege ist und deshalb umkreist werden muss.

Den richtigen Weg schlug man ein, als man den Schnitt parallel zur Linea über dem Musculus rectus führte.

Abgesehen von Mc. Dowell, der seine beiden ersten Laparotomien auf diese Weise gemacht hatte, scheint Hagen-Thorn der erste gewesen zu sein, der aus wissenschaftlichen Gründen den Schnitt in der Linea alba verliess. Nach einem Falle von Ovariotomie, bei welcher der leicht bogenförmige Schnitt zufällig zu zwei Drittheilen in den Musculus rectus, zu einem Drittel in die Linea alba fiel, war nach 5 Monaten die Muskelnarbe fest, während sich entsprechend der Narbe in der Linea eine Ventralhernie ausgebildet hatte. Hagen-Thorn folgerte nun in richtiger Würdigung der oben erzählten Thatsache, dass die Linea alba, die schon physiologisch zu Hernien disponirt, die Hauptursache der nach Laparotomie auftretenden Ventralhernien sei und inaugurirte die Laparotomie mit Durchschneidung des Musculus rectus.

Ihm folgten Howitz, Ziegenspeck, P. Müller, Horatio Storer, Winson Ramsay, Woolsey, Wolkowitsch, Fritsch und Abel.

Bald hatten sich 2 Modificationen ausgebildet und zwar 1. die scharfe Durchtrennung des Musculus rectus (Fritsch) und 2. die stumpfe Durchtrennung desselben (Abel, Winson Ramsay, der diese Methode „die ideale Methode“ nennt). Der Vortheil obiger Methoden, dass man beim Schnitt dem Nabel nicht auszuweichen braucht, erschien gegenüber den thatsächlich geringen Nachtheilen einer stärkeren Blutung aus den Gefässen des Musculus rectus und der Verminderung der Uebersichtlichkeit annehmbar.

Nach kurzer Zeit entdeckte man jedoch derart schwerwiegende Nachtheile bei diesen Methoden, dass sich bald gewichtige Stimmen gegen die selben erhoben. Es wurde vor Allem nachgewiesen, dass die Narbe im Musculus rectus in Folge ihrer bindegewebigen Natur stets ein Locus minoris resistentiae bleibe, und dass ferner nach kurzer Zeit im medialen Antheil des Muskels Atrophie der Fasern sich einstelle (Woolsey, Lennander, Assmy, Bogojawlensky). Die Atrophie in den Muskelfasern wurde 1899 von Assmy klinisch und experimentell an Kaninchen nachgewiesen. Bogojawlensky, der 1901 die Untersuchungen Assmy's nachprüfte, kam zu dem gleichen Resultate und fand den Grund in der Durchtrennung der motorischen Nerven des Muskels.

Bevor wir in dieser Methodenreihe fortfahren, müssen wir noch der seitlichen Schnitte Erwähnung thun. Hierbei galt es als Regel, die gesammte Bauchwand in einer Richtung zu durchtrennen. Dabei kann aber, da die Aponeurosen und die Muskeln in den verschiedenen Schichten eine

der Schnittrichtung verschiedenen Faserverlauf haben, die Narbe höchstens zu einer Schichte parallel verlaufen, zu den anderen aber nicht. Narben, welche aber nicht parallel zur Faserrichtung ziehen, sind einem starken Zuge ausgesetzt und müssen mit der Zeit gedehnt werden. Deshalb rieth Wolkowitsch, die Haut und den Musculus obliquus externus schief von aussen oben nach innen unten, den Internus in der entgegengesetzten Richtung, den Transversus und das Peritoneum quer zu durchtrennen. Dadurch entstehen Narben, welche, in den einzelnen Schichten der Faserrichtung parallel, auf einander senkrecht stehen. Darauf hatten auch Mc. Burney, Simson, Abbé und Meyer hingewiesen.

Bei dem suprasymphysären Kreuzschnitt hatte Küstner vor allem das eine Ziel im Auge, die entstellende Bauchnarbe unsichtbar zu machen. Er führt deshalb den Schnitt im Bereiche der Schamhaare in einer daselbst constanten queren Hautfalte bis auf die Fascie, zieht die Hautwundränder diagonal auseinander und durchschneidet die tieferen Schichten in sagittaler Richtung in der Linea alba. Dieselbe Methode empfiehlt auch Rapin. Erfolge quoad Ventralhernien sind nicht mitgetheilt, doch ist anzunehmen, dass in Folge der gekreuzten Stellung die Widerstandsfähigkeit der Narbe eine beträchtliche sein muss. Und in der That hebt Pfannenstiel, der auch die Fascie quer durchtrennt, hervor, dass in keinem seiner Fälle eine Ventralhernie aufgetreten sei, ja nicht einmal eine defecte Stelle in der Narbe sich gezeigt habe. Ferner werden der Methode gute Uebersicht und auch der Vortheil nachgerühmt, dass die Därme ober dem eigentlichen Operationsterrain bleiben. Andererseits lässt sich dieselbe nur bei wenig umfänglichen Eingriffen verwenden.

In analoger Weise hat Latzko zur Entlastung der Laparotomienarbe die Incision der Haut links, die der tieferen Schichten rechts vom Nabel ausgeführt.

Wie oben bemerkt, waren bei den Methoden Fritsch und Abel-Ramsay derartige Nachtheile beobachtet worden, dass dieselbe nicht durchgriff.

Da veröffentlichte im Jahre 1898 Lennander eine Modification, bei welcher erstlich die Ursache der Atrophie im Muskel, nämlich die Durchtrennung der motorischen Nerven, vermieden wird, und wobei ferner zwischen die Narben in der vorderen Aponeurose und im Peritoneum der kräftige Musculus rectus mit vollkommen intacter Faserung eingelagert erscheint.

Die Vortheile der Methode von Lennander waren derart einleuchtend, dass seither auch an unserer Station die Eröffnung der Bauchhöhle bei Laparotomien nur nach dieser Methode ausgeführt wird.

Wenige Minuten vor Beginn der Narkose erhält der Patient eine subcutane Injection von 1 ccm einer 2 proc. Morphiumlösung.

Die Eröffnung der Bauchhöhle weicht nur unwesentlich von der durch Lennander gegebenen Vorschrift ab. Der Schnitt durch die Haut wird etwa 2—3 Querfinger von der Linea alba je nach Bedarf in einer Länge von 5—12 cm geführt. Die nach Durchtrennung des Unterhautzellgewebes sichtbare vordere Rectus-Scheide wird incidirt, worauf der gerade Bauchmuskel blossliegt. Hierbei wird die Blut-

stillung auf das Peinlichste durchgeführt und das ergossene Blut sorgfältig ausgetupft. Je nachdem es sich nun um median oder lateral gelegene Gebilde handelt, wird der Muskel mittelst Hacken lateral oder medialwärts abgezogen. Hierbei spannen sich Gefässchen und Nerven, insbesondere beim Abziehen des Muskels nach der medialen Seite. Die Gefässe werden sofort doppelt ligirt, die Nervenstämmchen jedoch nach Möglichkeit geschont, indem sie durch Dehnung dem oberen und unteren Wundwinkel genähert werden. Hierauf wird die hintere Rectusscheide und das Peritoneum in der Längsrichtung durchtrennt. Die Richtung dieses Schnittes ist dem Hautschnitt entsprechend stets um ein Geringes medialwärts verschoben.

Die Ränder des Peritoneums werden beiderseits durch 1—2 Seidenknopfnähte an die Haut temporär fixirt. Hierauf wird der nothwendige Eingriff vorgenommen.

Auf wichtige nunmehr folgende Momente, wie Ausspülen mit physiologischer Kochsalzlösung bei Eiteransammlungen u. s. w., werden wir im Folgenden zurückkommen, da diese von grösster Wichtigkeit für die Wundheilung sind.

Die Vereinigung der durchtrennten Bauchwandschichten geschieht in Etagen; und zwar wird das Bauchfell und die hintere Rectusscheide durch eine fortlaufende Seidennaht mittlerer Stärke (Nr. 2) vom oberen Wundwinkel her geschlossen. Oftmals erweist es sich von Vortheil, die eine Naht von oben her, die zweite Naht von unten her nur bis zur Mitte der Wunde zu führen und die beiden Enden dann zu knüpfen. Zum Schutze der Därme und zur Erleichterung der Naht wird an unserer Station beim Verschluss des Peritoneums eine eigene Darmschutzplatte verwendet. Dass je nach Thunlichkeit der Eingriff selbst und die Naht bald in Beckenhochlagerung, bald in horizontaler Lage des Körpers ausgeführt wird, ist selbstverständlich. Hierauf wird der Musculus rectus in seine natürliche Lage zurückgebracht und die vordere Rectusscheide in gleicher Weise wie die hintere geschlossen. Dabei wird auf die genaueste Entfernung der Blutgerinnsel durch Wegschwemmen mit steriler, physiologischer Kochsalzlösung geachtet. Auch bei der Vereinigung der Hautwundränder durch mehrere tiefe und Zwischennähte wird darauf gesehen, dass weder geronnenes noch flüssiges Blut die Wundränder bedeckt, vielmehr dieselben mittelst Tupfer trocken gelegt sind.

Wenn Drainage der Bauchhöhle nothwendig erscheint, so führen wir dieselbe seit langer Zeit mittelst eines von unserem Chef angegebenen „Gebildes“ durch, das aus dem offen gelassenen unteren Wundwinkel herausgeleitet wird. Dieses „Mosetig'sche Gebilde“

besteht aus einem ca. 20 cm langen, drei Finger breiten, locker zusammengerollten Jodoformgazestreifen, dessen oberes Drittel derart von einem Guttaperchapapierstück umhüllt ist, dass die Gaze etwa fingerbreit über den Rand des Papierstreifens herausragt. Die Breite der Guttaperchahülle richtet sich nach der Dicke der Bauchdecken, da wir darauf sehen, dass dieser Schutz sowohl den unteren als auch oberen Wundrand stets um eine Fingerbreite überragt. Die unteren zwei Drittel der Gaze sind nicht gerollt, sondern entfaltet. Soll nur eine Stelle drainirt werden, so verbleibt der untere Streifen ungetheilt, im anderen Falle wird derselbe durch Schnitte in eine den zu drainirenden Stellen entsprechende Zahl von Streifen getheilt. Das ganze Gebilde in der Guttaperchahülle hat etwa die Dicke eines Ringfingers.

Die Vortheile gerade dieser Art von Drainage sind in die Augen springend. Bei der allgemein üblichen Methode wird entweder ein Röhrchen (Gummi- oder Glasdrain) oder ein Docht verwendet. Ersteres bietet ziemliche Sicherheit eines unbehinderten und räumlich begrenzten Secretabflusses, bei letzterem ist die selbstthätige Aufsaugung des Secretes durch die Capillarwirkung maassgebend. Mit glücklicher Hand hat v. Mosetig beide Vortheile vereint, indem er durch den Gazestreifen die active Thätigkeit der Saugwirkung, durch die Guttaperchapapierhülle sich die Vorzüge der Schlauchdrainage zu Nutze macht, nämlich den unbehinderten Abfluss und vor Allem die Unmöglichkeit, dass von der aufgesaugten, virulenten Flüssigkeit eine Infection der Umgebung entsteht. Nebst der fast absoluten Sicherheit vor dem Auftreten einer Bauchdeckenphlegmone kann ferner die drainirende Jodoformgaze nicht an die Wundflächen ankleben, welcher Umstand für die rasche Ausgranulirung des Fistelganges von Wichtigkeit ist. Dann ist es aber auch bei dieser Art von Drainage ausgeschlossen, dass ähnlich wie bei der Röhrendrainage durch das untere Ende des Röhrchens oder die mit der Zeit rauh und grieselig werdenden Aussenflächen desselben Decubitus der Darmwände zu Stande kommen kann.

Auf die nunmehr geschlossene Wunde kommt ein Streifen Jodoformgaze. Damit derselbe nicht anklebt, wird ein Stück Guttaperchapapier daraufgelegt und mehrere Bauschen gekrüllter Gaze durch eine vielköpfige Flanellbinde in ihrer Lage fixirt.

Was die Nachbehandlung anlangt, so ist dieselbe bei uncomplicirten Fällen (Ovarialcysten, Extrauteringravidität, Myomexstirpationen, Appendicitis ohne Abscessbildung) höchst einfach, indem der ursprüngliche Verband bei fieberfreiem und local schmerzlosem Verlaufe bis zum zehnten Tag verbleibt. Ist primäre Verklebung eingetreten und nirgends ein Eiterpunkt zu sehen, so wird nach Entfernung

der Nähte mittelst einer reinen Spachtel Jodoformtegmin in dünner Schichte aufgetragen und die Fläche leicht mit Watte betupft, sodass das Tegmin mit den haftengebliebenen Wattefasern nach dem Trocknen eine schützende Decke für die Nahtlinie bildet. Die junge Narbe selbst wird durch drei bis vier Heftpflasterstreifen vor schädigendem Zuge bewahrt. Bei vollkommener Reactionslosigkeit bleibt dieser Narbenschutz bis zum vierzehnten Tage, an welchem der Patient das Bett verlässt. Inzwischen ist das Bauchmieder fertig gestellt worden, sodass bei uns principiell schon beim ersten Aufstehen der Kranke sich dessen bedient. Wenn aber in Folge irgendeiner Eitersammlung in der Bauchhöhle Drainage mit dem Mosetig'schen Gebilde nothwendig gewesen war, wird der Verband schon am dritten eventuell am fünften Tage gelüftet, die vom aufgesogenen Secrete durchtränkten Bauschen entfernt, neuerlich sterile Krüllgaze auf und um das Gebilde gelegt und der Verband geschlossen. Die Durchtränkung der Flanellbinde mit dem Secrete wird durch ein Stück auf die hydrophile Gaze gelegten Mosetigbattist verhindert. Bei starker Secretion wird der Verbandwechsel täglich vorgenommen, an dem drainirenden Gebilde jedoch nichts geändert; erst am siebenten oder zehnten Tage wird das Gebilde vorsichtig gelockert und gekürzt, in den meisten Fällen aber, da die Secretion schon geschwunden ist, vollständig entfernt.

Hierbei wie auch bei dem späteren Verbandwechsel wird, insolange ein in die Tiefe gehender Canal vorhanden ist, ein Vorgang eingehalten, den unser Chef seit langem mit bestem Erfolge übt.

Es wird nämlich nach Entfernung des vorquellenden Secretes durch sterile Tupfer reines Glycerin tropfenweise in den Canal gegossen. Nach wenigen Secunden erscheint, aus der Tiefe des Canals emporsteigend, ein Secrettropfen, der beim weiteren Nachgiessen von Glycerin über den Fistelrand weggeschwemmt und von einem hingehaltenen Tupfer aufgesaugt wird. Dieser Vorgang wird solange fortgesetzt, bis keine Secrettropfen sich zeigen, vielmehr das Glycerin rein abfliesst. Auf diese Weise wird das in Nischen befindliche Secret entfernt und eine Retention hintangehalten. Die Erklärung des Vorganges ist leicht gegeben, wenn man daran denkt, dass das specifisch schwerere Glycerin zu Boden sinkt, in alle Recessus eindringt, eventuell daselbst angesammelte Secretmengen verdrängt und dieselben in Folge ihres geringen specifischen Gewichtes zum Emporsteigen nöthigt. In den Fistelgang wird nunmehr ein schmaler Jodoformgazestreifen vorsichtig eingeführt und mittelst gekrüllter Gaze und einer Binde der Verband geschlossen.

Das Bett darf der Patient erst dann verlassen, wenn keine Se-

cretion mehr vorhanden ist, und der Fistelgang sich bis auf eine flache Einsenkung geschlossen hat. Dies ist unseren Erfahrungen gemäss am Ende der dritten Woche der Fall. Was die Diät anlangt, so erhalten die Operirten am Tage der Operation wegen der Ueblichkeiten in Folge der Narkose nur kalten russischen Thee und Eispillen, hier und da Pfeffermünzzeltchen, am zweiten eventuell dritten Tage ausschliesslich flüssige Kost, bestehend in Milch und Fleischbrühe. Vom vierten Tage an bekommen die Kranken Fleischnahrung, anfangs in Haschéeform, nach 2—3 Tagen schon in gewöhnlicher Zubereitung. Bevorzugt ist selbstverständlich das leichter verdauliche Kalb- und Hühnerfleisch. Bei Fällen ohne Drainage wird schon am fünften Tage (nach dem erstmaligen Fleischgenuss) durch ein Klysma mit lauem Wasser Stuhlgang bewirkt, in Fällen von Drainage jedoch erst nach Ablauf einer vollen Woche.

Es ist klar, dass wir aus der grossen Anzahl von Laparotomien, die im Laufe des berücksichtigten Trienniums vom Jahre 1899/1901 an unserer Abtheilung ausgeführt wurden, nur jene Fälle einbezogen haben, bei denen wir uns entweder persönlich durch Nachuntersuchung oder durch genau beantwortete Fragebogen von dem Zustand der Bauchnarbe post operationem überzeugen konnten. Von diesem Standpunkte aus konnten wir unsere Resultate auf 41 Fälle basiren.

Im Folgenden ist nun das Material, auf das wir uns stützen, nach verschiedenen für unseren Zweck maassgebenden Gesichtspunkten in Tabellenform geordnet.

I. Zeit:

	1899	1900	1901
Männer	3	7	14
Weiber	5	4	8
Summa	8	11	22

2. Geschlecht:

Männer	24	= 58,5 Proc.
Weiber	17	= 41,5 "

3. Alter:

10—20 Jahre:	6	= 14,6 Proc.
20—30 " :	15	= 36,6 "
30—40 " :	7	= 17,2 "
40—50 " :	5	= 12,2 "
50—60 " :	6	= 14,6 "
60—70 " :	1	= 2,4 "
70—80 " :	1	= 2,4 Proc.

Unter den Männern war der jüngste der Operirten 16, der älteste 56 Jahre alt, unter den Weibern das jüngste ebenfalls 16, das älteste jedoch 79 Jahre alt.

4. Beruf:

	Schwere Arbeit:	Leichte Arbeit:
Männer:	19 = 46,3 Proc.	5 = 12,2 Proc.
Weiber:	7 = 17,2 =	10 = 24,3 =

Die Procentberechnung bezieht sich hier nicht auf die Gesammtzahl Operirter, sondern auf die Operirten gleichen Geschlechtes. Dabei wurden als schwerer Beruf alle jene Berufsarten angesehen, bei denen Arbeiten verrichtet werden müssen, welche an die Bauchmuskeln und die Bauchpresse eine erhöhte Anforderung stellen, so dass die scheinbar leichte Beschäftigung eines Commis auch als schwere Berufsart bezeichnet wurde, wenn derselbe schwere Stoffpackete von den Stellen herablangen muss.

5. Diagnose:

Krankheit	Männer:	Weiber:
Appendicitis	18	1
Tumoren	1	8
Ileus	2	3
Extrauterin-Gravidität . . .	—	4
Darmstenosen	2	1
Bauchverletzung	1	—

6. Complicationen:

A. Drainage der Bauchhöhle:

Ohne: 23 = 66 Proc.
Mit: 18 = 44 =

B. Fadeneiterung:

Ohne: 33 = 80,5 Proc.
Mit: 8 = 19,5 =

In der ganzen Zahl von 41 von uns genauestens controllirten Fällen fanden wir in 2 Fällen eine ausgesprochene Bauchhernie, in 3 anderen Fällen jedoch nur eine Dehiscenz im unteren Narbenende, die beim Husten deutlich den Anprall der Därme und beim Pressen eine unleugbare Vorwölbung der an dieser Stelle verdünnten Bauchwandnarbe constatiren liess.

Was die Hernien anlangt, so betrifft der eine Fall einen 44jährigen Amtsdiener, welcher sich in selbstmörderischer Absicht mit einem grossen Taschenmesser 6 Stiche in das Abdomen beigebracht hatte. Der linke Musculus rectus war in querer Richtung total durchtrennt, desgleichen die Fascie und das Peritoneum. Durch das ausgetretene Blut war der Muskel geradezu zerfasert. Ausserdem hatte sich präperitoneal ein grosses Hämatom gebildet. Die Laparotomie war wegen der Darmverletzungen ausgeführt worden, und die Drainirung der Bauchhöhle durch die Lücke im Rectus, Fascie und Peritoneum bewerkstelligt worden. Eine Vereinigung der Muskelenden war unmöglich. Im Verlaufe der Wundheilung war das Hämatom vereitert und eben an dieser verdünnten Stelle der Bauchwandnarbe hatte sich eine ca. 2 faustgrosse Ventralhernie etablirt.

Es muss ohne weiteres zugegeben werden, dass dieser Fall ent-

schieden nicht in unsere Berechnung einbezogen zu werden braucht; denn schon durch die Art der Verletzung war der maassgebenste Vortheil der Methode verloren gegangen, nämlich der vollkommen intacte Musculus rectus. Nicht nur, dass er quer durchtrennt war, hatte auch die consecutive Blutung denselben auf eine weite Strecke hin derart zerfasert, dass eine Wiederherstellung seiner Continuität unmöglich war. Dazu kam noch, dass das beträchtliche Hämatom vereiterte und dergestalt die Mehrschichtigkeit somit die Resistenz der Bauchdecken verloren ging, da nur ein dünnes durchaus unelastisches Narbengewebe resultirte.

Die Nachuntersuchung des 2. Falles ergab eine etwa hühnereigrosse Ventralhernie in der unteren Hälfte der Narbe. Es betraf dieser Fall einen 22jährigen Studenten, bei welchem wegen einer schweren Appendicitis, complicirt durch einen präcöcalen Absess, die Laparotomie gemacht wurde. Die Bauchhöhle wurde des Abscesses wegen mittels Mosetig'schen Gebildes drainirt. Wenige Tage nach der Operation war eine sehr schwere Pleuro-Pneumonie aufgetreten. Dass eine fast fortwährende angestrengte Verwendung der Bauchpresse (Husten ohne Auswurf) höchst ungünstig auf die kaum verklebten Wundränder einwirken muss, ist klar. Für uns, die wir das Krankheitsbild vor Augen hatten, war es sicher, dass sich unter diesen ungünstigen Umständen eine resistente Bauchnarbe nicht bilden könne.

Wir halten uns daher für berechtigt, auch diesen Fall auszuscheiden, da wir ja die Methode und nicht die Einwirkung complicirender Umstände auf die Laparotomienarbe beurtheilen wollen.

Bei den 3 übrigen Fällen liess sich wohl kein ausgebildeter Bauchbruch constatiren, wohl aber ein Locus minoris resistentiae in den Bauchdecken, da im unteren Narbenende eine Verdünnung der Bauchwandschichten vorhanden war.

Die 3 Fälle betreffen Männer im Alter von 22, 23 und 25 Jahren aus dem Jahrgang 1901. Sämmtliche gehörten der schwer arbeitenden Classe (Schlosser, Commis, Lastenkutscher) an. Die Laparotomie wurde an ihnen wegen schwerer Appendicitis vorgenommen; bei allen dreien fanden sich sehr grosse retrocöcale Abscesshöhlen vor, die durch den unteren Wundwinkel drainirt wurden. Ferner war bei ihnen Eiterung der Bauchdecken in dem der Drainageöffnung angrenzenden Theile der Nahtlinie aufgetreten, die erst nach Abstossung mehrerer Seidenfäden sistirte. Und gerade an der Stelle der früheren Eiterung konnte man die Dehiscenz und die merkbare Vorwölbung bei angestrengter Verwendung der Bauchpresse constatiren.

Wenn wir somit das Ergebniss unserer Untersuchungen resumiren, können wir sagen, dass wir unter 41 von uns controllirten Fällen keinen einzigen Fall von ausgesprochener operativer Ventralhernie gefunden haben, welcher etwa durch die Unzulänglichkeit der Methode entstanden ist. Wenn wir indessen jene oben erwähnten drei Fälle mit Verdünnung der Bauchwandnarbe an einer Stelle berücksichtigen, erhalten wir einen Procentsatz von 7,3 Proc.

Doch lassen wir diese Zahl nicht als das wahre Endresultat unserer Untersuchungen gelten. Denn, um sich ein Urtheil über die Methode als solche in Bezug auf die postoperativen Bauchbrüche zu bilden, darf man eben nur jene Fälle in Betracht ziehen, bei denen jene Methode ohne weitere eingreifende Modification zur Verwendung gelangte. Und eine solche eingreifende Modification ist doch sicherlich die Drainage der Bauchhöhle. Denn es muss eine Lücke für das drainirende Gebilde in der Continuität der Wunde gelassen werden; diese Lücke persistirt lange Zeit, während sich schon in der Nahtlinie im Peritoneum und hinterer Rectusscheide einerseits, in der vorderen Rectusscheide und der Haut andererseits feste Narben etablirt haben, zwischen denen noch überdies der vollkommen intacte Muskel liegt. Während bereits der Muskel an die Nahtlinie in der vorderen und hinteren Rectusscheide angewachsen ist, beginnt erst der Fistelgang, der nach der Entfernung des Gebildes vorhanden ist, langsam zu granuliren. Diese Stelle ist nicht wie die übrige Narbe durch ihre Mehrschichtigkeit im Stande, den Dehnungen und Zerrungen durch die Bauchpresse (Husten) genügenden Widerstand entgegenzusetzen, sondern bleibt immer ein Locus minoris resistentiae. Ferner ist es auffällig, dass gerade jene 3 Fälle, bei denen an der Drainagestelle eine Verdünnung in der gesammten Bauchwandmasse constatirt werden konnte, insgesammt in das letzte, also jüngste Beobachtungsjahr fallen, während doch auch in den früheren beiden Jahrgängen Fälle operirt worden waren, bei denen eine Drainage der Bauchhöhle nothwendig war, und die trotzdem bei der Nachuntersuchung keine Spur einer Dehiscenz aufwiesen. Im Gegentheil konnte man an der Drainagestelle ein viel derberes, resistenteres Narbengewebe tasten.

Diese Thatsache, die wir auch in Zukunft nicht aus dem Auge verlieren werden, liess uns daran denken, ob nicht auch in den 3 oben erwähnten Fällen einer Anlage zur postoperativen Ventralhernie mit der Zeit, bei gehöriger Führung und Schonung der Narbe, sich dieselbe soweit verdicken würde, dass ein Bauchbruch nicht zur Ausbildung kommt. Mit einem Wort, es erscheint uns die Zeit von einem Jahr ein zu kurzer Zeitraum, als dass man aus der Nachuntersuchung über die Beschaffenheit der gesammten Narbe sich ein abschliessendes Urtheil bilden darf. Wir glauben vielmehr aus der oben angeführten Thatsache den Schluss ziehen zu können, dass die nach einem Jahr post operationem noch untrüglich vorhandene Verdünnung an der Drainagestelle sich mit der Zeit verdicken und nach drei Jahren etwa den Befund darbieten wird, wie wir ihn bei den Drainagefällen aus

den Jahren 1899 und 1900 erheben konnten, nämlich eine allseits feste, nirgends nachgiebige oder gedehnte Narbe.

Wenn wir also über unser Resultat berichten wollen, so müssen wir uns nur auf die uncomplicirten Fälle, bei denen allseits vollkommene Vereinigung der Bauchwandschichten durch Naht möglich war, stützen. Und dann erhalten wir das Ergebniss von 0 Proc., und dieses Resultat sehen wir auch als das einzig richtige an.

Unsere Beobachtungen gestatten uns ferner noch einige Schlüsse. Vor Allem erscheint in Bezug auf das Auftreten von postoperativen Bauchbrüchen das Alter bei dieser Methode keine besondere Rolle zu spielen. Denn trotzdem fast die Hälfte der Operirten (48,75 Proc.) über 30 Jahre alt war, konnte in keinem Falle auch nur eine Spur einer Bruchanlage constatirt werden. Das Geschlecht ist nur mittelbar von Einfluss und zwar insofern, als unter den Männern erstlich „schwere Arbeit" häufiger vertreten erscheint, dann aber, weil dieselben entweder als Ernährer einer Familie oder aus persönlicher Noth viel rascher ihre schwere Arbeit wieder aufnehmen müssen, so dass der jungen Bauchwandnarbe keine so lange und ausgiebige Schonung zu Theil wird wie bei den Weibern. Hier weisen wir auf jene drei Fälle hin, bei denen die Anlage zu einer postoperativen Ventralhernie vorhanden war. Es waren durchwegs Männer, die nach verhältnissmässig kurzer Zeit post operationem (rund 3 Monate) ihre schwere Arbeit wieder aufnahmen. Der Fettreichthum der Bauchdecken hatte bei unserem Material keinen schädigenden Einfluss auf die spätere Festigkeit der Narbe, war somit kein prädisponirendes Moment für Bauchbrüche post laparotomiam.

An einschlägigen Statistiken finden wir in der Literatur vor Allem einen Bericht von K. Abel, der bei 75 Fällen nach 2½ Jahren ebenfalls keine postoperativen Ventralhernien constatiren konnte. Winter erhielt bei Anwendung der Etagennaht, speciell Fasciennaht, 8 Proc.; Semler stellte eine vergleichende Berechnung des Vorkommens von Bauchbrüchen bei Anwendung der verschiedenen Nahtmethoden auf und erhielt folgende Zahlen: durchgreifende Nähte 22—29 Proc., separirte Peritonealnaht sonst Massennaht 14 Proc., Etagennaht 6,8 Proc. Pfannenstiel giebt für den suprasymphysären Fascienquerschnitt 0 Proc. an, allerdings nach kurzer Beobachtungsdauer. G. Abel trennt rationeller Weise bei seinen Berechnungen Heilung per primam und Complication durch Infection (Nacheiterung u. s. w.). Sein Resultat ist für Knopfnaht 29 Proc., Muskelnaht 24 Proc., Fasciennaht 8,9 Proc., in der ersten, Knopfnaht 68 Proc., Muskelnaht 64 Proc., Fasciennaht 31 Proc. in der zweiten Gruppe.

Bei einer vergleichenden Durchsicht obiger Angaben ersehen wir, dass unser Resultat erfreulicher Weise nur von dem K. Abel's erreicht wird. Dabei haben wir eine längere Beobachtungsdauer (jüngster Fall ein volles Jahr, ältester drei Jahre) für uns. Allerdings erhalten wir für die Gruppe der complicirten Fälle einen Procentsatz von 7,3 Proc.; doch ist, wie wir schon oben ausgeführt haben, diese Zahl nicht als fix und sicher anzusehen, da ja für eine Beobachtungsdauer von 2 und 3 vollen Jahren trotz Drainage auch bei den complicirten Fällen 0 Proc. resultiren. Ueberdies ist aus der Arbeit K. Abel's nicht ersichtlich, ob er etwa nicht nur die Fälle mit Prima intentio und sine complicatione als Grundlage seiner Statistik benutzte.

Zum Schlusse wollen wir über jene Momente sprechen, die unserer Ansicht nach eine Gewähr bieten, dass sich in den Narben nach Laparotomie keine postoperativen Ventralhernien ausbilden. Schon aus diesen Worten geht hervor, dass wir nicht auf dem Standpunkt stehen, dass etwa die Schnittführung oder die Naht allein im Stande ist, diesen Zweck zu erreichen; vielmehr hat uns die Erfahrung gezeigt, dass dabei eine ganze Anzahl von Factoren zusammenwirken müssen. Anderseits vindiciren wir nebst der strengsten Asepsis vor allem anderen der Methode der extramedianen Incision nach Lennander das Hauptverdienst an dem günstigen Resultate. Denn es ist unleugbar, dass eine Narbe, die durch eine lebendige, elastische und colossal resistente Spange vor Ueberdehnung geschützt wird, sich bald consolidiren kann. Eine solche Schutzspange ist und bleibt für die Narbe immer der intacte Musculus rectus. Und wir halten auch dieses Moment für den Ausschlag gebenden Vortheil der von Lennander angegebenen Methode.

Ein zweiter Factor liegt in dem Bestreben, eine Continuitätstrennung der vereinigten Wundränder zu verhindern. Diese Absicht wird gefördert erstlich durch die Etagennaht; die oben angeführten statistischen Zahlen sind überzeugend genug, dass diese Art des Nähens die relativ grösste Sicherheit gegen das Auftreten von postoperativen Ventralhernien bietet; ferner durch die Verhütung einer Eiterung in der Bauchnarbe. Aus diesem Grunde wird die Vorbereitung und Säuberung des Operationsterrains auf's peinlichste durchgeführt und während der Operation selbst darauf sorgsam geachtet, dass weder flüssiges noch geronnenes Blut in der Wunde, die nunmehr geschlossen werden soll, verbleibt. Es wird durch die Entfernung der Gerinnsel ein eminent günstiger Nährboden den eingedrungenen oder späterhin längs der Stichcanäle eindringenden Mikroben entzogen. Hierher gehört auch die Hintanhaltung postopera-

tiver Hämatome, die durch genaue Blutstillung gewährleistet erscheint. Da postoperativer Meteorismus ohne Zweifel einen schädigenden Einfluss auf die eben vereinigten Wundränder ausübt (Wolff), so trachten wir durch Schützen der Därme vor Abkühlung und durch rasches Operiren einer postoperativen Darmlähmung vorzubeugen. Zum Abspülen der Wundflächen und Ausspülen der Abscesshöhlen verwenden wir nur sterile physiologische Kochsalzlösung und kein Antisepticum, da wir der Thatsache Rechnung tragen, dass schon der Reiz des chemischen Agens allein genügt, um Entzündung, Secretion somit Hinderung einer prima intentio hervorzurufen. Ferner wird die primäre Verklebung der Hautwundränder unseren Erfahrungen gemäss bedeutend gefördert, wenn man vor dem Knüpfen der Nähte die Hautränder mit einem trockenen Tupfer vom Blute und der sonstigen Feuchtigkeit befreit.

Wir können demnach sagen, dass die Methode nach Lennander bei Beobachtung der strengsten Asepsis und der übrigen Momente während der Operation nicht nur für die reinen Fälle eine absolute Sicherheit bietet, dass keine postoperativen Ventralhernien entstehen, sondern dass auch bei drainirten also complicirten Fällen die Möglichkeit, solche zu verhindern, eine ganz bedeutende ist.

Unserem verehrten Chef, Herrn Hofrath Prof. Dr. Albert Ritter von Mosetig-Moorhof, sprechen wir dafür unseren wärmsten Dank aus, dass er uns bei dieser Arbeit in jeglicher Hinsicht unterstützt hat.

Literaturverzeichniss.

Abel, G., Ueber Bauchnaht und Bauchnarbenbrüche. Archiv f. Gynäk. 56.
Abel, K., Zur Technik der Laparotomie. Archiv f. Gynäk. 45.
Assmy, Ueber den Einfluss der Durchtrennung motorischer Nerven auf die Narbenbildung bei extramedianen Bauchschnitten. Bruns' Beiträge. 1899.
Czerny, Ueber die Entstehung und Behandlung der nach dem Bauchschnitte vorkommenden Narbenbrüche. Therapie der Gegenwart. 1899.
Doederlein, Die med. Technik bei Laparotomien. Dtsch. med. Wochenschr. 1893.
Edebohls, Wie beugt man der Entstehung eines Bauchbruches nach einem Bauchschnitt vor. New York Journal of Gynäc. and obstetr. 1893.
Hagen-Thorn, Zur Frage über die Mittel zur Vorbeugung von Hernien nach Laparotomie. Centralbl. f. Chirurgie. 1894.
Kehrer, Bauchnaht bei Laparotomie. Centralbl. f. Gynäk. 1896.
Kossmann, Ueber die Verhütung von Bauchhernien. Centralbl. f. Gynäk. 1896.
Lennander, Ueber den Bauchschnitt durch eine Rectusscheide mit Verschiebung des medialen oder lateralen Randes des Musculus rectus. Centralbl. f. Chir. 1895.
Overthun, Hernia ventralis nach Laparotomie. Inaug.-Diss. Bonn 1894.
Pfannenstiel, Ueber die Vortheile des suprasymphysären Fascienquerschnittes für die gynäk. Operation. Volkmann's Sammlung. 1900.
Schaffer, Zur Technik der Bauchschnittnaht. Centralbl. f. Gynäk. 1896.
Semler, Ueber Hernien nach Laparotomie. Inaug.-Diss. Berlin 1895.
Silbermark, Zur chirurg. Technik. Centralbl. f. Chir. 1902.
Veit, Ueber die Technik der Laparotomie. Berliner Klinik. 1889, 1893.
Winter, Bauchnaht und Bauchhernien. Verhdlg. d. deutsch. Ges. f. Gynäk. 1895.
Wolkowitsch, Zur Frage üb. Bauchwandschnitte b. Laparotomie. Langenb. Arch. 57.
Wolf, Wie lässt sich der Bauchbruch n. Laparotomie vermeiden? Centrbl. f. Chir. 1902.

VI.

Aus der chirurg. Univ.-Klinik zu Jena. (Director: Geh.-Rath Riedel.)

Die Localisation der Osteomyelitis in den Seitentheilen des Os sacrum und ihre Beziehung zu den Wachsthumsvorgängen.

Von

Privatdocent Dr. **Heinrich Gross**,
1. Ass. der Klinik.

(Mit 6 Abbildungen.)

Die bisherige Autorengewohnheit, die sacrale Osteomyelitis zusammen mit der vertebralen, der Erkrankung der wahren Wirbel, zu besprechen, und in ihrem Krankheitsbegriff als letzterer zugehörig zu betrachten, erhält den Schein einer Berechtigung durch die Besonderheit einiger ihrer Beobachtungen. Es lassen sich jedoch in ihnen nur die nahen verwandtschaftlichen Beziehungen erkennen, wie sie von vornherein bei der Lage und dem anatomischen Verhältniss des Kreuzbeins zur eigentlichen Wirbelsäule zu erwarten sind.

In erster Linie wäre nach dieser Richtung hin, als Beiden, der sacralen und vertebralen Osteomyelitis, gemeinsam die event. Folgeerscheinung der Eröffnung des Centralcanals und Infection seines Inhalts zu nennen.

Aus der Zusammenstellung von Hahn[1]), die ich unten durch einige Beobachtungen vervollständige, ohne jedoch eine Aenderung des Facits zu erhalten, geht hervor, dass diese „Hauptcomplication" (Hahn) bei der Osteomyelitis der wahren Wirbel im Durchschnitt bei jeder 3.—4. Beobachtung eintritt. Die entsprechende Verhältnisszahl bei der Osteomyelitis des Kreuzbeins ist wesentlich geringer.

Das Material der Jenenser Klinik bereichert die bisherige Casuistik von 10 Beobachtungen um weitere 6. Auf

1) Hahn, Bruns' Beiträge z. klin. Chirurgie. 1899. 25. Bd.

diese 16 nun entfallen 3, wo die Osteomyelitis zur Eröffnung des Sacralcanals geführt hatte.

In der ersten dieser 3, einer Beobachtung Dehler's[1]), war, wie die Section ergab, eine Infection der ausscheidenden Häute noch nicht erfolgt; in der zweiten (Fall von Commichau[2])) fand sich die Rückenmarkshöhle bis zum 5.—6. Brustwirbel hinauf mit rahmigem Eiter gefüllt, ebenso war im Fall von Spiess[3]) „der Wirbelcanal mit Eiter angefüllt, in dem die Cauda equina flottirte".

Als weiterer „Berührungspunkt" im Symptomenbild der sacralen und vertebralen Osteomyelitis wäre anzuführen, dass Beide mit einander vergesellschaft beobachtet wurden, mit ersterer als wahrscheinlichem Ausgangspunkt 2 mal. In der ersten dieser beiden Beobachtungen, der Tournadour's[4]), spielte sich die Erkrankung ab unter dem Bilde der, von französischen Autoren als besonderer anatomischen Form der Wirbelosteomyelitis charakterisirten „Periost-Phlegmone", die nach oben auf die Lendenwirbelsäule übergegriffen hatte.

Eine Herderkrankung beider Orts zeigt der bereits erwähnte Fall Commichau's: neben der diffusen Vereiterung des Os sacrum ergab die Operation „den rechten Bogen des letzten Lendenwirbels bereits nekrotisch losgelöst".

Das umgekehrte Verhalten, ein Uebergreifen der Infection von den Lendenwirbeln auf das Kreuzbein, zeigen die Beobachtungen Riese's[5]) und Körte's[6]): bei der ersteren fühlte man zuerst eine Rauhigkeit des 5. Lendenwirbelbogens; 3 Tage darauf mussten wegen Vereiterung des Duralsackes die 4 obersten Sacralwirbelbogen und der des 5. Lendenwirbels entfernt, zugleich wegen Vereiterung der Artic. sacro-iliaca dieses eröffnet werden; die Section ergab die Vorderfläche des unteren Lendenwirbels rauh, sonst keine ostale Herderkrankung. Körte stellte bei der Operation am oberen Ende des Kreuzbeins rauhen Knochen fest; die Section ergab „Ost. der ersten Lendenwirbel".

Schliesslich lässt sich die „Zugehörigkeit" der Sacralosteomyelitis zu der „vertebralen" Affection auch noch darin erkennen, dass vom Kreuzbein aus die nach hinten und oben deckende Musculatur inficirt

1) Dehler, Beitrag zur Lehre von der acuten Osteomyelitis des Os sacrum. Bruns' Beiträge z. klin. Chirurgie. 1898.

2) Commichau, Beitrag zur Casuistik der ac. inf. Osteomyelitis der Wirbelsäule. Inaug.-Diss. Würzburg 1895.

3) Spiess, Acute Ostitis und Periostitis des Kreuzbeins mit consecutiver Pachy- und Leptomeningitis spinalis. Vereinsbl. d. Pfälzischen Aerzte. 1888.

4) Tournadour, De l'ostéomyélite de la col. vertébr. Thèse de Paris. 1891.

5) Riese, Deutsche med. Wochenschr. 1893.

6) Körte vgl. Riese.

und so ein, dem der Lumbal-Osteomyelitis, in dieser Hinsicht wenigstens, identisches Bild hervorgerufen wurde. Hierin äussert sich aber nur der besonders foudroyante Charakter der sacralen Erkrankung in den betreffenden Beobachtungen, so der Dehler's (Fall II), wo der Eiter aus den Foramina posteriora hervorquoll (s. u.).

Das Wesen einer osteomyelitischen „Localisation" wird aber nicht nach inconstanten Begleiterscheinungen, zufälligen Complicationen und aus klinischen Symptomen bestimmt, so grosse Bedeutung sie auch für die Diagnose, Therapie und Endausgang des einzelnen Falles haben mögen.

Maassgebend für ihre Beurtheilung als Krankheitsbegriff ist der Infectionsmodus, entscheidend der Nachweis der Invasionsstelle des Virus, des Ortes, wo die metastatische Ablagerung der im Blut kreisenden Staphylokokken stattfindet.

Als Localisation, deren Begriff so definirt sein mag, ist die sacrale Osteomyelitis scharf von der als vertebralen bereits bezeichneten Infection der wahren Wirbel zu trennen.

Wenn Autoren, wie Commichau und Tournadour, die Identificirung beider „Localisationen" so weit treiben, dass sie auch bei der ersteren eine Infection im „Wirbelkörper" oder im „Wirbelbogen — Dornfortsätzen" unterscheiden, so sind sie im Unrecht. Ihr falscher Analogie-Schluss wird einigermaassen entschuldigt durch die Unzulänglichkeit ihrer Beobachtungen (s. u.), die gerade für die Beantwortung der Localisationsfrage wenig geeignet sein dürften; andererseits aber haben die Autoren einen entschiedenen Fehler begangen, indem sie die Verschiedenheit in dem anatomischen Aufbau der sacralen und „wahren" Wirbel nicht oder zu wenig berücksichtigten.

Der Begriff „Wirbelkörper" beim Os sacrum ist, auch bei Hahn, zu weit gefasst, die Bezeichnung auf den ganzen vorderen Theil der einzelnen Sacralwirbel ausgedehnt worden.

Die Infection setzt aber nicht ein in dem „Körper", d. h. dem entwicklungsgeschichtlich als „vertebralen" angelegten Mittelstück, sondern sie ist an die Massae laterales gebunden, die als Rippenäquivalente aufzufassenden Seitentheile.

Das Os sacrum entwickelt sich in erster Anlage aus 5 Wirbeln, die eine durchgreifende Aehnlichkeit (Toldt) mit den wahren Wirbeln aufweisen, insofern jeder von ihnen sich aus drei Hauptverknöcherungscentren aufbaut, einem centralen zur Bildung des Körpers und 2 symmetrisch lateral und hinten angelegten, aus denen die Seitentheile hervorgehen.

Das Erscheinen dieser ersten Ossificationscentren in der knorpeligen

Primitivanlage erfolgt vom 3. bis 6. Monat des fötalen Lebens. Nach Sappey, Poirier (conf. Posth) bereits im 5. und 6., nach Köllicker[1]) im 6.—8., nach Toldt[2]) im 7. Monat beginnt mit der Anlage seitlicher Kerne der Ausbau der Seitentheile.

Diese fehlen nach Köllicker in den beiden letzten, nach Quain (Köllicker), Gegenbauer u. A., nur im 5. Wirbel. Die neuesten Untersuchungen von Posth, der 21 Kreuzbeine in den Entwicklungsstadien vom 4. intrauterinen bis 30. Lebensmonat untersuchte, bestätigen im Wesentlichen die Angabe von Köllicker, insofern sie nur ein einziges Mal bei einem 25monatlichen Kinde die Anwesenheit der Costalanlage im 4. Kreuzwirbel nachwiesen.



Fig. 1.

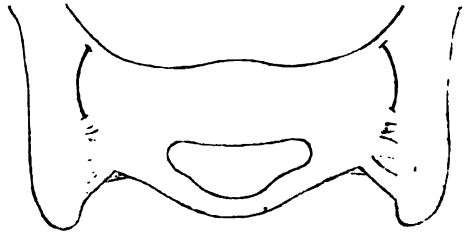

Fig. 2.

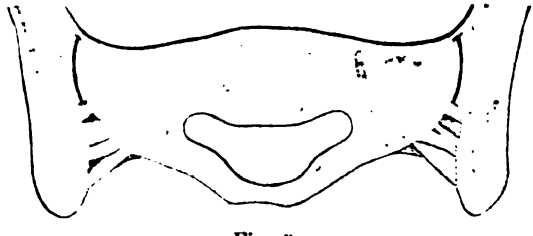

Fig. 3.

Ich entnehme dieser Arbeit von Posth[3]) die Zeichnungen Fig. I—III; sie geben — in natürlicher Grösse — ein übersichtliches Bild über das Verhalten der ersten Knochenanlagen in der Vert. sacralis I., während dreier Entwicklungsstadien, bei einem 7monatlichen Fötus, im ersten und im 25. Lebensmonat.

„In eine gemeinschaftliche Knorpelmasse eingehüllt, müssen die genannten Bestandtheile der Kreuzwirbel zuerst ganz nach Art wahrer Wirbel, von denen sie sich aber wesentlich durch die bald eine beträchtliche Grösse erreichenden Costaltheile unterscheiden.“ (Toldt).

Die knöcherne Verschmelzung der Bogenstücke mit den zugehörigen Körpertheilen beginnt im 4. bezw. 3. Wirbel gegen Ende des 2. Jahres, sie erfolgt zuletzt im ersten Wirbel im Verlauf des 4. und 5. Jahres.

1) Köllicker, Entwicklungsgeschichte des Menschen. 1880.

2) Toldt, Die Knochen in gerichtsärztlicher Beziehung. Handb. d. gerichtl. Medicin. III.

3) Posth, Recherches sur le dévelopement du sacrum. Soc. anat. de Paris. 1897.

Köllicker verlegt diese Periode in das 2.—6. Lebensjahr. „Etwas später" erfolgt nach ihm die Verschmelzung der Costaltheile mit den angrenzenden Bogen-Körpertheilen („Vertebral"-Abschnitt); der Vorgang beginnt wieder in den unteren Wirbeln um dann nach oben fortzuschreiten.

Die Synostosirung aller Kreuzwirbel untereinander beginnt nach Toldt im 10.—12. Lebensjahr, zuerst an der hinteren Seite und zwar in den Gelenkfortsätzen, abermals so, dass zuerst die unteren, zuletzt die oberen Wirbel verschmelzen.

Die Fugen zwischen den Körpern erhalten sich am längsten; sie verschwinden erst vom 18.—25. Jahre (O. Schultze: 18.—30. Jahre)[1]).

Vor der vollendeten Verknöcherung, nach der Pubertät, erhalten die Knorpelmassen der Massae laterales flache, unregelmässig geformte „Epiphysen", weiter die einzelnen Körper, wie die wahren Wirbel, an ihrer oberen und unteren Endfläche je eine „Platte".

Die Verknöcherung dieser Gebilde erfolgt gewöhnlich vom 17. bis 18. Lebensjahre an, allerdings mit zahlreichen individuellen Schwankungen (Toldt).

Die seitlichen Epiphysenplatten treten paarweise auf; sie lagern sich an die Lateralflächen des Kreuzbeins, die erste an die Facies auricularis, die zweite neben den 3. und 4. Wirbel.

An einem mir gütigst von dem Director des hiesigen anatomischen Instituts, Herrn Prof. Maurer, aus der Sammlung zur Verfügung gestellten Präparat sind diese seitlichen „Epiphysen" zwar schon verknöchert, aber noch isolirt für sich, in ihren Contouren erkennbar, erhalten: die erste bedeckt die ganze Aussenfläche der Fascia auricularis, reicht, mit einer Länge von 6 cm, einer Breite von 2,8—1,6 cm bis zur Mitte des 3. Sacralwirbels herab; hinter ihrem unteren Endtheil beginnt die zweite Platte im Bereich des 3. Wirbels, als 2 mm breite und ebenso dicke Spange, um dann, etwa um das Doppelte verbreitert, die Seitenwand des 4. Wirbels zu umfassen.

Von allen Autoren, deren Arbeiten mir vorlagen, werden die Schwankungen in den Bildungsvorgängen des Os sacrum hervorgehoben[2]).

Sie treten auch an einem zweiten Präparat des hiesigen anatomischen Museums hervor, dessen Zeichnung ich anfüge (Fig. IV): Bei einem achtjährigen Mädchen (I. Wirbel) ist die Vereinigung der Massae laterales mit dem Mittelstück noch nicht erfolgt, ebenso wenig die Synostosirung der ersteren mit dem rechten Bogentheil. Links ist letztere dagegen bis auf vereinzelte Knorpelreste fast vollendet.

Eine für die Tendenz der vorliegenden Arbeit interessante Anomalie, das gänzliche Fehlen der Massae laterales, erwähnt Hyrtl[3]); er verweist auf einen von F. Robert[4]) mitgetheilten Fall, wo das Kreuzbein nur aus

1) O. Schulze, Entwicklungsgeschichte. 1897.

2) cfr. Daffner, Das Wachsthum des Menschen. 1902. Lehrbücher von Gegenbauer, Merkel-Henle u. s. w.

3) Hyrtl, Handbuch der topograph. Anatomie. 2. Bd.

4) F. Robert, Beschreibung eines im höchsten Grade quer verengten Beckens. Karlsruhe 1842.

den Körpern der falschen Kreuzwirbel, ohne Seitentheile bestand und nicht breiter war, als der letzte Lendenwirbel. „Die vorderen Kreuzbeinlöcher waren nach aussen nicht durch die mächtigen Seitentheile des Knochens, sondern nur durch eine dünne Knochenleiste begrenzt, welche mit den Hüftknochen eine continuirliche Verbindung eingegangen war."

Ueber eine noch hochgradigere Entwicklungshemmung des Kreuzbeins berichtet Litzmann[1]).

Von Dehler und Hahn ist bereits eine „Bevorzugung" der Massae laterales seitens der osteomyelitischen Infection erkannt worden. Der Letztere hat direct auf die „anatomische Sonderstellung" der Kreuzbeinwirbel vor den „anderen Wirbeln" hingewiesen, ohne sich indess von der Autorengewohnheit (s. o.) frei machen zu können, die Erkrankung Beider allzusehr vom gemeinsamen Gesichtspunkt aus zu betrachten; er hielt es „nicht für gerechtfertigt, aus der kleinen Anzahl (sc. von 5 Beobachtungen) Schlüsse ziehen zu wollen auf die

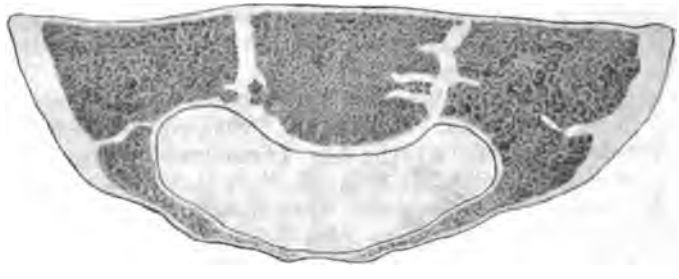

Fig. 4.

Localinfection der acuten Osteomyelitis am Kreuzbein überhaupt".

Sehr gross ist ja allerdings die Zahl der von mir gesammelten Beobachtungen auch nicht zu nennen, indess erweist sie sich für die Localinfectionsprüfung als ausreichend.

Ich führe zunächst 3 Fälle der Literatur an, wo die ausschliessliche Erkrankung der Seitentheile vorlag.

I. Valleix[2]): Linker Epiphysenfortsatz gelöst. Die Trennungsfläche rauh und missfarben.

II. Milchner[3]): Massa lateralis sin. auf dem Durchschnitt von fistulösen, mit Granulationen ausgekleideten und eitergefüllten Hohlräumen durchsetzt; auf der Vorderfläche des Kreuzbeines in der Gegend der Synchondrosis sacro-iliaca ein halbfingernagelgrosser Sequester.

1) D. med. Woch. 1884. Vereinsbeilage S. 230.

2) Valleix, 1835. Vgl. Witzel in Gerhardt's Handbuch, weiter Hahn, Müller.

3) Milchner, Die Osteomyelitis der platten und kurzen Knochen. Inaug.-Diss. Freiberg 1895.

III. Dehler (Fall I s. o.): Spongiosa der linken Massa lateralis ist grauröthlich, unregelmässig gefleckt; die Section ergiebt auch in der rechten Seite an mehreren Stellen grauröthliche Herde mit äusserst weichen, zum Theil bereits gelösten Knochenbälkchen. Links steht ein eigrosser Zerfallsherd mit dem Centralcanal in Verbindung (s. u.).

Diesen Beobachtungen würden sich 2 weitere (als No. IV u. V) anreihen lassen, für die Dehler die Gewähr als „Localisationen" der Seitentheile übernimmt; es sind dies seine eigene (Fall II) und die Commichau's aus derselben Klinik (Würzburg). Weniger bestimmt lauten freilich die Angaben in den betreffenden Krankengeschichten. (Operationsberichte s. in d. Anmerkung).

Wenn trotzdem Dehler in seinen weiteren Ausführungen von diesen beiden, wie auch seinem, eben als No. III angeführten ersten Fall sagt: „Die Hauptmasse des erkrankten Markes sass in der Massae laterales der oberen Kreuzbeinwirbel nahe der Epiphyse der Facies auricularis", so giebt er eben, wie angenommen werden darf, den maassgebenden Eindruck wieder, den er selbst, als Augenzeuge, oder der ausführende Chirurg, bei der Operation empfangen hatte.

Anmerkung. Fall von Commichau: 1. Operation. Zwei Incisionen werden rechts und links von den Proc. spin. in der Gegend der Symph. sac. iliac. durch Fascia lumbo-dorsalis und lange Rückenmusculatur angelegt. Es entleeren sich reichliche Massen hellgelben, dünnflüssigen, nicht übelriechenden Eiters. Der Knochen ist in der Gegend der Sp. post. sup. rauh und arrodirt. Gleichzeitig sind die Dornfortsätze der untersten Lendenwirbel rauh.

2. Operation, 3 Tage später: Die ursprüngliche Incision seitlich der Wirbelsäule werden durch einen Querschnitt vereinigt, dann nach oben und unten verlängert. Dadurch wird die ganze hintere Fläche des Os sacrum fast völlig freigelegt, ebenso der letzte Lendenwirbel, dessen rechter Bogen sich bereits nekrotisch abgelöst hat. Es folgt die Exstirpation des Kreuzbeins bis auf den untersten Sacralwirbel. Entfernung des Wirbelbogens vom 5. Lendenwirbel. Durchschneidung des Filum terminale und theilweise Excision. Eröffnung eines Abscessganges beiderseits über dem Gl. maxim. und einer ausgedehnten, retroserösen Phlegmone vor dem Körper des 5. Lendenwirbels. Dabei links Symph. sacr. iliac. vollständig entfernt.

Fall von Dehler (Fall II): 1. Operation. Da rechts vom untersten Lendenwirbel Fluctuation nachweisbar, wird tiefe Incision angelegt, die zwischen zerrissenem Muskelbündel mehrere Cubikcentimeter grau-röthlichen Eiters zu Tage fördert.

2. Operation am nächsten Tage: Aus den For. der zwei obersten Sacralwirbel quillt Eiter. In der Umgegend dieses For. ist der Knochen in einer Ausdehnung von 2 cm rauh; nach Wegmeisselung der oberflächlichsten Schicht zeigt sich die Spongiosa des grössten Theils des Körpers mit grau-röthlichem, schmierig-eitrigem Mark erfüllt, ihre Bälkchen theilweise eingeschmolzen und zerfallen, ohne dass die einzelnen, mit Eiter gefüllten Abscesse jedoch mehr als kirschgross wären. Resection des grössten Theils des 1. und 2. Sacralwirbels bis nahe an die vordere Wand, Duralsack dabei nicht eröffnet.

Fall VI der Zusammenstellung wäre der von Spiess publicirte. Obduction: „Beim Abpräpariren der Weichtheile quillt aus einem Foramen sacrale anterius der rechten Seite, anscheinend dem dritten, ca. 1/2 Kaffeelöffel voll Eiter hervor; der Knochen in der Peripherie dieses Loches ist rauh, der austretende Nerv vollständig zerstört.“ Weitere Erkrankungen des Periostes und Knochens sind auf der Vorderfläche nicht wahrnehmbar. Auf der hinteren Fläche findet sich nach Erweiterung der Incisionswunde und Lospräpariren der Weichtheile die rechte Hälfte des Knochens vom Periost entblösst und rauh, aus einem For. sacr. post. (ebenfalls dem dritten) quillt eine geringe Menge Eiters aus; der austretende Nerv ist erhalten. Beim Aufmeisseln des Wirbelcanals ergiebt sich, dass die ganze hintere rechte Partie des Kreuzbeines von oben bis unten gleichmässig erweicht, missfarbig und mit Eiter infiltrirt ist („die ausgemeisselten Stücke lassen sich wie ein Schwamm ausdrücken“). Die Knochenerkrankung erstreckt sich in der Gegend des dritten Sacralloches bis auf die Vorderfläche des Kreuzbeins, in den übrigen Partieen ist letztere, wie erwähnt, intact.

Es folgen nun 3 Beobachtungen (VII, VIII, IX), wo keine oder nur sehr ungenaue Angaben über den Infectionsort vorliegen. Indess lässt sich letzterer bestimmen, wenn man begleitende Umstände, Daten des klinischen Befundes, Fehlen von Complicationen u. s. w., ausreichend verwerthet.

Zunächst wären 2 französische Beobachtungen zu nennen, die — eine gewisse Compensation für die mangelhaften Angaben über die Localisation des inficirenden Herdes — für das Krankheitsbild der Sacralosteomyelitis eine grössere Werthschätzung beanspruchen.

Sie sind die ersten, culturell sicher gestellten Beispiele der Streptokokkenform der Osteomyelitis überhaupt, die in der Literatur genannt werden; als solche sind sie noch 1893 von Jordan[1]), nebst den beiden anderen Fällen, die von denselben Autoren am selben Ort publicirt wurden, als die einzigen, bis dahin bekannten Beobachtungen aufgeführt. Beachtenswerth sind sie beide auch noch durch die Auffassung, die ihnen von den betreffenden Autoren entgegengebracht wird: sie sind „Infectionen puerperalen Ursprungs“, wie anscheinend auch der gleich zu erwähnende Fall von Astros.

Lannelongue und Achard[2]): 7 Wochen altes Kind mit einem voluminösen Abscess der lumbalen Gegend. Incision ergab Osteomyelitis des Sacrum mit einem Sequester, der von seiner Basis stammte. Ein intrapelvischer Abscess liess sich von demselben Einschnitt aus entleeren. Das schwerkranke Kind erlag schnell.

---

1) Jordan, Die acute Osteomyelitis u. s. w. Habilitationsschrift. Heidelberg 1893.

2) Lannelongue et Achard, Soc. de Biologie. 1890. Mai 24.

Der Osteomyelitis des Kreuzbeins war Abscessbildung über beiden Füssen voraufgegangen, die vor 3—4 Wochen eingesetzt hatte. Bei der Untersuchung bestand auch an der Stelle eines der beiden Abscesse ein Fistelgang, der zum periostentblössten I. Metatarsus führte.

Chipault[1]): 2½ Jahre altes Kind, dessen Mutter von dem Partus her an Fluor albus und Schmerzen im Abdomen leidet, ist seit der Geburt krank, zeigt seit 1½ Monaten eine Anschwellung beider Ellbogengelenke; bei der Aufnahme findet sich Vereiterung des rechten Hüftgelenkes und „eine kleine Eiteransammlung über dem Os sacrum, rechts von der Mittellinie, etwa in Höhe des 2. Sacralwirbels. Das Kind befindet sich bereits in Agone, Temperatur 39,5°. Tod wenige Stunden nach der Aufnahme. Section: Rechts wie links Ellbogengelenk vereitert; Humerusabschnitte fast vollkommen zerstört, ebenso fehlt am Radius und Ulna Knorpelbedeckung. Perforation der Gelenke. Rechtes Hüftgelenk voll von Eiter, der durch eine Oeffnung der Kapsel nach vorne oben durchgebrochen ist. Femurkopf fast vollkommen zerstört; kleiner Knochenherd an der Basis des grossen Trochanter. Die Eiteransammlung über dem Os sacrum wird ebenfalls aufgeschnitten; sie enthält Eiter und geht offenbar (manifestement) vom Knochen aus."

In beiden Beobachtungen bildet ein gewiss zu berücksichtigendes Moment für unsere Localisationsbestimmung das Fehlen der „Hauptcomplication" Hahn's (s. o.): Der Infectionsherd wird sich nicht in grösster Nähe des Sacralcanals, d. h. in der Vertebral- oder einer Bogenanlage, befunden haben, da er nicht eröffnet, nicht vereitert war.

Ich darf diesbezüglich auf die zierlichen Formverhältnisse hinweisen, wie sie in dem Präparat des wenig jüngeren Kindes in Fig. 1 hervortreten, weiter vielleicht auch die doch im Allgemeinen geltenden Anschauungen verwerthen, die der Streptokokkenosteomyelitis einen maligneren Charakter, auch in ihrer localen Aeusserung, zuerkennt.

Bei der Beobachtung Chipault's würde weiter noch der Befund eines seitlich von der Mittellinie gelegenen Abscesses für die Annahme des Infectionssitzes im Costalabschnitt sprechen. Die Hinterfläche des zweiten Kreuzwirbels, um dessen Erkrankung es sich hier wohl handelte, ist bei einem 2½ monatlichen Kinde kaum 2 cm breit; die seitliche Lage des Abscesses, der einem hier gelegenen Herde entspräche, würde Chipault kaum als solchen haben hervorheben können, wenn z. B. die Entfernung von der Medianlinie weniger als 1 cm betragen hätte: An dieser Stelle etwa würde ein, von einem Costalherd fortgeleiteter Abscess einen freien Weg neben der Bogenanlage auf die Hinterfläche des Os sacrum haben gewinnen können.

Lannelongue nennt als Sitz des Herdes mit Sequester die Basis des Kreuzbeines. Da es gelang, von einer hinteren Incisionswunde aus (also ohne Fortnahme von Knochen) die anatomischen Verhältnisse

1) Chipault, Soc. anatomique. 1890. Juni 6.

in loco klar zu stellen und zugleich einen intrapelvischen Abscess zu erreichen, wird es sich sicher um die freie Endfläche des ersten Wirbels gehandelt haben; sie entspricht dem Costaltheil.

Die sich den beiden französischen anreihende Beobachtung stammt aus der Tübinger Klinik.

Ich würde sie freilich kaum erwähnen, wenn die grosse Seltenheit der Sacralosteomyelitis mir nicht die Berücksichtigung jeder Beobachtung zur Pflicht machte. Es fehlen eigentlich sämmtliche Daten des anatomischen, wie klinischen Befundes.

Aber Fröhner[1]) citirt den Fall bereits als Beispiel der Osteomyelitis der platten Knochen, dann beruft sich Hahn mehrfach auf ihn und zwar in einer Weise, die Dehler mit Recht glauben lassen konnte, dass der Autor nur versehentlich die ausführliche Mittheilung unterlassen habe.

Aus der Arbeit von Hahn lässt sich nun soviel entnehmen, dass die betreffende Beobachtung, als No. 3 mehrfach daselbst genannt, letal endigte, der Tod jedoch nicht durch Infection der Rückenmarkshöhle erfolgte. Wichtiger ist, dass der Fall, sogar als erster, in der Zusammenstellung der sacralen Osteomyelitiden aufgeführt wird, aus der dann der Autor die „Vorliebe" der Erkrankung für die Seitentheile ableitete.

Die Casuistik beschliessen eine von Astros mitgetheilte, mir jedoch leider nicht zugängliche Beobachtung von Erkrankung bei „Neugeborenen" und die erwähnte Beispiele der sacralen Periostphlegmone (Fall X u. XI). Sie kommen für diese Localisationsprüfung nicht in Betracht. Jedenfalls ist es wohl nicht erlaubt, etwa im Falle Tournadour's die Thatsache, dass die Periostabhebung besonders rechtsseitig war, nun als Criterium dahin zu verwerthen, dass auch der ostale Ausgangspunkt wahrscheinlich lateral, also in der rechten Massa lateral. gelegen gewesen wäre.

Ich komme nunmehr zur Betrachtung der eigenen Beobachtungen (XII—XVI): Sie finden sich am Schluss der Arbeit in einer Zusammenstellung ausführlich mitgetheilt.

Hervorzuheben ist bereits hier schon ihr grosser Werth für die Vervollständigung des Krankheitsbildes.

Unsere Beobachtungen repräsentiren sämmtlich die circumscripte mildere Form der Erkrankung, während bei den oben aufgezählten casuistischen mehr die ausgesprochene Neigung zur Progression vorherrschte.

Selbstverständlich sind unsere Typen der localisirten Osteomyelitis für die Entscheidung der uns hier interessirenden Frage von besonders weitgehender Bedeutung.

---

1) Fröhner, Ueber die acute Osteomyelitis der kurzen und platten Knochen. Bruns' Beiträge z. klin. Chirurgie. 1889. 5. Bd.

2) Astros, L'ostéomyelite chez le nouveau-né (III. Congrès de gynécologie. Nantes 1901. Ref.: Centralbl. f. Chirurgie. 1902. Nr. 3.

Sämmtliche 6 Beobachtungen der Jenenser Klinik ergaben die Localisation in den Massae laterales.

Nur in einem Falle (I) erfuhr die Feststellung durch die Operation nachträglich eine Controle durch die Section. Bei den übrigen ist lediglich der Operationsbefund der folgenden „Localisationsbestimmung" zu Grunde gelegt.

Die Differenzirung der einzelnen Sacralwirbelabschnitte bei der Operation in einem so coupirten Terrain ist schwierig und entschuldigt das Fehlen der diesbezüglichen genaueren Angaben in den mir vorliegenden Krankengeschichten.

Durch Wiederholung der betreffenden Operationsacte an der Leiche habe ich mich bemüht, eine möglichst genaue Höhenbestimmung zu gewinnen.

Die Betrachtung der verschiedenen anatomischen Substrate mit der Feststellung ihrer osteomyelitischen Genese erfolgt später.

Für die Localisationsprüfung ergiebt sich aus der Verwerthung der Krankengeschichten für die einzelnen Betrachtungen Folgendes:

Beobachtung I. Befund: An der vorderen seitlichen Fläche des Os sacrum ein haselnussgrosser Granulationsherd ohne Sequester; seine Freilegung erfolgt von der Reg. glutaea aus, von der durch die Incisura isch. supr. nach dem Kreuzbein vorgedrungen und der Herd ausgeräumt wird. Sitz = 1. oder 2. Sacralwirbel.

Beobachtung II. Direct unterhalb der Artic. sacro iliaca auf der hinteren Kreuzbeinfläche ein herzförmiger, bohnengrosser Sequester, der einem Defect im 2. Sacralwirbel entspricht.

Beobachtung III. Von der Reg. sacr. post. führt eine — nach früherer Eröffnung eines Abscesses restirende — Fistel durch die seitliche Ausladung des Kreuzbeins hindurch an dessen Vorderfläche. Resection der Facies auricul. des Os ilei mit weiterer Eröffnung des Gelenkes, dann quere Durchmeisselung der Massae lat. des Kreuzbeines bis vorne hin. Hier kleiner corticaler Sequester aus einer haselnussgrossen Höhle entfernt. Sitz = 1 Sacralwirbel.

Beobachtung IV. Bei der ersten Operation stellt man von der Fossa iliaca aus, wie angenommen wird, in Höhe des 1.—2. Kreuzwirbels eine undeutliche „Rauhigkeit" fest; bei der 2. Operation wird sie weiter unten gefühlt, auch vom Rectum aus. Nach Exstirpation des Steissbeins (parasacraler Schnitt) wird eine kleine Höhle gefunden. Ihre Lage dürfte dem Seitentheil des 3. Wirbels entsprechen.

Beobachtung V. Abscessgang im, bezw. hinter dem Psoas verfolgt; er endigt in Höhe der Articulatio. Sitz = I. Sacralwirbel.

Beobachtung VI. Eitercanal führt von der Reg. glutaea durch die Inc. isch. nach der Gelenkgegend. Beurtheilung wie in Beobachtung I.

In Rücksicht auf das oben wiedergegebene vorsichtige Urtheil Dehler's und Hahn's muss die besondere Beweiskraft unserer Be-

obachtungen, als Illustrationen der circumscripten Osteomyelitis nochmals hervorgehoben werden. Das Resumée unserer Betrachtung ist dahin zusammenzufassen, dass mehr als eine „blosse Vorliebe" der Infection für die Massae laterales vorliegt.

Mit der Reserve, die mir die Zahl der verfügbaren Beobachtungen auferlegt, unter Verwerthung weiterer Argumente, die sich im zweiten Theil der Arbeit aufgeführt finden, stelle ich die Thatsache fest:

Der centrale Körper — einschliesslich Bogenabschnitt — wird von der Osteomyelitis lediglich secundär inficirt. Als „Localisation" kommt er für die hämatogene Infection nicht in Betracht; diese ist vielmehr lediglich an die Massae laterales gebunden.

Als geradezu eclatantes Beispiel des refractären Verhaltens, das der Centraltheil des Os sacrum gegenüber der osteomyelitischen Infection einnimmt, erscheint auf den ersten Blick der Fall Dehler's (II): Beide Seitentheile sind von Herden durchsetzt, der eigentliche Körper vollkommen frei. Die Perforation nach dem Centralcanal, dessen Inhalt nicht infiltrirt war, erfolgte seitlich hinten vom linken Bogenabschnitt aus.

Nach dem ausführlichen Operations- und Sectionsbericht lag eine directe Uebertragung der Infection von dem schwer erkrankten linken Seitenabschnitt nicht vor.

Erlaubt aber die Integrität des verbindenden Mittelstückes die Möglichkeit einer Contact- oder Continuitätsinfection vollständig auszuschliessen?

Würden wir diese Frage bejahen, so würden wir eine symmetrische Infection annehmen, wo an 2 correspondirenden Infectionscentren die Ablagerung der Eitermetastasen zu gleicher Zeit vom Blut aus erfolgt wäre. Beispiele ihres Typus sind ja bekannt, wenn auch, in ihrer Bedeutung für die Frage des Infectionsmodus, keineswegs genügend gewürdigt. Ich erinnere an die Beobachtung Kirchner's[1]) von symmetrischer Osteomyelitis" beider Schambeinepiphysen; unser Material enthält mehrere Fälle der ja nicht seltenen contemporären, doppelseitigen, diaphysären Erkrankung derselben Extremitätenabschnitte, weiter ein Fall aus der letzten Zeit, wo ein in Lage und Aussehen (Bild des keilförmigen Infarcts) absolut identischer Herd in beiden Capit. femor. sich vorfand, eine Doppelinfection beider Stirnbeine u. A. mehr.

---

1) Kirchner, Archiv f. klin. Chirurgie. 58. Bd.

Bevor wir jedoch diese Beurtheilung dem Fall Dehler's entgegenbringen, muss angeführt werden, dass derselbe einer der wenigen ist, bei dem wir später die Entwicklung eines vor dem Körper des Wirbels gelegenen, präsacralen Abscesses feststellen werden. Dieser kann die Verbindung zwischen beiden Seitentheilen hergestellt haben. Schliesslich wäre ja auch an die Vermittlung der Lymphbahnen oder eines inficirten Venenthrombus zu denken.

„Die Localisation der spontanen acuten Osteomyelitis ist durch anatomisch-physiologische Disposition des Gewebes in ganz entscheidender Weise beeinflusst (Kocher)[1]).

Die Ursache der „Bevorzugung" der Massae laterales haben die beiden Autoren, die zuerst für die Osteomyelitis des Os sacrum die Thatsache feststellten, Dehler in der grösseren Menge der spongiösen Substanz, Hahn in der beträchtlichen Volumenszunahme der Seitentheile gegenüber dem Mittelstück, erkennen wollen.

Diese Erklärung in der vorliegenden Fassung, namentlich der Dehler's, möchte ich so ohne Weiteres nicht acceptiren.

Unschwer lässt sich in ihnen die, in den Arbeiten über Osteomyelitis der kurzen und platten Knochen vielfach als solche citirte „Lehre" A. v. Bergmann's[2]) wiedererkennen, der s. Zt. feststellte, dass „die Osteomyelitis an den platten Knochen gewöhnlich die Stellen zuerst und am stärksten befällt, wo grössere Mengen spongiöser Substanz gelagert sind".

Der Satz kann aber durchaus nicht den ihm seit Fröhner zuerkannten, absoluten Anspruch auf Allgemeingeltung beanspruchen.

Zu welchen Trugschlüssen ihm entnommene Deductionen führen, habe ich am Os coxae feststellen können, dessen Beziehungen in seinen einzelnen Abschnitten zur Osteomyelitisinfection ich vor Kurzem untersuchte.

„Der vordere Beckenring soll selten von der Osteomyelitis befallen werden, da er wenig spongiöse Substanz enthält", geben z. B. Kirchner und Steinthal[3]) an. In Wirklichkeit — ich verfüge über ein Material von über 50 Beobachtungen der Beckenosteomyelitis aus unserer Klinik und ein noch grösseres durch Zusammenstellung aus der Literatur — ist das Os pubis recht häufig afficirt, weit häufiger als z. B. der hinterste, massive Abschnitt des Os coxae, mit dem die Theorie als „Prädilectionsstelle" der Osteomyelitis rechnen zu dürfen glaubt.

1) Kocher, Deutsche Zeitschr. f. Chirurgie. 1879.

2) v. Bergmann, Petersburger med. Wochenschr. 1884, 87, 95.

3) Steinthal, Handbuch d. pract. Chirurgie. v. Bergmann, v. Bruns, v. Mikulicz. 2. Bd.

Allein aus den absoluten Grössenverhältnissen eines Skelettabschnittes lässt sich seine Stellung zur osteomyelitischen Infection nicht bestimmen.

„So stellt doch die Gesammtheit der Wirbel eine so beträchtliche Masse dar, dass man glauben sollte, die Wirbelsäule wäre wenigstens häufiger befallen, als z. B. die Fusswurzelknochen. Aber das Gegentheil ist der Fall".

Dieser Vergleich W. Müller's[1]) zeigt treffend, wie besonders verkehrt die Verallgemeinerung des v. Bergmann zugeschriebenen Satzes ist, die hieraus resultirende Erwartung, dass gleichgrosse Knochen sich in der „Häufigkeitsscala" der Osteomyelitis begegnen, die voluminöseren also der Gefahr der Infection mehr ausgesetzt seien, als die kleineren und umgekehrt.

Jeder Knochen des Skelettsystems steht in einem bestimmten Verhältniss zur osteomyelitischen Infection, das sich in der Häufigkeit ihres Einsetzens kundgiebt.

Für dieses Verhältniss jedes einzelnen Knochens ist bereits, meine ich, von der Osteomyelitisforschung eine gewisse „Norm" geschaffen worden, als sie, schon sehr früh, die Theorie zur Doctrin proclamirte, dass das Zustandekommen der Osteomyelitis in Abhängigkeit zu setzen sei von den, für eine hämatogene Infection günstigen Circulationsverhältnissen der Wachsthumszonen, den Ausbuchtungen und Umbiegungen der hier gelegenen Capillaren, die das Haftenbleiben der pyogenen Mikroorganismen ermöglichen sollen.

Entspricht diese Lehre dem thatsächlichen Infectionsmodus, so muss auch ihre Folgerung eine Berechtigung haben, die für den einzelnen Knochen die Infectionsmöglichkeit etwa als proportional der Mächtigkeit des ihn versorgenden Gefässnetzes bezeichnet.

Ossificationscentren sind Infectionscentren. Mit diesem, der klinisch-experimentellen Erfahrung entnommenen Satze, rechnet die Osteomyelitisforschung.

Je energischer die Ossification, desto reicher ist das sie vermittelnde Gefässnetz entwickelt, desto grösser die Infectionsgefahr, desto häufiger, lässt sich annehmen, auch die Infection.

Die Energie der Knochenbildung äussert sich in dem Grad des Wachsthums der einzelnen Knochen. Für dieses besitzen wir nun Werthe, mit denen wir also rechnen könnten.

Untersuchungen hätten festzustellen, ob die „Häufigkeitsscala" der Osteomyelitiden die Reihenfolge wieder erkennen lässt, in

1) Müller, Deutsche Zeitschr. f. Chirurgie. 1900.

der die einzelnen Knochen, nach ihrem Wachsthumswerth geordnet, rangiren [1]).

Der Ideengang ist nicht neu. Er findet sich bereits von Kocher in seiner bereits citirten Arbeit angedeutet, auch schon im Einzelnen, so für die langen Röhrenknochen, entwickelt.

Mit dem Satz, den er noch die „übereinstimmende Erfahrung" dictiren lässt, dass bei Erkrankungen in der Nähe des Epiphysenknorpels immer dasjenige Knochenende bevorzugt ist, wo die Wachsthumsintensität eine grössere sei, präcisirt er allgemein die Stellung des Diaphysen — zur Epiphysenosteomyelitis,; im speciellen Hinweis auf die Wachsthumswerthe wendet er sich dann gegen die Auffassung, die „die auffällige Bevorzugung des oberen Tibiaendes und unteren Femurendes einfach auf die grosse Häufigkeit der hier einwirkenden Traumen schreiben möchte." „Denn dann müssten", fährt er fort, „unbedingt die acuten Osteomyelitiden am Ellbogen und in der Nähe des Handgelenks häufiger sein, als sie es sind. Was aber dem Vorderarm im Gegensatz zu den oberen Extremitätenabschnitten und zu dem Unterschenkel lange nicht in dem Maasse zukommt, ist das starke Wachsthum nach der Geburt; darin liegt der Unterschied." An anderer Stelle äussert er sich: „Was sie zur Infection besonders befähigt, ist ihr starkes Wachsthum nach der Geburt; diejenigen Knochen, die am meisten an Länge zunehmen, d. h. am raschesten wachsen, bieten die grösste Disposition zur spontanen acuten Knochenmarksentzündung. Voran der Oberschenkel, dann Tibia und Oberarm, nach übereinstimmenden Angaben der Autoren."

Auffälliger Weise hat Kocher [2]) in seiner späteren Arbeit, in der er speciell den Infectionsmodus berücksichtigt, auf die bedeutungsvollen Beziehungen der Staphylomycosis der Knochen zum Wachsthum nicht wieder besonders hingewiesen.

Für die einzelnen Knochen, so möchte ich eine weitere Forderung präcisiren, müsste dann, um ihre Stellung zur Infection noch genauer bestimmen zu können, an einem genügend grossen Material die genaue Localisationsbestimmung vorgenommen werden: ihre Aufgabe wäre es, Aufschluss zu verschaffen über das Verhalten der Infection zu den normalen Form- und Wachsthumsverhältnissen der einzelnen Entwicklungsphasen und spec. über die verschiedene „Disposition" der einzelnen Theile des betreffenden Skelettabschnittes.

Die Forschung hat bisher dieser Forderung nicht einmal entsprochen für die langen Röhrenknochen in ihren 3 Abschnitten, ge-

1) Leider sind die Maass- und Massenverhältnisse des Skeletts, mit Ausnahmen einiger, für anthropologische Forschungen besonders wichtiger Gebilde (z. B. Schädel), nicht genügend untersucht, um vergleichende Untersuchungen im ganzen Umfange der folgenden Forderung zu ermöglichen.

2) Kocher-Tavel, Vorlesungen über chirurgische Infectionskrankheiten. I. Theil. 1895.

schweige denn für die Skelettheile von complicirterem Bau (z. B. Schädel, Os coxae).

Für das Os sacrum nun, um nach dieser nothwendigen Abschweifung unsere unterbrochene Erörterung wieder aufzunehmen, haben wir bereits begonnen, die Localisationsfrage, soweit es das vorhandene Material gestattete, zu beantworten.

Es wurde die „Immunität" des Mittelstücks, einschliesslich der Bogenanlage, festgestellt.

Die Erklärung hierfür, für die ausschliessliche Localisation der Osteomyelitis in den Massae laterales, wäre im Sinne der obigen, von uns vervollständigten Doctrin durch die erheblich grössere Wachsthumsenergie des Infectionsortes gegenüber dem Mittelstück gegeben.

Beim Vergleich eines Skeletts von Neugeborenen mit dem eines Erwachsenen von richtig männlicher Mittelform erhielt Langer[1]) als Maasse für die Breite des ganzen Os sacrum an seiner basalen Endfläche — zur Mitte des oberen Randes der Facies auriculares gemessen — die Verhältnisszahlen von 3,2 : 11,5 cm; hiervon entfallen auf den Vertebral- (centralen) Theil des ersten Wirbels 1,5 : 3,8 cm; sein Breitendurchmesser hat sich somit um 2,3 cm vergrössert, der beider Lateraltheile um 6 cm (1,7 : 7,7[2])).

Die Wachsthumscoefficienten des Körpers des ersten Sacralwirbels betragen 2,53, des dritten 2,50, die der entsprechenden Seitentheile 5,69 und 4,61 cm.

Nach unten zu nehmen diese Werthe, die angeben, um wieviel das betreffende Knochenstück, von der Geburt bis zur Beendigung der Ossification, zugenommen hat, für das Wachsthum der einzelnen Kreuzbeinwirbel nach Länge und besonders an Breite erheblich ab.

Ganz im Einklang hiermit steht die in der obigen Zusammenstellung ganz offenkundige Bevorzugung der 3 obersten Sacralwirbel: der unterste findet sich überhaupt nicht als Sitz der Osteomyelitis angegeben.

In der Thatsache, dass die „Epiphysenplatte des Kreuzbeins bis gegen das Ende der Pubertätszeit bestehen bleibt" (Steinthal), „länger, wie fast alle anderen im Körper dem Wachsthum dienen" (Dehler), sahen diese beiden Autoren die Ursache, weshalb die Osteomyelitis „mit Vorliebe gegen das Ende der Reifeentwicklung auftritt" (Steinthal).

---

1) Langer, Wachsthum des menschlichen Skelettes. Denkschriften der Wiener Academie. 1872.

2) Hierbei ist zu berücksichtigen, dass der erste Sacralwirbel als Uebergangswirbel an seiner Contactfläche mit dem 5. Lendenwirbel sich dessen Wachsthum anzupassen hat; nach unten zu verschmälert er sich sehr schnell.

Die beiden Kranken Dehler's standen im 21. und 30. Lebensjahre, ebenfalls 21 Jahre alt war der Commichau's und 23 der von Spiess beobachtete; weiter gehört wohl der Patient Milchner's, ein Zimmermann, dessen Alter nicht angegeben ist, in diese Altersclasse.

Eine weitere repräsentiren für sich die 4 Kranken unserer Beobachtungen (I, II, IV, V): die Osteomyelitis-Infection setzte ein zwischen dem 12.—15. Jahre.

Die Beobachtung Valleix's betraf ein 23tägiges, die Chipault's und Lannelongue-Achard's $2^1/_2$ und $1^3/_4$ Monat alte Kinder, unsere beiden jüngsten Patienten (Beob. III und IV) waren 5 und 6 Jahre alt.

Ich unterscheide somit 3 Altersclassen.

Mit Steinthal und Dehler sehe ich die bereits von ihnen aufgestellte und deshalb als erste zu besprechende charakterisirt durch das Auftreten der „Epiphysenplatte" in der, die Seitenfläche des Kreuzbeins bedeckenden Knorpelmasse. Ihr Beginn fällt nach eingetretener Pubertät (im 18.—20. Lebensjahre: Köllicker), ihre Beendigung gegen den Ausgang des 3. Jahrzehnts (s. o.).

Steinthal bezeichnet die Epiphysenplatte als „schützenden Wall": „Die nächstgelegene Gelenkverbindung des Kreuzbeins, das Kreuzdarmbeingelenk, wird so gut wie nie mit ergriffen."

Das Ausbleiben der Gelenkvereiterung darf bei der, nach der Pubertät sich entwickelnden Sacralosteomyelitis, nach Auskunft unserer Zusammenstellung, sogar als Regel betrachtet werden!

Dagegen können wir feststellen, dass die Gruppe sämmtliche 3 Beobachtungen enthält, wo der Sacralcanal 3 mal von der Infection erreicht, 2 mal sein Inhalt inficirt wurde.

Von den beiden anderen, die zusammen nur eine Beobachtung mit complicirender Gelenkvereiterung aufweisen (Fall von Valleix), zeichnet sich diese Gruppe aus durch den progredienten Charakter der in ihr vertretenen Infectionsformen. Nur die Beobachtung Milchner's bildet vielleicht eine Ausnahme.

Die Auffassung Steinthal's, die mit der Epiphysenscheibe als Barrière rechnet, wird von der Vorstellung getragen, dass die Infection an der medianen, der vom Gelenk abgewandten Seite der Fuge erfolgt.

Der Gelenkknorpel der Facies auricul. sacralis liegt in dem mir vorliegenden Präparate der verknöcherten, aber noch isolirt erhaltenen Epiphysenscheibe direct auf (s. o.).

Die Anbildung der Knochensubstanz, die zu beiden Seiten der

Puerta ossificationis erfolgt, ist also lateralwärts augenscheinlich eine ganz minimale, auf der medianen Fläche dagegen beträchtlich[1]). Genauere Untersuchungen habe ich leider nicht anstellen können; für die letztere Thatsache verbürgt sich die Lehre der Entwicklungsgeschichte, die der „Epiphysenscheibe" eine Bedeutung für das Wachsthum des Kreuzbeins, spec. der Massae laterales zuerkennt.

Mit Steinthal lasse ich somit die Infection an der medianen Seite der Epiphysenscheibe sich einsetzen: Ort des regeren Wachsthums und „Localisation" fallen wieder zusammen.

Die beiden Epiphysenplatten-Paare traten auf, wie wir uns erinnern, z. Zt. der erfolgenden Synostosirung der Kreuzbeinwirbel unter sich, nachdem die der Massae lateral. schon im 10.—12. Lebensjahre begonnen hatte. Mindestens die Seitentheile haben also aufgehört, als Einzelbildungen zu existiren.

Ihre eingetretene Verschmelzung zu einer Knochenmasse äussert sich ja auch darin, dass nicht jeder einzelne, sondern der 1. und 2., der 3. und 4. zusammen je eine Epiphyse erhalten.

Mit dem anatomischen Charakter des Orts ändert sich die „Localisation".

Ist Letztere, wie wir ausführten, an die Epiphysenplatten gebunden, so kommt der Einzelwirbel als solcher für sie nicht mehr in Betracht: theoretisch construiren wir eine gemeinsame Infection des 1. und 2., des 3. und 4. Sacralwirbels, und erwägen weiter, dass das Fortschreiten der Eiterung in den Massae laterales nicht mehr durch trennende Fugen aufgehalten wird.

Im thatsächlichen Einklang hiermit steht die bereits hervorgehobene phlegmonöse Form der Knochenmarksentzündung, die gerade die Beobachtungen unserer Krankheitsgruppe auszeichnet.

Mehr oder minder in diffuser Ausdehnung über grössere Strecken der vereinigten Mass. lat. tritt sie nur bei Spiess, Commichau, Dehler (Fall V) entgegen. In der Beobachtung des ersteren Autors scheint es sich, als der einzigen, vielleicht um eine „Localisation" in der gemeinsamen Epiphysenplatte der in ihren Massae lateral. consolidirten 3. und 4. Wirbel gehandelt zu haben, bei den beiden anderen Fällen um die „Localisation" der vereinigten 1. und 2. Seitentheile, von denen aus die 3. und 4. inficirt wurden.

In der 2. Beobachtung Dehler's liegt eine gemeinsame Erkrankung unter den beiden ersten Wirbeln vor, aus deren For. bei der Operation Eiter quoll: beide mussten „zum grössten Theil" resecirt werden.

1) Ihr functionelles Verhalten wäre demnach analog, wie das der zwischen Dia- und Epiphyse der Röhrenknochen eingeschalteten Knorpelfuge.

Milchner spricht von der Massa lateralis; wenn absichtlich würde der Gebrauch des Singularis so zu verstehen sein, dass der, Autor auf die, in dem Alter seines Kranken als vollzogen zu betrachtende Einigung der Sacralseitentheile hinweisen wollte. In diesem Fall wäre eine Auslegung seines Berichtes in dem, wie ich gestehen will, mir willkommenen Sinn erlaubt.

Ich darf bemerken, dass ich die Ansicht, es handle sich im Falle Milchner's um eine mehrere, — also zu einer Massa lat. vereinigte, — Massae lat. umfassende Osteomyelitis, schon gewonnen hatte, als ich noch keineswegs eine Sichtung des Materials vorgenommen hatte und dem Gedanken näher getreten war, eine Eintheilung der Sacralosteomyelitis nach den verschiedenen Alters- und Entwicklungsperioden vorzunehmen.

Um mir jedoch den Vorwurf der subjectiven Kritik zu ersparen, gebe ich nochmals den Bericht Milchner's wieder, ohne weiteren erklärenden Commentar, und überlasse damit dem Beurtheiler die Entscheidung, ob nach der Darstellung nun ein einziger oder mehrere Seitentheile als erkrankt angenommen werden sollen. „Massa lateralis sin. auf dem Aufschnitt von fistulösen, mit Granulationen ausgekleideten und eitergefüllten Hohlräumen durchsetzt; auf der Vorderfläche des Kreuzbeins in der Gegend der Synchondrosis sacro-iliaca ein halbfingernagelgrosser Sequester".

In den Beobachtungen der beiden anderen nun zu besprechenden Krankheitsgruppen ist die Sacralosteomyelitis jedes Mal „localisirt", d. h. in dem Sinne, dass die Erkrankung sich lediglich im Bereich einer Massa lat. abspielt.

Wir wenden uns zunächst zu der Gruppe der Sacralosteomyelitiden, die als der ursprüngliche Typus der Infection angesehen werden kann, insofern sie an die Hauptanlage der Massae laterales, die ersten seitlichen Verknöcherungsherde, gebunden ist.

Die Vereinigung der fünf Haupttheile findet bis zum 6. Jahre (Köllicker) und zum späteren Termine statt, den auch unser anatomisches Präparat (s. o.) zeigte; es resultirt die Berechtigung, unsere Beobachtung III und IV mit den Beispielen der Infection aus den ersten Lebensjahren (Valleix, Lannelongue-Achard, Chipault) zusammen aufzuführen.

Der Fall von Valleix ist bemerkenswerth durch die Folgeerscheinung der Vereiterung des benachbarten Gelenkes. Er steht vereinzelt. Zu erwägen wäre deshalb, ob nicht in den übrigen Beobachtungen die dicke Knorpelgrenze die Infection am Vorrücken nach der lateralen Seite gehindert hat, wie auch nach der medianen und hinteren (Bogen-

stück): es fehlt in allen Beobachtungen dieser „Gruppe der Frühinfection" die „Hauptcomplication" Hahn's: Der Sacralcanal wird nicht erreicht.

Das Bild der schwersten Infection bietet jedenfalls die Beobachtung von Valleix. Die Knorpelgrenzen zwischen den 3 Theilen sind insofern respectirt, als die Entzündung nicht von dem Seitenabschnitt auf Körper- und Bogentheil übergriff. Die erkrankte „Epiphyse" hat sich vollständig aus ihrem Zusammenhange mit den beiden anderen gelöst.

Dasselbe Verhalten, jedoch das Bild der unvollständigen Epiphysenlösung, lässt unsere Beobachtung III erkennen.

Durch die „seitliche Ausladung" hindurch führte ein Gang bis an die Vorderfläche des Kreuzbeins.

Die dritte Gruppe der Sacralosteomyelitis, in unserer Zusammenstellung durch die Altersklasse vom 12.—15. Lebensjahre vertreten, bietet für ihre Aufstellung nicht die sicheren Kriterien, wie die beiden eben besprochenen; die entsprechende Phase in der Entwicklung des Knochens ist nicht durch die Anwesenheit von Verknöcherungscentren besonders gekennzeichnet.

Indessen existirt in dieser Periode der Pubertät, wo die Hauptstücke miteinander knöchern verschmolzen sind, die knorpelige Anlage der Facies auricularis. Von ihr aus, wie weiter von den Lamellen der bereits gebildeten Spongiosa, wird die Ossification in den Massae laterales unterhalten. In ihrer Intensität reicht sie aus, die Synostosirung der Seitentheile herbeizuführen, ohne Vermittlung besonderer „Epiphysen", wie sie die Vertebraltheile, in Gestalt der oberen und unteren Endplatten, zur Herstellung der knöchernen Verbindung unter einander benöthigen.

Wie deshalb angenommen werden muss, um den Einklang mit dem oben besprochenen Postulat der „Doctrin" herzustellen, werden die, mit diesen Ossificationsvorgängen einhergehenden Circulationsbedingungen genügend „günstig" sein, um die Deponirung von im Blut kreisenden Kokken in den Massae laterales zu bewerkstelligen.

Wieder findet sich als Grenze gegen die Art. sacro-iliaca die Facies auricularis in knorpeliger Anlage; sie wird nicht durchbrochen.

Die Synostosirung der Haupttheile unter einander ist in dieser „Periode der Pubertät" erfolgt. Vielleicht ist der nur einmal in der Gesammtzahl festgestellte Vorgang der Sequesterbildung an der Hinterfläche des Os sacrum, in unserer Beobachtung II, die hierher gehört, hiermit in Verbindung zu bringen, und als Folge der Entzündung zu deuten, die von dem betreffenden Seitentheil her auf den mit ihm zu einer Masse verbundenen Bogenabschnitt überging.

Die allen diesen fünf Beobachtungen eigenthümliche milde Form der Infection, auf die wir weiter im zweiten Theil der Arbeit zurückkommen werden, mag es mit sich gebracht haben, dass diese, eventuell also für unseren Fall III anzunehmende Betheiligung des Bogenabschnitts sich nicht in der Gruppe wiederholt, weiter auch, dass in keinem Fall die secundäre Infection des Centralstückes eintrat. Ebenso vermissen wir den Eintritt der Hauptcomplication, die Eröffnung des Sacralcanals und Vereiterung seines Inhalts.

Soweit die Ergebnisse unserer Untersuchungen, die zur Beantwortung der „Localisationsfrage" angestellt wurden.

Sie sind gewiss beachtenswerth, als sie an einem durch seine complicirte Entwicklung interessanten Skelettabschnitt die Immunität der in ihrem Wachsthum rudimentär sich verhaltenden Theile darthun. Deren Ossificationscentren sind also „träge" — um diese Bezeichnung Morian's[1]) für einige accessorische, für die Osteomyelitis der wahren Wirbel unwichtige Knochenkerne zu gebrauchen — und deshalb, wie derselbe Autor sagt, zu osteomyelitischen Primärerkrankungen nicht geeignet.

Die ausschliessliche Localisation in den Massae laterales, dem eigentlichen Träger des Wachsthums, beweist, ganz im Sinne der „Doctrin", die Abhängigkeit der Infection von den Veränderungen, die durch rege Ossificationsvorgänge geschaffen werden.

Der Wachsthumswerth des ganzen Kreuzbeins beträgt, nach der Fläche gemessen, 3,31. Dieselben Werthe für die Wirbelsäule sind nun nach Langer:

für den Halsabschnitt 2,57,
" " Brustabschnitt 3,11,
" " Lendenabschnitt 3,58.

In der Statistik Hahn's erwiesen sich als afficirt:

die Halswirbel 7 mal,
die Brustwirbel 12 mal,
die Lendenwirbel 17 mal.

Seit der Publication Hahn's sind Mittheilungen erfolgt über drei Beobachtungen von Ost. vert. cervical. (Schmidt[2]), Wiesinger[3]), Eichel[4]), einer mit dorsaler Localisation (Müller[5]), 3 mit lumbaler

1) Morian, Deutsche med. Wochenschr. 1893.
2) Schmidt, Deutsche Zeitschr. f. Chirurgie. 1901.
3) Wiesinger vgl. Schmidt.
4) Eichel, Münchner med. Wochenschr. 1900.
5) Müller l. c.

(Schönwerth[1]), Weber[2]), Legine-Lippmann[3])). Ihnen reiht sich (ein Fall von Osteomyelitis des Proc. spinosus vert. XI. dors. aus unserer Klinik an, der durch sein eigenartiges klinisches Bild unser besonderes Interesse erregte und deshalb in der Anmerkung[4]) kurz mitgetheilt sein mag.

Die so erweiterte Statistik ergiebt somit 10 Beobachtungen mit cervicaler, 14 mit dorsaler, 20 mit lumbaler Localisation. Die Osteomyelitis des Os sacrum fanden wir durch 16 Beobachtungen vertreten.

Die Reihenfolge der Wirbelosteomyelitiden, denen wir diesmal und bei der gleich folgenden Gelegenheit auch die sacrale Localisation zurechnen wollen, nach der Häufigkeit ihres Vorkommens für die verschiedenen Segmente berechnet, lässt also die Abstufungen ihrer Wachsthumswerthe wiedererkennen.

Der Zufall lässt theoretische Berechnung und thatsächliches Verhalten zusammenfallen.

Bei den Scelettabschnitten von gleichem anatomischen Bau ist gewiss die Bedeutung eines solchen positiven Nachweises, der ergiebt, dass die Stellung der Abschnitte zu einander nach ihren Wachsthumscoefficienten derjenigen entspricht, die sie nach der Häufigkeit der auf sie entfallenden osteomyelitischen Processe zur Infection einnehmen. für die Frage des Infectionsmodus gewiss von grösstem Werth.

Für die langen Röhrenknochen haben wir ja bereits das durch

---

1) Schönwerth, Münchner med. Wochenschr. 1902.

2) Weber, Wratsch 1901. Ref.: Centralbl. f. Chirurgie. 1902.

3) Legine-Lippmann, Soc. anat. de Paris. 1901.

4) O. H., 26jähriger Lehrer aus S. Aufnahme: 18. September 1901. 2 Monate vorher furunculöses Ekzem des Nackens; vor 3 Wochen stechende Schmerzen unter der linken Mammilla; seit 10 Tagen hier eine langsam zunehmende Schwellung, jetzt undeutliches Fluctuationsgefühl.

Operation: 20. September. Zwischen Pectr. myr und Serratus anticus, z. Th. in ihrer Substanz, Eiterhöhle von gut Faustgrösse eröffnet. Entlassung: 27. September. Heilung.

2. Aufnahme: 22. Juli 1902. Bereits bei der 1. Aufnahme will Patient Schmerzen in Höhe des 10.—12. Brustwirbels gehabt haben, hat sie aber als rheumatische gedeutet und deshalb verschwiegen. Bald nach der Entlassung seien sie stärker geworden; dann fällt eine gewisse Steifigkeit der Wirbelsäule auf. Seit einem Monat Anschwellung, die grösser wird.

Die Untersuchung ergiebt hartes Infiltrat über 10.—16. Vertebr.; keine Röthung der Hautdecke, keine Fluctuation.

Operation: 24. Juli. Incision legt über Proc. spin. XI inmitten infiltrirten Gewebes eine nussgrosse Eiterhöhle frei mit einem kleinen Sequester, der als vom Dorn stammend angesprochen wird. Verbindung (Gang) nicht mehr nachweisbar. 29. Juli geheilt entlassen. Bei der Untersuchung des Eiters ergiebt sich Staphyl. albus in Reincultur.

„übereinstimmende Erfahrungen" bestätigte Urtheil Kocher's angeführt, nach dem diejenigen Knochen, die am raschesten wachsen, die grösste Disposition zur spontanen, acuten Osteomyelitis aufweisen. Dasselbe beweisen für die wahren Wirbel die Statistik Hahn's und ihre eben gegebene Vervollständigung.

Die Wachsthumswerthe betragen für

Femur 4,38,
Tibia 4,38,
Humerus 3,97,
Radius 3,83.

Dann folgen in der Zusammenstellung Langer's

Wirbelsäule mit 3,00,
Fusssäule = 2,88,
Handsäule = 2,85,
Kopfsäule = 2,00.

Die Wirbelsäule rangirt also an erster Stelle unter diesen vier, je aus einer Anzahl, in ihren Anlagen und Wachsthum verschiedenartigster Knochen, zusammengesetzten Skelettabschnitten.

Die „Häufigkeitsscala" der osteomyelitischen Erkrankungen zeigt dagegen eine ganz andere Reihenfolge; sie lässt spec. nicht die bevorzugte Stellung der Wirbelsäule wieder erkennen.

Nehmen wir z. B. das obige von W. Müller gewählte Beispiel wieder auf, den Vergleich zwischen Ost. der Wirbelsäule und der Fusswurzelknochen. Für die Letzteren stellen wir nebenbei nach Ausweis des Jenenser Materials noch fest, dass auch hier die Knochenstücke mit den grössten Wachsthumswerthen am häufigsten erkranken: es sind Calcaneus, Metatarsus I und Phal. I hallucis, der Erstere, unter allen das Fussgewölbe darstellenden Knochen derjenige, der an Länge am meisten gewinnt.

Mit Müller verzeichnen wir die „Häufigkeit" der Osteomyelitis an den Fusswurzelknochen gegenüber der grossen Seltenheit der „Wirbelsäulen"-Infection. Die erstere Localisation finde ich in unserem Material von etwa 700 Beobachtungen[1]) durch 32 Beobachtungen vertreten, die Letztere nur durch die mitgetheilten, 1 mal mit dem Sitz in der Columna dorsal., 6 mal im Os sacrum.

Durch die Mächtigkeit ihrer Ossification erhalten die Massae laterales, spec. des ersten Kreuzbeinwirbels, einen Wachsthumscoefficienten, dessen Grösse, jedenfalls nach den von Langer erbrachten Zahlen, interessanter Weise nur von dem Knochenstück übertroffen

1) Während der Directorialzeit des Herrn Geheimrath Riedel, von Ostern 1888 an.

wird, dessen Stellung zur Osteomyelitis-Infection nach mehrfacher, hier nicht näher zu erörternder Hinsicht eine grosse Aehnlichkeit mit der des Kreuzbeins aufweist. Es ist der Schenkelhals incl. Kopf mit einem Wachsthumswerth von 6,54 [1]). Der des 3. Seitentheils beträgt 4,61.

Die für das Os sacrum gewonnene Zahl von 16 Beobachtungen entspricht ja nicht entfernt der Stellung zur Osteomyelitis-Infection, die eine in ihrer Richtung oben charakterisirte Forschung theoretisch, unter ausschliesslicher Zugrundelegung des Wachsthumscoefficienten, für das Kreuzbein fordern würde; indess ist sie doch immerhin bemerkenswerth, wenn man berücksichtigt, dass die durch eine so riesige Menge von Arbeiten vertretene Osteomyelitisforschung die Existenz der Localisation im Os sacrum kaum kennt, also gerade die „Localisation", die durch die an ihrem Ort sich abspielenden, regen Ossificationsvorgänge im Sinne der Doctrin die „Disposition des Gewebes", wie wir feststellten, beinahe mehr als jede andere am Skelett, für sich haben sollte.

Der Ausgangspunkt dieser Betrachtung, die sich die Aufgabe gestellt hatte, das Verhalten der Infection, spec. des Os sacrum, zu den Form- und Wachsthumsverhältnissen der Knochen zu untersuchen, bildete die Lehre einer Forschungsrichtung, betreffs derer wohl kaum besonders hervorgehoben zu werden braucht, dass sie mehr oder weniger in der schroffen Einseitigkeit ihrer Forderung construirt ist. Die Autoren, die sie aussprechen — zu ihnen gehört Jeder, der sich etwas ausführlicher über den Infectionsmodus der Osteomyelitis und das Verhalten der einzelnen Skelettabschnitte zu ihr auslässt, — wollten selbstverständlich nicht die durch die Ossification gegebene „Disposition" als einzigen maassgebenden Factor für das Zustandekommen der Infection angesehen wissen. Nur eine „entscheidende Beeinflussung", wie Kocher (s. o.) sagt, soll ihr zuerkannt werden.

Dass ausserdem noch andere „Kräfte" sich bei der Herstellung einer „Localisation" bethätigen — die Verschiedenheit der Knochen in ihrer Lage, Function u. s. w. kommt doch sicher zur Geltung —, wird Niemand bestreiten. Ihre Bedeutung wird ja auch hinreichend illustrirt durch die Osteomyelitis der Erwachsenen, deren auffällige Localisation gerade in den „prädisponirten" Skelettabschnitten hier betont sein mag.

Auch wenn wir bisher für die Osteomyelitis des Os sacrum oder, wie wir sagten, der Massae lateralis den hier sich abspielenden Ossi-

---

1) Dann folgt Femurschaft mit 5,15 als Coefficienten.

fications vorgängen mehr als eine „entscheidende Beeinflussung“ für das Zustandekommen der Infection zuerkannten, so geschah dies, wenn allzusehr, im Interesse einer Darstellung, deren Motive wir ja offen bekundeten. Sie erfährt überdies noch im Folgenden eine weitere Charakterisirung.

„Das relativ häufige Vorkommen der Osteomyelitis im Lendentheil der Wirbelsäule dürfte darin seine Begründung finden, dass dieser Abschnitt häufiger äusseren Insulten, wie Stoss, Fall u. s. w. ausgesetzt ist, namentlich auch von der Seite her wirkenden Schädlichkeiten, sowie, dass hier die Beweglichkeit des Rückgrats am ausgiebigsten ist, wenigstens was Beugung und Streckung anbetrifft“:

In seiner Arbeit, der dieses Citat entnommen ist, zieht Hahn auch die Osteomyelitis des Os sacrum in den Rahmen seiner Betrachtung, er erwägt auch für dieses, wie seine folgenden Ausführungen erkennen lassen, die Frage der Gelegenheitsursache, wie er denn auch die Seltenheit bezw. das bisherige Fehlen einer Beobachtung von Osteomyelitis des Os coccygis lediglich durch dessen „geschützte Lage und functionelle Minderwerthigkeit“ erklären will [1]).

1) In dem an seltenen „Localisationen“ so reichen Material der Jenenser Klinik findet sich folgende Betrachtung mit der Diagnose „Osteomyelitis ossis coccygis“, die ich hier ohne weitere Bemerkung mittheile und in derselben Beurtheilung, die s. Zt. den betreffenden Abtheilungsarzt veranlasste, die „Diagnose“ am Kopf der Krankengeschichte mit einem Fragezeichen zu versehen.

Ost. Oss. coccygis?

J.-Nr 32. Sch..., Walter, 20 Jahre alt, Stud. med. aus Jena. Aufnahme: 2. November 1901.

Früher ganz gesund, erkrankte Patient vor 14 Tagen acut mit einer schmerzhaften Anschwellung oberhalb des Anus; bald Perforation eines Abscesses.

Befund: Entzündliche Schwellung mit intensiver Röthung über dem Steissbein; über der Mitte der afficirten Partie eine Fistelöffnung, aus der sich eine geringe Menge dünnen Eiters entleert. Vom Rectum aus nicht Abnormes zu palpiren.

Operation: 21. November. Längsschnitt durch die Haut; Exstirpation des Fistelgangs im Gesunden und der mit Granulationen angefüllten Höhle über Steissbein. Kein Sequester, kein von Periost entblösster Knochen. Jodoform, Naht. Mikroskopisch in den Granulationsmassen nichts von epithelialen Elementen nachweisbar.

7. Januar 1902. Patient geheilt entlassen; Naht inficirt, Heilung der Wunde erfolgt per granulationem.

Diesem Bericht möchte ich nur hinzufügen, das „theoretisch“ eine osteomyelitische Infection in diesem Alter möglich wäre, insofern als die Ossificationspuerte in den Kreuzbeinwirbeln bis zum 14.—17. Jahre (im 4.) erscheinen, die Verschmelzung der Wirbel unter einander ganz oder zum Theile erst nach Ablauf der Wachsthumsperiode vollendet wird.

Die „Disposition“ zur Infection wäre im Os coccygis demnach eine grössere, als im 5. Sacralwirbel.

Es ist mir von grossem Werth, diese Stellungnahme eines Autors hier anführen zu können, der auf jeden Fall sich bemüht, nach der Gelegenheitsursache für das Zustandekommen einer osteomyelitischen „Localisation" zu fahnden.

Wir möchten die embolische Verschleppung des osteomyelitischen Virus gerne durch ein bestimmtes Trauma, Erkältung oder sonstige äussere Einwirkung dirigirt sehen. Eine Sicherstellung nach dieser Richtung hin erleichtert unser Verständniss für das Wesen der vorliegenden osteomyelitischen Infection, für die an dem betreffenden Orte durch ein voraufgegangenes Trauma sozusagen die „Localisation" in einem hämorrhagischen Herde geschaffen wird, der den Infectionsstoff fixirt.

Glücklicherweise, was ich mit Rücksicht auf den besonderen Zweck dieser Arbeit sagen darf, bin ich nur bei einer Beobachtung genöthigt, die durch ein voraufgegangenes Trauma geschaffene „Disposition" des Infectionsbodens eventuell anzunehmen. Es ist dies die Beobachtung von Dehler, wo der Obducent (Prof. Rindfleisch) die Wirkung des die Kreuzgegend getroffenen Traumas im zerrissenen Muskelbündel des Sacro-lumbalis noch feststellen konnte (s. o.).

Die übrigen Beobachtungen zeigen das reine Bild der „spontanen" Osteomyelitis, sind somit geeignet, die besprochene anatomisch-physiologische Disposition des Gewebes (Kocher) erkennen zu lassen, welche die Massae laterales zur Infection befähigt.

Die Richtung der Osteomyelitisforschung, die das Wesen der hämatogenen, metastasischen Infection nach der Stellung der einzelnen Knochen zu ihr beurtheilen will, wird auf eine Verwerthung derjenigen Beobachtungen verzichten müssen, die nicht ganz einwandsfrei sind, im Besonderen derjenigen, die die eventuelle Beurtheilung zulassen, dass ein „exogener" (Kocher) Infectionsbefund vorliegen könne.

Mit einer solchen Möglichkeit wäre immerhin bei der Beobachtung Dehler's zu rechnen: Ein Hämatom zwischen dem zerrissenen Muskelbündel des Sacro-lumbalis kann von der bedeckenden äusseren Haut her inficirt werden und dann die Eitererreger an den nächsten, zu einer Infection vielleicht durch dasselbe Trauma „disponirt" gemachten Ort, d. h. des Os sacrum, weitergeben.

Eine strenge Beurtheilung würde auch dann noch die Infection des Kreuzbeins als „exogene" im erweiterten Sinne der Definition Kocher's bezeichnen müssen, wenn angenommen werden könnte, dass die voraufgehende Vereiterung des Muskelhämatoms ihrerseits vom Blutkreislauf aus erfolgt sei.

Anhangsweise reihe ich hier mehrere Beispiele des reinen „exogenen"

Infectionsmodus an. Die Beobachtungen betreffen bereits erwachsene Individuen. Schon dieser Umstand würde ausschliessen, dass diejenige „hämotogene" Infectionsform vorliegt, die wir allein bei der Auswahl der oben angeführten Beobachtungen berücksichtigten, diejenige, die im Os sacrum eine „Localisation" gewinnt, lediglich in Abhängigkeit von den hier sich abspielenden Ossificationsvorgängen.

Die erste dieser Beobachtungen, die für das Symptomenbild der „Osteomyelitis" des Os sacrum eine gewisse Bedeutung beanspruchen, entstammt aus der Aachener Praxis des Herrn Geheimrath Riedel und ist bereits an anderer, jedoch entlegener Stelle[1]) mitgetheilt.

Die Ausführung dort lautet:

„Acute Osteomyelitis spontanea habe ich allerdings dort (sc. an der Vorderfläche des Os sacrum) noch nicht gesehen, wohl aber secundäre Entzündung des Knochens nach lang dauerndem Drucke eines Kindskopfs intra partum bei einer 30jährigen Frau. Wahrscheinlich war ein Bluterguss zwischen Rectum und Os sacrum durch den Druck entstanden. Dieser Bluterguss war inficirt, und nun entwickelte sich in Puerperio unter hohem Fieber eine Periostitis der vorderen Wand des Os sacrum, die zur Bildung von oberflächlichem Sequester führte. Der Eiter nahm seinen Weg zum Glück nach oben, ging vor dem Psoas vorbei in's grosse Becken und erschien am oberen hinteren Rand desselben lateralwärts vom Quadratus lumborum, wo er durch Schnitt am oberen Beckenrande entleert werden konnte. Durch Resection des hintersten oberen Theils der Beckenschaufel gelang die Extraction der glatten corticalen Sequester."

Einen zweiten Fall darf ich der Erinnerung aus meiner Strassburger Assistentenzeit entnehmen: er betrifft einen 30—40jährigen Arbeiter, der ein schweres Trauma gegen die linke hintere Sacralfläche erlitten hatte. Ein grosser schwappender Bluterguss vereiterte.

Die Incision legte periostentblössten Knochen frei, und wie ich glaube, ausserdem einen kleinen Sequester.

Beide Beobachtungen sind Typen der „exogenen" oder — um mich auch des von Herrn Geheimrath Riedel gebrauchten Attributs zu bedienen —, „secundärer" Osteomyelitis. In den ersteren bildet wohl das Rectum, in der zweiten eine begleitende Hautläsion das Atrium der Infection. Letztere erfolgte „direct" auf dem Wege der „Continuität" (Kocher).

Vielleicht ist dieselbe Deutung auch berechtigt für eine dritte Beobachtung, die sich in der Abhandlung Ollier's[2]) über Resectionen findet. Es sei mir erlaubt, sie in Uebersetzung zugleich mit dem

---

1) Riedel, Ueber Schussverletzungen im Krieg und Frieden nebst Bemerkungen über die Resection einzelner Backenknochen, sowie der Ost. sacro-iliaca. Correspondenzblätter des Allgem. ärztl. Vereins von Thüringen. 1892.

2) Ollier, Traité des résections. Paris 1891.

voraufgehenden Passus wiederzugeben, wenngleich Letzterer mehr in den zweiten Theil dieser Arbeit gehört.

„Die Existenz des Sacralcanals und die Gefahr, die Meningen und Nerven zu verletzen, engen nothwendiger Weise am Kreuzbein das Feld der Resectionen ein. Lange Zeit beschränkte man sich lediglich auf Abtragung der Randpartieen und der massiven Abschnitte des Knochens oder auf Extraction sequestrirter Stücke. Pelletan [1]) legte das Kreuzbein mit einem T-Schnitt frei, meisselte seine hintere und untere Fläche ab, und behandelte die Knochenfläche dann mit dem Glüheisen. Vor ihm hatte man (Champeaux) bereits den grössten Theil des Kreuzbeins, das in zahlreiche Fragmente zerbrochen und dann nekrotisirt war, operativ entfernt. Diese Fälle haben sich naturgemäss ziemlich oft wiederholt und zu jeder Zeit, ohne eigentliche Resectionen wahrzunehmen, wird man tief sitzende Sequester aufgesucht haben, die anale oder perianale Eiterungen unterhielten.

Die oberflächlichen, nicht penetrirenden Sequester lassen Eitergänge entstehen, deren Sitz und Verlauf durch die Lage der ursprünglichen Knochenentzündung bestimmt werden. Liegen die Sequester auf der Rückfläche oder an den Seitentheilen, so lassen sie sich leicht entfernen: stammen sie aber von der Vorderfläche, so sind sie schwer zu erreichen und lassen sich nur von grossen, seitlich vom Kreuz- und Steissbein anzulegenden Incisionen aus extrahiren.

Bisweilen beobachtet man Sequester, die in irgend einer Höhe des Knochens ihn in seiner ganzen Dicke einbegreifen. Ich habe vor einigen Jahren einen gesehen, der den beiden letzten Kreuzwirbeln entsprach und in seinem Innern das Ende der Cauda equina enthielt. Er hatte sich nach einem Fall auf's Eis ausgebildet, der eine eitrige Ostitis hervorgerufen hatte. Nach vorne und hinten waren Fisteln durchgebrochen, die mit einander communicirten. Injectionen von hinten liessen die Flüssigkeit durch das Rectum wieder abgehen.

Dieser Zustand dauerte 3 Jahre, ohne dass der Kranke irgendwie erheblich incommodirt gewesen wäre: er konnte sich setzen, ohne Schmerz zu empfinden. Bisweilen empfand er in der Beckenregion nicht sehr erhebliche Schmerzen und ein unbestimmbares Gefühl des Unbehagens, das längs der Wirbelsäule aufstieg.

Als ich den Kranken zum ersten Mal sah, war der Sequester noch nicht völlig gelöst. Einige Wochen später fühlte man ihn frei beweglich; wenn man ihn mit 2 Fingern, von hinten und vom Rectum aus, fasste, empfand der Kranke einen leichten Schmerz, der gegen das Rectum und die Blase zu ausstrahlte. Ich rieth dem Kranken, sich den Sequester entfernen zu lassen, den man in loco in Stücke zerbrechen müsse, um die letzten 2 oder 3 Paare der Sacralnerven aus ihm heraus zu schälen. Das Steissbein war gesund; die Eiterung hatte sich damals nach dem Trauma im Bereich der sacro-coccygealen Gelenke entwickelt und war dann längs des Kreuzbeins nach aufwärts gegangen."

Die Operation scheint nicht vorgenommen worden zu sein. Es fehlt jedenfalls ein diesbezüglicher Vermerk.

1) Pelletan vgl. Lisfranc, Médecine opératoire. A. II. p. 545.

Das Symptomenbild der sacralen Osteomyelitis.

In dem Verhalten zweier eigener und weiterer der Literatur entnommener Beobachtungen von „Osteomyelitis des Rückgrates" findet Morian die Bestätigung seines „bereits aus früheren Erfahrungen gewonnenen Eindrucks", dass „die acute Osteomyelitis der spongiösen Knochen im Allgemeinen einen schwereren Verlauf nähme, als die der langen Röhrenknochen".

Indem er dem Sammelbegriff der „Osteomyelitis des Rückgrates" die Localisation im Os sacrum unterordnet, verweist er deutlich auch auf letztere als diejenige, die allerdings die geeignetste ist, die Richtigkeit seiner Ansicht zu bezeugen.

Dieser Sitz der Affection zählt zu den ungünstigsten, sagt Hahn, und berechnet, dass von 7 Erkrankungen am Halstheil 4, von 12 im Brustabschnitt 5, von 5 Kreuzbeinerkrankungen aber sämmtliche ohne Ausnahme letal endigten (Fälle von Valleix, Bruns, Milchner, 2 Dehler's).

Den von Tournadour citirten Fall hat Hahn an der betreffenden Stelle nicht mit aufgeführt. Von Chipault operirt, ist er der erste von sacraler Osteomyelitis, der mit Höhlung abschliesst, der einzigste in der bisherigen Casuistik. Ihm reihen sich nun mit demselben glücklichen Ausgang 5 aus unserer Beobachtungsreihe an.

Diesen in Summa 6 Heilungen stehen 10 Todesfälle gegenüber[1]); sie betreffen 9 Beobachtungen aus der Literatur (ausser den von Hahn aufgezählten die Fälle von Lannelongue-Achard, Chipault, Commichau, Spiess) und als 10. unsere Beobachtung I.

Auch mit der, durch unsere Ergebnisse so erheblich reducirten, nunmehrigen Mortalitätsziffer von 37½ Proc. (früher also 90 Proc.) repräsentirt sich die Osteomyelitis des Os sacrum als eine der prognostisch ungünstigsten Localisationen der Osteomyelitis am Skelettsystem, wenn nicht sogar — nach meiner Information und soweit die geringe Zahl der Beobachtungen ein abschliessendes Urtheil erlaubt — als die allerbedenklichste überhaupt, die es giebt.

Durch ihren Sitz im Kreuzbein, durch die Localität, erhält die Erkrankung von vorneherein für ihren Träger eine verhängnissvolle Bedeutung.

In ihrer gefahrvollen Wirkung concurriren hier die Veränderungen im Innern des Knochens mit der auf die Oberfläche fortgeleiteten Eiterung. Die tiefe Lage des Knochens und seine complicirten Beziehungen zum Becken und dessen Inhalt verschaffen letzterer ihre besondere Rolle.

1) Der Fall von Astros (s. o.) fällt fort.

Wo eine directe Lebensgefahr nach keiner dieser beiden Richtungen hin hervortritt, die Erkrankung somit ein benignes Verhalten offenbart, auch dort noch werden wir bei weiterem Verlauf den „schlimmen Ausgang" sich ereignen sehen, wieder in Consequenz der Localität.

Gegenüber dem schwierigen Terrain versagt die Hülfe. Der Tod erfolgte auch dort, wo es nur galt, die Folgen der in loco überstandenen Infection zu beseitigen (s. u.).

Das mir für die Betrachtung des Symptomenbildes vorliegende Material von 15 Beobachtungen — weiter scheidet der Fall von Bruns aus — fordert zu dieser Unterscheidung von 2 Krankheitsgruppen auf, auf die bereits der voraufgeschickte kurze Gesammtüberblick hinweist.

Den schweren Infectionscharakter in der klinischen Beurtheilung demonstriren die Beobachtungen von Valleix, Lannelongue-Achard, Chipault, Spiess, Commichau und die beiden Dehler's.

In allen diesen Beobachtungen trat der Tod ein.

Bei Lannelongue-Achard und Chipault war er Folge der septischen Allgemeininfection, deren Ausgangspunkt im ersteren Falle sicher, im zweiten ebensogut in den anderweitigen Localisationen der Streptokokken-Osteomyelitis gesucht werden darf (s. o.).

Auch in den Beobachtungen Valleix's bestanden Erkrankungsherde an anderen Stellen des Skeletts. Wahrscheinlich war aber die Erkrankung des Kreuzbeins für sich geeignet, bei dem 23tägigen Kind den tödtlichen Ausgang herbeizuführen. Als verhängnissvolle Complication der sacralen Infection fand sich bei ihm, einzig in ihrer Art, wie oben festgestellt wurde, die Vereiterung des ilio-sacralen Gelenkes und der Verbindung zwischen 1. Kreuzbein und 5. Lendenwirbel.

Der „Hauptcomplication" der im Innern fortschreitenden Phlegmone die den Hiatus sacralis erreichte, erlagen die Kranken von Commichau und Spiess. Beide Male lässt sich das Einsetzen der spinal-meningitischen Erscheinungen etwa vom 3. Krankheitstage erkennen. Im Falle von Spiess äusserten sie sich durch schiessende Schmerzen in den Beinen, das Sensorium war benommen, Nackenstarre angedeutet; beim Versuch, den Kopf vorwärts zu biegen, traten Schmerzen in der Kreuzbeingegend auf. Weitere Symptome, Parese der Blase, des Mastdarms und der Beine, sowie sensible Reizerscheinungen in den letztern, endlich Hyperästhesie der hinteren unteren Beckengegend markirten sich am 8. Tage, um kurz vor dem Tode, am 12. Tage, sich in die allgemeine der spinal-cerebralen Meningitis zu verlieren.

Spiess vermuthet die Wirkung der „Compression der austretenden Nerven".

Bei der Section fand sich der, das 3. vordere Sacralloch passirende Nerv vollständig zerstört.

In der Beobachtung Commichau's ist eine isolirte Wirkung der fortschreitenden Eiterung auf den Plexus sacralis, sei es nun an seiner Austrittsstelle aus dem Duralsack oder während seines Wegs durch die For. sacral., nicht zu erkennen. Zugleich mit ausgesprochenen Mobilitätsstörungen der unteren Extremität zeigt sich die Alteration des Allgemeinbefindens, die eine beginnende Leptomeningitis vermuthen lässt. Direct manifest wird sie indess erst einige Tage später, wo Tympanites, Auftreibung des Abdomens, Darmparalyse anzeigt.

In den beiden Fällen Dehler's erfolgte der „schlimme Ausgang" nach 9 und 22 Tagen, ohne dass er durch die in ihrer Wirkung eben betrachtete, directe „Consequenz der Localität", wie ich sagen möchte, bedingt gewesen wäre. Nur eine Einleitung zur „Hauptcomplication" (Hahn s. o.) fand sich im ersten Falle, wo der Durchbruch zum Sacralcanal hergestellt war: am 4. Tage — auf die Uebereinstimmung mit den beiden oben besprochenen Fällen sei hingewiesen — stellten sich „bis in den Fuss ausstrahlende Schmerzen ein". Die Obduction wies „hyperämische Verfärbung des Gewebes zwischen den austretenden Nerven und der Cauda equina" nach, sonst „keine Zeichen weiterer Entzündungsprocesse, keine Eiteransammlung an der Oberfläche der Dura spinalis".

Eigenthümlicher Weise tendirt Dehler, den tödtlichen Ausgang in seinen Beobachtungen, der an Allgemeininfection erfolgte, lediglich den unmittelbar voraufgehenden, operativen Eingriffen zuzuschreiben.

Beide Male fanden sich in den Nieren Kokkenembolien, ein Mal dem Auge sichtbar in Gestalt kleiner Abscesse, im 2. Fall mikroskopisch nachweisbar; bezüglich ihrer Genese „zweifelt" Dehler „keinen Augenblick, dass sie durch die Operation im Knochenmark entstanden seien".

Des Autors grössere Autorität als Augenzeugen der Operationen wurde bereits in der obigen Beurtheilung der beiden Beobachtungen anerkannt; seiner Auffassung über die Todesursache sei auch hier, wenigstens nach der Richtung hin beigepflichtet, als sie sich nicht mit der Morian's deckt, der den „schlimmen Verlauf der Osteomyelitis im spongiösen Knochen", speciell im Rückgrat, einschliesslich seines Sacralabschnittes, im Princip auf den anatomischen Bau des spongiösen Knochens und hierdurch gegebenen ungünstigen Bedingungen zurückführen möchte.

„Der Eiter steht in den weiten Knochenzellen (sc. der spongiösen Knochen) unter sehr viel höherem Druck und stärkerer Spannung, als in den grossen Röhrenknochenmarkshöhlen!"

Ich möchte diese Anschauung, die ich auch in anderen Arbeiten über Ost. der spongiösen Knochen, spec. der Wirbel, nur wenig modificirt angetroffen habe, hier aufnehmen, um sie ebenso zurückzuweisen, wie eine zweite, die sich mit ihr vergesellschaftet findet und die dahin gravitirt, für einen „schlimmen Ausgang" immer eine ganz besonders schwere Infectionsform verantwortlich zu machen.

Was das erste dieser beiden Momente anbetrifft, die zur Erklärung

eines „schlimmen Ausgangs" dienen sollen, so ist zu erwidern, dass gerade die Osteomyelitis der spongiösen Knochen durch den beschränkteren Raum, die dünne oder fehlende Corticalis- und Periostschicht befähigt wird, die Entzündung sehr bald auf die Oberfläche fortzuleiten.

Es ist dies ein entschiedener Vorzug, wenn ich mich so ausdrücken darf, gegenüber der diaphysären Ost. der langen Röhrenknochen.

Ich wenigstens habe immer in dieser mir natürlich erscheinenden Tendenz mit die Erklärung gefunden für ein „mildes" Verhalten der Infection im Innern, am Orte der Localisation, wo schwerere destructive Vorgänge doch ungemein viel häufiger vermisst werden, als bei der diaphysären Osteomyelitis.

Dagegen tritt bei ersterer — ganz allgemein gesprochen — weit nachhaltiger die Wirkung der auf die Oberfläche sich entladenden Eiterung hervor: die verhängnissvollen Beziehungen der spongiösen Knochen zur Umgebung (Gelenken!) machen sich eben geltend.

Ein allgemeineres Urtheil, das die Prognose der Osteomyelitis der spongiösen Knochen in Abhängigkeit von diesem Factor einschätzt, kann sicher weit mehr Anspruch auf Anerkennung erheben, als dasjenige, das mit „Spannungsunterschieden" in den spongiösen Maschen rechnet und durch sie den verschiedenen Verlauf der Osteomyelitiden bestimmt wissen will.

Die Ost. des Os sacrum ist durchaus geeignet, diese bedeutsame Rolle der topographischen Verhältnisse des Ortes für den Verlauf der „Infection in spongiösen Knochen" zu demonstriren.

Die Vereiterung des Centralcanals, ebenso die der Artic. sacro-iliaca, gehört hierher, weiter die „ungünstigen Druckverhältnisse", — um nun auch den eben zurückgewiesenen Ausdruck, jedoch in anderem Sinn, zu gebrauchen —, die durch das Infectionsterrain im weiteren Begriff gegeben werden.

Schon wäre zu erwägen, ob die Lage des Infectionsortes in den Massae laterales, die vorne durch die Lig. sacro-iliaca und die sehnige Ansatzfläche des M. pyriformis, seitlich durch die knorpeligen „Barrièren" (s. o.), hinten durch die straffe Lig. post. und den derben, aponeurotischen Ursprung der langen Rückenmuskel gedeckt sind, vielleicht der Tendenz des Eiters, die freie Oberfläche zu gewinnen, hinderlich sein könnte. Die Beobachtung Dehler's (Fall I) wäre geeignet, eine solche Vermuthung aufkommen zu lassen: trotz einer progredienten Eiterung im Innern, bei 9tägiger Dauer der Erkrankung, erfolgte keine „Entladung" auf die Oberfläche.

Sehr gross kann aber diese supponirte, intraosseale Spannung nicht sein; sehen wir doch bei sämmtlichen Beispielen der „Ost. der

Pubertätszeit", sowie dem Fall Milchner's die Eiterung die freie Oberfläche des Kreuzbeins erreichen, in keiner Beobachtung aber die Foramina sacralia, die doch Tegumente der besprochenen Art nicht aufweisen. Von der Localisationsstelle sind letztere aber kaum weiter entfernt, als die Vorderfläche.

Sicher sind nun wohl die tiefe Lage des Kreuzbeins und seine complicirten Beziehungen zur Nachbarschaft im Stande, eine „ungünstige Spannung" im weiteren Infectionsgebiet zu unterhalten. Es resultirt, wie namentlich aus dem späten Erscheinen der perisacralen Eiterung auf die Körperoberfläche hervorgeht, die Schwierigkeit für den producirten, an die Peripherie des Kreuzbeins fortgeleiteten Eiter, sich den nothwendigen Spielraum zu verschaffen; er steht unter hohem Druck. Der Organismus wird schnell von toxischen Substanzen überschwemmt; so erklärt sich, wenigstens zum guten Theil das schwere typhöse Bild, das, namentlich in den Anfangsstadien der Erkrankung, mehr oder minder ausgesprochen, in sämmtlichen der bisher besprochenen Beobachtungen hervortritt.

Wenn aber dieser ungünstige Einfluss der Localität so augenscheinlich vorliegt, wie bei der Ost. des Os sacrum, wird man weiter auch die „Geneigtheit" (s. o.) zurücktreten lassen müssen, für jeden „schlimmeren Verlauf" allein eine besonders schwere Infectionsform verantwortlich zu machen, die durch die Menge oder besondere pathogene Dignität der abgelagerten Kokken sich auszeichnen soll.

Dass nach dem 13. bezw. 22. Tage bei den beiden Kranken Dehler's, nach einem fruchtlosen Eingriff, die Intoxication den letalen Ausgang herbeiführte, kann kaum befremden; jedenfalls erlaubt die Thatsache nicht, diesen beiden Fällen etwa eine Beurtheilung in dem Sinne zu Theil werden zu lassen, dass ihr Infectionscharakter sich nun „im Allgemeinen" von dem der langen Röhrenknochen durch seine Schwere unterschieden hätte.

Gewiss ist mit Unterschieden in der Virulenz, in der Menge der deponirten Kokken, zu rechnen, ebenso gut wie mit der Verschiedenheit in der Disposition des einzelnen Individuums.

Ich erkenne durchaus die Berechtigung der Anschauungen an, dort, wo die klinische Manifestation von Anbeginn an unter dem Bild der chronischen Erkrankung sich vollzieht, eine milde Infectionsform anzunehmen, deute so auch den Verlauf in unseren Beobachtungen I, II und IV.

Mit Unterschieden im Infectionscharakter, die für den Verlauf der Erkrankung bestimmend sind, haben wir ja auch im ersten Theil der Arbeit gerechnet, wo der Hinweis auf die malignere Form der Strepto-

kokkenosteomyelitis bei der Beurtheilung der Beobachtungen von Lannelongue, Achard und Chipault verwerthet wurde.

Andererseits hiesse es, das Ergebniss unserer früheren Feststellungen in seinem Werth herabsetzen, wenn wir den anatomischen Verhältnissen des Infectionsortes jeden Einfluss auf die weitere Gestaltung der Erkrankung absprechen würden[1]).

Die Thatsache, dass in den Beobachtungen von Commichau, den beiden Dehler's und der von Spiess, so schnell der letale Ausgang erfolgte, steht allzusehr im Einklang mit der Ausdehnung der vorliegenden Entzündung, von der als „Phlegmone" des Os sacrum bezeichnet, wir oben feststellten, dass sie durch den Fortfall aller „Schranken" eine natürliche Erklärung fand.

Bei unseren beiden Beispielen der Sacralosteomyelitis „in der frühesten Jugend", Beobachtung III und IV, folgt dem acuten Initialstadium sehr bald der chronische Verlauf. Wenn ich nun auch keineswegs so weitgehen will, diesen schnellen Uebergang lediglich auf die Localisirung der Entzündung zurückzuführen, deren Ausbildung zu diffusen Phlegmonen sich die „Barrièren" der Knorpelfugen entgegengestemmt hätten, eine gewisse Beziehung, meine ich, zwischen anatomischen Verhältnissen und Verlauf des Processes, darf doch immerhin nicht ganz verneint werden.

In der ersten klinischen Krankheitsgruppe entsprach dem Bild einer stürmisch sich äussernden Infection das anatomische Verhalten in den 4 Beispielen der „Osteomyelitis nach der Pubertät".

In den drei anderen, dazu gehörenden Beobachtungen aus der ersten Entwicklungsphase (Valleix, Lannelongue-Achard, Chipault) spielt sich die Erkrankung localisirt ab; sie beschränkt sich auf einen kleinen Theil des Kreuzbeins[2]).

In der nun zu besprechenden zweiten klinischen Krankheitsgruppe deckt sich der klinische Begriff einer milderen Infection mit dem anatomischen der circumscripten Osteomyelitis. Hierher gehören unsere 6 Beobachtungen, die Tournadour's und Milchner's.

Das Recht, auch in der letzteren von einer localisirten Entzündung zu sprechen, gewinnen wir aus dem Vergleich mit den anderen Beobachtungen derselben anatomischen Gruppe.

Hier, bei Spiess, Dehler, Commichau, die progrediente, intraosseale Eiterung, dort, bei Milchner, Verminderungen, deren

1) Doch auch wohl bei den beiden Letzteren, wenn auch anscheinend die genauere Untersuchung der Knochenveränderungen nicht vorgenommen wurde.

2) Vgl. meine Stellungnahme zu dieser Frage in einer früheren Arbeit: „Zur Kenntniss des osteomyelitischen Knochenabscesses". Bruns' Beiträge 1901.

räumliche Ausdehnung wir zwar oben nicht genauer feststellen konnten, die wir aber nach der ganzen Schilderung des Autors (s. o.) als die einer sich localisirenden Osteomyelitis bezeichnen dürfen". Nach einem acuten Beginn folgt ein milder Krankheitsverlauf, der sich über acht Monate erstreckt, ohne dass die directen (s. o.) Folgeerscheinungen der Localität hervorgetreten wären. Reactive Vorgänge haben sich geltend gemacht. Inwieweit diese im Stande waren, den Charakter der Infection zu beeinflussen und das Fortschreiten der Entzündung zu hindern, lässt sich ja nicht bestimmen. Dass aber eine günstige Einwirkung nach dieser Richtung hin stattgefunden hat, nehme ich an, wie ich weiter nicht bezweifle, dass gerade der anatomische Bau des Knochens, die gefässreiche Spongiosa, einen günstigen Boden zur Einleitung der „Reparation" abgiebt.

Ich wende mich damit wieder gegen die bereits zurückgewiesene Anschauung, indem ich die obigen, allgemeinen Ausführungen durch den Hinweis auf den Fall Milchner's und weiter auch auf die übrigen 7 Beobachtungen der zweiten klinischen Gruppe specialisire.

Wenn reactive Vorgänge — und wir können doch nur ihren Einfluss anerkennen — sogar eine vollständige locale Heilung der ursprünglichen Infection herbeiführen, wie mehrere unserer Beispiele zeigen sollen, darf doch nicht auf eine „Ungunst" des Ortes erkannt werden!

Berücksichtigen wir zunächst unsere eigenen Beobachtungen; wie es scheint, bedarf ihr anatomischer Charakter nothwendig der Sicherstellung.

Um sie zu gewinnen, sehe ich mich wieder zu einer etwas allgemeineren Betrachtung genöthigt. Lassen doch weitere Aeusserungen auch anderer Autoren, die sich speciell mit dem Verhalten pyogener Infection in spongiösen Knochen beschäftigt haben, nicht im Zweifel, wie wenig das anatomische Verhalten dieser Osteomyelitisform, namentlich in ihrer Abweichung von der diaphysären Affection an den langen Röhrenknochen, allgemein bekannt ist.

Lediglich finden sich die Beobachtungen von Erkrankungen der spongiösen Skelettabschnitte registrirt, welche die bekannten Kriterien der diaphysären Erkrankung aufweisen, die der eitrigen Infiltration oder mindestens der Sequestrirung, wie in unseren Beobachtungen II und III.

Dem äusseren Anschein nach eine strenge Kritik, in Wirklichkeit, wie ich zu erkennen meine, eine geringe Kenntniss der pathologisch-anatomischen Verhältnisse, scheidet alle jene Fälle aus, die bei der Operation, in der Erfüllung des einen oder des anderen der beiden

genannten Postulate, die Zugehörigkeit zur Osteomyelitis nicht ganz evident zur Schau tragen.

Gerade für die Osteomyelitis im spongiösen Knochen ist, um mich so auszudrücken, eine nachsichtige Beurtheilung am Platze.

Die Nekrose kann ausbleiben, sie kann minimal sein oder es kommt nur zur circumscripten Periostabhebnng oder Ausbildung eines Granulationsherdes, wie in unseren Beobachtungen I und IV. Die grosse Aehnlichkeit im weiteren Verhalten der „Localisation" im spongiösen Knochen mit der in der Epiphyse der langen Röhrenknochen tritt hierin zu Tage, wie sie s. Zt. Fröhner so ausdrücklich betonte.

Die Infection im Innern wird überwunden. Die anatomische Definition unserer Beobachtungen ist hiermit gegeben, wie auch die Tournadour's.

Die Diagnose der Sacralosteomyelitis halte ich auch ohne Weiteres erlaubt für unsere beiden Beobachtungen V und VI (s. o.): ein minimaler Sequester, ein oberflächlicher Granulationsherd kann sich abstossen, ein kleiner, oberflächlicher Knochen- und Periostdefect ausgeglichen werden. So genügt zur Diagnose unter den klinischen Symptomen der acuten Infection, die gerade in diesen beiden Beobachtungen, im Gegensatz zu I, II und IV, hervortreten, beide Mal der Nachweis der Eitersenkung mit ihrer Endigung am Os sacrum. Hier ist der Ausgangspunkt.

Für die Sicherstellung der beiden Beobachtungen ist weiter von Wichtigkeit, dass wir am Os sacrum nicht mit anderen entzündlichen Affectionen zu thun haben, wie z. B. in der Gegend der inneren Beckenschaufel, wo Drüsen-, Muskelherde, auf dem Lymphwege fortgeleitete appendicitische Abscesse Staphylokokkeneiterungen hervorrufen können und der Diagnose: Osteomyelitis Beschränkung auferlegen.

Besondere Beachtung aus unserer kleinen Casuistik verdient Fall IV durch die Entwicklung einer serösen Cyste in der Fossa iliaca. Ein Analagon zu ihm, ein weiteres Beispiel der Periostitis albuminosa am spongiösen Knochen, ist in der Literatur nicht vorhanden.

In dem betreffenden Krankenbericht findet sich ausführlich das Ergebniss der mikroskopischen Untersuchung mitgetheilt, die an der fibrösen Kapsel der Cyste und ihrem Inhalt, den gelben Körnern, die zuerst als actinomycotische imponirten, vorgenommen wurde, leider fehlt eine Angabe über das culturelle Ergebniss[1]).

Das anatomische Verhalten der Infection in unseren Beobachtungen, besonders I—IV, erlaubt eine Gesammtbetrachtung dahin, dass es das-

1) In einer kürzlichen Beobachtung von Ost. albuminosa ossis coxae ergab die Untersuchung St. albus in Reincultur.

jenige ist, was Lannelongue, Fröhner u. A. vor Augen hatten, als sie auf die Verwechselung der Osteomyelitis im spongiösen Knochen mit der Tuberculose hinwiesen. Speciell möchte ich diesbezüglich auf Fall I und IV verweisen, mit dem Befund lediglich eines oberflächlichen Granulationsherdes.

Derselbe lässt mich auch eines Falles gedenken, den ich seiner Zeit (1897) als Assistent am Altonaer Krankenhause (damaliger Oberarzt: Prof. F. Krause) zu beobachten hatte und der mir durch seinen traurigen Ausgang in bleibender Erinnerung sein wird.

Es handelte sich um einen 16jährigen, sehr heruntergekommenen, fiebernden Kranken, der mit einem grossen, schwappenden, in seiner Genese nicht klar zu stellenden Abscess der Fossa iliaca aufgenommen wurde. Die Incision, von mir ausgeführt, ergab eine mächtige, mit sanguinolentem Eiter ausgefüllte Höhle.

2 Tage darauf fand ich Morgens beim Eintritt in die Baracke den Kranken im Verbluten. Sofort ausgeführte Tamponade vermochte den tödtlichen Ausgang nicht zu verhindern. Die Blutung war aus einem Ast der Art. epig. ext. erfolgt, der gerade an seiner Abgangsstelle durch ein scharfrandiges Drain arrodirt war.

Die Section ergab als Ausgangspunkt der Eiterung auf der Vorderfläche des Os sacrum, dicht neben dem Gelenk, einen flachen Granulationsherd von Zwanzigpfennigstück-Umfang.

Ohne dem damaligen Obducenten — nach dem herrschenden Regime, vor Errichtung der Prosectoratsstelle, fiel die Ausführung der Sectionen in die Obliegenheiten des jüngsten Assistenten der betreffenden Abtheilung — nahe treten zu wollen, möchte ich jetzt seiner damaligen, im Verein mit mir gestellten anatomischen Diagnose auf Tuberculose nicht mehr so bedingungslos zustimmen.

Ich wenigstens gebe unumwunden zu, dass ich damals bei einem solchen Befund an einer solchen Stelle an Osteomyelitis nicht gedacht habe. Ob irgend sonst sich tuberculöse Processe fanden, die von uns mit dem sacralen Herd in Beziehung gebracht wurden, kann ich nicht mehr aus der Erinnerung angeben; meine Notizen versagen.

In 2 unserer Beobachtungen — im Fall IV, wo trotz des schleichenden Beginnes die ganze stürmische Exacerbation mit Temperatur 40,9, im Fall V, wo die Feststellung einer früheren, am anderen Orte (Tibia) überstandenen Infection zugleich mit dem acuten Einsetzen der jetzigen Erkrankung doch mindestens hätte an Osteomyelitis denken lassen sollen — war die Diagnose vor der Aufnahme auf Tuberculose gestellt worden. Beide Male war Coxitis angenommen worden.

Es sind dies die beiden einzigen Fälle, denen sich eventuell noch Beobachtung V „Schmerzen in der Hüfte“ anreiht, wo die vom Orte der Infection irradiirte Schmerzhaftigkeit hervortritt.

In den übrigen Beobachtungen bildet meist der locale Schmerz

(„im Kreuz") in der Ruhelage sowohl, als besonders beim Gehact, die erste und hauptsächlichste Klage der Erkrankten.

Das weitere Symptomenbild, soweit es durch die Wirkung der Infection auf den Gesammtorganismus (Intoxication) und das Fortschreiten der Eiterung auf den Sacralcanal und dessen Inhalt gegeben wurde, haben wir bereits bei der Besprechung der betreffenden Beobachtungen kennen gelernt.

Es bliebe somit noch übrig, die Entstehungsart und Verlaufsrichtung der auf die Oberfläche des Knochens fortgeleiteten und von hier fortschreitenden Eiterung zu betrachten. Nur in einer einzigen Beobachtung haben wir oben das Ausbleiben dieser schon durch ihre Regelmässigkeit als der wichtigsten gekenntzeichneten Begleit- oder Folgeerscheinung der Sacralosteomyelitis festgestellt.

Der Unterschied der circumscripten und progredianten Formen tritt in der Entstehungsart der perisacralen Eiterung nicht so prägnant hervor. Ihr stürmischer Charakter zeigt sich, ebenso wie in den Beobachtungen der 2. Gruppe, auch in denen der ersteren und zwar bei Chipault, Milchner und den eigenen Fällen V und VI, beide mit ausgesprochenen acuten Initialerscheinungen.

Im Allgemeinen, wie kaum anders zu erwarten, vollzieht sich die Fortleitungsweise der Eiterung vom Os sacrum in den von der Tuberculose so wohlbekannten Bahnen. Immer finden sich jedoch in den einzelnen Beobachtungen mehrere eingeschlagen, eine Feststellung, die in Berücksichtigung der meist so kurzen Krankheitsdauer, unserer oben mitgetheilten Ansicht mit zu Grunde lag, dass die Terrainverhältnisse dem producirten Eiter Schwierigkeiten bereiten, sich den nothwendigen Spielraum zu verschaffen.

Von den beiden Richtungen, die zu unterscheiden sind, betrachten wir zunächst die nach hinten; sie wird weitaus seltener eingeschlagen, ganz conform unserer Vorstellung, die das Infectionscentrum in den vorderen Abschnitt des Os sacrum verlegt.

Die directe Fortleitung der Osteomyelitis durch den hinteren Abschnitt des Os sacrum findet sich bei den Beobachtungen von Chipault, Spiess (mit einem Defect des Periosts), Milchner, Commichau, dem eigenen Fall II, in letzterem allein mit consecutiver Nekrose der Hinterwand, und in Fall III.

Im Falle Milchner's hatte sich der Abscess bald nach dem Beginn der klinischen Erscheinungen ausgebildet und zeigte bei der Aufnahme in die Klinik den Umfang eines 3 Markstückes bei einer Lage über der Articulatio sacro-iliaca.

Bei der Kranken Commichau's wurde am 13. Tage nach Be-

ginn der Erkrankung leichtes Oedem und Schwellung in der Kreuzbein- und unteren Lumbalgegend festgestellt, am nächsten Tage trat ebenfalls über der Artic. sacro-iliaca Fluctuation hervor.

Im Falle Dehler's, dessen Sonderstellung wir oben betrachteten, ist der retrosacrale Abscess augenscheinlich die Folge der durch die Foramina sacralia perforirenden Eiterung, ebenso in dem Lannelongue-Achard's, wo der Abscess als Fortsetzung der Beckeneiterung durch den freien Raum zwischen der basalen Endfläche und der Vertebralis lumb. V durchgebrochen war.

Der retrosacrale Abscess findet sich somit nur 8 mal bei den 15 Beobachtungen vertreten, als directe Fortleitung der intraossealen Erkrankung sogar nur 5 Mal; als einzige Aeusserung der perisacralen Eiterung zeigt ihn nur der Fall Chipault's.

Dem gegenüber ist der präsacrale Abscess, wie bereits hervorgehoben, im Einklang mit unserer Vorstellung von der Localisation in der vorderen Sacralregion, als die weitaus typischere Begleiterscheinung der Sacralosteomyelitis zu bezeichnen; er fehlt in unserer Gesammtzusammenstellung nur im Fall Dehler's und dem Chipault's.

Seine Fortleitung trägt in der Mannigfaltigkeit der Richtungen den complicirten, topographischen Verhältnissen der vorderen Sacralregion Rechnung.

In Uebereinstimmung wieder mit der oben festgestellten Thatsache der Immunität des Mittelstückes verzeichnen wir zunächst als seltenstes Vorkommniss die Ausbildung eines Abscesses an seiner vorderen „Central"-fläche, im Gebiet des Körperabschnittes.

Er findet sich verzeichnet in dem Sectionsberichte der von Commichau publicirten Beobachtung als „eitrige Infiltration hinter dem Rectum" mit retroserösem Abscess vor dem Körper des V. Lumbalwirbels, im Falle Dehler's als eitergefüllter, fingerlanger Hohlraum an der hinteren Beckenwand, der von der rechten Seite des ersten Lendenwirbels aus freigelegt wurde und zu seiner Entleerung eine Gegenöffnung median vom N. ischiadicus nothwendig macht.

Im Falle Valleix's war die Ausbildung eines Abscesses an der sacralen Vorderfläche die natürliche Folge der vollständigen Lösung des Seitenabschnittes, ähnlich wie in unserer Beobachtung III, wo der Gang durch die ganze Dicke des Knochens verlief: die hintere eingeführte Sonde wurde vom Rectum aus gefühlt.

Ebenfalls nicht diesen echten Typus des direct vor dem Mittelstück gelegenen, also als „prävertebralen" zu bezeichnenden Abscesses (Commichau, Dehler) zeigen die intrapelvischen Eiteransammlungen in den Beobachtungen von Lannelongue-Achard und Tour-

nadour; im letzteren Fall war Beckenfascie mit ihrer Peritonealbekleidung so weit abgelöst, dass von der Incisionswunde aus die hintere Blasenwand getastet werden konnte.

Von den Massae laterales aus wird die Oberflächeneiterung an der Hinterfläche der Pyriformis fortgeleitet.

An den spongiösen und glatten Skelettknochen ersetzen die sehnigen Muskelansätze das Periost. Der durch die Ansatzfläche des Pyriformis gebotene Widerstand muss ein relativ grosser sein. Keine einzige Beobachtung lässt einen directen Durchbruch erkennen.

Die Wanderung des präsacralen Abscesses im Falle von Spiess scheint unter dem Pyriformis erfolgt zu sein. „Bei der Herausnahme der Blase fand sich hinter der Prostata im Zellgewebe eine fast markstückgrosse Stelle, die mit schmierigem Eiter belegt und bis auf die Mucosa damit infiltrirt ist. Andererseits lässt sich diese Eiterinfiltration durch das Beckenzellgewebe und die Musculatur hindurch unter dem Peritoneum hinweg bis zur Vorderfläche der rechten Kreuzbeinhälfte verfolgen. Beim Abpräpariren der Weichtheile quillt aus einem Foramen sacrale anterius der rechten Seite, anscheinend dem dritten, ca. 1/2 Kaffeelöffel voll Eiter hervor."

Der Eitergang dürfte eine Richtung in Mittellage zwischen dem „prävertebralen" und dem nun zu besprechenden „lateralen" Sacralabscess aufgewiesen haben. An der Hinterfläche der Pyriformis verlaufend und mit diesem die Pforte des For. ischiad. sup. benützend, sahen wir die Eiterung die Glutäalmusculatur durchsetzen in der Beobachtung Tournadour's und den eigenen Fällen I, II und VI, im Ganzen nur 4 mal. Ganz mit Unrecht also entnimmt Tournadour seiner Beobachtung, dass die Eiterung bei der Sacralosteomyelitis lediglich durch das For. isch. sup. „herabsteige". Gerade durch diesen Umstand sah er die Schwierigkeit gegeben, den Sitz des Herdes zu bestimmen und die sacrale Erkrankung von der „acuten Coxalgie" und der Ostitis des Hüftbeines zu unterscheiden.

Im Falle Tournadour's hatte überdies das Auftreten des Glutäalabscesses eine ganz besondere Bedeutung, da es, als erstes Symptom, auf die Natur der bisher vollständig occulten Erkrankung hinwies.

Nach vorne, wohl über den oberen Rand der Pyriformis in die Fossa iliaca geleitet, rückt die Eiterung im langsamen Marsche vor; so in der Beobachtung Commichau's unter vorhergehender Ankündigung durch Schwellung der Leistendrüsen; erst bei der Section ergab sich ein bis zum Lig. Poup. fortgeschrittener Psoasabscess (Commichau) mit consecutiver Schwellung des Beins.

Zur Ausbildung eines Ileofemoralabscesses kam es bei den Kranken

Milchner's während seines Aufenthaltes in der Klinik; der Sectionsbericht enthält keine Angaben über ihn, speziell seine genauere Verlaufsrichtung.

Von unseren Beobachtungen wären zu nennen Fall IV mit Production der die Fossa iliaca ausfüllenden serösen Cyste, Fall V, wo die hinter dem Ileopsoas vorrückende Eiterung die Adductoren erreichte, um durch sie nach der Glutäalgegend durchzubrechen, schliesslich Fall I, wo die Fistelmündung in der Leistenbeuge die Endigung eines Ganges darstellt, der in der Mitte seines Wegs zwei nach entgegengesetzter Richtung verlaufende Nebengänge von sich ausgehen lässt, einen nach der Crista ilei, den zweiten hinter der Musculatur in's kleine Becken.

Bei dieser Kranken, den einzigen Fall unserer Beobachtung mit tödtlichem Ausgang, kam es während des klinischen Aufenthaltes zur Ausbildung eines retroperitonealen Abscesses der anderen Beckenseite, der dann weiter auch noch nach hinten, durch das For. isch. in die Regio glutaea, sich Bahn brach.

Die doppelseitige Eitersenkung findet sich ausser in diesem Fall nur noch in dem Tournadour's, wo beide Reg. glut. symmetrisch infiltrirt wurden.

Gewiss verdient dieses Symptom besondere Beachtung für die Diagnose, deren besondere Schwierigkeit gerade in unserer Beobachtung hervortritt, wo nicht einmal locale Schmerzempfindung auf den Sitz des vorliegenden Leidens hinwies.

Die Doppelseitigkeit der Eitersenkung gestattet immerhin den „Schluss, dass die ursächliche entzündliche Affection in der Gegend der Mittellinie zu suchen ist“ [1]).

Als weiteres Hülfsmittel für die Erkennung des Sacralleidens wäre die Abtastung der vorderen Sacralregion vom Rectum aus zu empfehlen (cfr. eig. Fall III).

Auffälliger Weise, obwohl die Angaben mehrerer der betreffenden Kranken über Schmerzen im Kreuz, die Feststellung der localen Druckempfindlickeit ihre Vornahme hätten nahelegen sollen, ist von der Exploration per rectum nur in den Fällen von Commichau und Dehler Gebrauch gemacht, allerdings ohne positives Ergebniss.

Unterlassen wurde sie auch in unserem Falle V, oder wenigstens nicht rechtzeitig vor der Operation vorgenommen; erst während dieser, nach dem vergeblichen Versuche, dem „Herd“ von oben beizukommen, wurde nach ihm vom Rectum aus gesucht; er entsprach dann der

1) Riedel l. c.

„Rauhigkeit", die man von hier aus „unten vorne" sofort fühlte. Ebenfalls während der Operation wurde die rectale Exploration im Fall III vorgenommen und diente, wie bereits erwähnt, zur Feststellung, dass ein das Kreuzbein völlig durchsetzender Gang vorlag.

Was die diagnostische Bedeutung der retro-sacralen Abscessbildung anbetrifft, um noch kurz auf sie zurückzukommen, so zeigten ihren grossen Werth bei der circumscripten, chronischen Form der Erkrankung der Fall Milchner's und unsere Beobachtung II und III.

In den übrigen Beobachtungen, lediglich Beispiele der acut-progredienten Osteomyelitis, hat sich das „Erkennungszeichen" dagegen immer erst zu einem Termine eingestellt, wo bereits der letale Ausgang eingeleitet war; auch in unserer Beobachtung III mit dem Bilde der acuten Infection bildete sich der retro-sacrale Abscess erst nach 2—3 Wochen aus.

In den Fällen von Spiess und Commichau zeigten sich bereits die Erscheinungen der Meningitis, in dem Dehler's die der Allgemeininfection. Für die Diagnose somit, soweit durch sie die Indication zum operativen Eingriff gegeben wurde, setzte das „Symptom" zu spät ein.

Emphatisch begrüsst Commichau die Operation als in jedem Fall heilversprechend: „In cultro salus!"

Dehler spricht von einer „Verpflichtung", radical vorzugehen, so energisch, als es in dem Falle Commichau's und den beiden eigenen geschah!

Dieser Hinweis auf Operationen, deren Wirkung ausserdem Dehler einer so merkwürdigen Kritik unterzieht (s. o.), berührt geradezu, als ob die beiden Autoren, speciell Dehler, durch die Betonung der „Verpflichtung", „so" zu operiren, sich über eine andere haben hinwegsetzen wollen, nämlich die, die Berechtigung der „radicalen Operation" darzuthun.

Der Fall Commichau's wie der eine Dehler's, wo das ganze Kreuzbein mit Ausnahme des letzten Wirbels vollständig exstirpirt wurde — in ersterem mit Durchschneidung und theilweiser Excision des Filum terminale — sind, meines Erachtens wenigstens, Illustrationen der Sacralosteomyelitis, die beweisen, dass deren operative Behandlung ihre Grenze hat.

Der Lehrer der Resectionen, Ollier, hat freilich auch für die vollständige Exstirpation des Kreuzbeins eine Methode ausgedacht. Er beschreibt ausführlich als „travail de patience" die „Parcellirung" des Knochens und die Isolirung des ganzen „Inhalts" des Kreuzbeins, der Nerven, Rückenmarkshäute und bindegewebigen Hüllen in einem

Stück (en une masse unique), das „schliesslich mit seinen bindegewebigen, fettigen und vasculären Adnexen in der Wunde flottirt".

Die angefügte Illustration des „Désossement" bei einer Tuberculose des Os sacrum ist aber unvollständig, insofern die Operation sich lediglich auf die Exstirpation der beiden letzten Sacralwirbel und die Fortnahme der hinteren Wandung des Sacralcanals bis zum 2. Sacralwirbel aufwärts beschränkte.

Den bemerkenswerthesten Erfolg seines Vorgehens in diesem Fall glaubt Ollier darin zu sehen, dass ihm die „weite Eröffnung des Canals inmitten von Eiterherden" (Fisteln) gelang, ohne dass ihre Infection sich anschloss.

Die Neuzeit, die Erfahrungen bei der operativen Behandlung des Rectumcarcinoms, zuerst von Hochenegg und Kraske gesammelt, dann, wie Rotter sagt, „hundertfach bestätigt", haben längst gelehrt, dass die Gefahr der Infection bei eröffnetem Centralcanal, selbst wenn in der Beckenhöhle ein septischer Wundverlauf sich abspielt, gleich Null zu setzen ist (Rotter).

Ob die Verhältnisse bei einer foudroyanten Osteomyelitis des Kreuzbeins die gleich günstige Beurtheilung für die Eröffnung des Sacralcanals gestatten, will ich nicht abwägen, auch nicht die technische Frage der Exstirpation des ganzen vereiterten Kreuzbeins erörtern, weiter die Möglichkeit einer „einwandsfreien" Isolirung des im eitrig infiltrirten Terrain eingeschlossenen Nervenapparates incl. Duralsackes.

Dagegen kann ich nicht umhin, mein Bedenken einer Auffassung gegenüber Ausdruck zu geben, die mit dem heilenden Effect der Operation rechnet bei völliger Ignorirung aller Folgezustände, die sich aus dem Fortfall des Kreuzbeins des „Beckentragenden Wirbelcomplexes" (Gegenbauer[1])) ergeben.

Es genügt, auf die Erfahrungen der Neurologen hinzuweisen — mir liegen diesbezüglich die Aeusserungen von Leube[2]), Eulenburg[3]), Oppenheim[4]), Strümpel[5]) u. A. vor — z. B. bei einer traumatischen Hämorrhagie im Canalis sacralis, um sich den „Erfolg" einer Operation vorzustellen, die Cauda equina und das Sacralgeflecht frei „flottirend" in einem von Osteomyelitis inficirten Terrain zurücklässt.

1) Der Tod erfolgte nach 8 Wochen an fortschreitender Becken- und Lungentuberculose.

2) Rotter, Handb. d. prakt. Chirurgie, v. Bergmann, v. Bruns, v. Mikulicz.

3) Gegenbauer, Lehrbuch der Anatomie.

4) Leube, Specielle Diagnose. II.

5) Eulenburg, Ebstein-Schwalbe, Handb. d. pract. Med. 4. Bd.

6) Oppenheim, Nervenkrankheiten. 2. Aufl.

7) Strümpel, Lehrb. d. inneren Med.

Der Empfehlung einer so wirkenden Operation sollte die Ueberlegung ihrer Folgen voraufgehen, eine kategorische Forderung ihrer Verpflichtung nur dann ausgesprochen werden, wenn der thatsächliche Nachweis einer erfolgreichen Operation bereits erbracht ist. —

Gegenüber der rigorosen Forderung Dehler's, die mit den schweren Veränderungen in seinem einen Fall so lebhaft contrastirt, berührt deshalb geradezu sympathisch die Art der Darstellung bei Spiess, der sich mit einer klarstellenden Incision des retrosacralen Abscesses begnügte: er berührt die Eventualität einer radicalen Operation überhaupt nicht, auch nicht in der Epikrise seines Krankenberichtes; er erkennt ihre Indication somit nicht an, nachdem er sich von den vorliegenden Veränderungen in seinem Fall durch die Obduction ein Bild verschafft.

Und in dieser Beurtheilung der foudroyant verlaufenden Sacralosteomyelitis, wie sie auch in den Beobachtungen von Commichau und Dehler hervortritt, wird man leider Spiess beipflichten müssen: einer frühzeitigeren Erkenntniss der beginnenden Vereiterung möge es vorbehalten bleiben, durch rechtzeitigen Eingriff den Infectionsherd ohne Schaden für die spätere Gesundheit des betr. Individuums zu eliminiren.

Ein begründetes Recht dagegen, die Operation zu fordern, muss den Trägern der Infectionsform zuerkannt werden, deren Typen wir oben, als zur 2. Gruppe gehörig, charakterisirt haben.

Interessant ist es nun, festzustellen, dass gerade bezüglich dieser localisirten Form der Sacralosteomyelitis, für welche Aussichten auf Heilung als gegeben angenommen werden dürfen, mehrere Aeusserungen vorliegen, die den Respect vor der Localität erkennen lassen, den wir eben vermissten. Die bemerkenswertheste unter ihnen, schon weil sie aus der Klinik Kraske's stammt, ist die Milchner's.

Er erklärt von vornherein den osteomyelitischen „Herd", der in der vorderen Sacralregion gelegen, für eine „event. Therapie als völlig unzugänglich", und bezieht sich auf seinen Fall (s. o.) als Beispiel, wo die „Erkrankung, durch den Sitz im Knochen allein und den Weg, den die anschliessende Eiterung nahm, gewisser Maassen unheilbar sein kann".

Ebenso pessimistisch äussert sich Steinthal: „es können (sowohl am Darmbein, wie auch am Kreuzbein) die Sequester so ungünstig liegen, dass sie unerreichbar sind. Dann erliegen die Kranken allmählich der starken Eiterung".

In zusammenfassenden Betrachtungen über Beckenosteomyelitis findet sich mehrfach diese resignirte Auffassung vertreten; es bedarf

kaum dieses spec. Hinweises Seitens der beiden genannten Autoren, um die sacrale „Localisation" als die entlegenste, als diejenige erkennen zu lassen, die der Therapie die grössten Schwierigkeiten entgegensetzt.

Dass sie aber nicht unüberwindlich sind, hat bereits Hahn in theoretischer Auslassung hervorgehoben und auch schon auf den einzig rationellen Weg hingewiesen, um den Zugang zur vorderen obersten Sacralregion zu gewinnen.

Er erörtert seinen Plan bei der Betrachtung der Möglichkeit, dem in Folge Osteomyelitis „der untersten Lendenwirbel, des Kreuzbeins und der Kreuzdarmbeinfuge" entstehenden Psoasabscess beizukommen, „wo das Vordringen von hinten her durch den Knochenprocess bedingt sei"; „man könnte", äussert er sich, „diesen Zugang zugleich benutzen, um zum Psoasabscess zu gelangen". „Hierzu — ich komme somit zu dem uns speciell interessirenden Vorschlag — „müssten freilich die Seitentheile des Os sacrum, die Symphysis sacro-iliaca und eventuell noch die angrenzenden Theile der hinteren Beckenschaufel entfernt werden, um überhaupt beizukommen".

Die Herstellung dieses „Zugangs" hält freilich Hahn wegen der Tiefe des freizulegenden Gebietes und der meist nicht unerheblichen Blutung für schwierig.

Als praktische Beispiele der Methode, durch Resection der Symphysis sacro-iliaca, im Besonderen der iliären Gelenkfläche, sich Zugang zu der oberen vorderen Sacralfläche zu verschaffen, dienen unsere Fälle III und IV.

Allerdings fand sich im Letzteren der Herd nicht an der vermutheten Stelle, im Bereich der Facies auricul. sacr., vielmehr tiefer, sodass mit Rücksicht auf die im Grunde des Operationsgebietes vorliegenden, in's For. ischiad. sup. eintretenden Nerven und Gefässe (Art. glut. sup.!), der „parasacrale Weg" zu Hülfe genommen werden musste, auf den auch bereits Hahn verweist. Es gelang dann in unserem Falle, nach Resection des Steissbeins und Abhebung des M. pyriformis, den Herd aufzufinden.

Die Lage des Sequesters im obersten Theil des I. Sacralwirbels verleitete uns, in der Beobachtung III lediglich eine partielle Resection des Gelenkes vorzunehmen.

Das weit eröffnete Gelenk klaffte inmitten eines inficirten Terrains.

Die Folge war eine Vereiterung des noch restirenden Theils, von der aus sich weiter eine periarticuläre Phlegmone entwickelte, die schliesslich in den Psoas durchbrach.

In einer zweiten Sitzung musste deshalb das Gelenk vollständig verödet, zugleich die ganze Darmbeinschaufel resecirt werden, um dem Abscess der Fossa iliaca weiteren Abfluss zu schaffen.

An Stelle unseres Falles IV, der somit den positiven Erfolg der Methode nicht für sich hat, sei es mir erlaubt, eine weitere Beobachtung aus unserer Klinik hier mitzutheilen, die ich ebenfalls der bereits erwähnten Arbeit des Herrn Geheimrath Riedel entnehme: sie beweist, wie Fall III, die Souveränität der Methode, wo es gilt, die vordere Sacralregion ausgiebig freizulegen, lehrt aber auch wieder, im inficirten Operationsterrain die vollständige Resection des Gelenkes auszuführen (s. u.)

In der betreffenden Beobachtung handelte es sich um eine Schussverletzung des Os sacrum durch Chassepotgeschoss (1870), die in ihrer Einschusswunde erst verheilte, nach 10 Jahren wieder aufbrach, 4 Jahre darauf eine Eitersenkung erst in der linken Inguinalbeuge zu Tage treten liess, darauf in der rechten Fossa iliaca.

Der Kranke kam 1891 zur Aufnahme. „Die ganz ausserordentliche Schwierigkeit der Diagnose wurde dadurch etwas verringert, dass beiderseits am Rande der Beckenschaufel Fisteln bestanden" (Riedel, c. l.).

Die Einschussöffnung war links mehrere Centimeter hinter der Sp. post. sup. Die Kugel fand sich schliesslich rechts, 2—3 cm tief im Knochen, zwischen dem lateralen Rande des I. For. sacrale und der Articulatio. Um sie zu entfernen, musste nach vorangegangener partieller Resection der Darmbeinschaufel ein Knochentheil aus der das Gelenk constituirenden Gelenkfläche, mit der Spitze im ersten Sacralloch, entfernt werden. Ein abgesprengtes Kugelstück unter der Linea innomin. im Os sacrum gelegen, machte eine zweite Operation nothwendig, die den ersten Eingriff zur vollständigen Continuitätsunterbrechung des hinteren Beckenrings ergänzte.

Die Operation ergab zugleich den interessanten Befund eines Kugelfragmentes, das, wahrscheinlich beim ersten Eingriff, beim Durchschlagen der Beckenschaufel abgesprengt war, fest im hinteren Theil des Os ilei in Höhe der Linea innomin. eingekeilt sass.

Der Bericht, den ich wörtlich entnommen, im Anhang mit den Krankengeschichten unserer 6 Beobachtungen wiedergebe, schildert ausführlich die Folgen der nur partiell ausgeführten Resection bezw. „Eröffnung" der Articulatio sacro-iliaca [1]); sie hätten beinahe den ganzen

1) Luschka (Virchow's Archiv. 7. Bd. 54. Die Kreuzdarmbeinfuge und die Schambeinfuge des Menschen), dessen Feststellung — „Die Synchondrosis

Erfolg der Operation vereitelt, bis glücklicher Weise die Eiterung ihren Weg nach aussen fand und zur nothwendigen Therapie aufforderte.

In diesem Fall, wie weiter in unserer Beobachtung III und IV, wurde vollständige Heilung erzielt.

Der letale Ausgang erfolgte allein in der ersten unserer Beobobachtungen von Sacralosteomyelitis, sicher direct im Anschluss an die Operation (Carbolintoxication?).

Diese demonstrirt eine weitere Methode, den Weg nach der vorderen, seitlichen Sacralgegend von der Glutäalgegend aus, durch's For. ischiad. maj.; er wurde weiter mit Erfolg eingeschlagen in Beobachtung II und IV; in ersterer musste allerdings der Zugang durch Resection am Os ischii vorher erweitert werden.

In Beobachtung V schliesslich bildete der Psoas die Bahn, die zur vorderen Sacralregion hinleitete.

Anhang.

Beob. I. Privatklinik. J.-No. 22. Elise U., Professorentochter aus Heidelberg, 12 Jahre alt. Aufnahme 20. März 1892.

Ziemlich gut entwickeltes Kind. Von früheren, anderen Orts ausgeführten Operationen herrührende Narben am l. Unter- und Oberschenkel, über dem r. Unterkiefer und r. Schultergelenk.

Linkes Bein um $2^1/_2$ cm verkürzt. In der r. Leistenbeuge, medianwärts gelegen, eine mit schlaffen Granulationen ausgefüllte Fistelmündung, aus der sich auf Druck, vom kleinen Becken her, Eiter entleert. Diffuse Infiltration der r. Fossa iliaca. Kein Fieber.

Operation 24. März 1892. Fistelgang verfolgt, der sich zunächst an die laterale Seite der Gefässe begiebt, dann hinter ihnen durch den Iliacus verläuft. In, bezw. hinter letzterem grosser Abscess, von dem aus ein weiterer Gang von Fingerdicke bis zur Mitte der Crista ilei verfolgt wird, ein zweiter hinter Ileo-psoas in's kleine Becken, bis jenseits der Linea innomin.

1. April. Seit der Operation hohes Fieber bis 40,3°. Seit drei Wochen bei jeder Bewegung des linken Beines Schmerzen im Becken. Jetzt Resistenz oberhalb des linken Lig. Poupartii fühlbar. Druck hier lässt Eiter in Menge aus der Tiefe an der Vorderfläche des rechten

sacro-iliaca ist keine Knorpelfuge, sondern ein wahres Gelenk mit allen, diesem zukommenden Attributen" —, mit einer unberechtigten Lehre aufräumte, muss Vereiterungen des Gelenks mehrfach gesehen haben; leider theilt er nicht mit, auf welcher Basis sie entstanden waren. Die diesbezügliche Bemerkung sei wegen ihrer gewissen Beziehung zu unseren Ausführungen hier wiedergegeben. Nachdem L. die Festigkeit der hinteren Ligamente betont hat, fährt er fort: „Aus der Bänderanordnung heraus wird verständlich, warum bei Entzündungen der Art. sacro-iliaca die Zerstörung vorzugsweise gegen die Beckenhöhle hin fortschreitet und im lockeren Zellgewebe daselbst öfters so weit sich verbreitende Verwüstungen anrichtet."

M. iliacus hervortreten, so dass Communication zwischen dem l. und r. Beckenabscess sicher gestellt ist.

Incision ergiebt L., oberhalb Lig. Poup., retroperitonealen Abscess; Entleerung erst dünntrüben, dann, aus der Tiefe, typischen osteomyelitischen Eiters in grosser Menge.

14. April. Fieber von 39—40° besteht fort. Seit einer Woche hat sich eine immer deutlicher werdende Infiltration der r. Glutäalgegend ausgebildet; Fluctuation undeutlich.

15. April Vorm. Operation legt intramusculären Abscess der Glutäalgegend frei; von ihm aus gelangt man in's kleine Becken nach dem Os sacrum zu; hier, auf dessen vorderer seitlicher Fläche, ein haselnussgrosser Herd ohne Sequester. Ausspülung mit Carbol.

Tod am selben Tag.

Section: Bindegewebe über der unteren Hälfte des rechten Psoas schwärzlich-grau verfärbt. Das r. Darmbein eine Strecke nach abwärts von der Wundfläche durch graugelben Eiter vom Periost entblösst. Mehrere, röthlich-grauen Eiter führende Gänge im unteren Theil des r. Darmbeinmuskels. Ein längerer Eitercanal kommt linkerseits zwischen dem verdickten subperitonealen Bindegewebe aus dem Psoasmuskel; schwielige Verdickung des Beckenbindegewebes, so auch an der vorderen Fläche des Kreuzbeins, weiter des Gewebes um die Aorta- und Hohlvenentheilung.

Sonst, ausser Anämie der Organe, nichts Pathologisches gefunden.

Beob. II. Privatklinik. J.-No. 73. O. v. K., 15 Jahre alt, Gymnasiast aus Naumburg. Aufnahme 11. Juli 1894.

Patient im Mai d. J. wegen Ost. hum. et tibiae sin. von auswärtigem Chirurgen operirt, bald darauf auch an der Schulter und am Kniegelenk. 3. Operation im Sept. 1893.

Seit Juli d. J. langsame Ausbildung einer auf Druck äusserst schmerzhaften Anschwellung über Os sacrum, die dann aufbricht. Bei der Aufnahme des sehr schmächtigen Kranken finden sich mehrere Fistelgänge an der l. hinteren Beckengegend, am unteren l. Humerus- und Femurende, schliesslich unterhalb des Ellbogengelenks.

Operation 12. Juli. Horizontaler Schnitt an der hinteren, medianen Beckengegend (Crista). Fisteln verfolgt, dabei Gang gefunden, der auf einen in die Tiefe des Knochens führenden Defect führt. In diesem, auf der hinteren Fläche also des Os sacrum, ein herzförmiger, bohnengrosser Sequester.

Sequestrotomie des Humerus; am unteren Femurende Abscess mit Sequestern freigelegt.

24. Juli. Leichte Temperatursteigerung unter Ausbildung einer schmerzhaften Infiltration der l. Glutäalgegend. Schnitt durch Gl. max. legt grosse Eiterhöhle frei; von ihr aus führt ein Gang an der Innenseite des Ram. desc. ossis ischii in's Becken nach der Artic. sacr. iliaca zu. Drainage.

Im August andauernd reichliche Secretion bei Schmerzhaftigkeit im Becken.

Patient am 6. September mit drainirter Wunde in gutem Zustande entlassen. Humerus-Femur-Wunden in Heilung.

2. Aufnahme 3. Nov. d. J. Aeussere Fistel über Os sacrum verheilt, nach der Regio glut. führender Draincanal noch fingerlang. Sofort Abscess der l. Ellbogengelenksgegend gespalten. Fieber.

4. Nov. Operation. In Ulna neuer Herd freigelegt, Stellung des ankylosirten Ellbogengelenks corrigirt; Fistel oberhalb des l. Knies ausgelöffelt.

Fistelgang der l. Reg. glut. verfolgt. Um Ueberblick zu gewinnen, vom Os ischii (Spina) viel fortgenommen, Lig. spinoso und Tub. sacralia durchtrennt. Gang endigt blind im Hofe der Facies auricular. ilei. Sofortiger Abfall des Fiebers.

18. Nov. Patient mit geheilter Beckenwunde entlassen; Heilung hier von Bestand; späterer Aufenthalt in der Privatklinik nothwendig, wegen Affection der Tibia (8. bis 22. April 1896) und des Humerus (vom 12. bis 29. Nov. d. J.).

Vor $^1/_4$ Jahr letzte Nachricht erhalten: Patient befindet sich in Bremen, ist vollkommen gesund geblieben und als eifriger Tennisspieler bekannt.

Beob. III. Privatklinik. Dorothea D., 6 Jahr alt, aus Greiz, erkrankt im Februar 1894 acut mit hohem intermittirendem Fieber und Rückenschmerzen. „Nach etwa 2—3 Wochen, von Beginn an, machte sich in der Proc. spin.-Linie der Lendenwirbelsäule eine Schwellung bemerkbar, welche in der Tiefe der bezeichneten Gegend lag und eine undeutliche Fluctuation zeigte". Vom behandelnden Arzt, Herrn San.-Rath Dr. Fleck — dessen Liebenswürdigkeit ich auch diese genaueren anamnestischen Daten verdanke — wurde eine Incision angelegt und „ein tuberculös aussehender" Eiter entleert.

Eiter lässt allmählich nach, Patientin, die um Ostern d. J. sehr elend, fängt an sich langsam zu erholen.

10. Aug. 1894 Aufnahme, nachdem acht Tage vorher neuer Fieberanfall mit Leibschmerzen eingesetzt hatte. Vergeblicher Versuch, im Hause des Kranken die Erkrankungsstelle freizulegen; Operation abgebrochen, nachdem sich gezeigt hatte, dass nicht ein Lendenwirbel, sondern wahrscheinlich die Gegend der Artic. sacro-iliaca erkrankt. Ueberführung nach Jena.

Operation. Verfolgung eines nach der Art. sacro-iliac. führenden Ganges: er führt, durch die seitliche Ausladung des Os sacrum hindurch, an dessen vordere Wand, dicht hinter dem Rectum (vom Rectum aus Sondenknopf zu fühlen). Hintere Partie des Os ilei fortgenommen, Gelenk weithin eröffnet, dann Seitentheil des Os sacrum in querer Richtung durchmeisselt, bis vorne hin. Hier kleiner corticaler, der vorderen Fläche des Seitentheils von Os sacrum entsprechender Sequester aus einer haselnussgrossen Höhle entfernt.

3. Sept. 1894. Nach der Operation andauernd hohes Fieber. In der Fossa iliaca bildet sich Anschwellung aus mit Flexionsstellung des Hüftgelenks.

Oberhalb Lig. Pouparti derbes Infiltrat zu fühlen.

2. Operation. Ablösung der Weichtheile von der Beckenschaufel, dann, nachdem kein Abscess gefunden, Abtragung der ganzen Beckenschaufel.

Jetzt wird ein Gang freigelegt, der, von der Art. sacro-iliaca aus, in den Ileo-psoas sich fortsetzt. Abscess in nächster Umgebung des Gelenks; augenscheinlich ist dieses in seinem restirenden Theil vereitert, der nun vollständig abgetragen wird. Tamponade der grossen Wunde.

Glatte Heilung. Entlassung.

Heilung ist, wie mir Herr San.-Rath Dr. Fleck mittheilt, von Dauer geblieben. Keine Störungen beim Gehen.

Beob. IV. J.-No. 148. Carl Braun, 15 Jahre alt, Kaufmannslehrling aus Gr.-Breitenbach. Aufnahme 13. April 1895.

Seit Sommer 1894 verspürt Patient, namentlich beim Heben schwerer Lasten, in der l. „Lendengegend" Schmerzen, dann Gehact behindert, schliesslich unmöglich. Am 23. August 1894 Aufnahme im Spital zu O., wo Patient 5 Wochen verblieb, oftmals mit Fieber 40,9°. Temperatur in den letzten Tagen vor der Entlassung 37,0—37,2°. Zu Hause consultirte er einen bekannten Arzt, der „Hüftgelenkserkrankung" vermuthete, da das linke Bein verkürzt wäre, und für 4 Wochen einen Streckverband anlegte. Nach dieser Zeit konnte Patient wieder umhergehen, war fieberfrei und ohne Schmerzen. Anfang April dieses Jahres bildete sich hinter dem Becken eine schmerzhafte Schwellung aus, die „nach aussen hin vorrückte". Ein consultirter Chirurg rieth zur Operation.

Befund: Mittelgrosser, zartgebauter Knabe. Schmerzen auf Druck in der linken Unterbauchgegend und am Kreuz; erstere wölbt sich leicht vor; man fühlt einen anscheinend prall gefüllten, undeutlich fluctuirenden Tumor, der die ganze Beckenschaufel ausfüllt; keine Drüsenschwellung in inguine. Bein nicht verkürzt. Temperatur Abends 37,7°.

Der Tumor im grossen Becken wird als osteomyelitischer Abscess angesprochen, namentlich mit Rücksicht auf das hohe Fieber in O. Keine Tuberculose in der Familie.

Operation 20. Juni 1895. Schnitt parallel der Crista. Beim Ablösen des Periosts von der Vorderfläche der Beckenschaufel gelangt man in eine kindskopfgrosse, mit klarer Flüssigkeit gefüllte Cyste; Inhalt beträgt etwa 3/4 Liter; Cholestearinglanz; am Boden der Cyste graugelbe, nicht ganz stecknadelkopfgrosse Körner, deren sofortige mikroskopische Untersuchung ergiebt, dass sie aus Anhäufungen von Fettkörnchenkugeln und zahlreichen Cholesterintafeln zusammengesetzt sind. Cyste weit eröffnet, dabei aus der Tiefe reichliche Blutung; Stiel des Cystensackes lässt sich bis an die Vorderfläche des Kreuzbeines verfolgen, wo aber, dem I. bis II. Kreuzbeinwirbel entsprechend, eine Rauhigkeit undeutlich gefühlt wird; sie ist jedoch für den palpirenden Finger nur eben noch erreichbar. Kein Sequester. Tamponade der Cyste; Abbrechen der Operation wegen Collapses. Mikroskopische Untersuchung der Cystenwand ergiebt Fehlen von epithelialer Auskleidung, nur Schwiele.

Hohe Temperatur in den ersten 8 Tagen, dann, nach Entfernung des Tampons, Abfall des Fiebers bis Norm.

18. Juni. Patient mit Drain entlassen.

2. Aufnahme 3. December 1895. Nachdem zuerst seit der Entlassung andauerndes Wohlbefinden, Fistelgang immer weniger secernirt, nur seit 8 Tagen wieder starke Absonderung. Abends leichtes Fieber — 38°; schlechtes Allgemeinbefinden.

Operation 6. December. Schnitt über dem Darmbeinkamm bis zur Art. sacr. iliac.; Ablösung des Periosts, Schaufel mit Säge und Meissel fortgenommen, dadurch Gang freigelegt, der, in einer Länge von 15 cm, nach der Artic. sacro-iliaca verläuft. Die iliäre Gelenkfläche abgetragen. Nun wird festgestellt, dass 3 Gänge vorliegen: der eine führt auf die Vorderfläche des Os sacrum, ein zweiter nach der Lendenwirbelsäule, ein dritter in's kleine Becken.

In der Tiefe des Operationsgebietes, am Os sacrum, vorne und unten wieder die bereits bei der ersten Operation festgestellte „Rauhigkeit" fühlbar; sie wird vom Rectum aus deutlicher palpirt. Versuch durch Abtragung auf der sacralen Gelenkfläche an sie heranzukommen, gelingt, auch nach vollständiger Continuitätsuntersuchung des hinteren Beckenringes, nicht; deshalb, um freien Zugang zu gewinnen, wird Schnitt vom Darmbeinkammende, über das Steissbein weg nach unten geführt, letzteres exstirpirt. Ablösung des M. pyriformis; unter ihm liegt eine kleine Granulationshöhle, die ausgeräumt wird. Kein Sequester.

Am Ende der Operation wird Puls des Operirten sehr schlecht, bessert sich jedoch sofort nach Kochsalzinfusion.

In den ersten Tagen leichtes Fieber, dann schöner, uncomplicirter Heilungsverlauf.

Operation Mai 1896. Patient geheilt entlassen.

Beobachtung V. Hürcher, Laura, 14 Jahre alt, Dienstmädchen. Aufnahme 14. December 1896.

Vor 4 Jahren Ost. tibiae dextr., wobei sich mehrere flache Corticalsequester abstiessen. Vor 4 Wochen erkrankte Patientin ganz acut mit Schmerzen in der linken Hüftgegend. Der behandelnde Arzt denkt an Coxitis tuberc.

Befund: Schlechtes Allgemeinbefinden. Temperatur 38,6. Linkes Bein im Hüftgelenk flectirt (∠ von 120°), mässig adducirt, Gelenk jedoch frei; Rotation frei.

Glutäalgegend sehr schmerzhaft, infiltrirt, ebenso innere und äussere Beckenschaufel-Gegend. Fluctuation an der Hinter- und Medianfläche des Oberschenkels, im Bereich seines oberen Drittels.

Diagnose wird gestellt auf „nach hinten perforirter Abscess bei Beckenosteomyelitis unbekannter Localisation".

Operation 15. December. Lateral von den grossen Gefässen wird vorsichtig auf Ileo-psoas vorgegangen, dieser in der Längsrichtung gespalten. Hinter ihm erscheint osteomyelitischer Eiter. Muskel bis zur Crista hinauf von der Beckenschaufel abgelöst: die eitrige Infiltration setzt sich in einem Gang fort, der bis jenseits der Artic. sacro-iliaca verfolgt wird. Keine Veränderungen am Knochen (Ausgangspunkt) gefunden.

Nach hinten medianwärts ist Abscess unter Psoas durch die Adductoren, die ebenfalls weit unterminirt sind, in die Glutäalmusculatur durchgebrochen. Eröffnung; ausgiebige Drainage, nachdem hintere Gegenöffnung angelegt.

24. Februar 1897. Nach glattem Verlauf Patientin geheilt entlassen.

Beobachtung VI. J.-Nr. 48. Fritz Trommer, 5 Jahre alt, aus Endschütz bei Gera. Aufgenommen 18. März 1901.

Vor 5 Wochen acut mit Schmerzen in der linken „Hüfte“ erkrankt. Vor 14 Tagen durch behandelnden Arzt Incision eines Abscesses oberhalb und hinter Troch. sup.

Befund: Flexion, Rotation nach innen, Adduction des Hüftgelenks. Mässig secernirende, kleine Incisionswunde oberhalb des Troch. sup. Keine Schwellung der Leistendrüsen. Nirgends locale Druckempfindlichkeit.

In der ersten Beobachtungszeit schnelle Heilung der Wunde bei so erheblicher Besserung des Allgemeinbefindens, dass Eingriff unterbleibt. Nachdem Wunde vollständig verheilt, bricht sie am 16. April wieder auf, bei stetig zunehmender Secretion.

Operation 17. April. Incision in Parabelform eröffnet. Abscess der Reg. glutaea; von ihm aus geht Gang unterhalb und hinter M. pyriformis in's kleine Becken auf's Os sacrum. Trotz Suchens hier kein Herd, kein Sequester gefunden. Tamp. Drain.

25. Juli Patient mit guter Gehfähigkeit geheilt entlassen.

Wilhelm Müller, 43 Jahre alt, Arnstadt, aufgenommen 5. Januar 1891. Am 30. August 1870 wurde Patient in der Schlacht bei Beaumont verwundet. Vermuthlich aus einer Entfernung von 1600 m erhielt er, in gebückter Stellung mit dem Absatteln eines verwundeten Pferdes beschäftigt, von links und vorne her eine Kugel in die entsprechende Hüftgegend, so dass er sofort zusammenstürzte. Die Kugel war ca. 3 Finger breit vom oberen und vorderen Beckenrande eingedrungen: Ausschuss fehlte. Es trat gewaltige Schwellung des linken Beckens sowie der Unterbauchgegend auf, doch fehlten

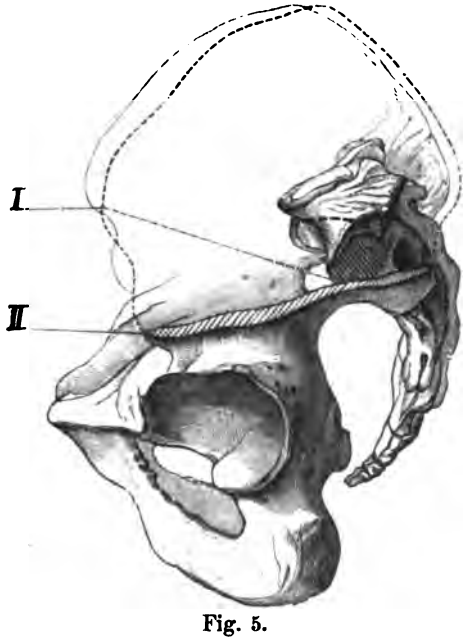

Fig. 5.

Becken von links her gezeichnet; die entfernte linke Beckenschaufel ist durch eine punktirte Linie angedeutet, desgleichen die Schnittlinie der Darmbeinschaufel bei der ersten Operation. Durch dieselbe ist der obere Theil der Gelenkfläche vom Os sacrum (Art. sacro-iliaca) freigelegt. Der Substanzverlust im Os sacrum (zur Ausmeisselung der im lateralen Theile desselben steckenden Kugel) ist dunkel schraffirt. Während bei der ersten Operation die Beckenschaufel von der Spina ant. sup. bis zur Spina post. inf. weggenommen wurde (I), musste bei der zweiten (II) der Rest der Beckenschaufel bis zur Spina ant. inf. entfernt werden. Von der Spina post. inf. ist auf der Zeichnung etwas zu viel erhalten worden; die Continuität des Beckens wurde vollständig unterbrochen. Es war die Absicht, beide Operationsacte durch eine Zeichnung zu demonstriren. Bei der zweiten Operation wurde das runde Loch im Os sacrum in eine flache Grube verwandelt (punktirte Linie auf der Seitenfläche des Os sacrum), damit sich das abgehebelte Periost resp. die übrigen Weichtheile von vorne her in den Substanzverlust hineinlegen konnte.

erheblichere Störungen seitens des Rectums, der Blase und der Nerven. Die Wunde eiterte anfänglich sehr stark, schloss sich aber bald nach einem Jahr.

10 Jahre lang war Patient frei von Beschwerden, nur durfte er sich keine besonderen Anstrengungen zumuthen, da er leicht ermüdete. Im Jahre 1880 brach die Wunde wieder auf und eiterte längere Zeit sehr stark; in den folgenden vier Jahren war die Eiterung bald stärker, bald geringer. 1884 bildete sich eine Fistel in der linken Inguinalgegend, sodass Patient sich in die chirurgische Klinik von Volkmann begab. Dieser suchte durch breitere Spaltung dieser Fistel der Kugel beizukommen; er gab die Operation aber bald auf, weil er die Kugel nicht finden konnte. 1885 bildeten sich mehrere Fisteln in der Mitte des linken Hüftbeinkammes, die seitdem permanent eitern. Anfang 1890 entstand eine sehr starke Schwellung in der rechten Beckenschaufel; durch Einschnitt wurde ein grosser Abscess entleert; seitdem besteht dort eine stark eiternde Fistel, während linkerseits die Secretion geringer geworden ist.

Status praesens: Kräftig gebauter aber bleicher Mann. Die Narbe des Einschusses befindet sich mehrere Centimeter hinter der Spina sup. sinistr. In der Schenkelbeuge lateralwärts von den Gefässen eine Narbe, von dem Volkmann'schen Schnitte herrührend. Ueber der Mitte des linken Hüftkammes 2 mässig secernirende Fisteln, deren Verlauf auf das Promontorium zu gerichtet ist. In der rechten Beckenschaufel eine derbe Infiltration, die bis zur Höhe des Nabels emporreicht und die Arterie stark nach vorn gedrängt hat. Unterhalb der Spina ant. sinistr. eine Fistel, die ebenfalls auf's Promontorium zuführt. Temperatur normal; Urin frei von Eiweiss.

9. Januar 1891. Schnitt über die ganze Länge des linken Darmbeinkammes. Ablösung der gesammten Weichtheile an der Aussen- und Innenseite der Darmbeinschaufel bis zu einer die Spina sup. ant. mit der Spina inf. post. verbindenden Linie, und Resection des entsprechenden Theiles des Darmbeines in der Länge von 18 cm, wobei sich zeigt, dass die Einschussöffnung in's Becken knöchern verheilt ist. Jetzt liegen ausgedehnte, mit Granulationen ausgekleidete Hohlräume in und unter dem Musculus iliacus frei; die Granulationen werden entfernt; es findet sich eine zunächst etwas nach vorne verlaufende Fistel, deren Sondirung aber ohne Erfolg ist.

Weil es möglich war, dass die Kugel weiter nach rechts hin sich gesenkt und den rechtsseitigen Abscess hervorgerufen hatte, erschien es indicirt, zunächst die rechtsseitige Fistel zu revidiren. Patient wurde umgedreht, so dass sie dilatirt werden konnte. Die Sonde drang ca. 20 cm tief ein, stiess auf Knochen (Promontorium), aber nicht auf die Kugel. Die Situation fing an bedenklich zu werden; Patient hatte schon viel Blut verloren; man konnte unmöglich die rechte Beckenschaufel auch fortnehmen, was aber nöthig war, wenn man die rechtsseitige Fistel verfolgen wollte. Deshalb abermals Umdrehung des schon etwas cyanotisch aussehenden Patienten und erneute Sondirung der linksseitigen Fistel. Dem Instrumente wurde allmählich eine grössere Krümmung gegeben; als ein ganz kleiner Kreisbogen erreicht war, rutschte es direct aus der

Richtung nach vorne in die entgegengesetzte, gerieth auf rauhen Knochen, holperte 1 cm weit darüber hinweg, sank noch 1 cm tiefer und schlug dann auf die hell klingende Kugel. Augenscheinlich war die Sonde um die vordere Fläche des Psoas herumgegangen und stand mit der Spitze im Os sacrum.

Wie aber nun der Kugel beikommen? Auf dem von der Sonde vorgezeichneten Wege unter querer Durchtrennung des Psoas gelang die Extraction gewiss nicht, dazu sass die Kugel zu tief im Os sacrum. Es blieb nichts übrig, als der directe, durch die Art. sacro-iliaca führende Weg, um von der Seite her an entsprechender Stelle das Os sacrum frei zu eröffnen. Es wurde deshalb der Psoas nach vorne abgehebelt, die Articulatio sacro-iliaca und der laterale Theil des Os sacrum bis zum ersten Foramen sacrale hin freigelegt, dann der Knochen in gleicher Ausdehnung entfernt in Gestalt eines Keiles, dessen Spitze durch den lateralen Rand des obersten Foramen sacrale gebildet wurde; zwischen letzterem und der Arteria sacro-iliaca sass die Kugel in der Tiefe des Knochens; die von der vorderen Fläche des Os sacrum auf dieselbe führende Fistel war nur wenige Millimeter dick — daher die Schwierigkeit, die Kugel mittelst der Sonde aufzufinden. Endlich war der Knochenschenkel ausgemeisselt; ca. 2—3 cm tief im Os sacrum sass die Kugel noch jetzt ziemlich fest eingekeilt in einer mit Kalkconcrementen ausgekleideten Höhle, aus der sie mittelst Elevatorium herausgeworfen wurde.

Fig. 6.
Entferntes Geschoss, daneben zum Vergleiche eine nicht gebrauchte Chassepotkugel.

Die Kugel war in einen unförmlichen höckerigen rundlich-ovalen Klumpen von 18 mm Länge und 14 mm Dicke verwandelt, hatte ein Gewicht von 22,0 statt der 25,0 einer intacten Chassepotkugel, ihre Form erinnerte mehr an ein ursprünglich ovales, als an ein cylindrisches Geschoss.

Die colossale Wunde wurde mit Jodoform behandelt; weil die abgelösten Bauchdecken sich stark retrahirt hatten, klaffte sie handbreit auseinander; liess man sie offen, so waren später Nachoperationen zwecks Vereinigung der Weichtheile nöthig; es wurde deshalb der Versuch gemacht, die Wunde zu nähen und zu drainiren.

Der Verlauf war zunächst ein günstiger, doch stieg schon am vierten Tage die Temperatur auf 38,4, sodass die Nähte entfernt werden mussten; die Wunde eiterte überall, so dass zunächst häufiger Verbandwechsel nöthig war. Im Februar 1891 war der Verlauf ein zufriedenstellender, nur einmal führte Secretverhaltung zu vorübergehendem Fieber. Am 5. März fing der Kranke an, umherzugehen, zunächst allerdings sehr mühsam und schwankend; Abends waren die Beine sehr geschwollen.

Diese Schwellung nahm Ende März immer mehr zu, ohne dass Eiweiss im Urin vorhanden gewesen wäre. Anfang April wurde das Oedem stärker, ging auch Nachts nicht mehr fort und jetzt fanden sich Spuren von Eiweiss und Cylinder im Harne. In den nächsten Wochen wurde

die Eiweissmasse immer stärker, dazu entwickelte sich ganz schleichend ein Abscess auf der hinteren Seite der linken Beckenschaufel, der am 18. April in Narkose gespalten wurde. Wahrscheinlich war dieser Abscess durch die Vereiterung der Articulatio sacro-iliaca bedingt, die ja bei der Operation eröffnet, nothwendiger Weise vereitern musste.

Von jetzt an erholte Patient sich zusehends, das Eiweiss verschwand allmählich, die Secretion blieb nur hinten stark, vorne schlossen sich die Fisteln; besonders die rechtsseitige verheilte bald definitiv. Linkerseits zogen sich die Wundränder stark in die Tiefe, so dass Patient am 2. Juni 1891 mit dickem Rohre in der hinteren auf die Articulatio sacro-iliaca resp. die Höhle im Os sacrum zuführenden Fistel entlassen werden konnte; sein Arzt in der Heimath übernahm die weitere Behandlung resp. den Verbandwechsel. Urin frei von Eiweiss.

Am 29. Januar 1892 stellte der Kranke sich wieder vor, weil Secret in der hinteren Fistel stagnirte. Sein Aussehen war ein ziemlich gutes, doch hatte er die durchsichtig bleiche Farbe behalten. Die linksseitigen Wundränder hatten sich so tief eingeschlagen, dass dicke Massen von abgestossenen Epithelien in der Tiefe der Narbe angehäuft lagen; ganz vorne in der Höhe der Spina ant. sup. bestand noch eine Fistel, desgleichen die hintere, in deren Tiefe man einen Sequester, wahrscheinlich einen Meisselrandsequester fühlte. Am 1. Februar 1892 wurde in Narkose eine Revision vorgenommen in der Absicht, gleichzeitig die eingesunkene Narbe an die Oberfläche zu verlegen. Aus dieser Revision wurde eine fast 2 Stunden dauernde schwere Operation, die zur Auffindung eines weiteren, augenscheinlich beim Durchschlagen der Beckenschaufel abgesprengten Kugelfragmentes führte.

Nach Trennung der Narbe entsprechend dem früheren Beckenrand fand sich zunächst, dass die abgeschlagene Darmbeinschaufel noch nicht wiedergebildet war; dann kam man auf die Articulatio sacro-iliaca, aus der sich Eiter entleerte, schliesslich auf das alte Lager der Kugel, das einen kleinen Sequester und noch einige Bleipartikelchen beherbergte. Trotzdem, dass schon mehr als 1 Jahr seit Extraction der Kugel verflossen war, hatte sich die Lücke im Knochen in keiner Weise verkleinert. Bei weiterer Untersuchung der Wunde fand sich vom vorderen Theile des Beckens ausgehend eine bei der ersten Operation übersehene Fistel, die durch den Musculus iliopsoas verlaufend nach dem unteren Theile der Articulatio sacro-iliaca hinführte, während wir es früher mit der oberen Partie derselben zu thun gehabt hatten. Um das Ende dieser Fistel zu erreichen, musste der Rest der Beckenschaufel, also von der Spina ant. inf. bis zur Spina post. inf. resecirt werden (vergl. Abb. II). Dadurch wurde natürlich auch der Beckentheil der Articulatio sacro-iliaca mit fortgenommen, so dass der Beckenring unterbrochen war. Nun fand sich am unteren Ende der Linea innominata in den dortigen Theil des Beckens eingekeilt ein ungefähr $^3/_4$ cm langes schmales dünnes Bleistück eingesprengt, umhüllt von Granulationen, dem Ende der neuaufgefundenen Fistel. Um nun auch die Ausheilung des Kugellagers im Os sacrum zu erzwingen, wurden grössere Partieen desselben entfernt, so dass statt der bisherigen steilwandigen Höhle im Knochen eine flache Grube entstand, in welche sich Weichtheile und Periost von vorne hineinlegen konnten.

Um nicht alle Vortheile der Narbenexcision wieder aufzugeben, wurde die Wunde abermals genäht, doch blieb natürlich ein erschreckend grosser Hohlraum in der Tiefe, aus dem die Secrete durch dicke Drains nach hinten geleitet wurden.

Trotz des schweren Blutverlustes, den derartige Abmeisselungen von Knochen stets zur Folge haben, blieb der Puls während der Operation immer gut, schliesslich bewiesen aber die Symptome von venöser Stauung, dass das rechte Herz zu erlahmen begann; es war Zeit, dass die Narkose ihr Ende hatte.

Trotz des ganz extremen Eingriffes war der Verlauf ein günstiger, die Temperatur erhob sich kaum über 38,2° Abends. Anfangs klagte Patient über empfindliche Schmerzen im linken Beine; beim Verbandwechsel besonders machte sich die fast gänzliche Unterbrechung des Beckenringes in störendster Weise geltend; bald aber wurde der Zustand wenigstens ein leidlicher.

Am 22. März konnte Patient schon einige Schritte weit gehen. Ende April ist die colossale Wunde bis auf zwei Drainstellen verheilt, Patient verlässt das Bett. Heilung von Dauer.

VII.

Ueber traumatische Accessoriusparalyse nach Schädelbasisfracturen.

Von

Dr. **Joseph Krähenmann,**
z. Z. Assistenzarzt bei Herrn Privatdocent Dr. Kaufmann in Zürich.

(Mit 7 Abbildungen.)

Einleitung.

Seit Erbs' Veröffentlichung eines Falles von Paralyse und Atrophie sämmtlicher vom N. accessorius sinister versorgten Muskeln im Jahre 1868, ist die Literatur über Accessoriuslähmungen allmählich angewachsen, so dass wir heute schon eine stattliche Casuistik übersehen können. Je nachdem der Stamm des Nerven, resp. dessen Centrum, oder aber nur einer der beiden Aeste sich an der Lähmung betheiligt, handelt es sich um totale oder partielle Lähmungen.

Aus der Literatur habe ich im Ganzen 58 Fälle zusammenstellen können, und sie hinsichtlich ihrer Aetiologie gesondert.

Dabei erhielt ich folgende Ergebnisse:

Syringomyelie	13	Fälle
Tabes und Lues	13	=
Trauma	23	=
Tumoren an der Schädelbasis und im Wirbelcanal	3	=
Erkältung	2	=
Caries	1	Fall
Echinococcus	1	=
Spondylarthrocace	1	=
Geschwulst am Rücken	1	=

Von den 22 traumatischen Fällen entstanden durch:

Operation	11 Fälle	[Wilke, Remak, Eisenschütz, Sternberg, Kron, Schlodtmann];
Messerstich in den Hals . .	3 =	[Wilke, Traumann, Aerzteverein Hannover];
Fall	3 =	[Foot, Sauer, Uhde];
Schuss in den Hals	1 Fall	[Fischer];
Schlag auf den Kopf . . .	1 =	[Schlodtmann];
Aufheben am Kopf	1 =	[Sternberg];
Kohlentragen	1 =	[Holz];
Erschütterung der Wirbelsäule	1 =	[C. S. Freund];
Auffallen von Steinstücken auf Kopf und Rücken . . .	1 =	[Schneider].

Die Zusammenstellung der mir zugänglich gewesenen Literatur findet sich am Schlusse der Arbeit, und es können dort die Belege für die gegebenen Zahlen nachgesehen werden.

Veranlassung zu meiner Arbeit gaben zwei in der Praxis von Herrn Dr. Kaufmann zur Beobachtung gekommene Fälle von Accessoriuslähmung nach Schädelbasisbrüchen. Diese schädigen den Nervenstamm im Bereiche des Foramen lacerum posticum, weswegen sich die dabei entstehenden Accessoriuslähmungen in bestimmter Weise von den sogenannten operativen Lähmungen unterscheiden. Beide Formen sind traumatischer Natur; die erstere jedoch betrifft den Stamm des Nerven, die operative aber nur seinen äusseren Ast. Aus den nahen Beziehungen des Accessorius an seiner Austrittsstelle aus dem Schädel zum Glossopharyngeus und Vagus ergiebt sich von selbst die Möglichkeit, dass auch diese zwei Nerven, insgesammt oder einzeln mit dem Accessorius geschädigt werden und die Accessoriuslähmung dadurch compliciren. Ein einheitliches Krankheitsbild der reinen Stammlähmung des Accessorius ist deswegen nach Schädelbasisbrüchen kaum zu erwarten. Gleichwohl verdient der ganze Symptomencomplex Beachtung, weil ihm eine wichtige diagnostische Bedeutung zukommt und sich bei genauer Untersuchung frischer Fälle auch Anhaltspunkte für die Entscheidung der immer noch strittigen Frage gewisser Innervirungen gewinnen lassen.

Bei Durchsicht der Literatur fand ich ausser den von Schlodtmann 1894 und Schneider 1901 veröffentlichten zwei Fällen noch einen von Sauer 1885 genau beschriebenen Fall, der mit meinen zwei Beobachtungen die Aetiologie und Symptomatologie der Accessoriusparalyse gemeinsam hat. Diese fünf Fälle lege ich meiner Arbeit

zu Grunde. Sie werden im casuistischen Theile geschildert. Im zweiten, allgemeinen Theile bespreche ich die gemeinsame Aetiologie und Symptomatologie, sowie den Verlauf und die Diagnose der Lähmung. Da meine eigenen Fälle auf Unfall versicherte Arbeiter betreffen, so werde ich Gelegenheit haben, auch die erwerbliche Seite der Nervenschädigung zu berühren.

Bei der elektrischen Untersuchung der Patienten hat mich Herr Dr. Minnich sehr wirksam unterstützt; die laryngologischen Untersuchungen leitete Herr Dr. Alpiger. Den beiden Herren, sowie meinem verehrten Chef, Herrn Dr. Kaufmann, für die Anregung zu dieser Arbeit und die vielfache Unterstützung bei derselben meinen aufrichtigsten Dank.

I. Casuistischer Theil.

Fall I.

Aus der Praxis von Herrn Dr. Kaufmann.

Anamnese: Am 8. September 1896 stürzte H. H., 42 Jahre alt, Zimmermann, beim Aufnageln des Dachtäfers aus einer Höhe von 11 m kopfüber auf festen Grund. Er fiel auf die linke Kopfseite, blieb bewusstlos liegen und blutete aus Mund und Nase. Ungefähr drei Stunden nachher kam Patient wieder zum Bewusstsein. Er wurde erst zu Hause behandelt und kam dann in's Kantonsspital G., wo er im Ganzen fünf Wochen verblieb. Neben den bei Kopfverletzungen üblichen Kopfschmerzen und Schwindel bestanden von Anfang an Schluckbeschwerden, deren Ursache erst bei der Nachuntersuchung in Zürich festgestellt wurde. Störungen im Bereiche der Extremitäten bestanden nie, ebensowenig Urin- oder Stuhlbeschwerden.

Behufs Erledigung der Schadenansprüche wurde Patient von der zahlungspflichtigen Versicherungsgesellschaft Herrn Dr. Kaufmann zugewiesen, der die Nervenstörung durch Herrn Dr. Minnich untersuchen liess und gemeinsam mit Letzterem am 13. Januar 1897 folgendes Gutachten abgab:

Zur Abklärung des Unfalles des Herrn H. H., Zimmermann in Z., haben Sie die Unterzeichneten mit der Untersuchung und Begutachtung der Unfallfolgen zu handen Ihrer Gesellschaft betraut.

Der Verunfallte verweilte zum Zweck genauer Beobachtung und Untersuchung vom 6. bis 12. Januar abhin in der Privatklinik des Einen von uns und wurde während dieser Zeit alltäglich untersucht. Die von den behandelnden Aerzten H. und Z. in ihren Attesten geschilderten Schluckbeschwerden und Stimmbandlähmung präcisiren wir an Hand unseres Untersuchungsbefundes in folgender Weise:

Es besteht bei dem Verunfallten:

1. Eine totale Lähmung der linken Seite des Gaumensegels und der linksseitigen Schlundmusculatur (Constrictor pharyng.).
2. Eine totale Lähmung des linken Stimmbandes.

3. Eine völlige Gefühllosigkeit der linken Hälfte des Gaumens, der Schlundschleimhaut und des Kehldeckels und in Folge davon Mangel der Reflexe bei Berührung u. s. w.

4. Ein vollkommener Schwund des linken Kopfnickers und

5. des linken sogenannten Kappenmuskels (M. Cucullaris).

Diese Lähmungen sind zurückzuführen auf eine zweifelsohne durch den Unfall bedingte Verletzung des IX. und XI. Hirnnerven an ihrer Austrittsstelle aus dem Schädel. Die Art der Verletzung sowohl als die Untersuchung der geschädigten Muskeln mit dem Hirschberg'schen Apparat lässt keinerlei Möglichkeit einer späteren Besserung zu, und wir erklären deshalb die bestehenden Störungen als bleibende und irreparable.

Dass sie mit dem Unfall in directem Zusammenhange stehen, kann nicht bezweifelt werden, in Anbetracht, dass die Schluckbeschwerden schon beim ersten Genusse von Getränk etwa drei Stunden nach dem Unfalle bestanden, und auch die heisere und gegen früher veränderte Stimme zu gleicher Zeit auffiel (Angabe des Verunfallten).

Als Folge der obengenannten Störungen werden nachbezeichnete Beschwerden festgestellt:

1. Schluckbeschwerden. Patient kann feste Speisen, z. B. Brod gar nicht schlucken, sondern nur mit Flüssigem vermischt; dabei sowohl, wie beim eigentlichen Trinken verschluckt er sich leicht, bekommt Hustenreiz und die üblichen Reflexwirkungen in Folge Aufsteigens des Getränkes in die Nase. Das Essen geschieht also sehr langsam und die Nahrung muss eine vorwiegend flüssige sein.

2. Veränderungen der Stimme und Sprache. Die Stimme ist belegt und heiser, das Sprechen mühsam.

3. Der linke Arm kann nur bis zur Schulterhöhe gehoben werden unter vermehrter Anstrengung. Die übrigen Bewegungen des Armes sind nicht gestört. Ebensowenig diejenigen der Hand. Die Druckkraft der letzteren beträgt links 22, rechts 26 Kilo, die Zugkraft links 28, rechts 30 Kilo.

Eine directe Erwerbseinbusse bedingt zunächst die Muskellähmung. Patient als Zimmermann hat Grobarbeit zu verrichten und ist dabei auf den ungestörten Gebrauch aller seiner Glieder angewiesen. Schweres und anhaltendes Heben und Tragen ist ihm fortan mit der linken Hand und dem linken Arme nicht mehr möglich. Er muss deswegen in Zukunft leichtere Arbeit zu verrichten suchen.

Wir wollen nicht unerwähnt lassen, dass die bei völliger Lähmung des M. cucullaris stets beobachtete Verschiebung des Schulterblattes und Aenderung der Haltung der Schulter bei H. fehlt, weil einzelne Faserbündel des Muskels, die von den Halsnerven aus innervirt sind, noch functioniren und das Schulterblatt in annähernd normaler Stellung fixiren. Hierdurch hat der Fall ein besonderes medicinisches Interesse; in erwerblicher Hinsicht fallen jedoch die Verhältnisse des Schulterblattes kaum in Betracht.

Die geschilderten Schluck- und Sprachstörungen dürfen in ihrem Einflusse auf die Erwerbsfähigkeit nicht unterschätzt werden. Die fast ausschliessliche Beschränkung der Ernährung auf Flüssigkeit wird auf die Dauer die Arbeitsenergie des Patienten voraussichtlich ungünstig beein-

flussen. Das öftere Verschlucken veranlasst das Eindringen von Nahrungsstoffen in den Kehlkopf und die Luftwege und bedingt hier eine stete Reizung der Schleimhäute. Daneben ist aber die Möglichkeit einer in Folge von Aspiration von Speisetheilen entstehenden Lungenentzündung noch besonders in's Auge zu fassen, die unter Umständen den Verunfallten vorzeitig dahinraffen könnte.

Unter Berücksichtigung aller für die Erwerbsunfähigkeit in Betracht fallenden Verhältnisse schätzen wir die gesammte und bleibende Erwerbseinbusse auf 40—50 Proc.

Auf Grund dieses Gutachtens erhielt der Verunfallte eine Aversalentschädigung von Fr. 3000.

(Vergl. Kaufmann, Handbuch d. Unfallverletzung., S. 255.)

Dem für Nichtärzte abgefassten Gutachten füge ich einige Bemerkungen bei.

Fig. 1.

Aus Fig. 1 und 2 ist die Atrophie des linken Cucullaris ohne weiteres ersichtlich. Fig. 2 belegt den Tiefstand und die starke Auswärtsdrehung der linken Scapula, die bedeutende Ausbiegung des oberen Theiles der Brust- und des unteren Theiles der Halswirbelsäule nach rechts, und die kräftige Entwicklung des rechten Cucullaris in ganzer Ausdehnung. Leider lässt das Bild die auf das intacte Remak'sche Muskelbündel bezüglichen Details nicht erkennen. Ebensowenig ist in Fig. 1 die Atrophie des Sternocleido zu sehen, da die hochgradige Kropfentwicklung die Contouren des Halses in Beschlag nimmt.

Die von mir am 7. Juli 1902 vorgenommene Untersuchung war dadurch veranlasst, dass inzwischen der gleich zu beschreibende Fall II zur Beobachtung gekommen war, und es von Wichtigkeit erschien, die Veränderung der Nervenstörung innerhalb dem Zeitraume von 6 Jahren festzustellen. Meine Untersuchung ergab folgenden Status:

Patient ist ein kleiner, mässig stark entwickelter Mann. Er trägt den Kopf mit Vorliebe etwas nach links gedreht und nach vorne unten. Beide Schultern sind horizontal, die linke eher etwas tiefer wie die rechte.

Bei der Inspection des Halses fällt auf, dass linkerseits der Sternocleidowulst nur oben angedeutet ist, während er rechts kräftig vorspringt. Der Muskel fühlt sich links in ganzer Ausdehnung dünn und schlaff an,

über ihm aber spannen sich deutlich quer nach aussen verlaufende Fasern des Platysma. In der Nackengegend prominirt der sehr stark hypertrophische Wulst des Angularis scapulae, namentlich in der Gegend seines scapularen Ansatzes. Am Cucullaris ist eine Differenz des Nacken- und Schulterwulstes nicht nachzuweisen. Es scheint der linke Cucullaris im oberen Drittel nicht sehr atrophisch, wohl aber im untern. Das obere zeigt unregelmässige, periodische, fasciculäre Zuckungen, wobei die wohl entwickelten Cucullarisfasern reliefartig hervortreten. Aehnliche Zuckungen sind im unteren Cucullarisdreieck nicht zu bemerken.

Fig. 2.

Patient zeigt eine leichte linksconvexe Skoliose der oberen Brustwirbelsäule, mit geringer Lendenlordose. Das rechte Schulterblatt liegt in toto etwa 2 cm tiefer wie das linke, und ist 10 cm seitlich von der Linie der Wirbeldornen entfernt, während das linke 12 cm davon absteht. Da die Skoliose nur sehr geringgradig ist (die Wirbeldornen der am meisten nach links verschobenen 3. und 4. Brustwirbel sind höchstens $^3/_4$ cm nach aussen von der Mittellinie), so ist die verschiedene Stellung der Scapulae wesentlich auf Rechnung der Cucullarisatrophie zu setzen. Die beiden Fossae supraclaviculares sind gleich tief. Die linke Fossa aber ist etwas langgezogener und flacher wie die rechte. Die im Status erwähnten Verhältnisse des Rückens und Halses sind z. Th. aus den nebenstehenden Abbildungen — Reproductionen von Photographien — ersichtlich.

Fig. 3 lässt die Atrophie des linken Sternocleido sehr deutlich erkennen.

Fig. 4 zeigt den verschiedenen Stand der beiden Scapulae und die linksconvexe Skoliose der Wirbelsäule deutlich; undeutlich dagegen die Muskeln, welche die linke Scapula gegen die Wirbelsäule fixiren, sowie die Atrophie des Cucullaris.

Die Kraftverminderung soll dem Patienten linkerseits immer noch bedeutend fühlbar sein. Die Messung ergiebt:

	links	rechts
Druckkraft	28	36 Kilo
Zugkraft	28	32 „

Patient zeigt beiderseits schwach reagirende Pupillen und starken

Strabismus convergens links in Folge Lähmung des Abducens. Das Gehör soll linkerseits herabgesetzt sein seit dem Unfall.

Bei der elektrischen Untersuchung löst der faradische Strom am linken Sternocleido, der sehr atrophisch ist, aber keine Contractur zeigt, starke Zuckungen aus, sowohl im cleidalen als im sternalen Theil desselben.

M. sternocleido galvanisch

R.

25 E[1]) KSZ = stark
ASZ = 0

L.

25—35 E KSZ = 0
ASZ = 0

40 E KSZ = 0
ASZ = Laryng. Reizung, Husten, ganz träge Zuckung.

Fig. 3.

M. cucullaris. Die mechanische Erregbarkeit mit Hammerschlägen ist im obern linken Cucullarisdreieck enorm gesteigert. Man kann beliebig Bündel für Bündel mit einem leichten Hammerschlage plastisch sichtbar machen. Im unteren Theile des Muskels sind gar keine Zuckungen mechanisch auszulösen. Auf der rechten Seite ist der Cucullaris auch allgemein erregbar, aber bei Weitem nicht in dem Maasse wie im obern Theile links. Aehnliche Zuckungen, kurz, fast klonisch, wie oben beschrieben, sind auch am Sternocleido bemerkbar.

Faradische Erregbarkeit: Der Cuc. ist fara-

Fig. 4.

1) Die Elementenzahl versteht sich bei Einschaltung sämmtlicher Widerstände.

disch nicht erregbar, mit Ausnahme des Remak'schen Bündels, das sich von der Vertebra prominens nach dem linken Akromion ungefähr 2 cm breit hinzieht.

R.		L.	
Galvanisch 35 E	KSZ überall.	Unteres Drittel 35 E	KSZ = 0
	ASZ = 0		ASZ = 0
		40 E	KSZ = 0
			ASZ = 0
		Oberes Drittel 30—35 E	KSZ = 0
			ASZ = 0
		40 E	KSZ langsame wurmförmige Zuckungen. ASZ > KSZ träge Zuckung.

Befund am Mund und Rachen. Patient streckt seine Zunge gerade heraus. Dieselbe ist von normaler Entwicklung und zeigt keine fibrillären Zuckungen.

Das linke hintere Gaumensegel steht tiefer wie das rechte, und fällt nicht so vorhangförmig nach unten. Beim Phoniren und bei Schluckbewegungen bewegt es sich weniger energisch als das anderseitige und legt sich nicht eng an die Pharynxwand an.

Die Uvula ist etwas nach rechts hinüber gezogen.

Die Zunge zeigt tactil und gustativ gute Empfindlichkeit, nur an der Zungenbasis verräth Patient rechts feinere Geschmacksempfindung wie links.

Was die Sensibilität der Rachengebilde anbelangt, so sind Wangenschleimhaut, harter und weicher Gaumen, Rachenwand, Epiglottis, Aryknorpel, Stimm- und Taschenbänder völlig sensibel. Motorisch ausgeschaltet aber ist das linke Stimmband, das absolut unbeweglich in der Mitte steht, aber keine deutliche Atrophie zeigt. Beim Sprechen gleicht sich nun die Lähmung dadurch aus, dass das rechte Stimmband sich ganz anlegt.

Die Stimme ist nicht heiser, aber auch nicht wohlklingend und laut, sondern hat einen mäckernden Beiklang.

Patient kann jetzt Alles essen und trinken, nur muss er sich Zeit lassen und darf nicht rasch und viel auf ein Mal trinken.

Ueber seine gegenwärtige Beschäftigung erhalte ich folgende Angaben: Seit etwa 3 Jahren ist H. selbstständiger Zimmermann und beschäftigt regelmässig etwa vier Arbeiter. Jegliche Arbeit kann er ungehindert verrichten, leistet also soviel wie ein Vollarbeiter.

Fall II.

(Aus der Praxis von Herrn Dr. Kaufmann.)

H. H., 51 Jahre alt, Oeler. Patient stürzte am 11. October 1901 Abends über die 4 m hohe Brücke, welche Haus und Werkstatt miteinander verbindet. Beim raschen Gehen blieb er mit den Kleidern am Schloss der Thüre, die auf die Brücke führt, hängen, strauchelte und fiel nun kopfüber auf die harte Fahrstrasse. Er schlug mit der rechten Kopf-

seite und Schulter auf und blieb bewusstlos liegen, und wie ihm nachher herbeigeeilte Personen versicherten, soll er stark aus Mund und Nase geblutet haben. Als Patient am nächsten Morgen aus seiner Bewusstlosigkeit erwachte, fühlte er starke Kopfschmerzen und Schwindel, und im Rachen hatte er „ein dummes Weh und keine Kraft zum Schlucken". Wie er etwas sagen wollte, fiel ihm auf, wie das Sprechen ihm schwer wurde, und die Stimme ganz heiser war. Verschluckt habe sich Patient nicht, es war ihm aber unmöglich, feste Speisen zu geniessen, und Flüssiges kam grösstentheils wieder durch die Nase zurück. Erbrechen trat nie auf, wohl aber verspürte Patient beim Essen häufig Brechreiz.

Rechter Arm und rechte Schultergegend waren sehr schmerzhaft und die Functionsfähigkeit in Folge dessen stark herabgesetzt. Patient wurde zu Hause verpflegt und von Herrn Dr. X. in M. behandelt. Es wurde von ihm ein Schädelbasisbruch diagnosticirt, und da sich im Verlaufe von einigen Tagen Anzeichen einer Meningitisgefahr einstellten, ein Consilium verlangt mit Herrn Dr. H. in G.

Im Auftrage der Unfallversicherungsgesellschaft untersuchte Herr Dr. Kaufmann den Verunfallten am 23. October 1901. Er schreibt in seinem Berichte:

Es besteht bei H. ein Schädelbasisbruch und eine Lähmung des IX., X. und XI. Hirnnerven, mit den Erscheinungen von Schluckbeschwerden, fast beständigem Husten und Räuspern und Lähmung des rechten Kopfnickers. Ueber den Lungen besteht ausgedehnter Katarrh. Wahrscheinlich wird der Verletzte genesen, hingegen die Nervenstörungen behalten und deswegen wohl bleibend zu $33^1/_3$—50 Proc. invalide bleiben.

Behufs endgültiger Erledigung der Schadenansprüche erhielt Herr Dr. K. 9 Monate nach dem Unfall eine Anfrage, die zur Vornahme einer genauen Untersuchung des Verletzten führte.

Der Status vom 3. Juli 1902 ist folgender:

Patient ist ein mittelgrosser, kräftig gebauter Mann, dessen innere Organe nichts für uns Erwähnenswerthes darbieten. Durch einen Unfall im Jahre 1865 hat er eine Verstümmelung des rechten Ring- und Zeigefingers erlitten, sodass an Ersterem das ganze Mittelglied und der grössere Theil des Nagelgliedes, an Letzterem das Nagelglied fehlt. Fingerbeere erhalten, Nägel aber stark difform, krallenförmig. An der Stirnhaargrenze rechterseits eine 2—3 cm lange Narbe, die vom letzten Unfall herrührt. An den rechten Hals- und Schulterblattpartieen bestehen augenfällige Veränderungen. Die Fossa supraclavicularis dextra ist ungemein tief ausgewölbt, sodass sie fast eine Mannesfaust aufnehmen kann. Sie ist begrenzt nach hinten vom Splenius, nach aussen vom einzig noch erhaltenen mittleren Bündel des Cucullaris. Man sieht von vorne den äussern Schulterblattwinkel den Cucullarisrand um 1 cm Breite überragen. Beim Schlucken contrahirt sich nur das rechte Platysma, sodass der vordere Rand bis zum Kinn stark reliefartig hervortritt, wie auch die hinteren Parallelbündel. Das linke Platysma bleibt total unsichtbar.

Die Bewegungen des rechten Armes sind allseitig frei, dagegen besteht eine geringe Störung der Schultergelenkfunction. Der rechte Arm kann nicht vollkommen elevirt und seitlich dem Kopfe nicht so weit genähert werden wie links. Während links die Annäherung möglich ist bis

zur Ohrmuschel, kann man rechterseits bequem eine Faust dazwischen legen. Rechter Deltoides ungefähr gleich stark entwickelt wie links. Umfangmaasse der Vorderarme:

	Rechts	Links
Oben	24½ cm	25 cm
Mitte	23½ „	23½ „

Fig. 5.

Fig. 6.

Die rechte Halsseite hinter dem Ohr ist grubenähnlich abgeflacht, das ganze obere Cucullarisdreieck bis zur Spina scapulae stark atrophirt. Patient zeigt eine leichte Skoliose mit Convexität nach links. Bei gerade herunterhängenden Armen steht der rechte untere Schulterblattwinkel etwa 3 cm tiefer wie der linke, und ist 8 cm ausserhalb der Linie der Wirbeldornen, während links die entsprechende Distanz 10 cm beträgt. Rechte Schulter wohl 3 cm tiefer wie die linke. Die oberen Schulterblattwinkel stehen beidseitig annähernd gleich zur Mittellinie. Der ganze innere Rand der rechten Scapula kann umgriffen werden, da an Stelle der Cucullarisvorwölbung eine flache Vertiefung besteht. Vom Cucullaris selbst ist nur das Bündel, welches an das Acromion geht, erhalten (Remak), die obere und untere Portion sind atrophisch. Bei der horizontalen Elevation des Armes steht der linke untere Schulterblattwinkel 10 cm von der Mittellinie ab, der rechte 14 cm, der obere Schulterblattwinkel links 7 cm, rechts 8 cm. Ein flügelförmiges Abstehen ist nicht zu beobachten. Beide Schultern können auf Commando gleichzeitig nach oben gezogen werden (Angularis scapulae) und es treten dabei fibrilläre Zuckungen auf im oberen Drittel des Cucullaris. Die linke Schulter wird

fast bis zur Mittellinie angezogen, rechts bleibt der innere Schulterblattrand 3 Fingerbreit von derselben entfernt. Es wölbt sich aber dabei der mächtige Rhomboides hervor, wobei der untere Rand wohl um 2 cm hervortritt. Die Mm. supraspinati beiderseits normal entwickelt, der rechte Infraspinatus aber erscheint atrophisch, wohl in Folge Schwundes der Cucullarisfasern.

Die Kopfbewegungen sind allseitig frei, nur das Nähern des Ohres an die linke Schulter ist etwas gehemmt durch Contractur des Sternocleido.

Von den beistehenden Figuren giebt Fig. 5 die Ansicht der Hals- und Brustgegend, Fig. 6 die von Nacken und Schulter. Auf Ersterer tritt die bedeutende Vertiefung der Fossa supraclavicularis dextra, und die Einsenkung des Pectoralis maj. besonders schön hervor. Aus Fig. 6 ist die geringe Skoliose und der Cucullarisschwund nebst der Stellungsveränderung der Scapula rechterseits ersichtlich.

Die elektrische Untersuchung ergab faradisch:

		rechts	links
Cucularis	oberes Drittel	0	Alles normal.
	mittleres „	schwach, träge	
	unteres „	0	
Angularis scapulae		kräftige Zuckung	
Sternocleido		0	
Platysma		kräftige Zuckung.	

Wenn die Elektrode in den Winkel zwischen Spina scapulae und innerem Schulterblattrand gesetzt wird, so contrahiren sich die horizontalen Fasern in der Nähe des Akromion mit trägen Zuckungen (Remak'sches Bündel). Die Contractionen dieser Fasern sind übrigens ziemlich schwierig erhältlich.

Galvanisch:

	Rechts	Links
Sternocleido	Weder A noch KSZ. Nur starke Zuckungen des Angularis scapulae.	Alles normal.
Cucullaris	KSZ = 0 (40 E.) Zwischen Spina und innerem Rande KSZ deutlich (Remak) ASZ = 0	„
	Pars ascendens KSZ = 0 ASZ = 0.	„

Mund- und Rachenbefund. Patient leidet an starker Nasopharyngitis chronica.

Das rechte hintere Gaumensegel hängt schlaff suffitenförmig und steht mit dem inneren Rande fast senkrecht. Die activen Contractionen sind sehr gering, passiv aber wird es vom linken Gaumensegel aus schwach mitbewegt. Reflexauslösungen sind beiderseits vorhanden, rechterseits jedoch vermindert. Bei Betastung ergiebt sich, dass das rechte vordere

Gaumensegel anästhetisch ist, die Empfindlichkeit des hinteren stark vermindert. Die hintere rechte Pharynxwand ist bis zur Mittellinie total anästhetisch, Gaumengewölbe beidseitig gleich empfindlich. An der Zunge ist die tactile Sensibilität überall normal, bis an die rechte Zungenbasis, die merkliche Abstumpfung verräth. Die tactile Sensibilität der Epiglottis ist rechterseits bis zur Mittellinie total aufgehoben, wie aber die Sonde die Medianlinie überschreitet, werden starke Reflexe ausgelöst. Petiolus epiglottidis laryngealerseits rechts und links gut empfindlich. Ligamentum glosso-epiglotticum rechts wie links sensibel. Ligamentum ary-epiglotticum rechts total unempfindlich, keine Reflexbewegungen auslösbar. Aryknorpel rechts etwas weniger sensibel. Kehldeckel rechterseits mit der Leitsonde gut zurückziehbar, ohne Eintreten von Reflexen. Das rechte Stimmband absolut unbeweglich in Mittellinie, zeigt im Vergleiche mit dem Linken leichte Atrophie. Beim starken Phoniren schiebt sich das linke Stimmband über die Mittellinie, wobei die Aryknorpel sich kreuzen. Die Sensibilität der Stimm- und Taschenbänder ist beiderseits vorhanden, nur scheint die linke Seite etwas lebhafter zu reagiren. Aeusserer Gehörgang und Trommelfell normal. Die Zunge wird gerade herausgestreckt, zeigt keinerlei Atrophie. Fibrilläre Zuckungen im Schiff'schen Sinne sind nicht sichtbar. Die Gustationsversuche an derselben ergaben folgendes Resultat:

	Rechts	Links
Basis	Geschmack ganz aufgehoben.	Alles normal.
Seitenwand	Geschmack vermindert, Temperaturgefühl gut erhalten.	„
Spitze	Geschmacksempfindung deutlich vorhanden.	„

Die Versuche wurden angestellt mit Milchsäurelösung, Sacch. lactis, Glycerin, Cocainlösung und Kochsalz.

Puls voll und regelmässig, seine Schlagzahl nicht vermehrt.

Fall III.

(Mitgetheilt von Sauer.)

H. H., 27 Jahre alt, Maurer, stürzte am 10. November 1882 in einem Neubau aus einer Höhe von 9 m. Er war nicht bewusstlos, sondern ging nachher selbstständig in seine zehn Minuten entfernte Wohnung. Bald stellten sich heftige Schmerzen an der rechten Halsseite ein, die stark anschwoll. Patient bekam Schluckbeschwerden und fühlte, dass er sich rechterseits verschlucke. Gegen Abend steigerten sich die Beschwerden, sodass bei der geringsten Bewegung heftige Schmerzen im Genick und längs der Wirbelsäule auftraten. Die Sprache wurde undeutlich und in den folgenden Tagen ganz unverständlich. Der Speichel floss beständig zum Munde heraus, das Ausspucken war beschwerlich, und es bestand anhaltender Hustenreiz. Wegen der Halsschmerzen und des Fehlschluckens unterliess Patient jegliche Nahrungsaufnahme. Er wurde die ersten zwei Tage zu Hause behandelt, am 13. November aber in's Spital zu B. verbracht. Der Bericht des ihn dort behandelnden Arztes lautet:

„Patient lag die erste Zeit mit steifem Nacken zu Bett, hatte nur eine lallende Sprache. Die Zungenlaute waren erschwert und undeutlich und die Zunge konnte nur wenig herausgestreckt werden, wobei sich die Spitze nach rechts wendete. Der Bissen wälzte sich auf der Zunge herum und kam wieder zur Mundhöhle heraus. Das Schlingen war sehr erschwert, flüssige Speisen erregten Hustenreiz. Dieser Zustand dauerte Wochen lang, bis unter Anwendung der Elektricität von der Mundhöhle aus, und durch Reizung des N. hypoglossus am Halse allmählich Besserung eintrat. Patient konnte sich bald wieder selber ernähren, die Sprache wurde deutlicher, die Zunge beweglicher und ihre Deviation nach rechts geringer. Auf seinen dringenden Wunsch wurde Patient am 5. März 1883 aus dem Krankenhause entlassen. Sämmtliche Lähmungserscheinungen waren nicht beseitigt, jedoch um Vieles zurückgegangen. Die Beweglichkeit des Halses hatte sich schon bis Weihnachten gebessert, Husten und Heiserkeit aber bestanden noch.

Am 13. April 1885 stellte sich Patient wiederum im Spitale. Eine genaue Untersuchung liess Folgendes feststellen: Anscheinend magerer geworden, zeigt der Patient eine auffallend starke Zunahme der Cyanose des Gesichts. Der Hals ist im Allgemeinen frei beweglich, jedoch ist die Drehung des Kopfes nach links nicht vollständig möglich, da die weitere Bewegung Schmerzen macht; Patient fühlt, wie sich etwas an der rechten Seite des Halses unter dem Kopfe spannt.

Die Zunge weicht beim Herausstrecken stark nach rechts ab, ihre Beweglichkeit ist nach allen Richtungen hin erschwert. Ihre rechte Hälfte zeigt starke Falten und Runzeln und ist in ganzer Länge von der Basis bis zur Spitze bedeutend atrophirt. Die Arcus glossopalatini sind geröthet und geschwellt, ebenso die sichtbare Pharynxschleimhaut. In Ruhelage geringer Schiefstand der Uvula nach rechts. Bei Bewegungen contrahirt sie sich prompt und wird dabei nach links in die Höhe gezogen. Das Gaumensegel steht in Ruhelage mit der rechten Hälfte höher als links, der rechte Gaumenbogen ist ausserdem weniger ausgeschweift, fast geradlinig. Beim Phoniren und auf Reflexreize bewegt sich die rechte Gaumensegelhälfte nur wenig, wird nach links gezogen, wobei dann die linke Gaumensegelhälfte höher zu stehen kommt. Diese mit Uvula contrahirt sich sehr gut und schliesst an der zugehörigen Seite den Nasenrachenraum; dagegen scheint die rechte Gaumensegelhälfte schon beim blossen Ansehen die hintere Pharynxwand nicht zu berühren. Die Epiglottis ist mässig hoch aufgerichtet, bei Phonationsversuchen unbeweglich und hat eine eigenthümliche Gestaltung. Die hintere Fläche derselben präsentirt sich als eine nach hinten offene Rinne, sodass die Ansatzpunkte der Lig. aryepiglottica höchstens $^3/_4$ cm von einander entfernt sind. Sie steht so, dass auch ihre vordere Fläche gut sichtbar ist. Sie ist deutlich injicirt. Das Tuberculum epiglottidis ist nicht sichtbar. Die Schleimhaut des Kehlkopfinnern bietet die Zeichen von Katarrh: Röthung und Schwellung. Rechter Aryknorpel ist nur zur Hälfte sichtbar, linker geröthet, geschwellt. Stimmbänder weiss. Das rechte Stimmband befindet sich in Cadaverstellung, liegt in einem höhern Niveau als das linke, ist deutlich schmäler und kürzer. Linkes Stimmband macht normale Bewegungen bei ruhiger Respiration. Bei Phonation und forcirter Respiration

bleibt das rechte Stimmband ganz unbeweglich, ebenso der rechte Aryknorpel; dagegen geht das linke Stimmband weit über die Mittellinie hinaus, sodass es fast zu einer Berührung beider Stimmbänder auf der rechten Seite kommt. Ebenso überschreitet der linke Stellknorpel die Medianlinie und tritt dabei vor den rechten bis zur Ueberkreuzung.

Die Sensibilität am Gaumen und Rachen erwies sich als intact, diejenige des Larynx bis zur Glottis eher erhöht: Geringste Berührung mit dem Sondenknopfe löst auf beiden Seiten in gleicher Weise suffocatorische Hustenanfälle aus. Die gustative Sensibilität der Zunge ist auf ihrer rechten Hälfte stark vermindert.

Der Kau- und Schlingact macht dem Patienten auch jetzt noch Beschwerde. Der Bissen kann nicht mehr wie gewöhnlich herumgewälzt und zwischen die Zähne geschoben werden. Kleine Dinge, wie Pillen und grosse Brocken, kann er nur mit grösster Mühe schlucken, wobei er gewöhnlich auch fehlschluckt. Flüssigkeiten regurgitiren nur dann durch die Nase, wenn Patient sich nicht in Acht nimmt und viel auf einmal trinkt.

Die Sprache ist näselnd; diese Eigenschaft ist neben dem Lallen sehr auffällig. Besonders kann Patient die Buchstaben s, c, x, da dazu ein völliger Abschluss des Nasenrachenraums gehört, nur sehr mangelhaft aussprechen. Die Stimme ist nur wenig heiser, etwas hoch, jedoch ist es keine Fistelstimme.

Fall IV

(mitgetheilt von Schlodtmann).

H. H., 43 Jahre alt, Arbeiter. Im April 1894 fiel dem Arbeiter beim Holzabladen ein 8 m langer und 1 Fuss dicker Balken auf Kopf und Hals. Patient verlor sofort sein Bewusstsein und blutete stark aus Mund und Nase. Als er nach ungefähr 3 Stunden die Besinnung wieder erlangte, erbrach er beträchtliche Mengen geronnenen Blutes. Unmittelbar nach diesem Unfall trat starke Heiserkeit auf, und Patient bemerkte, dass er linkerseits das Gehör vollständig verloren hatte. Patient sah alles doppelt, sein linkes Auge wich beständig nach innen ab. Die Bewegung des linken Armes war in hohem Maasse behindert, so dass er ihn nur mit Mühe heben konnte. Beim Genuss fester Speisen stellten sich Schluckbeschwerden ein, wobei ein Druck auf der linken Seite des Schlundes verspürt wurde. Flüssigkeiten kamen häufig durch die Nase wieder zurück. Wenn Patient sich im Bette aufrichtete und ebenso beim Gehen, hatte er starkes Schwindelgefühl.

Alle diese Erscheinungen sind bis auf den heutigen Tag (leider ist kein Datum beigefügt) in unveränderter Stärke bestehen geblieben. Die Stelle des in der Anamnese erwähnten Traumas erkennt man noch jetzt an einer Narbe oberhalb des rechten Margo supraorbitalis. Eine genaue Untersuchung sämmtlicher Hirnnerven ergab eine Schädigung des Abducens, Acusticus und Accessorius.

Bei der Betrachtung des Patienten von vorn fällt sogleich die völlige Atrophie des linken M. sternocleidomastoideus auf, an dessen Stelle eine Impression vorhanden ist. Besonders schön wird diese Atrophie sichtbar, wenn man den Patienten tief athmen lässt, wobei sich der rechte Muskel contrahirt, während links nichts erfolgt.

Betrachtet man den Patienten von hinten, so vermisst man zunächst die Duchenne'sche Drehstellung. Hier sind beide Scapulae mit ihren Rändern der Wirbelsäule ungefähr parallel, jedoch erscheint das linke Schulterblatt etwas mehr lateralwärts gerückt. Die genaue Messung ergiebt für die Mitte des inneren Scapularrandes rechts einen Abstand von 8 cm, links einen solchen von 9,5 cm von der Mittellinie. Eine Verschiedenheit in der Höhe der beiden Schulterblätter ist kaum nachzuweisen; das linke steht vielleicht eine Spur tiefer. Auch liegen beide der Thoraxwand gut an. Freilich entfernt sich, wenn der Patient den linken Arm bis zur Horizontalen hebt, der innere Rand des entsprechenden Schulterblattes ein wenig vom Thorax, so dass eine leichte Furche entsteht; jedoch ist es nicht möglich, wie das bei den Serratuslähmungen der Fall ist, mit der Hand zwischen Thoraxwand und Scapula zu gelangen.

Schon in der Ruhestellung bemerkt man, dass auf der linken Seite bedeutende Theile des M. cucullaris atrophirt sind, denn man sieht hier den M. rhomboideus deutlich als breiten Wulst prominiren, während er rechts durch die ihn senkrecht kreuzenden Fasern des erhaltenen M. cucullaris verdeckt wird. Lässt man den Patienten den Arm bis zur Horizontalen erheben, so sieht man die Fossae supraspinata und supra clavicularis zu einer grossen, tiefen Grube ausgehöhlt, durch welche nur ein etwa bleistiftdickes Bündel der mittleren Cucullarisportion zieht.

Etwas vor diesem, und mit ihm von der Schulter nach dem Halse hin divergirend, hebt sich der hintere Platysmarand sehr schön hervor.

Die elektrische Untersuchung ergiebt folgende Resultate:

Der M. sternocleidomastoideus ist faradisch nicht mehr erregbar. Bei Anwendung des constanten Stromes ergeben sich:

links		rechts	
KSZ bei 10 ASZ „ 10	Milliampère.	KSZ bei 1,0 ASZ „ 1,6	Milliampère.

Links erfolgen die Zuckungen träge, die KSZ überwiegt die ASZ.

M. cucullaris. Die mittlere Portion zeigt, faradisch untersucht, rechts eine Minimalcontraction bei 130 mm, links eine solche bei 110 mm Rollenabstand. Die Anwendung des constanten Stromes zeigt:

links		rechts	
KSZ bei 7,0 ASZ „ 8,0	Milliampère.	KSZ bei 2,1 ASZ „ 3,1	Milliampère.

Links erfolgen die Zuckungen nicht mehr in normaler Schnelligkeit, und zwar finden sie in dem oben erwähnten erhaltenen Muskelbündel statt. Es zeigt sich ferner, dass dieses Bündel an der Extremitas acromialis claviculae entspringt und sich verbreiternd, nach dem Lig. nuchae hin ausstrahlt, wo es sich in der Gegend des 4. und 5. Halswirbels in einer Ausdehnung von 3 cm ansetzt.

Untersucht man endlich die untere Cucullarisportion, so findet man, dass die linke Seite faradisch unerregbar ist, während rechts eine Minimalcontraction bei einem Rollenabstand von 100 mm erfolgt.

Dem galvanischen Strome gegenüber verhält sich dieser Muskelabschnitt folgendermaassen:

links		rechts	
KSZ bei 17,0 ASZ „ 20,0	Milliampère.	KSZ bei 3,5 ASZ „ 5,0	Milliampère.

Links sind die Zuckungen träge; es besteht also Entartung.

Die Mund- und Rachenuntersuchung ergiebt, dass der vordere Gaumenbogen auf der gelähmten Seite tiefer steht als auf der rechten. Bei der Phonation bleibt das linke Gaumensegel etwas zurück, wird aber passiv nach rechts herüber, und zugleich auch etwas in die Höhe gezogen. Laryngoskopisch findet man das bekannte Bild einer vollständigen linksseitigen Recurrenslähmung: beim Athmen und Phoniren verharrt das linke Stimmband bewegungslos in mittlerer Stellung; bei starkem Phoniren tritt das rechte Stimmband über die Mittellinie hinweg, wobei sich die Aryknorpel überkreuzen.

Sensibilität und Reflexe sind überall erhalten.

Stimme immer noch heiser.

An der Herzaction lassen sich keinerlei Störungen, weder eine Verlangsamung, noch eine Beschleunigung nachweisen. Der Puls ist regelmässig und voll, seine Frequenz normal.

Fall V

(mitgetheilt von Schneider).

Am 13. November 1900 trat in die psychiatrische und Nervenklinik in Jena der 43jährige Bergmann R. ein. Er war am 18. August 1900 bei der Arbeit in einem Schacht dadurch verunglückt, dass ihm Gesteinsstücke vom Dache herab auf Kopf und Rücken fielen. Patient war direct nach dem Unfall nicht bewusstlos, hatte aber im ersten Augenblicke das Gefühl, „als ob ihm Feuer aus den Augen spränge“ und „als ob ihm der Hals zu wäre.“ Er konnte nicht sprechen und bekam keine Luft. Als ihm Wasser zum Trinken gereicht wurde, kam dasselbe sofort wieder zur Nase heraus.

Einige Minuten nach dem Unfall erfolgte Erbrechen, das sich zuerst nach 1/4 Stunde und dann noch verschiedentlich in den nächsten Tagen wiederholte. Ende August wurde Patient einem Krankenhause überwiesen, dessen leitender Arzt, Herr Dr. V., sich in einem Berichte vom 5. Nov. 1900 über den Krankheitsverlauf folgendermaassen äussert: „R. war zur Zeit des Unfalles bis auf einen beidseitigen Lungenspitzenkatarrh völlig gesund. Bei seiner Aufnahme in's Krankenhaus wurde neben Contusion des rechten Rückens ein Schädelbruch constatirt, dessen Sitz auf Grund der vorhandenen objectiven Symptome an die Basis verlegt werden muss. Es bestand Pulsverlangsamung, 42 Schläge in der Minute, und cerebrales Erbrechen, das wochenlang anhielt. Einige Tage nach der Verletzung zeigte sich eine Gaumensegellähmung, die sich im weiteren Verlaufe allmählich besserte. R. hat jedoch seine näselnde Sprache behalten, und ein Theil der genossenen Flüssigkeiten fliesst auch jetzt noch durch die Nase. Anfänglich bestand auch vollständige Lähmung der Schlundmusculatur, die sich aber ebenfalls besserte. Durch Untersuchung mit der Schlund-

sonde war eine Verengerung oder Divertikelbildung nicht nachweisbar. Patient selbst giebt an, dass er anfänglich nicht im Stande war, Speisen herunterzuschlucken. Um aber die Ernährung vollführen zu können, habe er sich, sobald ein Bissen in der Speiseröhre stecken blieb, die Nase zugehalten und aufgehustet. Dies Verfahren brachte den Bissen wieder empor. Dann trank Patient Wasser in kleinen Schlücken und spülte alles wieder hinunter.

Es trat weiterhin eine Atrophie des rechten M. sternocleidomastoideus ein, die so zunahm, dass der Kopf schliesslich eine Schiefstellung nach rechts einnahm.

Gleichzeitig sah R. mit dem linken Auge doppelt, was auf einer Lähmung des Abducens beruhte. Diese Erscheinung schwand aber später wieder. Der Gang, die Gleichgewichtsstellung bei Augenfussschluss, sowie das Verhalten der Sehnenreflexe waren normal. Eine Abnahme der Denkfähigkeit wurde nicht festgestellt, wohl aber klagte Patient seit dem Unfall stets über Kopfschmerzen, die bald die linke Seite, bald den ganzen Kopf einnahmen.

Am 4. September 1900 bekam Patient eine acute Lungenentzündung im rechten Oberlappen, bei der aber der charakteristische rostfarbene Auswurf fehlte. Diese Lungenentzündung konnte möglicher Weise nur eine Verschlechterung des schon vor dem Unfall bestehenden Spitzenkatarrhs sein, oder wäre auf eine intracranielle Schädigung der Lungen- und Zwerchfellnerven zurückzuführen."

Beim Eintritt in die Klinik am 13. November 1900 bot R. den nachstehenden körperlichen Befund dar:

R. ist 1,52 m gross, mittelkräftig gebaut, befindet sich in ziemlich schlechtem Ernährungszustand. Das Fettpolster ist gering entwickelt, die Haut elastisch. Es besteht eine starke Atrophie des rechten M. sternocleidomastoideus und des rechten M. cucullaris. Die übrige Musculatur ist mittelkräftig entwickelt.

Der Schädel neigt nach rechts, zeigt keine Narben. Gesichtsfarbe und sichtbare Schleimhäute blass.

Der Brustkorb ist regelmässig gebaut. Bei der Athmung bleibt die rechte Brusthälfte etwas zurück. Die Lungengrenzen sind normal und gut verschieblich. Der Percussionsschall über beiden Spitzen leicht gedämpft, bei der Auscultation ist daselbst vereinzeltes Rasseln vernehmbar. Zwischen den Schulterblättern ist Bronchialathmen hörbar. Dabei besteht viel Husten und reichlicher Auswurf, in dem Tuberkelbacillen nachgewiesen wurden. Die Herzgrenzen sind normal, die Töne rein. Puls regelmässig, von mittlerer Spannung, 72. Die Arterien sind etwas rigide. Das vasomotorische Nachröthen ist nicht gesteigert. Bauchorgane normal, Stuhl regelmässig, Urin frei von pathologischen Bestandtheilen. Die Drüsen sind nirgends vergrössert.

Von Seiten des Nervensystems ist zu erwähnen, dass die Musculatur in der Ruhe ein deutliches Zittern und Wogen zeigt. Die Augenbewegungen sind frei, die Gesichtsmusculatur ist symmetrisch innervirt.

Die Musculatur des rechten Gaumens ist weniger stark entwickelt als die des linken. Das Zäpfchen weicht in Ruhelage nach rechts ab. Bei der Phonation bleibt der rechte Gaumen zurück.

Die Zunge wird gerade und ohne Zittern herausgestreckt, die Musculatur der beiden Hälften ist symmetrisch. Seitwärtsbewegungen der Zunge nach rechts sollen angeblich etwas behindert sein.

Armbewegungen sind links kräftig, rechts schlaff, und nach allen Richtungen hin beeinträchtigt. Theilweise sind sie nur unter Zuhilfenahme der Schultermusculatur ausführbar.

Es besteht leichter Tremor der Finger. Der Händedruck beträgt dynamometrisch R. 45°, L. 80°.

Die Pupillen sind normal und reagiren prompt auf Lichteinfall und bei der Convergenz. Gaumensegelreflex links deutlich, rechts fehlend. Die übrigen Haut- und Sehnenreflexe zeigen normales Verhalten.

Die mechanische Muskelerregbarkeit ist gesteigert, es besteht deutlicher Querwulst. Die Sensibilität im Bereiche des Trigeminus ist nicht gestört, dagegen besteht Anästhesie des Gaumens und Rachens. Sonst keinerlei Sensibilitätsstörungen. Spitze und Knopf einer Nadel werden überall deutlich unterschieden und richtig localisirt. Die Schmerzempfindlichkeit ist ungestört.

Schädelpercussion ist schmerzlos. Druck auf beide Submental-, die rechten Intercostal- und den rechten Iliacalpunkt wird als schmerzhaft angegeben.

Der Muskelsinn ist erhalten. Augenhintergrund und Sehschärfe beiderseits normal. Die Angaben über Doppelbilder links sind sehr schwankend. Bei wiederholter Prüfung giebt Patient zuletzt gleichnamige Doppelbilder mit Höhenunterschied an, der eher nach unten zunahm. Bisweilen wurden auch widersprechende Angaben gemacht: so standen die Bilder angeblich zeitweise gekreuzt, wie weit das stimmte, liess sich nicht feststellen.

Die Untersuchung der Ohren ergab beiderseits das Vorhandensein eines Katarrhs. Die Hörweite für Flüstersprache betrug R. = 2 m, L. = 6 m. Die Sprache ist etwas heiser und hat einen deutlich näselnden Beiklang. Der Geruch ist symmetrisch, das Geschmacksvermögen intact.

Die Prüfung der elektrischen Erregbarkeit ergab für den rechten M. cucullaris in den erhaltenen Partieen ein normales Verhalten, am rechten M. sternocleido war überhaupt keine Zuckung zu erzielen.

Zu diesem objectiven Befunde kommen die subjectiven Klagen des Patienten:

1. Kopfschmerzen, die er in den Hinterkopf und das Genick verlegt. Diese Schmerzen lassen manchmal nach, treten aber auch häufig aus unbestimmtem Anlass intensiver auf und nehmen dann den ganzen Kopf ein.

2. Schmerzen im Hals, beim Schlucken und Sprechen.

3. Beschwerden beim Essen und beim Trinken: Er muss die Speisen stets mit Wasser herunterspülen, wobei dasselbe oft zur Nase wieder herauskommt.

4. Doppelsehen auf dem linken Auge.

5. Sausen und Stechen auf dem rechten Ohr. Dasselbe tritt mit wechselnder Stärke auf. Patient hört rechts schlechter als links.

6. Schwäche im rechten Arm. Derselbe ist im Schultergelenk wie gelähmt. Sobald er den Arm streckt, spannen sich die Muskeln und Sehnen der Beugeseite des ganzen Armes bis zum Handgelenk hin

unter Schmerzen an. Dabei hat Patient das Gefühl, als ob sie reissen wollten.

7. Kurzathmigkeit und Schmerzen in Brust und Rücken, namentlich rechts.

Die Behandlung konnte natürlich nur eine symptomatische sein und erstreckte sich dementsprechend auch nur darauf, den Ernährungszustand etwas zu heben und die vorhandenen Krankheitserscheinungen zu lindern. Neben reichlicher und zweckmässiger Ernährung bekam Patient gegen die Schmerzen und den Husten Codeinpillen und Dover'sche Pulver. Dabei wurde ihm täglich der rechte Hals und Arm und der ganze Rücken massirt und faradisirt.

Bei seiner Entlassung hatte sich das Allgemeinbefinden etwas gehoben, während die Beschwerden im Wesentlichen dieselben geblieben waren.

II. Allgemeiner Theil.

I. Aetiologie.

Die einzigen Angaben über Verletzungen des Accessorius bei Schädelbasisfracturen macht v. Bergmann bei Beschreibung der Verletzungen des 9.—12. Hirnnervenpaares. Für die sämmtlichen Fälle, bei denen neben anderen cerebralen Störungen Schlingbeschwerden bestehen, nimmt er eine centrale Ursache an und glaubt, dass eine Affection der sie begründenden Nerven von der des coordinatorischen Centrums der Schlingbeschwerden nicht zu unterscheiden sei. Zur Illustration der Störungen, welche durch Schädigung von Accessorius und Hypoglossus hervorgerufen werden, erwähnt er die drei Fälle von Hilton, Marshall Hall und Schroter, und als Beleg dafür, dass Glossopharyngeus und Vagus auch an ihrer Austrittsstelle aus dem Schädel gequetscht und selbst tödtliche Störungen dadurch bedingt werden können, führt er den Fall von Hilton an.

Sicherlich kommen Verletzungen der uns hier interessirenden Nerven bei Schädelbasisfracturen häufiger vor, als es nach dieser spärlichen Casuistik den Anschein haben könnte. Ihre Austrittsstelle aus dem Schädel, das Foramen lacerum posticum liegt öfters im Bereiche von Basisbrüchen, sei es, dass sie in ihm beginnen oder enden, oder in seiner Umrandung verlaufen. Der gewöhnliche Weg der Fissuren von der hinteren in die mittlere Schädelgrube geht durch des Foramen lacerum zum Foramen spinosum des Keilbeines und erzeugt den typischen Querbruch des Felsenbeines an seiner schwächsten Stelle. Ferner verläuft der beim Fall auf das Schädelgewölbe durch den Anprall der Wirbelsäule gegen die Gelenkfortsätze entstehende, das Foramen magnum umkreisende Bruch stets durch das Foramen lacerum; da bei diesem Bruche eine Dislocation der Fragmente

Regel ist, so werden sicherlich auch unsere Nerven vielfach lädirt. Der Umstand, dass diese Verletzungen oft tödtlich sind oder rasch tödtlich verlaufen, erklärt es zur Genüge, dass die Nervenläsion nicht genauer festgestellt wird. Die von mir im casuistischen Theile beschriebenen vier Fälle sind dadurch von besonderem Interesse, dass sie beweisen, dass gelegentlich auch leichtere Verletzungen der Basis die das Foramen lacerum passirenden Nerven schädigen können.

Ueber die Art der Fractur und ihren Verlauf lassen sich ohne Obductionsbefund bestimmte Angaben nicht machen, jedoch ergeben die Krankengeschichten verlässliche Anhaltspunkte einer zum Mindesten wahrscheinlichen Diagnose der Schädelbasisfractur. Als primäre Symptome werden angeführt:

Im Fall I, nach Fall auf den Kopf aus einer Höhe von 11 m: während drei Stunden Bewusstlosigkeit, Blutung aus Nase und Mund und Schluckbeschwerden. Im Fall II gleiche Aetiologie; Fallhöhe 4 m: mehrere Stunden dauernde Bewusstlosigkeit, Blutung aus Nase und Mund und Schluckbeschwerden. Fall III gleiche Aetiologie, Fallhöhe 9 m: keine Störungen des Bewusstseins, dagegen heftige Schmerzen an der rechten Halsseite, steifer Nacken, Schluckbeschwerden und undeutliche, unverständliche Sprache. Fall IV: Aufschlagen eines Balkens auf Kopf und Hals: Bewusstlosigkeit drei Stunden dauernd, Blutung aus Nase und Mund, Blutbrechen, Verlust des Gehöres links Heiserkeit und Schlingbeschwerden. Fall V: Auffallen von Steinstücken auf Kopf und Hals: Pulsverlangsamung, cerebrales Erbrechen, Sprach- und Schlingbeschwerden.

Fall I, II und IV zeigen uns Symptome, die eine Schädelbasisfractur wahrscheinlich machen, nämlich primäre Bewusstlosigkeit (Commotio cerebri), Blutungen aus Nase und Mund, und wie ich vorweg bemerken will, auf Nervenlähmung basirende Schluckbeschwerden. Fall IV zeigt überdies noch durch die gleiche Ursache bedingte Gehör- und Sprachstörung.

Sauer, dem wir die Veröffentlichung des Falles III verdanken, erwägt ebenfalls die Möglichkeit einer Läsion der Schädelbasis, hält aber ihre Annahme für eine: „recht unsichere Sache", da er nicht in der Lage ist, „auch nur einen einzigen ähnlichen Fall aus der Literatur anzuführen, der die Annahme stützen könnte". Deswegen glaubt er, dass eine einseitige Distorsion des Atlas in seinen Gelenkverbindungen mit dem Epistropheus die Ursache der Nervenlähmung sei, und stützt sich dabei auf den von Uhde, Hegemann und Böttger (Archiv für klin. Chirurgie, 22. Bd., S. 217) veröffentlichten Fall von Rotationsluxation des Atlas. Die letztere Beobachtung ist einwands-

frei, da sie durch die gelungene Reposition sichergestellt ist. Von Nervenläsionen wurden nachgewiesen: eine linksseitige Hypoglossus- und partielle Accessoriuslähmung mit Ergriffensein des rechtsseitigen Glossopharyngeus. Sauer constatirte rechtsseitige Lähmung des 11. und 12. Hirnnerven. Diese lässt sich, wie wir gleich sehen werden, sehr wohl durch eine Schädelbasisfractur erklären. Der Verletzte war nicht bewusstlos, bekam dagegen wenige Stunden nach dem Unfall Schmerzen im Halse, Genick und längs der Wirbelsäule und konnte den Hals nur schwer bewegen. Die letzteren Erscheinungen deuten wohl auf eine Verletzung der Wirbelsäule hin, sind aber keineswegs charakteristisch für eine solche, denn Basisfracturen im Bereiche des Foramen magnum können ähnliche Erscheinungen bedingen. Die Möglichkeit einer Schädelbasisfractur darf also in diesem Falle nicht von der Hand gewiesen werden, sie scheint mir vielmehr der beobachteten Nervenstörungen wegen naheliegend.

Die Genese und Ursache einer Schädelbasisfractur ist von grosser Wichtigkeit, weil sie dazu dient, das Schädeltrauma genauer zu kennzeichnen. Finden wir nach einer Kopfverletzung Lähmung des 7. oder 8. oder nur eines dieser Hirnnerven, so denken wir ohne Weiteres an eine Fractur des Felsenbeines, welche durch den Meatus acusticus int. verläuft. Lässt sich nun in analoger Weise aus einer Lähmung des 9.—12. Hirnnerven oder eines oder zweier derselben nach einem Schädeltrauma eine das Foramen lacerum post. in Mitleidenschaft ziehende Basisfractur annehmen?

Zu den auffälligsten klinischen Symptomen gehören, wie meine Krankengeschichten zeigen, die Schlingbeschwerden, die als sogenannte Dysphagia paralytica zu bezeichnen sind, weil sie ihren Grund in der Lähmung der Schlundmusculatur haben. Allgemein wird angenommen, dass die drei in Betracht kommenden Nerven 9, 10 und 11 an der Innervation des Schlundkopfes betheiligt sind. von Bergmann giebt an, dass eine Affection der einzelnen Nerven von der des coordinatorischen Centrums der Schlingbeschwerden nicht zu unterscheiden sei. Dieser Angabe muss widersprochen werden. Schon Sauer hat den Nachweis geleistet, dass die Lähmungen seiner Beobachtung peripherer Natur seien (l. c. S. 34). Dasselbe nimmt auch Schlodtmann für seinen Fall an, unter folgender Motivirung: „Was nun zunächst in dem ersten intracraniellen Falle die Frage nach der Localisation der Läsion des N. accessorius betrifft, so ist sie nicht schwierig zu beantworten. Der degenerative Charakter der Reactionen bei constantem Strom beweist die periphere Natur der Lähmungen. Und wenn man sich erinnert, dass die Lähmungserscheinungen unmittelbar

im Anschluss an eine Kopfverletzung aufgetreten sind, wenn man ferner in Erwägung zieht, dass drei Hirnnerven total gelähmt sind. so ist wohl kaum eine andere Möglichkeit der Deutung vorhanden, als die Annahme einer Fractur der Schädelbasis".

Auch bei meinen beiden Fällen kann es sich nur um periphere Lähmungen handeln. Gegenüber den Angaben v. Bergmann's aber muss ich die Gründe, die zu dieser Annahme zwingen, eingehender würdigen.

Wollte man eine Kernläsion durch Trauma annehmen, so müsste entweder an eine Hämatomyelie gedacht werden, oder an einen Knochen oder Knochensplitter, der in die Medulla eindringend die Kerne der betroffenen Nerven geschädigt hätte. Durch den Fall als solchen kann eine auf die Kerne von 9, 10 und 11 abgegrenzte Contusio cerebri nicht entstanden sein. Gegen grob mechanische Verletzung der Medulla oblong. durch Knochensplitter u. s. w. aber spricht die topographische Incongruenz der Lähmung. Die in Frage kommenden Nervenkerne sind am Boden des vierten Ventrikels so gelagert, dass ihre traumatische Schädigung nicht denkbar ist, ohne gleichzeitige Verletzungen im Gebiete von 8, 12 und 5 hervorzurufen, abgesehen davon, dass wohl der Tod die unmittelbare Folge eines solchen Traumas wäre. Eine nach dem Falle entstandene Hämatomyelie kann ätiologisch nicht in Betracht kommen, da sie nach der Lage der betroffenen Nervenkerne eine solche Ausdehnung haben müsste, dass ganz andere Schädigungen der Medulla daraus resultiren würden.

Bei centralen Lähmungen fehlen gewöhnlich Entartungsreaction und Atrophie, die Reflexe sind erhalten, und es zeigen sich fibrilläre Zuckungen in den ersten Monaten der Krankheit. Da in unseren Fällen alle diese Erscheinungen fehlen, so kommen wir zu dem Schlusse, dass es sich nur um periphere Lähmungen handeln kann, eine Ansicht, die auch direct durch die Bestimmbarkeit der Höhe der Läsion gestützt wird.

Zur Erläuterung des intracraniellen Verlaufes und des Austrittes der in Betracht kommenden Nerven aus dem Schädel füge ich Fig. 7, eine schematische Abbildung nach Testut, bei.

Ausser dem Glossopharyngeus sind auch Recurrens und Laryngeus sup. derselben Seite betroffen. Da eine centrale Lähmung aber auszuschliessen ist, so beweist dieses Syndrom, dass der Sitz der Verletzung innerhalb der kurzen Strecke zwischen dem Wurzelaustritt der drei lädirten Nerven und dem Abgang des Laryng. sup. zu suchen ist. 9, 10 und 11 verlassen den Schädel gemeinsam durch das Foramen lacerum posticum, wo sie einander enge anliegen; es

ist deshalb am naheliegendsten, anzunehmen, dass die drei Nerven im Bereiche des Letzteren durch einen Schädelbasisbruch verletzt wurden

II. Symptomatologie.

Die durch Accessoriusverletzung bedingten Erscheinungen sind in allen fünf Fällen beinahe gleich. Sie zerfallen in: Schluckbeschwerden, Stimmveränderung und Lähmung des Sternocleido und Cucullaris. Die Letzteren werden im Fall Sauer nicht aufgeführt, finden sich aber übereinstimmend in den anderen drei Fällen.

a) Lähmung des Sternocleido und Cucullaris.

Die Lähmung des Sternocleido ist stets eine vollständige. Am Cucullaris ist die obere und untere Partie gelähmt und atrophisch, während die mittlere Partie, die sich vom Acromion zum Ligament nuchae hinzieht, und die Dreh- oder Schaukelstellung des Schulterblattes (mouvement de bascule) verhindert, nicht betroffen ist. Remak ist wohl der Erste, der klinisch auf dieses Muskelbündel aufmerksam machte. Er beobachtete bei totaler Accessoriuslähmung Atrophie und Lähmung des Cucullaris, mit Ausnahme dieser Muskelfasern, und schloss daraus auf eine andere Innervation. Physiologisch hat Duchenne die Wichtigkeit dieses Bündels dargethan. Anatomisch aber ist der kleine Muskel bekannt unter dem Namen Cleidotransversalis oder Levator claviculae. Testut schreibt darüber in seiner Anatomie:

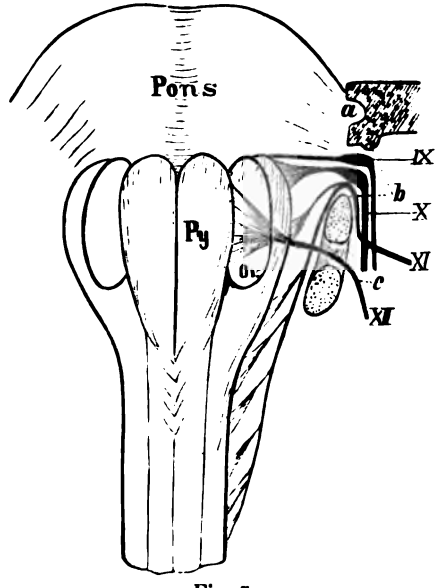

Fig. 7.
a = Porus acusticus internus.
b = Foramen lacerum posticum sive jugulare.
c = Canalis Hypoglossi.

C'est un muscle surnuméraire, particulièrement bien étudié par Wood, partant du bord postérieur de la clavicule, le plus souvent de son extrémité acromiale et se rendant aux apophyses transverses cervicales. Ce muscle se trouve „chez tous les mammifères, l'homme excepté, ce qui semblerait prouver qu'il est une des conditions de la station quadrupède“ (Cuvier, Leçons d'anatomie comp. I, pag. 137)

Es wäre demnach dieser Cleido transversalis, der bei allen Säugern als selbstständiger kräftiger Muskel sich entwickelt, beim Menschen in Folge seiner aufrechten Haltung bis auf diese Andeutung (Remak'sches Bündel) geschwunden, ohne aber, obwohl er im Cucullaris sich gleichsam verliert, seine eigene, unabhängige Innervation eingebüsst zu haben. Da dieses Bündel von den Cervicalnerven versorgt wird, die in unseren Fällen intact blieben, so erklärt es sich, warum wir die Drehstellung des Schulterblattes nie zu sehen bekamen.

So wichtig Sternocleido- und Cucullarislähmungen zur Diagnose der Accessoriusläsionen sind, so leicht werden sie, wenn nicht besonders darauf gefahndet wird, übersehen. Das zeigen auch unsere Fälle. Anfangs unbemerkt geblieben, wegen der viel auffälligeren anderweitigen Erscheinungen, verrieth sich die Accessoriusverletzung gewöhnlich selbst, wenn nach Wochen oder Monaten die fortgeschrittene Atrophie von Sternocleido und Cucullaris augenfälliger wurde. Dann auch wurde das Interesse für den Fall reger, und es folgten gründlichere Untersuchungen, die man anfangs, da es sich nicht um klinische Fälle handelte, versäumt hatte oder wegen des ernsten Zustandes des Verunfallten nicht ausführen konnte.

Die Zeitdauer zwischen der ersten Untersuchung und der zweiten genauen Krankenprüfung betrug im Fall I 4 Monate, im Fall II 9 Monate, im Fall III 29, im Fall IV 6 und im Fall V 3 Monate. Ausserdem kommt im Fall I die Nachuntersuchung 5 Jahre 10 Monate nach dem Unfalle in Betracht, deren Ergebniss in der Krankengeschichte I mitgetheilt wurde.

b) Schluckbeschwerden.

Es wäre von grossem Interesse, deutlich zeigen zu können, welche Ausfallserscheinungen den bestimmten Nervenverletzungen entsprechen: allein da im plexus pharyngeus 9, 10 und 11 innige Wechselbeziehungen miteinander eingehen, so muss ich mich darauf beschränken, den Symptomencomplex genau wiederzugeben. Handelt es sich doch nur im Falle Schlodtmann (IV) um eine reine Accessoriusparalyse, während in den Fällen I und II Glossopharyngeus und Vagus, im Fall III der Hypoglossus und im Fall V der Vagus an der Lähmung theilnehmen.

Die Schluckbeschwerden traten bei allen Patienten sofort nach dem Unfalle auf und zeigten sich dadurch, dass feste Speisen garnicht genossen werden konnten und flüssige grossentheils wieder durch die Nase zurückkamen. Auch trat häufig Fehlschlucken auf, das zu krampfartigem Husten und Erstickungsanfällen führte. Bedingt sind diese Erscheinungen durch die einseitige Gaumensegel-, Pharynx- und Kehlkopfmuskellähmung. Ein vollständiger Abschluss

zwischen Nase und Pharynx kann nicht hergestellt werden, sodass beim Schlucken ein Theil der Flüssigkeit durch die Nase regurgitirt. Oft auch gerathen kleine Flüssigkeitsmengen oder Speisetheilchen in Folge mangelhafter Kehldeckelfunction, sei es wegen Muskellähmungen oder örtlichen Sensibilitätsstörungen in die Luftröhre und verursachen dadurch Husten- und Erstickungsanfälle. Die Kranken sind deshalb gezwungen, äusserst langsam und vorsichtig zu essen und in kleinen Schlücken zu trinken; auch versuchen sie durch Drehen und Hintenüberbeugen des Kopfes das Fehlschlucken mehr zu vermeiden.

c) Weniger beängstigend aber ebenso auffallend waren die sofort eingetretenen Stimm- und Sprachveränderungen.

In allen fünf Fällen war die Stimme belegt und heiser, das Sprechen ging mühsam und beschwerlich. Die Kehlkopfuntersuchung ergab in den vier Fällen, bei denen sie ausgeführt wurde, das Bild einseitiger vollkommener Recurrensparalyse. Das Stimmband verharrte bewegungslos in Mittel- oder geringer Schiefstellung und bei starker Phonation überschritt das nicht gelähmte Stimmband die Mittellinie unter Kreuzung der Aryknorpel.

d) Die Sensibilität des Rachens und Kehlkopfes war im Fall I, II und V auf der gelähmten Seite aufgehoben, bei III und IV erhalten. Es ist auf eine genaue Sensibilitätsprüfung des Kehlkopfes besonders Werth zu legen wegen der Diagnose einer allfälligen Vagusbetheiligung. Neuere Untersuchungen von A. Widmer (Deutsche Zeitschrift für Chirurgie, 36. Bd., S. 283) haben nämlich ergeben, dass bei einseitiger Durchschneidung und Resection des Vagus eine Aenderung des Pulses in Bezug auf Qualität oder Frequenz nicht eintritt und auch die Athmung sich gleich bleibt sowohl im Modus als im Rhythmus der Bewegungen. Wenngleich aber Aenderungen der Circulations- und Respirationsverhältnisse bei einseitiger Vagusverletzung nicht auftreten, so verräth sie sich durch gleichseitige Sensibilitätsstörungen im Kehlkopfe, auf die man desshalb besonders achten muss.

e) Geschmacksstörungen wurden im Fall II und III beobachtet. In Fall II sind dieselbe nauf das vom Glossopharyngeus und Vagus innervirte Gebiet beschränkt, während sie sich im Falle III über die ganze Zungenhälfte erstrecken. Sauer, dem wir letztere Mittheilung entnehmen, verbreitet sich sehr eingehend über die Ursachen der Geschmacksstörung. Er schliesst eine Verletzung der geschmacksempfindenden Nerven, des Trigeminus und Glossopharyngeus als Ursache aus, und hält die Geschmacksalteration für eine Folge der Hypoglossuslähmung. Dabei lässt er unentschieden, ob der Nicht-

gebrauch der Zunge wegen halbseitiger Lähmung, oder die Atrophie der Schleimhaut auf der stark atrophischen und gelähmten Zungenhälfte die Geschmacksstörung bedinge. Ich kann zu dieser Auffassung keine bestimmte Stellung nehmen, es müssen weitere Beobachtungen von Hypoglossuslähmungen uns darüber belehren, ob und wie die Hypothese von Sauer zutrifft.

Veränderungen der Respiration und Circulation, wie man sie bei Accessoriusverletzungen mit oder ohne Betheiligung des Vagus beobachtete, fanden sich bei keinem unserer Fälle. Der Puls war voll und regelmässig, seine Frequenz normal. Auch von Seite der Lungen wurden keinerlei Störungen festgestellt, ausser im Fall III, bei dem Sauer 29 Monate nach dem Unfall eine handbreite Dämpfung im rechten Unterlappen fand. Ob diese mit Sicherheit auf Vagusverletzung zurückgeführt werden kann, bleibt dahingestellt. In Fall V konnte nicht entschieden werden, ob die bestehende Heiserkeit und Kurzathmigkeit auf Verletzung des Vagus zurückzuführen oder ob hierfür die tuberculöse Erkrankung als Ursache anzunehmen ist. Die halbseitige Sensibilitätsstörung des Kehlkopfes in meinen beiden Fällen legt die Möglichkeit von Complicationen seitens der Lungen wegen Aspiration von Speisetheilen u. s. w. nahe. Die Begutachtung des Falles I, 4 Monate nach dem Unfalle, hatte auf diese Möglichkeit ebenfalls hingewiesen. Der Patient des betreffenden Falles hat aber in dem Zeitraume von fast 6 Jahren seit dem Unfalle niemals irgendwelche Störungen von Seite der Lungen aufgewiesen, obwohl er als Zimmermann den Unbilden der Witterung ausgesetzt war und auch hinsichtlich der Nahrung sich wegen seiner einfachen socialen Stellung keine besonderen Reserven auferlegen konnte.

Daraus und aus der Thatsache, dass weder in Fall II während der 9 Monate nach dem Unfall, noch im Falle III Lungenstörungen beobachtet werden konnten, ergiebt sich, dass die Gefahr einer Aspirationspneumonie nicht allzuhoch anzuschlagen ist.

Die aus meiner Casuistik sich ergebende Symptomatologie fasse ich kurz in folgender Weise zusammen:

1. Es bestanden in 4 Fällen einseitige Lähmung der Mm. sternocleido und cucullaris,

2. In allen Fällen Schluckbeschwerden in Folge halbseitiger Lähmung der Gaumenmusculatur.

3) Ebenso Stimm- und Sprachveränderungen wegen einseitiger Recurrensparalyse.

4) In Fall I, II und V halbseitige Sensibilitätslähmung des Rachens und Kehlkopfes, und endlich

5) In Fall II und III Geschmacksstörungen: In Fall III halbseitig über der ganzen Zungenhälfte, in Fall II nur im hinteren Bereiche einer Seite.

Die Betheiligung der einzelnen Nerven an den vorgenannten Störungen zu bestimmen, hält schwer, weil bekanntlich die Innervirung des Gaumensegels, des Schlund- und Kehlkopfes vom Plexus pharyngeus aus geschieht, an welchem Glossopharyngeus, Vagus und Accessorius sich betheiligen. An den unter 2—4 aufgeführten Störungen sind wahrscheinlich alle drei den Plexus pharyngeus bildenden Nerven betheiligt. Die unter 1 erwähnte Muskellähmung ist unzweifelhaft Folge einer Schädigung des Accessorius. Ebenso ist die in Fall II vorhandene Geschmacksstörung auf den Glossopharyngeus zurückzuführen. Bezüglich der in Fall III beobachteten Geschmacksstörungen verweise ich auf die Angaben auf S. 171 und 175.

III. Diagnose.

Aus den eben gemachten Angaben über die Betheiligung der einzelnen Nerven an dem gesammten Symptomencomplexe ergiebt sich, dass bestimmte Geschmacksstörungen dem Glossopharyngeus, die Lähmung der Mm. sternocleido und cucullaris dem Accessorius, die übrigen Symptome dem 9.—11. Hirnnerven gemeinsam zuzuschreiben sind. Von besonderer diagnostischer Bedeutung erscheint demnach die Geschmacksprüfung und die Prüfung der Function der genannten beiden Muskeln in allen Fällen, wo nach einem Schädeltrauma Schlingbeschwerden und Sprachstörungen beobachtet werden. Es ist wohl möglich, dass in der ersten Zeit nach dem Trauma eine genaue Prüfung der Sensibilitäts- und Motilitätsverhältnisse des Kehlkopfes nicht vorgenommen werden kann; deswegen ist der relativ leichte Nachweis der Geschmacksstörung und der Muskellähmung an Hals und Nacken von besonderer Bedeutung. Da eine Kernläsion für die sämmtlichen Störungen nicht in Frage kommen kann (vgl. S. 172), so ergiebt sich die Localisation der Nervenschädigung im Bereiche des Foramen lacerum posticum an der gemeinsamen Austrittsstelle der drei Nerven aus dem Schädel.

Es empfiehlt sich, in allen Fällen, wo nach Schädeltraumen Schluckbeschwerden auftreten, an die Möglichkeit unserer Nervenläsion zu denken. Wahrscheinlich dürfte sie dann auch viel öfters nachgewiesen werden, als das bis jetzt der Fall war.

Fall III, IV und V geben Beispiele für die Mitverletzung anderer Hirnnerven. Im Fall III war der Hyperglossus, im Falle IV Abducens und Acusticus und im Falle V der Trochlearis geschädigt. Es

ist natürlich, dass hierdurch der Symptomencomplex der gesammten Störungen mannigfaltiger wird, allein die diagnostische Abklärung leidet deswegen nicht erheblich, sofern eine genaue Untersuchung in der ersten Zeit nach dem Trauma vorgenommen wird. Die bis jetzt veröffentlichten Fälle bieten fast nur Spätdiagnosen, deren Deutung natürlich schwieriger ist.

IV. Verlauf und Prognose.

Fall I und II gestatten genauere Angaben über den Verlauf und die Bedeutung der Nervenstörung. Der Patient von Fall II ist in dem Zeitraume von 9 Monaten zwischen erster und letzter Untersuchung fast ganz genesen. Die Schluckbeschwerden belästigen ihn einzig noch. Er muss deswegen langsam und vorsichtig essen, damit er sich nicht verschluckt. Die Folgen der Muskellähmung empfindet er kaum noch, und arbeitet seit längerer Zeit wieder in gleicher Weise wie vor dem Unfall. In Fall II wurden bei der ersten Untersuchung 4 Monate nach dem Unfall noch hochgradige Störungen constatirt und daraus auf eine bleibende Erwerbsunfähigkeit von 40—50 Proc. geschlossen. Wir waren nicht wenig erstaunt, $5^1/_2$ Jahre später den Patienten vollständig arbeitsfähig in seinem Berufe als Zimmermeister zu treffen. Die Schluckbeschwerden beschränken sich auf die Neigung zu leichtem Verschlucken, was noch die einzig erhebliche Störung darstellt. Die Gefühlsstörungen im Gaumen und Schlund sind ganz verschwunden, ebenso diejenigen von Sprache und Stimme. Die Lähmung des Sternocleido und Cucullaris ist durch hochgradige Atrophie noch jetzt ungemein prägnant, allein die benachbarte Musculatur besorgt die Function der beiden gelähmten Muskeln in so ausgezeichneter Weise, dass eine Bewegungsbeeinträchtigung nicht mehr nachweisbar ist.

Die Prognose der sämmtlichen Folgen der Nervenstörung ist demnach eine sehr günstige, obgleich die Muskellähmungen bleiben. Dies gilt natürlich nur für die Fälle, in denen schwere Erscheinungen von Seite des Gehirns fehlen, und Ausgang in Genesung, wie in unseren Fällen erfolgt.

Literaturverzeichniss.

Fälle von Accessoriusparalysen.

I. Bei Syringomyelie:

Borth, Progressiv muscular atrophie with anaesthesie. Med. Record. 1888. Sept. p. 236.

Brunzlow, O., Ueber einige seltene, wahrscheinlich in die Categorie der gliosis spinalis gehörende Krankheitsfälle. Beobachtg. Nr. 2 u. 4. Inaug.-Diss. Berlin 1890.

Hoffmann, Deutsche Zeitschr. f. Nervenheilkunde. 3. Bd. (Fall 9.)

Kretz, Wiener klin. Wochenschr. 1890. S. 479.

Schmidt, Doppelseitige Accessoriuslähmung bei Syringomyelie. Deutsche med. Wochenschr. 1892. Nr. 25. S. 606.

Schulze, Zeitschr. f. klin. Med. 13. Bd.

Starr, Syringomyelie. Ref. im neurolog. Centralbl. VIII. 1889. S. 236.

Taylor, James, Case of syringomyelie with necropsy. 1893. Lancet. 28. Jan.

Weintraud, Deutsche Zeitschr. f. Nervenheilkunde. 1894. S. 383.

II. Bei Tabes und Lues:

Aronsohn, Deutsche med. Wochenschr. 1888. Nr. 26—28. Fall 1 u. 4. S. 546.

Bieck, Berliner Inaug.-Diss. 1889.

M'Bride, A contribution to the study of laryngeal paralysis. Edinb. med. Journal. July 1895. p. 15.

Ehrenberg, Ueber einige Fälle von Tabes dors. mit Betheiligung des N. vagus und Access. Willisii. Berliner Inaug.-Diss. 1893.

Ilberg, Charité-Annalen. 1893. XVIII. S. 303.

Martius, Ueber Accessoriuslähmung bei Tabes dors. Berliner klin. Wochenschr. 1887. Nr. 8. S. 126.

Oppenheim, Ueber einen Fall von syph. Erkrankung des centr. Nervensyst., welche vorübergehend das Bild der Tabes dors. vortäuschte. Berliner klin. Wochenschr. 1888. Nr. 53. S. 1061.

Pel, P. K.. Berliner klin. Wochenschr. 1887. Nr. 29. S. 523.

Remak, Deutsche med. Wochenschr. 1885. Nr. 27. S. 468.

III. Bei Tumoren an der Schädelbasis und im Wirbelcanal.

Bernhardt, Deutsches Archiv f. klin. Med. 1879. 24. Bd. Heft 4—5. S. 384.

Neumann, cit. nach Wilke: Inaug.-Diss. Kiel 1894.

Remak, Deutsche med. Wochenschr. 1892. Nr. 44. S. 1112.

IV. Bei Trauma:

Aerzteversammlung Hannover, 1893, cit. nach Wilke.

Eisenschütz, Neurolog. Centralbl. 1896.

Fischer, 1866 Orig.? cit. nach Wilke.

Freund, C. S., Neurolog. Centralbl. 1894. Nr. 12.

Foot, A. W., A case of paralysis of both spinal accessory nerves followed by recovery. Dublin Journal. 1881. p. 211.

Holz, Lähmung des rechten Beinerven. Berliner Inaug.-Diss. 1877.

Kron, Neurolog. Centralbl. 1899. S. 70.

Remak, Berliner klin. Wochenschr. 1888. Nr. 7. S. 121.

Sauer, Ein Fall von traumatischer Hypogl.- und Accessoriuslähmung. Inaug.-Diss. Göttingen 1885.

Schlodtmann, Ueber vier Fälle von peripherer Accessoriusparalyse. Deutsche Zeitschr. f. Nervenheilkunde. 1894. S. 471.
Schneider, Ein Fall von Basisfractur. Correspondenzbl. d. allgem. ärztl. Vereins v. Thüringen. Nr. 1. 1901.
Sternberg, Wiener med. Presse. 1896. Nr. 17.
Traumann, Deutsche Zeitschr. f. Chirurgie. 37. Bd. S. 161.
Uhde, Archiv f. klin. Chirurgie. 22. Bd. S. 217.
Wilke, Ueber Lähmung d. N. access. u. d. Sympath. cerv. Inaug.-Diss. Kiel 1894.

V. Bei Erkältung:

Erb, Deutsches Archiv. f. klin. Med. 1868. 4. Bd. S. 246.
Seeligmüller, Archiv f. Psychiatrie. 1872. 3. Bd. S. 437.

VI. Uebrige Fälle:

Dufour, Essai clinique sur le diagnostic special et differ. des maladies de la voix et du larynx. Paris 1851. p. 104.
Hewer, J. L., Lancet 1885. p. 431.
Leube, Monatsbericht der Jenaischen Klinik. März 1874.
Rust, Abhandlungen I.

Anatomie und Physiologie.

Bang-Bentz, Tractatus de connexu inter N. vag. et access. Willisii. Havniae 1836.
Bischoff, Mikroskop. Analyse der Anastomosen der Kopfnerven. München 1865.
Burchard, Verlauf des Access. Willisii im Vagus. Dissert. Halle 1867.
Darkschewitz, Ueber den Ursprung und centr. Verlauf d. Access. Archiv f. Anat. u. Physiol. 1885. S 361.
Dees, Ueber den Ursprung und centr. Verlauf d. Access. Allgem. Zeitschr. f. Psych. 43. u. 44. Bd.
Drobnik, Archiv f. Anat. u. Psychiolog. 1887. Heft 6.
Duchenne, Physiolog. der Bewegungen. Deutsch von Wernicke. Berlin und Cassel 1885.
Grabower, Ueber Kerne und Wurzeln d. N. N. Access. und Vagus. Archiv f. Laryngologie. 1894. S. 143.
Grossmann, Das Athmungscentrum und seine Beziehungen zur Kehlkopfinnervation. Wiener klin. Wochenschr. 1890. Nr. 5.
Hein, Müller's Archiv. 1844.
Holl, Ueber den N. accessorius. Archiv f. Anat. u. Physiolog. 1878.
Krause, Ueber die centrale motor. Innervation des Kehlkopfes. Berliner klin. Wochenschr. 1890. S. 81.
Navratil, 1) Versuche an Thieren über die Function der Kehlkopfnerven. Berliner klin. Wochenschr. 1871. Nr. 33.
Derselbe, 2) Thierversuche über die Kehlkopfinnervation und über den Access. Willisii. Ungar. Archiv f. Med. 1894. II. Heft 3 4.
Onodi, A., Die Anatomie und Physiologie der Kehlkopfnerven. Berlin 1902.
Roller, Der centr. Verlauf. d. N. access. Allgem. Zeitschr. f. Psych. 1881. 37. Bd.
Schech, Experiment. Untersuchung über die Functionen der Nerven und Muskeln des Kehlkopfes. Zeitschr. f. Biologie· 9. Bd. München 1873.
Semon und Horsley, Berliner klin. Wochenschr. 1890. S. 81.
Testut, Traité d'anatomie hum. 1896. 3. Bd. p. 284.
Volkmann, Müller's Archiv. 1840.

VIII—X.

Kleinere Mittheilungen.

VIII.

Aus der chirurgischen Universitätsklinik Graz. (Vorstand: weil. Hofrath Prof. Dr. C. Nicoladoni.)

Ueber ein Instrument zur bequemen Führung der Gigli'schen Drahtsäge.

Von

Prof. Dr. **E. Payr**,

Assistent der Klinik.

Ich möchte mir erlauben, in folgenden Zeilen die kurze Beschreibung eines Führungsinstrumentes für die heutzutage in der operativen Technik so vielfach verwendete Drahtsäge nach Kusy-Gigli[1]) zu geben, das sich mir bei den verschiedensten Eingriffen und an verschiedenen Körpergegenden vortrefflich bewährt hat.

Das Instrument besteht im Wesentlichen aus 3 Theilen: einem Handgriff, einer mit einem besonders gebauten Knopfe armirten Feder und einem Führungsstab, der einerseits in einer Rinne des Handgriffes gleitet, andererseits an seinem Ende mit einer Zwinge die elastische Stahlfeder umgreift, um ihr die gewünschte Richtung zu geben. Wie man sieht, hat dies kleine Instrument im Princip einige Aehnlichkeit mit der Belloque-schen Röhre zur Nasentamponade.

Der Handgriff ist nach der Fläche gekrümmt. An der concaven Seite befindet sich die Furche für den ebenfalls im gleichen Sinne gekrümmten Führungsstab. Durch einen bequemen Handgriff lässt sich dieser in der gleich gearbeiteten Rinne vor- und zurückschieben. Die Feder ist aus Uhrfederstahl hergestellt und entspricht, wenn sie freigelassen ist, annähernd einem Halbkreis, so dass sie bequem auf gekrümmten Wegen geführt werden kann. Durch das Verschieben des flachen, nur sehr wenig Raum einnehmenden Führungsstabes wird die Zwinge, welche die Stahlfeder umgreift, immer mehr dem Ende derselben

---

1) Gigli, Zur praktischen Verwerthung der Drahtsäge. Centralbl. f. Chirurgie. 1897. Nr. 29.

genähert, und dadurch wird der Theil des Kreises, den die Feder darstellt, immer kleiner; mit anderen Worten, der Bogen ein immer flacherer, bis endlich bei maximaler Vorschiebung des Führungsstabes die Feder die gleiche Krümmung, wie sie dem Führungsstabe zu eigen ist, angenommen hat. Am Ende der Feder sitzt ein flacher Metallknopf, der entsprechend der convexen Seite der Feder eine zur Aufnahme der Oese der Drahtsäge geeignete Vorrichtung trägt. Der Knopf besitzt eine entsprechend grosse Vertiefung, die auch die Aufgabe hat, die eingelegte Drahtsäge beim Durchführen an ihren Bestimmungsort festzuhalten. Dies kann auf zweierlei Weise bewerkstelligt werden: einmal durch einen in



Fig. 1. Fig. 2. Fig. 3.

Fig. 1. Ansicht von der Seite; Führungsstab zurückgezogen, Feder fast frei. a = Knopf der Feder; b = Hülse der Führungsstabes; c = Handgriff desselben; d = Fixirungsschraube.

Fig. 2. Flächenansicht bei $^3/_4$ vorgeschobener Feder.

Fig. 3. Rückansicht bei völlig vorgeschobener Feder; Ansicht der für die Aufnahme der Oese bestimmten Vertiefung des Führungsknopfes.

der Mitte der kreisförmigen Vertiefung angebrachten, ziemlich dicken Metallstift, über den das Oesenende der Säge geschoben wird; in noch einfacherer Weise lässt sich das dadurch bewerkstelligen, dass die Form der im Knopfe angebrachten Vertiefung genau dem Oesenende der Drahtsäge entspricht; der Grund der Vertiefung ist etwas ausgehöhlt gearbeitet, sodass die eingelegte Säge, sowie nur etwas an ihr gezogen wird, sich von selbst fixirt.

Die Breite der Metallfeder beträgt 5 mm, die Länge im gestreckten Zustande 10—12 cm, sodass auch für weite Strecken die Durchführung der Drahtsäge ermöglicht ist. Das Instrument ist so eingerichtet, dass es vollkommen zerlegbar ist und daher seiner Reinigung keinerlei Schwierigkeiten entgegenstellt.

Die Hauptvortheile des Instrumentes sind folgende:

1. Bei Durchführung der Gigli'schen Drahtsäge durch enge Canäle oder Knochenspalten wurde gewöhnlich die Oese der Säge durch einen Seidenfaden mit einer Führungsnadel verbunden und nach geschehener Durchführung mit dem Hackengriff verhängt. Durch die Construction des Knopfes am Ende der Uhrfeder ist dieser Befestigungsmodus überflüssig geworden, indem die Drahtsäge sich von selbst einhakt und schon bei leichtem Anziehen fixirt wird. Es ist dadurch Bequemlichkeit mit Schnelligkeit vereint.

2. Unser Führungsinstrument vereinigt die Vortheile eines starren Führungsstabes mit jenen der beweglichen, den Weg sich selbst suchenden Uhrfeder. Gerade dadurch, dass die Feder auf ein beliebiges Stück des zurückzulegenden Weges in einen starren Stab verwandelt werden kann, wird die Durchführung der Säge an manchen schwierigen Orten ausserordentlich erleichtert und beschleunigt. Wenn der Knopf der Feder eine Strecke zurückzulegen hat, die erst am Ende stark gekrümmt ist, dann bewährt sich das Instrument als besonders bequem, indem die Uhrfeder im ausgestreckten Zustande bis zur Krümmung eingeführt wird und erst dann durch Zurückziehen des Führungsstabes den nöthigen Grad von Krümmung erhält.

3. Die ausserordentlich zahlreichen Anwendungsarten der Drahtsäge bedingen es, dass für die Anlegung derselben oft die verschiedensten Werkzeuge verwendet werden müssen.

Dieses Instrument ist ein Universal-Führungs-Instrument und kann ebensogut an den Extremitätenknochen, wie bei Kieferresection und der osteoplastischen Schädeleröffnung verwendet werden. Gerade auch bei letzterer Operation hat es sich bereits praktisch in vollkommen zufriedenstellender Weise bewährt, indem bei halb vorgeschobenem Führungsstabe die dadurch widerstandsfähig gemachte Feder mit dem runden Knopfe in besonders bequemer Weise und ohne jeden Zeitverlust von einem Bohrloch zum andern geführt werden konnte.

Das Instrument ist ferner so eingerichtet, dass es während der Durchsägung der knöchernen Brücke bei der osteoplastischen Schädeleröffnung als Duraschützer liegen bleiben kann.

Für diese Verwendung besitzt das Instrument einige Aehnlichkeit mit der von Gross[1]) angegebenen Führungssonde für die Schädeleröffnung, die eine starre Hohlsonde mit einem in ihrem Innern verborgenen Häckchen darstellt und ebenfalls zur bequemen Durchführung der Drahtsäge dient. Die Dimensionen des Knopfes der Feder und des Führungsstabes sind so gewählt, dass sie die durch die gebräuchlichen Perforateure und Tre-

1) Gross, Eine Führungssonde für die Giglisäge u. s. w. Ctbl. f. Chir. 1900. Nr. 1.

panationsfräser gebohrten Löcher leicht passiren, ebenso auch bei der Oberkieferresection die Fissura orbitalis inferior. Selbstverständlich kann das Instrument auch zum Durchführen von Fäden und Tampons in gleicher Weise, wie die Belloque'sche Röhre verwendet werden.

Eine Reihe von Instrumenten ist für die Durchführung der Gigli'schen Drahtsäge bei der osteoplastischen Schädeleröffnung angegeben worden; ein jedes von ihnen erfüllt den Zweck, für den es bestimmt ist; ich nenne nur die Führungsinstrumente von Gigli [1]), Lauenstein [2]), Braatz [3]), Podrez [4]), Trnka [5]); nur der Umstand, dass das oben beschriebene Werkzeug für viele Situationen brauchbar ist und somit mehrere andere ersetzen kann, sowie die Regulirbarkeit der jeweiligen Federkrümmung haben mich veranlasst, es überhaupt zu beschreiben.

1) Gigli, Technik der temporären Schädelresection mit meiner Drahtsäge. Centralbl. f. Chirurgie. 1898. Nr. 16. — Ueber neuere Modificationen in dem Instrumentarium und der Technik der Kraniektomie u. s. w. Centralbl. f. Chirurgie. 1900. Nr. 48.

2) Lauenstein, Zur Technik der Schädeltrepanation u. s. w. Centralbl. f. Chirurgie. 1898. Nr. 8.

3) Braatz, Zur Schädeltrepanation. Centralbl. f. Chirurgie. 1898. Nr. 3.

4) Podrez, Zur Technik der Kraniektomie u. s. w. Centralbl. f. Chirurgie. 1899. Nr. 9.

5) Trnka, Beitrag zur Technik der Trepanation des Schädels. Prager med. Wochenschr. 1898. Nr. 9 u. 11.

IX.

Berichtigung zu Dr. Regling's Mittheilung: „Ueber solitäre Darmstenosen."

Deutsche Zeitschrift für Chirurgie. 65. Bd. S. 310.

Von

Prof. v. Hacker, Innsbruck.

Herr Dr. Regling publicirte 3 Fälle der Greifswalder Klinik, in denen solitäre Dünndarmstenosen mittelst Enteroplastik — Längsschnitt durch die Stenose mit folgender querer Vernähung — operirt wurden; er schildert die Vorzüge des Verfahrens in den Fällen, in denen es indicirt ist, und zählt die in der Literatur aufgefundenen Fälle auf, in denen diese Operation ausgeführt wurde. Dabei führt Regling — soweit ihm die Literatur bekannt ist — Péan als den Ersten an, der dieses Verfahren beim Darme anwandte. Ich möchte diesen Irrthum hier berichtigen und darauf hinweisen, dass nicht Péan, sondern ich es war, was in der österreichischen chirurgischen Literatur bekannt sein dürfte, der als Erster das Heineke-Mikulicz'sche Verfahren der Pyloroplastik er-

folgreich auf die Darmstenose übertragen hat, und zwar im August 1887. Wohl aus diesem Grunde und nicht, weil auch ich einmal eine ringförmige Darmstrictur durch Enteroplastik beseitigte, hat mich König in seinem Lehrbuche citirt. Dieser erste Fall von Enteroplastik wurde von mir in der Arbeit: „Ueber die Bedeutung der Anastomosenbildung am Darm für die operative Behandlung der Verengungen desselben", Wiener klin. Wochenschr. 1888 No. 17 und 18 veröffentlicht, und wurde auf diese Operation neuerdings in der mit entsprechenden Zeichnungen der Enteroplastik versehenen Mittheilung: „Zur Operation der Darmanastomose", Wiener klin. Wochenschr. 1892 No. 1, in der auch der später von Péan[1]) operirten Fälle Erwähnung geschah, hingewiesen.

Es ist mir um so wichtiger, dass dieser Operationsfall nicht völlig in Vergessenheit gerathe, da ich bei derselben Patientin, bei der ich die erste Enteroplastik unternommen hatte, auch in derselben Sitzung die erste am Menschen gelungene Enteroanastomose (mit partieller Darmausschaltung) auszuführen Gelegenheit hatte, und da ich der Meinung bin, dass diese beiden genannten Publicationen für die ganze Frage der Enteroanastomose, der jetzt als partiellen und als totalen bezeichneten Darmausschaltung (welch Letztere bereits ebenfalls in der erst citirten Arbeit von mir vorgeschlagen wurde) von principieller Bedeutung seien. Ich bin vollkommen überzeugt, dass von Seiten des Herrn Dr. Regling meine Priorität ganz zufällig übersehen wurde, was bei der heutigen, schnelllebigen Zeit, bei einer fast 15 Jahre zurückliegenden Publication, die überdies in einer österreichischen medicinischen Zeitschrift veröffentlicht wurde, um so leichter möglich erscheint, als z. B. auch in dem Handbuche der praktischen Chirurgie mein Name nicht nur bei der Enteroplastik, sondern auch bei der Enteroanastomose, der ich das Bürgerrecht in der Darmchirurgie verschafft zu haben glaube, unerwähnt geblieben ist.

Es wird daher um so begreiflicher sein, dass ich zu dieser kurzen Berichtigung das Wort ergriffen habe.

1) Traitement des retricissements de la valvule iléo-coecale. Bull. de l'acad. 1890. No. 52.

X.

Aus dem pathologischen Institut der Universität Marburg i. H.
(Prof. Dr. Ribbert.)

Ein Fall von Volvulus bei einem 19tägigen Säugling.

Von

Dr. **M. Pescatore**, Volontärarzt.

(Mit 1 Abbildung.)

Am 26. Mai d. J. gelangte der 19 Tage alte Knabe G. zur Section. Beim Eröffnen des stark aufgetriebenen Leibes quoll sogleich ein ballonartig aufgeblähtes Gebilde unmittelbar unterhalb des Schwert-

fortsatzes hervor, das zunächst als Magen imponirte. Da man dasselbe beim Verlängern des Schnittes jedoch statt nach links nach rechts hin sich erstrecken sah und links der Magen sichtbar wurde, so müsste es sich, dachte ich, um das durch Gase stark ausgedehnte Colon transversum handeln und ich war nicht wenig erstaunt, dass dieser Tumor mit dem Magen durch eine enge Stelle in Verbindung stand. Letztere, der Pylorus, lag ca. 3 cm links von der Mittellinie, so dass der Magen ganz in die Regio hypogastrica sin. verlagert war. Man hatte also das Duodenum vor sich. An dessen Ende gewahrte man eine zweite, mit jener in ursächlichem Zusammenhang stehende Anomalie: eine Achsendrehung des ganzen folgenden Dünndarms mit dem Colon ascendens um die Radix mesenterii. Der ganze Darmtract vom Eintritt des Duodenums in die Radix an abwärts war collabirt und mit Ausnahme der von der Art. mesenterica inf. versorgten Theile blauroth verfärbt. Die Leber war unter den Rippenbogen zurückgedrängt.

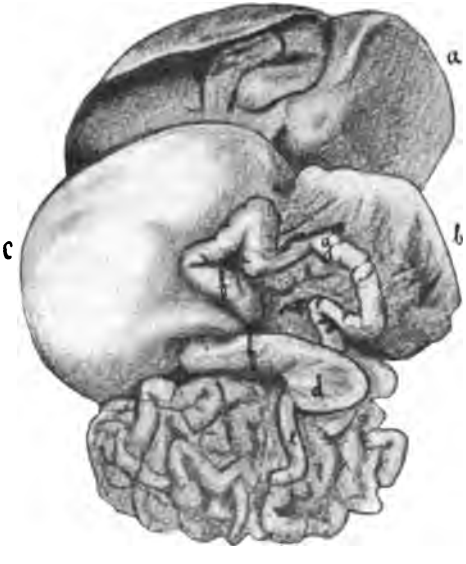

a Leber, *b* Magen, *c* Duodenum, *d* u. *e* Coecum mit Wurmfortsatz, *f* Colon ascendens, *g* Colon transversum.

Ohne nun weiter die Schlingen zu entwirren und das Bild zu zerstören, wurde das ganze Intestinum mit dem Magen und sämmtliche Organe der Bauchhöhle in toto herausgenommen und zwecks Härtung in Spiritus gelegt. Die nach einigen Tagen vorgenommene Untersuchung ergab folgendes:

Der Magen ist von entsprechender Grösse. Er hat einen grünlichgelben, dünnflüssigen Inhalt, der durch den nicht veränderten Pylorus mit dem des Duodenums communicirt. Letzteres ist etwa doppelt so lang wie der Magen und fasst ungefähr das Fünffache an Inhalt, der jedoch nur spärlich und von ähnlicher Beschaffenheit wie in jenem vorhanden ist. Die Wände sind nicht mehr aufgebläht, sondern liegen schlaff aufeinander und fühlen sich bedeutend verdickt an. Die Hufeisenform ist kaum zu erkennen; eher könnte man von grosser (lateraler) und kleiner Curvatur sprechen, zumal dieses Darmstück der Magenform sehr ähnlich ist. Mit der Leber zeigt es keine abnormen Verwachsungen. Mit der rechten Niere, die es nach unten und lateral beträchtlich überragt, ist es an ihrer ganzen freien Oberfläche fest verlöthet. Beim Eintritt in die Radix mesenterii verengt es sich plötzlich bis auf Bleistiftdicke und dreht sich mitsammt dem Gekröse des Dünndarms 3 halbe Male

von rechts nach links um die bedeutend verdickte blaurothe Arteria mesenteria superior als Achse, um dann in's Jejenum überzugehen. Die Passage ist an dem torquirten Stück sehr beengt, jedoch nicht aufgehoben; man kann vom Jejunum aus mit feiner Knopfsonde in den Duodenalsack gelangen. Das ganze Dünndarmconvolut in toto zugleich mit dem nicht verwachsenen, etwas erweiterten Coecum und Colon ascendens haben die Drehung mitgemacht. Der Dickdarm jenseits der Torsion zeigt, soweit dies bei dem enormen Duodenum möglich ist, normale Lage, ist aber durchweg sehr verengt.

Es liegt also der Blinddarm mit dem Wurmfortsatz und dem unteren Theil des aufsteigenden Colon, das bei nur einer halben Drehung in die linke Bauchhälfte geworfen wird, und bei der zweiten Halbdrehung unter der Radix her wieder an die alte Stelle gelangt, in unserem Falle linksseitig auf dem Dünndarm, wobei das Mittelstück des Colon ascendens die Gekrösewurzel mit dem entsprechenden Theil des Zwölffingerdarms spiralig umlaufen hat.

Zur Erläuterung ist eine Abbildung beigegeben.

Aehnliche Fälle von Achsendrehung des ganzen oder wenigstens des grössten Theiles des Dünndarms um die Radix mesenterii sind öfter, wenn auch nicht gerade häufig, beobachtet worden, bei Kindern sowohl wie bei Erwachsenen.

Eppinger[1]) beschreibt mehrere diesbezügliche Sectionen:

Bei einem 4 Tage alten Mädchen war der Dünndarm um die Wurzel des Gekröses von rechts nach links ein halb Mal um seine Achse gedreht. Das Coecum und die untere Hälfte des Colon ascendens hingen an einem freien Mesenterium und erschienen überdies gegen die Mittellinie gezerrt und leicht ausgespannt.

Ganz ähnliche Veränderungen bot der Dünndarm eines 77jährigen Weibes.

In beiden Fällen verlief die Radix abnorm senkrecht und war kurz.

Bei weiteren 3 Fällen (48- und 55jährige Männer und 60jähriges Weib) war ein grösserer Theil der Dünndarmschlingen um die Radix gedreht.

Soyka[2]) fand bei einem Kinde Dünndarm mit Colon ascendens $^1/_2$ Mal um die Radix mes. geschlagen. Das Duodenum war in seinen beiden ersten Theilen stark dilatirt, ebenso der Magen. Der dritte Theil des Duodenums, der in der Radix liegt, nahm an der Drehung theil, und zwar um seine eigene Achse bei vollständigem Verschluss am Anfang der Pars horizontalis inf.

Bednár[3]) bringt die Beschreibung der Section eines 16tägigen Knaben, dessen Gekröse zusammengedreht und um deren Achse der ganze Dünndarm geworfen war, sowie die eines 10tägigen Knaben, dessen nicht angeheftetes Colon ascendens zusammen mit dem Ileum $^1/_2$ Mal um die Mesenterialachse gedreht war.

Hüttenbrenner[4]) berichtet über 2 Fälle, den eines 6jährigen

1) Prager Vierteljahrsschr. f. pract. Heilkunde. 1873. 117. Bd. S. 61.

2) Prager med. Wochenschr. III. 1878. S. 483.

3) Die Krankheiten der Neugeborenen und Säuglinge. Wien 1850. S. 127.

4) Jahrb. f. Kinderheilkunde. N. F. 5. Bd. 1872. S. 419.

Mädchens, bei dem im Anschluss an eine Invagination und dadurch bedingte Störung der Peristaltik der Dünndarm eine mesenteriale Achsendrehung erlitten, ferner den eines 2tägigen Kindes, bei dem durch die gleiche Achsendrehung eine über der Iliocoecalklappe gelegene Dünndarmschlinge vollständig comprimirt war.

Kleinwächter[1]) fand bei einem 24stündigen Neugeborenen das untere Jejunum und das obere Ileum um die halbe Achse von rechts nach links gedreht.

Alle diese Fälle ähneln dem unserigen; in keinem wird jedoch die erste Halbdrehung überschritten.

Wie konnte nun eine derartige Abnormität entstehen? Der Gedanke an eine Entwicklungsstörung lag nahe. Nach Nothnagel[2]) liefern abnorme Gekröse und Darmlängen die eigentlichen Bedingungen zur Achsendrehung; ohne sie sei dieselbe unmöglich. Im vorliegenden Falle zeigt nun das Colon ascendens ein atypisches Verhalten insofern, als es nicht mit der hinteren Bauchwand verwachsen ist. Curschmann[3]) schreibt, es gäbe Fälle, bei denen das Gekröse des aufsteigenden Dickdarms nicht von der gewöhnlichen Stelle ausgehe, sondern, entsprechend einer bestimmten Periode des embryonalen Zustandes, an abnormen Punkten der hinteren Bauchwand sich inserire; man fände dann das Colon ascendens und Coecum frei flottirend u. s. w. Nach Merkel[4]) soll das Freibleiben des Mesocolon sogar häufig vorkommen.

Fragt man, ob denn wirklich das Nichtanwachsen des aufsteigenden Dickdarms und seines Gekröses an die Bauchwand so sehr zu Achsendrehungen disponirt, so muss man sagen: in ausserordentlich hohem Maasse. Denn es fällt ja bei dieser Entwicklungshemmung die ganze Radix mesenterii bis auf einen dünnen Stiel vollkommen fort. Man muss bedenken, dass die ganze Gekrösewurzel mit Ausnahme des oberen Anheftungspunktes — des Fusspunktes der ursprünglichen Nabelschleife — garnicht zum Dünndarm gehört, dass sie vielmehr das Mesocoecum resp. der untere Rand des Mesocolon ascendens ist. Jener Fusspunkt, besser Stiel, mit der Arteria mesenterica superior als Achse, kann höchstens eine Wirbelkörperhöhe dick sein: es ist die Stelle von der Flexura duodenojejunalis abwärts bis zum Durchtritt des Duodenums durch die (spätere) Radix mesent. Also sowohl während der Dauer des Descensus col. ascend. — er ist vollzogen nach Köllicker[5]) erst in der zweiten Hälfte des Embryonallebens — als auch, wenn das Anwachsen dieses an seiner definitiven Stelle angekommenen Darmtheils aus irgend einem Grunde nicht erfolgt, ist eine eigentliche Radix (in dem späteren Sinne) überhaupt nicht vorhanden. Unter diesen Umständen würde ein etwa einwirkendes mechanisches Moment mit grösster Leichtigkeit eine Torsion des dünnen Mesenterialstiels bewirken können.

Welcher Art diese Einwirkung ist, ob es intrauterine active oder

---

1) Prager Vierteljahrsschr. f. pr. Heilkunde. 1873. 117. Bd. S. 53.

2) Die Erkrankungen des Darms und des Peritoneums. 1898.

3) Deutsches Archiv f. klin. Med. 53. Bd. 1894. S. 3.

4) Topographische Anatomie.

5) Entwicklungsgeschichte des Menschen und der Säugethiere. 1879. S. 84

passive Bewegungen sind, ob Druck bei der Geburt oder — post partum — unsanfte Behandlung oder die Schwere der Nahrung mit gestörter Peristaltik zu beschuldigen sind, lässt sich meist wohl schwer entscheiden. Für uns genügt es constatirt zu haben, dass in vorliegendem Falle eine Entwicklungsanomalie zu finden ist, ohne die jene Achsendrehung füglich nicht hätte entstehen können.

Wir dürfen also den unteren Rand des verwachsenen Mesocolon ascendens als ein Retentaculum ansehen und stellen den Chirurgen die Entscheidung anheim, ob man, wenn die klinischen Erscheinungen auf einen Volvulus hindeuten und die sonstigen Vorbedingungen erfüllt sind, durch einen operativen Eingriff, durch Zurückdrehen der Verschlingung und Fixirung des Mesocolon in der Coecalgegend, eine Radicalheilung herbeiführen könnte.

Der Krankheitsverlauf kann leider nicht beschrieben werden wegen Unzuverlässigkeit und Ungenauigkeit der Angaben; das Kind war in fremder Pflege. Soviel ist glaubhaft, dass seit der Geburt Erbrechen und geringer Stuhlgang vorhanden war, Momente, die mit dem Befund am Duodenum und Mesenterium wohl in Einklang zu bringen sind.

Druckfehlerberichtigung.

In der Arbeit weil. Herrn Hofrathes Prof. Nicoladoni „Ueber die Bedeutung des Musc. tibialis post. u. s. w." im 67. Bd. dieser Zeitschrift (Festschrift für Friedr. v. Esmarch) sind einige Druckfehler stehen geblieben. Besonders sinnstörend sind die beiden folgenden:

S. 350 Zeile 18 von unten lies „consecutiven" statt „concentrirten".

S. 350 Zeile 13 von oben liess „Faltung" statt „Haltung".

Prof. Dr. E. Payr.

Verlag von F. C. W. VOGEL in Leipzig.

Soeben erschienen:

Die erste Hilfe in Notfällen

Für Aerzte bearbeitet unter
o o Mitwirkung Anderer o o
von **Professor Dr. G. Sultan** und
Privat-Dozent Dr. E. Schreiber
in Göttingen.

Mit 78 Abbildungen.
Preis eleg. gebunden Mk. 8.—.

Therapie der Kinderkrankheiten

Encyklopädisch nach den neuesten
Erfahrungen bearbeitet von
Dr. Wilhelm Degrè,
Kaiserl. Rat in Wien.
Preis Mk. 10.—, geb. Mk. 11.25.

Hyperämie als Heilmittel

von
Prof. Dr. Aug. Bier in Bonn.
Mit 10 Abbildungen.
Preis Mk. 10.—, geb. Mk. 11.25.

Verlag von F. C. W. Vogel in Leipzig.

Die pathologisch-histologischen

Untersuchungs-Methoden

von

Medicinal-Rath Dr. **G. Schmorl** in Dresden.

Zweite Auflage 1901.

Preis ℳ 6. —, gebunden ℳ 7. 25.

XI.

Aus der chirurgischen Abtheilung des städt. Krankenhauses Moabit.
Director: Geh. Med.-Rath Prof. Dr. Sonnenburg.

Erfahrungen über Veränderungen des Wurmfortsatzes bei gynäcologischen Erkrankungen.

Von

Oberarzt Dr. **Hermes.**

Im 50. Bande dieser Zeitschrift habe ich auf Grund unserer am Krankenhause Moabit gemachten Beobachtungen über einige Beziehungen der Appendicitis zu Erkrankungen der weiblichen Genitalorgane berichtet. Das relativ häufige Vorkommen von gleichzeitigen Erkrankungen beider Organe hat mir die Anregung gegeben, diesem Punkte weiterhin meine besondere Aufmerksamkeit zuzuwenden.

Während aber bei jener Untersuchung der Ausgangspunkt die Erkrankung des Wurmfortsatzes war, habe ich umgekehrt bei der jetzigen Untersuchungsreihe Beobachtungen zu Grunde gelegt, die ich ausschliesslich bei der operativen Behandlung von Erkrankungen der Genitalorgane gemacht habe. Seit 2 Jahren (ca. 1. October 1900 bis 1. October 1902) habe ich systematisch bei jeder wegen gynäcologischer Erkrankung ausgeführten Laparatomie den Wurmfortsatz aufgesucht, ihn auf etwaige Veränderungen hin untersucht und in geeigneten Fällen entfernt. Es stehen mir so 75 Beobachtungen zu Gebote mit Notizen über die entsprechenden Befunde in den Krankengeschichten; die Operationen wurden zum grössten Theil von mir, einige unter meiner Controle, in dem Zeitraum von 2 Jahren ausgeführt, der pathologische Befund jedesmal genau festgestellt.

Da für den in Rede stehenden Zweck eine ausführliche Wiedergabe der Krankengeschichten überflüssig erscheint und nur ermüden würde, habe ich in einer kurzen Tabelle die Hauptdaten über Krankheit, Art der Operation und die hauptsächlichen Veränderungen am Wurmfortsatz zusammengestellt und werde nur an wenigen Stellen zwecks näherer Begründung ausführlicher auf dieselben eingehen.

Nr.	Name, Alter	Krankheit	Operation	Veränderungen am Processus vermiformis
1	O. B., 18 J. 0 p.	Cystoma ovarii sin.	Ovariotomia sin.	Normal.
2	M. J., 36 J. 12 p. 3 ab.	Graviditas tubaria dextra.	Exstirpation des Fruchtsackes, Salpingectomia sin. Resectio proc. vermif.	Wurmfortsatz ausgedehnt mit dem Fruchtsack verwachsen.
3	A. B., 51 J. 2 p.	Myoma uteri.	Amputatio uteri supravaginalis, Salpingo-Oophorectomia sin.	Normal.
4	A. N., 34 J. 3 p.	Graviditas tubaria sin.	Salpingo-Oophorectomia sin. Resectio proc. vermif.	Wurmfortsatz geschwollen, geröthet, starke Schwellung und Verdickung der Schleimhaut, mehrere harte ca. linsengrosse Kothbröckel, in einem derselben eine ca. 1 cm lange Borste.
5	E. L., 24 J. 1 p.	Pyosalpinx duplex.	Salpingo-Oophorectomia dupl.	Normal.
6	M. R., 29 J. 2 p.	Graviditas tubaria sin.	Salpingo-Oophorectomia sin. Salpingectomia d. Resectio proc. vermif.	Knickung zwischen mittlerem und proximalem Drittel mit Adhäsionen.
7	A. Sch., 35. 3 ab.	Graviditas tubaria dextra.	Salpingo-Oophorectomia d.	Normal.
8	A. W., 34 J. 0 p.	Cystoma ovarii utriusque.	Ovariotomia. Resectio proc. vermif.	Enthält mehrere Kothsteine mit schleimigem Inhalt. Schleimhaut verdickt.
9	C. Sch., 36. 1 p.	Graviditas tubaria dextra.	Salpingo-Oophorectomia dextra.	Normal.
10	A. P., 39 J. 4 p. 1 ab.	Pyosalpinx dextra Pelveoperitonitis chron.	Salpingo-Oophorectomia dextra. Salpingectomia sin. Resectio proc. vermif.	Ausgedehnte Verwachsungen zwischen Coecum und Proc. und rechten Adnexen. Im Proc. kleine weiche Kothbröckel, Schleimhaut normal.
11	A. B., 32 J. 0 p.	Hydrosalpinx sin. Prolapsus vaginal. Perimetritis. Dermoidcyste rechts.	Salpingo-Oophorectomia lat. utrque. Kolpo-Perineorhaphie. Resectio proc. vermif.	Perlschnurartig angereihte Kothsteine.
12	E. W., 30 J. 2 p. 3 ab.	Graviditas tubaria dextra	Salpingo-Oophorectomia dextra.	Normal.
13	M. K., 47 J. 0 p.	Pyosalpinx dextra.	Salpingo-Oophorectomia dextra. Resectio proc. vermif.	Verdickt. Schleimhaut geschwollen.
14	M. G., 20 J. 1 p.	Tumor tubo-ovarialis, duplex.	Salpingo-Oophorectomia duplex. Resectio proc. vermif.	An der Spitze genickt Adhäsionen nach Becken und Adnextumor.
15	P. W., 50 J. ? p.	Cystoma ovarii sin.	Ovariotomie.	Normal.
16	H. K., 25 J. 1 p.	Pyovarium dupl.	Salpingo-Oophorectomia duplex	do.
17	M. K., 32 J. 2 p. 1 ab.	Graviditas tubaria sin.	Salpingo-Oophorectomia sin.	do.

Nr.	Name, Alter	Krankheit	Operation	Veränderungen am Processus vermiformis
18	S. D., 32 J. 1 p. 1 ab.	Pyosalpinx dupl.	Salpingo-Oophorectomia dupl. Resectio proc. vermif.	Coecum und Proc. vermif. ausgedehnt mit rechten Pyosalpinx verwachsen. Proc. vermif. sehr lang, in der Mitte geknickt an der Spitze harten Kothstein.
19	M. L., 28 J. 3 p. 1 ab.	Graviditas tubaria dextra.	Salpingo-Oophorectomia dextr.	Normal.
20	M. B., 32 J. 0 p.	Graviditas tubaria sin.	Salpingo-Oophorectomia sin.	do.
21	A. Sch., 45. ? p.	Myomata uteri subserosa.	Amputatio uteri supravaginalis. Resectio proc. vermif.	Mehrere Kothsteine an der Spitze ampullenartige Erweiterung.
22	M. B., 23 J. 0 p.	Tumor tubo-ov. duplex. Perimetritis chronica. Stenosis vaginae.	Salpingo-Oophorectomia duplex. Resectio proc. vermif.	S-förmig geschlängelt, stark verdickt, innig mit den rechten Adnexen verwachsen. Schleimhaut gewulstet verdickt 2 Kothsteine.
23	F. K., 34 J. 1 p. 1 ab.	Graviditas tubaria sin.	Salpingo-Oophorectomia sin.	Normal
24	B. G., 36 J. 6 p.	Myoma uteri interst.	Amputatio uteri supravaginalis. Resectio proc. vermif.	Keine Adhäsionen. Erweiterung des distalen Endes. Starke Verdickung. Gefüllt mit breiigem sehr übelriechendem Koth, im unteren Ende derber Kothstein.
25	E. K., 22 J. 2 p.	Salpingitis dupl. Peritonitis purul. circumscripta.	Incision, Tamponade.	Normal.
26	M. B., 25 J. 1 p.	Graviditas tubaria dextra.	Salpingo-Oophorectomia dupl.	do.
27	B. N., 27 J. 0 p.	Pyosalpinx dupl.	Salpingo-Oophorectomia dupl.	Posthornförmig gekrümmt, an seinem distalen Ende kolbig verdickt mit der Spitze am Coecum verwachsen.
28	K. B., 23 J. 0 p.	Pyovarium Pyosalpinx dupl.	Salpingo-Oophorectomia dupl.	Normal.
29	M. W., 49 J. 5 p.	Cystoma ovarii.	Ovariotomie.	do.
30	E. B., 43 J. 2 p.	Retroflexio uteri. Perimetritis chronica.	Ventrofixatio uteri.	Adhäsionen in der Umgebung, sonst anscheinend normal.
31	A. D., 23 J. 1 ab.	Tumor tubo-ovarial. dupl.	Salpingo-Oophorectomia dupl. Resectio proc. vermif.	Ausgedehnte spinngewebartige Verwachsungen. Knikkung dicht an der Einmündungsstelle in's Coecum.
32	J. M., 40 J. 1 p.	Retroflexio uteri. Pyosalpinx dupl.	Salpingo-Oophorectomia duplex. Resectio proc. vermif.	Sehr lang, mehrfach verwachsen, spitzwinklig geknickt. Schleimhaut katarrhalisch geschwollen, mehrere harte Kothsteine. Oxyuris.
33	Ch. W., 27. 1 p.	Graviditas tubaria sin.	Salpingo-Oophorectomia sin.	Normal.

Nr.	Name, Alter	Krankheit	Operation	Veränderungen am Processus vermiformis
34	A. L., 26 J. 2 p.	Graviditas tubaria sin.	Salpingo-Oophorectomia sin.	An der Spitze geknickt durch Adhäsionen.
35	M. R., 24 J. 1 p.	Pyosalpinx duplex.	Salpingo-Oophorectomia sin. Resectio proc. vermif.	Zarte Adhäsionen. ½ cm vor der Spitze Stenose oberhalb erweitert; dieser Theil mit Koth gefüllt. Schleimhaut katarrhal. geschwollen, im Anfangstheil normal.
36	A. L., 31 J. 1 p.	Graviditas tubaria sin.	Salpingo-Oophorectomia duplex. Resectio proc. vermif.	Ragt tief in's kleine Becken, hierdurch zahlreiche Adhäsionen fixirt, spiralig gedreht. Mässige Schwellung der Schleimhaut.
37	A. L., 26 J. 1 ab.	Salpingo-Oophoritis dupl. Peritonitis.	Salpingo-Oophorectomia sin. Resectio proc. vermif.	Ausgedehnte Adhäsionen mit rechtsseitigem Adnextumor.
38	P. K., 28 J. 3 p.	Pyosalpinx sin.	Salpingo-Oophorectomia duplex. Resectio proc. vermif.	Nach oben geschlagen am Coecum durch zahlreiche feste Adhäsionen fixirt, mehrfach geschlängelt ein Kothstein, um den die Schleimhaut geröthet und geschwollen ist.
39	A. E., 33 J. 0 p.	Cystoma ovarii dextra.	Ovariotomie.	Normal.
40	C. L., 36 J. 7 p 3 ab.	Graviditas tubaria sin.	Salpingo-Oophorectomia sin.	do.
41	M. W., 49 J. 2 p.	Myomata uteri.	Amputatio uteri supravaginalis.	Normal. † Peritonitis incipicus. Embolia arteriae pulmonalis dextra. Myocarditis parenchymatosa. Thrombosii ven. fem.
42	E. Sch., 43. 1 p.	Pyosalpinx duplex.	Salpingo-Oophorectomia duplex. Amputatio uteri supravaginalis.	Normal. † Peritonitis fibropurulenta universalis. Myocarditis parenchym. Thrombosis venae iliacae sin. Nephritis parenchym.
43	K. H., 35 J. 5 p.	Pyosalpinx dupl.	Salpingo-Oophorectomia duplex.	Normal.
44	M. H., 40 J. 0 p.	Hydrosalpinx dextr.	Salpingo-Oophorectomia dextr. Salpingectomia sin.	do.
45	B. Sch., 33. 0 p.	Tumor tubo-ovarialis duplex. Retroflexio fixata.	Salpingo-Oophorectomia duplex. Ventrofixatio uteri. Resectio proc. vermif.	Durch zarte Adhäsionen an Coecum und Beckenwand fixirt; ziemlich lang.
46	H. B., 22 J. 3 p.	Pyosalpinx duplex.	Salpingo-Oophorectomia duplex.	Normal.
47	M. K., 26 J. 1 p.	Cystoma ovarii sin.	Ovariotomie. Salpingo-Oophorectomia dextra. Resectio proc. vermif.	Sehr lang am distalen Ende beträchtlich verdickt, enthält einen Kothstein.
48	O. F., 33 J., 3 p.	Graviditas tubaria dextra.	Salpingo-Oophorectomia dextr. Resectio proc. vermif.	Zarte Adhäsionen, enthält 2 Kothsteine, ist wenig geschwollen.

Nr.	Name, Alter	Krankheit	Operation	Veränderungen am Processus vermiformis
49	A. H., 21 J. 0 p.	Pyosalpinx duplex.	Salpingo-Oophorectomia duplex.	Normal. † Spät-Chloroformtod. Vgl. Dtsche. Zeitschr. f. Chir. 64. Bd. S. 190.
50	A. L., 35 J. 2 p.	Graviditas tubaria dextra.	Salpingo-Oophorectomia dextra.	Normal.
51	A. W., 27 J. 3 p.	Graviditas tubaria sin.	Salpingo-Oophorectomia sin. Salpingectomia dextra. Resectio proc. vermif.	Grosser Kothstein.
52	B. P., 48 J. 7 p. 2 ab.	Pyovarium duplex.	Salpingo-Oophorectomia duplex. Netzplastik wegen Darmverletzung. Resectio proc. vermif.	Zarte Adhäsionen nicht mit dem Tumor verwachsen. Kothstein.
53	B. Z., 41 J. ? p.	Retroflexio uteri fixata Cystitis.	Ventrofixatio uteri.	Normal.
54	A. F., 24 J. 2 p.	Tumor tubo-ovar. dupl.	Salpingo-Oophorectomia sin. Resectio proc. vermif.	Spitzwinklich nach oben geknickt, durch Adhäsionen in die Wand des Coecum eingebettet.
55	E. R., 21 J. 2 p. 1 ab.	Pyovarium dextr. Hydrosalpinx sin.	Salpingo-Oophorectomia duplex. Resectio proc. vermif.	Zahlreiche derbe Adhäsionen; Wurmfortsätze mit dem Ovarialabscess fest verwachsen, die perforirte Spitze in diesen hineinragend.
56	A. R., 25 J. 0 p.	Retroflexio uteri fixata.	Ventrofixatio.	Normal.
57	Th. K., 26. 0 p.	Pyosalpinx, Pyovarium duplex.	Salpingo-Oophorectomia duplex. Resectio proc. vermif.	Spitzwinklig geknickt, von zahlreichen Adhäsionen umgeben, in der Mitte eine Stenose. † Peritonitis. Gangraena incipicus pedis et manus utriusque symmetrica.
58	M. Sch., 32. 0 p.	Retroflexio uteri.	Ventrofixatio.	Normal.
59	M. M., 30 J. 6 p.	Cystoma ovarii dextr.	Ovariotomie.	do.
60	A. A., 32 J. 0 p.	Cystoma dermoid. ovarii dextri.	Ovariotomie. Resectio proc. vermif.	Geknickt mit Adhäsionen, zahlreiche Kothbröckelchen.
61	F. M., 30 J. 2 p.	Graviditas tubaria dextra.	Salpingo-Oophorectomia dextra.	Normal.
62	M. B., 41 J. 1 p.	Myoma uteri.	Amputatio supravaginalis uteri. Resectio proc. vermif.	Sehr lang S-förmig gekrümmt in sehr zahlreiche flächenhafte Adhäsionen eingebettet. Schleimhaut stark verdickt.
63	S. R., 23 J. 0 p.	Tumor tubo-ovar. duplex.	Salpingo-Oophorectomia sin. Salpingectomia dextra. Resectio proc. vermif.	Ziemlich lang, nicht verwachsen, in der Spitze mehrere kleine derbe Kothsteinchen. Schleimhaut geschwollen m. Hämorrhagien.
64	L. J., 26 J. 1 p.	Tumor tubo-ovar. duplex.	Salpingo-Oophorectomia duplex. Salpingectomia sin. Resectio proc. vermif.	Durch zahlreiche Adhäsionen an der hinteren Cöcalwand fixirt.

Nr.	Name, Alter	Krankheit	Operation	Veränderungen am Processus vermiformis
65	M. P., 47 J. 4 p. 2 ab.	Cystoma ovarii sin. Salpingo - Oophoritis sin.	Salpingo-Oophorectomia duplex. Resectio proc. vermif.	Zahlreiche Adhäsionen, sehr lang, mit vielen derben Kothbröckelchen. Schleimhaut geschwollen, einzelne Blutextravasate.
66	M. B., 26 J. 2 ab.	Cystoma ovarii d. Salpingitis sin.	Ovariotomie. Resectio proc. vermif.	U-förmig gekrümmt, nach oben und hinter das Coecum zahlreiche Adhäsionen, im Pr. Kothbröckel.
67	O. S., 34 J. 0 p.	Graviditas tub. sin. Salpingo - Oophoritis d.	Salpingo-Oophorectomia duplex. Resectio proc. vermif.	Ohne Adhäsionen. Serosa stark injicirt, dicht oberhalb der Spitze ampullenartige Erweiterung mit schleimig-eitrigem Inhalt.
68	S. F., 29 J. 0 p.	Pyosalpinx d. Salpingo-Oophoritis s.	Salpingo-Oophorectomia duplex.	Normal. † Peritonitis universalis fibrin.
69	H. L., 23 J. 0 p.	Cystoma ovarii d. Salpingo - Oophoritis sin.	Salpingo-Oophorectomia d. Salpingectomia sin. Resectio proc. vermif.	Starke Injection der Serosa, zahlreiche Kothsteine. † Peritonitis universalis hydrofibrinosa. Naht am Coecum undicht (?)
70	A. K., 22 J. 0 p.	Tumor tubo-ovar. duplex.	Salpingo-Oophorectomia dupl. Resectio proc. vermif.	Sehr lang an der medialen Seite des Colon in die Höhe geschlagen, Serosa injicirt, am proximalen Ende zahlreiche Adhäsionen mit Coecum; mehrere Kothsteine. Schleimhaut geschwollen, um die Kothsteine hämorrhagisch infiltrirt.
71	M. K., 29 J. 0 p.	Pyosalpinx duplex.	Salpingo-Oophorectomia duplex. Resectio proc. vermif.	An der medialen Seite des Coecum in die Höhe geschlagen, stark verdickt, sehr straffe Adhäsionen, starke Verdickung der Schleimhaut.
72	E. P., 26 J. 3 p. 1 ab.	Graviditas tubaria d.	Salpingo-Oophorectomia.	Normal.
73	A. St., 47 J. 9 p.	Sarcoma (?) uteri.	Amputatio uteri supravaginalis. Resectio proc. vermif.	Medial vom Coecum nach oben zahlreiche Adhäsionen in der Mitte. Einschnürung, distal davor starke Auftreibung mit eitrigem Inhalt.
74	A. M., 32 J. 3 p.	Graviditas tubaria dextra.	Salpingo-Oophorectomia dextra.	Normal.
75	Ch. St., 26. 0 p.	Pyosalpinx Pyovarium dextr.	Salpingo-Oophorectomia dextra.	do.

Unter den 75 Fällen finden wir 40 mal Veränderungen am Wurmfortsatze also in 53,3 Proc. der Fälle.

Dem Alter nach vertheilen sich die 75 Fälle derart, das 2 unter 20 Jahren, 36 zwischen 20 und 30, 24 zwischen 30 und 40, 12 zwischen 40 und 50, 1 über 50 Jahre alt waren.

Der Wurmfortsatz war	normal	verändert
unter 20 Jahren	1	1
zwischen 20 und 30 =	16	20
= 30 = 40 =	11	13
= 40 = 50 =	5	7
über 50 =	1	

so dass zwischen beiden Kategorien erhebliche Differenzen bezüglich des Alters nicht festgestellt werden konnten.

Die jüngste Patientin, die überhaupt operirt wurde, war 18 Jahre alt, die älteste 51, bei beiden war der Wurmfortsatz normal, von den Patientinnen, bei welchen Veränderungen des Wurmfortsatzes gefunden wurden, war die jüngste 20, die älteste 48 Jahre alt.

Ebensowenig wie das Alter bedingt die Anzahl der überstandenen Entbindungen einen Unterschied.

Unter den 75 Patientinnen befanden sich 23, die keine, 15 die eine und 37 die mehrere Geburten resp. Fehlgeburten durchgemacht hatten. Bei den 23 Multiparae war der Wurmfortsatz 10 mal normal 13 mal verändert, bei den 15 Primiparae 6 mal normal, 9 mal verändert, bei den 37 Multiparae war das Verhältniss wie 19 zu 18.

Die aus diesen Zahlen sich ergebenden Differenzen sind so unbedeutend, dass ein wesentlicher Einfluss von Alter oder Zahl der überstandenen Geburten bezüglich der beobachteten Veränderungen am Wurmfortsatz nicht hergeleitet werden kann.

Es soll daher zunächst untersucht werden, bei welchen Erkrankungen der weiblichen Genitalorgane und in welchem Verhältniss sich dieselben gezeigt haben.

Es handelt sich in 20 Fällen (29,8 Proc.) um Tubargravidität
20 = (26,6 =) = Pyosalpinx resp. Pyovarium
16 = (21,3 =) chron. Adnexerkrankung mit Perimetritis
11 = (14,7 =) = Ovarialcysten
6 = (8,0 =) = Myoma uteri

und zwar war der Wurmfortsatz	normal	verändert
von 22 Tubergravidität	14 mal	8 mal = 36,4 Proc.
= 20 Pyosalpinx	9 =	11 = = 55,0 =

von 16 chronische Adnexerkrankung	5 mal	11 mal	= 68,7 Proc.
= 11 Ovarialcyste	5 =	6 =	= 54,5 =
= 6 Myoma uteri	2 =	4 =	= 66,6 =

Auf den Befund bezüglich der Genitalorgane will ich an dieser Stelle nicht des Näheren eingehen, da es für die Zwecke dieser Arbeit von untergeordnetem Interesse ist, nur soviel will ich gleich hier bemerken, dass abgesehen von den Tubargraviditäten, die meist sofort oder in den nächsten Tagen nach der Aufnahme zur Operation kamen, alle anderen Patientinnen erst nach monate- meist jahrelangem Bestehen der Krankheit und nachdem speciell bei den chronischen resp. eitrigen Adnexerkrankungen alle möglichen conservativen Behandlungsmethoden ohne Erfolg zur Anwendung gelangt waren, der Operation unterworfen wurden, so dass also das gesammte Material als ein gleichartiges und gleichmässig verwerthbares angesehen werden kann.

Bevor wir aber bei den einzelnen gynäcologischen Erkrankungen den beobachteten Veränderungen am Wurmfortsatze näher treten, ist es nöthig, erst einmal festzustellen, welcher Art denn überhaupt dieselben im Allgemeinen sind.

Wir haben hierbei hauptsächlich 2 Gruppen von einander zu unterscheiden; eine, bei der es sich im Wesentlichen um eine Erkrankung der Schleimhaut des Wurmfortsatzes handelt mit abnormem Inhalt: Verdickung und Schwellung der Schleimhaut mit Ecchymosen und beginnenden Ulcerationen, Anfüllung mit Kothsteinen, kothigem resp. eitrigem Schleim, weicheren Kothmassen oder reinem Eiter; die Verwachsungen sind dabei meist unbedeutend und treten gegenüber der Erkrankung der Schleimhaut durchaus in den Hintergrund. — Die andere Gruppe, bei der hauptsächlich die Adhäsionsbildung, die Verwachsung des Wurmfortsatzes mit der Nachbarschaft, Coecum, Darmschlingen, Netz, Adnexorganen, seitlicher Beckenwand, durch Bildung zarter oder derberer strangförmiger Membranen, dadurch bedingte Knickungen und Stenosen in den Vordergrund tritt.

Natürlich giebt es zwischen diesen beiden Gruppen Uebergangsformen, indem sich bei der ersteren zur hauptsächlichen Schleimhauterkrankung die Adhäsionsbildung durch Uebergreifen des Krankheitsprocesses auf die Serosa hinzugesellt, oder bei der zweiten in einem fixirten oder geknickten Wurmfortsatz es zu Stagnation des Inhalts oder secundärer Erkrankung der Schleimhaut kommen kann. Aber es empfiehlt sich doch und lässt sich auch ohne Zwang durchführen, diese beiden Grundformen festzuhalten und in dieselben die einzelnen Fälle einzureihen. Es empfiehlt sich besonders auch deswegen an dieser principiellen Trennung festzuhalten, weil beide Formen von

total verschiedener Bedeutung sind. Während wir bei der ersten Form unbedingt das gleichzeitige Vorkommen zweier verschiedener Erkrankungen neben einander annehmen müssen, sowohl der Genitalaffection wie der Erkrankung der Schleimhaut des Wurmfortsatzes, ist es bei der zweiten von vornherein wahrscheinlich, dass ein directer Zusammenhang durch Uebergreifen des Krankheitsprocesses von einem auf den andern Theil stattfindet.

Ich verzichte darauf, hier die beobachteten anatomischen Veränderungen des Wurmfortsatzes in genaueren Details wiederzugeben; es sind die allgemein bekannten und oft beschriebenen; irgendwie wesentlich abweichende Befunde haben sich dabei nicht ergeben.

Wie oben erwähnt, haben wir unter den 75 Fällen 40 mal Veränderungen des Appendix gefunden. Unter diesen 40 Fällen sind 11 (No. 48, 11, 13, 21, 24, 47, 51, 63, 67, 69), bei denen die Erkrankung der Schleimhaut durchaus in den Vordergrund tritt, der Wurmfortsatz ist frei beweglich, höchstens dass in einigen wenigen Fällen von einzelnen zarten Adhäsionen die Rede ist, während die Schleimhaut stark geschwollen hämorrhagisch durchsetzt ist und abnormer Inhalt vorhanden ist in Gestalt von Kothbröckelchen oder Steinen schleimigen oder eitrigen Inhalt; es wären dies 14,7 Proc. aller Fälle. Bei allen diesen Fällen müssen wir einen directen Zusammenhang zwischen Genitalerkrankung und Appendicitis ausschliessen. Es bieten diese Fälle auf's Neue die Bestätigung für die Erfahrung, dass die Appendicitis eine eminent chronische Erkrankung ist, die sich oft über eine lange Reihe von Jahren hinziehen kann, ohne jemals erhebliche Beschwerden zu machen, bis dann der acute Anfall dem Stadium der Latenz ein Ende macht und zu den bekannten schweren Störungen führt. In allen diesen Fällen bestanden, wie ich hier gleich einschalten möchte, keinerlei Anzeichen, welche vor der Operation etwa auf eine begleitende Erkrankung des Appendix hätten hinweisen können, weder die auf diesen Punkt jedesmal sorgfältig gerichtete Anamnese noch die objective Untersuchung vor der Operation gab jemals in dieser Beziehung verwerthbare Anhaltspunkte.

Wir finden diese Form der Appendicitis 3 mal bei Tubargraviditäten, 3 mal bei Ovarialcysten, 2 mal bei Myomen, 2 mal bei chronischen Adnexaffectionen und einmal bei Pyosalpinx, es tritt hierbei besonders die auffallend geringe Betheiligung der chronisch entzündlichen resp. eitrigen Adnexaffectionen hervor, während bei den Geschwülsten besonders ein recht erheblicher Procentsatz sich findet. Es erklärt sich dies daraus, dass bei ersteren die circumscript peritonitischen sogen. perimetritischen Attacken eine so hervorragende Rolle

spielen und dadurch die Adhäsionsbildung des Peritonealüberzuges so stark in den Vordergrund tritt; auch sind alle irgendwie zweifelhaften Fälle hier zunächst bei Seite gelassen und nur die zur Verwerthung herangezogen, bei denen das besprochene Verhältniss des gleichzeitigen von einander unabhängigen Nebeneinanderstehens mit Sicherheit zu constatiren ist.

Es ergiebt sich also die wichtige Thatsache, dass in einem grossen Procentsatz bei Frauen mit genitalen Erkrankungen, bei unserem Material 14,7 Proc., gleichzeitig chronische Erkrankungen des Wurmfortsatzes bestehen, ohne dass ein directer Zusammenhang zwischen beiden besteht und ohne dass, nebenbei bemerkt, diese chronische Appendicitis klinisch nachweisbare Erscheinungen gemacht hätte.

Viel complicirter liegen die Verhältnisse bei der zweiten Gruppe bei der wir mehr oder weniger ausgedehnte Verwachsungen des Wurmfortsatzes mit den erkrankten Geschlechtsorganen oder mit der directen Umgebung von Coecum, Darmschlingen, Netz, seitlicher Becken- resp. Bauchwand finden. Wir haben hier theoretisch mit drei Möglichkeiten zu rechnen. 1. Das Primäre ist die Erkrankung der Genitalorgane; die wiederholt auftretenden perimetritischen Entzündungen führen zu ausgedehnten Verwachsungen in deren Umgebung; durch diese Entzündungen kann auch der Wurmfortsatz in Mitleidenschaft gezogen werden und die Entstehung von Verwachsungen mit seiner Umgebung bedingt sein. Es wird diese einmal abhängig sein von Lage des Appendix. Liegt derselbe tief nach unten und ragt weit in das kleine Becken hinein, so wird er bei irgendwie erheblicheren perimetritischen Entzündungen leicht mit betheiligt werden, während er freibleiben kann, wenn er hoch nach oben geschlagen von den wesentlich im kleinen Becken sich abspielenden Entzündungen nicht ergriffen wird. Es wird weiterhin abhängig sein von der Intensität und Infectiosität der peritonitischen Attacken; sind diese sehr heftig und sehr virulent, so werden auch sonst freibleibende Theile der Bauchhöhle mit ergriffen werden und der Wurmfortsatz kann auch weit ab vom eigentlichen Entzündungsherd betheiligt werden. — 2. Das Primäre kann die Erkrankung des Wurmfortsatzes sein und die Entzündung von ihm fortgeleitet auf die Genitalorgane übergegriffen haben; ich will die Wege, auf denen ein derartiger Uebergang stattfinden kann, die Art und Weise, wie er zu Stande kommt, hier nicht weiter erörtern, indem ich diesbezüglich auf die Ausführungen verweise, die ich in meiner Anfangs citirten Arbeit gemacht habe. — 3. Liegt die Möglichkeit vor, dass zu gleicher Zeit eine Erkrankung der Genitalorgane und des Wurmfortsatzes bestand,

derart, dass letztere, wie so häufig, zu ausgedehnten Verwachsungen führte.

Sind wir nun in der Lage, auf Grund unserer Operationsbefunde in jedem Falle mit einiger Sicherheit festzustellen, welche dieser drei Möglichkeiten vorliegt? Die Schwierigkeiten, diese Frage wirklich zu beantworten, sind ausserordentlich gross, da selbst bei Betrachtung des herausgenommenen Präparates die Deutung eine sehr variable sein kann. Man wird in der übergrossen Mehrzahl der Fälle zu einem non liquet kommen müssen. Verhältnissmässig sehr einfach liegen die Verhältnisse, wenn wir einen Wurmfortsatz finden mit mehr oder weniger starken Verwachsungen bei normaler Schleimhaut und ohne abnormen Inhalt; hier kann man wohl, besonders wenn die Verwachsungen mit dem Adnextumor selbst stark hervortreten, mit Sicherheit sagen, primär sind die Genitalorgane erkrankt und durch die recidivirende Perimetritis ist secundär der Wurmfortsatz hineinbezogen.

Nehmen wir aber einmal einen anderen Fall: grosser rechtsseitiger Pyosalpinx, Wurmfortsatz mit demselben fest verwachsen, geknickt, oberhalb der Knickungsstelle mit eitrigem Schleim gefüllt und erweitert. Alle drei theoretisch construirten Möglichkeiten liegen vor, primäre Erkrankung des Wurmfortsatzes mit Uebergreifen auf die r. Adnexe, primäre Erkrankung der Adnexe mit secundärer Verwachsung, dadurch bedingte Knickung des Wurmfortsatzes und Empyementwicklung, schliesslich gleichzeitige Erkrankung beider Organe.

Nach unseren Operationsbefunden habe ich den Eindruck bekommen, ohne dies in jedem einzelnen Falle stringent beweisen zu können, dass bei unserem Material in der weitaus überwiegenden Mehrzahl der Fälle das Primäre die Erkrankung der Genitalorgane ist. Nur einen einzigen Fall habe ich gesehen, bei dem wohl mit Sicherheit der Wurmfortsatz die Veranlassung zur Genitalerkrankung gegeben hat; es ist dies der Fall 55. Hier handelt es sich um eine 21jährige Patientin mit linksseitigem Hydrosalpinx und rechtsseitigem Ovarialabscess; der Wurmfortsatz war mit Letzterem verwachsen und zwar so, dass er mit der Spitze, die eine feine Perforationsöffnung noch deutlich erkennen liess, eben in dieses hineinragte; für diesen Fall ist wohl die Deutung einwandfrei, dass hier die Quelle der Infection im Wurmfortsatz zu suchen ist.

Wenn uns in diesen complicirten Fällen schon die Betrachtung des anatomischen Präparates bezüglich der Deutung des jeweiligen Zusammenhanges meist im Stiche lässt, so giebt auch die klinische Beobachtung und die Krankheitsgeschichte selten einmal verwerthbare Anhaltspunkte. Die objective Untersuchung versagt meist und in der

Deutung der subjectiven Beschwerden muss bei gleichzeitig bestehender Genitalerkrankung auch die grösste Vorsicht angewendet werden. Immerhin wird es in einer Reihe von Fällen unter sorgfältiger Berücksichtigung aller in Frage kommenden Momente, wie ich das in meiner früheren Arbeit ausführlicher dargestellt habe, möglich sein, mit einer gewissen Sicherheit eine Diagnose zu stellen.

Betrachten wir nun noch kurz die einzelnen Kategorien unseres Materials, indem wir uns auf die Myome, Ovarialcysten und Tubargraviditäten beschränken und auf die Differenzirung beim Pyosalpinx und chronischer Adnexerkrankung verzichten, da bei deren Beurtheilung der subjectiven Deutung ein zu grosser Spielraum gelassen ist.

Unter den 6 Myomen war der Wurmfortsatz 2 mal normal, 2 mal zeigte er, wie schon weiter oben beschrieben, ohne wesentliche Verwachsungen Erkrankung der Schleimhaut, 2 mal bestanden ausgedehntere Verwachsungen (Fall 62, 73), in beiden Fällen bestanden keine perimetritischen Verwachsungen des Myoms, die Adnexe waren normal, sodass die Veränderungen am Wurmfortsatz als primäre aufzufassen sind.

Unter den 11 Ovarialcysten war der Wurmfortsatz 6 mal normal, 3 mal bestand primäre Erkrankung desselben ohne Verwachsungen, 3 mal erheblichere Adhäsionen (Fall 60, 65 u. 66); in diesen bestanden in den beiden letzten Fällen ausgedehnte Verwachsungen des Tumors mit Netz, Darm u. s. w., in welche auch Coecum und Proc. vermiformis hineinbezogen waren, während in Fall 60 die Ovarialcyste vollkommen frei beweglich ohne jede Adhäsion mit der Umgebung war, so dass auch hier die Verwachsungen des Wurmfortsatzes von einer primären Erkrankung desselben abzuleiten sind.

Schliesslich zeigen die Fälle von Tubargravidität 8 mal Veränderungen am Wurmfortsatz, von denen sich drei lediglich als primäre Schleimhauterkrankungen erwiesen, bei fünf bestanden Verwachsungen (2, 6, 34, 36, 48), die bei 2 und 36 direct an den Fruchtsack herangingen, während bei den anderen der Appendix ohne Beziehung zu diesem in die Höhe geschlagen als primär erkrankt zu betrachten war.

Was nun die Aetiologie der beschriebenen Veränderungen am Wurmfortsatz anlangt, so kommen hier nur die secundär durch Verwachsungen mit den Genitalorganen bedingten in Frage, für die übrigen Fälle haben die allgemeinen Gesichtspunkte Geltung, die für die Frage der Entstehung der Appendicitis überhaupt maassgebend sind. Wir haben weiter oben schon ausgeführt, wie durch die perimetritischen Verwachsungen Abknickungen des Wurmfortsatzes zu Stande kommen können, die dann die Basis für eine weitere Erkrankung abgeben.

Man müsste also erwarten, dass bei allen Processen im kleinen Becken, die mit häufigen recidivirenden Entzündungen einhergehen, auch der Wurmfortsatz in der überaus grossen Mehrzahl der Fälle mit betheiligt wird; und es ergiebt ja auch unsere Statistik, dass diese Betheiligung beiden chronischen resp. eitrigen Adnexerkrankungen eine unverhältnissmässig viel grössere ist, als z. B. bei den Geschwülsten oder den Tubargraviditäten. Aber andererseits haben wir doch auch eine nicht unbeträchtliche Anzahl von Fällen, 9 von Pyosalpinx und 5 von chronischer Adnexerkrankung, bei denen der Wurmfortsatz vollkommen normal befunden wurde, und es sind dies Fälle, die den übrigen durchaus gleichwerthig sind, bei denen ebenfalls häufig Entzündungserscheinungen voraufgegangen sind, die ebenfalls lange in Behandlung gestanden hatten, bevor der operative Eingriff unternommen wurde. Ich bin nicht in der Lage, aus der Vergleichung der betreffenden Krankengeschichten Gesichtspunkte herauszufinden, die einen Anhalt böten, um eine Erklärung dafür zu geben, warum in dem einen Fall der Wurmfortsatz mit ergriffen wird, in dem anderen nicht. Die topographische Lage des Wurmfortsatzes und die Intensität resp. Infectiosität der von der Genitalerkrankung ausgehenden circumscripten Peritonitis sind wohl von der hauptsächlichsten Bedeutung für die Beurtheilung dieser Frage.

Fassen wir das Resultat unserer bisherigen Erörterungen ganz kurz zusammen, so hat sich ergeben, dass ein grosser Procentsatz von Patientinnen mit Erkrankungen ihrer Genitalorgane gleichzeitig an mehr oder weniger schweren Veränderungen des Wurmfortsatzes leidet. Wir ziehen hieraus die Consequenz, bei der operativen Behandlung derartiger Genitalerkrankungen gleichzeitig auch den erkrankten Wurmfortsatz operativ zu behandeln, d. h. zu reseciren. Die Gefahren, die einem Patienten drohen, der an chronischer Appendicitis leidet, sind zu bekannt, als dass ich nöthig hätte, an dieser Stelle darauf einzugehen. Wenn auch ohne Weiteres zugegeben werden muss, dass die chronische Appendicitis oft Jahre, selbst Jahrzehnte lang bestehen kann, ohne ihrem Träger irgendwie erhebliche Beschwerden zu bereiten, so ist doch andererseits unbestreitbar, dass jeden Moment, ohne dass wir in der Lage sind, das irgendwie zu beeinflussen, dieses chronische latente Stadium in das ganz acute übergehen kann, welche das Leben der Patienten auf das Ernsteste zu gefährden geeignet ist. Ich halte es daher für unsere Pflicht, wenn wir bei einer Laparotomie derartige Veränderungen finden, dafür zu sorgen, dass späteren Störungen vorgebeugt wird, vorausgesetzt, dass wir unseren Patienten dadurch nicht einer unnöthigen Gefahr aussetzen.

Handelt es sich im Wesentlichen um ausgedehnte Verwachsungen

eventl. verbunden mit Knickungen ohne erhebliche Schwellungszustände der Schleimhaut u. s. w., so könnte man ja daran denken, sich mit der Lösung der Adhäsionen zu begnügen; doch möchte ich diese Methode als irrationell verwerfen, da ja das erkrankte Organ zurückbleibt, welches von neuem Krankheitserscheinungen hervorrufen kann. Wie geringe Aussichten auf Dauererfolg derartige Versuche haben, illustrirt sehr anschaulich ein mir von Geheimrath Prof. Dr. Sonnenburg aus seiner Privatpraxis freundlichst zur Verfügung gestellter Fall. Einer Patientin waren wegen linksseitiger Adnexerkrankung mit Perimetritis die linken Adnexe entfernt worden; wegen erneuten Beschwerden auf der rechten Seite wurde ½ Jahr später von Neuem laparotomirt und als Ursache Verwachsungen des Wurmfortsatzes gefunden und gelöst; die rechten Adnexe wurden als normal befunden Nach wenigen Monaten traten indess erneute, sehr heftige Beschwerden auf der rechten Seite auf, sodass, da die gynäcologische Untersuchung normale rechte Adnexe ergab, jetzt von Prof. Sonnenburg die Entfernung des ausserordentlich fest verwachsenen Wurmfortsatzes vorgenommen werden musste, wodurch dann endlich Heilung erzielt wurde.

Man wird also in allen diesen Fällen den Wurmfortsatz entfernen müssen, um sicher zu sein, dass nicht später erneute Beschwerden auftreten. Wenn wir eine derartige Forderung erheben, müssen wir natürlich verlangen, dass dieser Eingriff keine wesentliche Complication unserer Operation bedeutet; es ist wohl ohne Weiteres zuzugeben, dass diese Resection, wenn nicht ganz besondere ungünstige Verhältnisse vorliegen, in wenigen Minuten ausgeführt werden kann, also keine irgendwie in's Gewicht fallende Verlängerung der ursprünglich geplanten Operation bedeutet.

Was nun die Gefahr des Eingriffs anlangt, wollen wir zunächst unsere Statistik geben. Unter unseren 75 Laparotomien haben wir 6 Todesfälle zu verzeichnen, 8 Proc.; unter den 6 Fällen war der Wurmfortsatz 4 mal normal, sodass diese ausscheiden; einmal (57) handelte es sich um einen Pyosalpinx, der bei der Operation platzte und Veranlassung zu allgemeiner Peritonitis gab; ausserdem entwickelte sich eine symmetrische Gangrän aller 4 Extremitäten, der Tod steht sicherlich ausser ursächlichem Zusammenhang mit der Resection des Wurmfortsatzes (der Fall soll noch ausführlicher publicirt werden). Dagegen ist die Möglichkeit nicht ausgeschlossen, dass in Fall 69 die tödtliche Peritonitis ihren Ausgangspunkt von der mangelhaft versorgten Wunde am Coecum nach Resection der Appendix genommen hat. Leider ist bei der Obduction nicht von vornherein auf diese Möglichkeit geachtet worden, sodass erst später an dem herausge-

nommenen Präparat, nachdem der Darm aufgeschnitten war, der Befund festgestellt, und zwar wird derselbe so geschildert, dass man mit einer Sonde unter einer von Serosa-Muscularis gebildeten Falte direct in das Coecum gelangte; besondere Verklebungen, Fibrinauflagerungen in seiner Umgebung bestanden nicht. Es handelte sich um eine intraligamentär entwickelte, ganz ausserordentlich fest und ausgedehnt, verwachsene Ovarialcyste; die Operation war daher ungewöhnlich schwierig; da einzelne Reste der Wandung zurückbleiben mussten, auch die Blutstillung keine absolut sichere war, wurde die Beckenhöhle tamponirt, die Bauchwunde nur theilweise geschlossen. Wenn also unter diesen Umständen die Möglichkeit einer Infection bei der Operation gegeben war, so müssen wir doch den Tod auf Rechnung der Abtragung des Wurmfortsatzes resp. der mangelhaften Wundversorgung desselben setzen, sodass also unsere Mortalität hierfür 1,3 Proc. betragen würde. Dieser Todesfall wäre durch eine sorgfältigere Naht unzweifelhaft ebenfalls zu vermeiden gewesen; ich hatte in diesem Falle eine Modification des an unserem Krankenhause üblichen, von Herrn Geheimrath Sonnenburg in vielen hundert Fällen mit einer Mortalität von 0 Proc. ausgeübten Verfahrens angewandt und glaube, den Misserfolg darauf zurückführen zu müssen Um dieses Verfahren kurz zu scizziren, wird der Wurmfortsatz an seiner Basis mit einem Catgutfaden umschnürt oder durchstochen und nach beiden Seiten abgeschnürt, darauf ca. $^1/_4$—$^1/_2$ cm oberhalb abgetragen und dann der Stumpf durch Serosa-Muscularisnähte des Coecum in dessen Wand eingebettet, wobei bei der ersten Naht der Stumpf selbst noch einmal mitgefasst wird; einige sero-seröse Nähte werden darüber gelegt; ich hatte, um den kurzen Stumpf zu vermeiden, den Appendix an seiner Basis direct abgetragen und das Coecum in angegebener Weise vernäht.

Wenn wir aber die Gefährlichkeit der Resection des Wurmfortsatzes selbst feststellen wollen, ist es wohl gerechtfertigt, sich nicht nur auf die hier vorliegende kleine Statistik zu beschränken, sondern ausgedehntere Erfahrungen darüber heranzuziehen; es würde dann die Mortalität noch um ein ganz Erhebliches geringer werden[1]).

Die Erfahrungen, die sich uns hier aus einer Reihe von Laparotomien bei Patientinnen mit verschiedenen Genitalerkrankungen ergeben haben, beanspruchen vielleicht auch eine gewisse Bedeutung für die Frage, welchen Weg man bei der operativen Behandlung von

1) Anmerkung bei der Correctur: In letzter Zeit habe ich mich bei der Resection des Wurmfortsatzes mit grossem Vortheil der Darmquetsche bedient.

Genitalleiden einschlagen soll, ob man vaginal oder abdominal vorgehen soll. Ohne hier auf eine Würdigung beider Methoden des Näheren einzugehen, möchte ich doch hervorheben, dass von anderen Gründen abgesehen, gerade die im Vorstehenden geschilderten Beobachtungen mich immer mehr veranlasst haben, den abdominellen Weg zu beschreiten und den vaginalen nur für eine beschränkte Zahl von Erkrankungen zu reserviren.

Zum Schluss sei es noch gestattet, die wesentlichen Ergebnisse unserer Erfahrungen kurz zusammenzufassen.

1. Bei Genitalerkrankungen des weiblichen Geschlechts kommen in einem grossen Procentsatz gleichzeitige Erkrankungen des Wurmfortsatzes vor.

2. Diese Erkrankung besteht in
   a) chronischer Entzündung der Schleimhaut mit abnormem Inhalt
   b) Verwachsungen, die häufig zu secundärer Erkrankung führen.

3. Die Erkrankungen können sein
   a) unabhängig von einander
   b) von einem Organ auf das andere fortgeleitet.

4. Die häufigste Art der Fortleitung ist von den primär erkrankten Genitalorganen auf den Wurmfortsatz.

5. Bei jeder Laparotomie, die wegen Genitalerkrankung ausgeführt wird, ist es rathsam, sich von dem Zustand des Wurmfortsatzes zu überzeugen und bei Erkrankungen denselben zu entfernen, wenn nicht besondere Contraindicationen vorhanden sind.

XII.

Aus dem bakteriologischen Institute zu Jena.
Geh. Hofrath Prof. Dr. Gärtner.

Bakteriologische Studien an der Hand von 46 Gallensteinoperationen nebst einem Beitrag über ätiologische Fragen des lithogenen Katarrhs der Gallenblase.

Von

Dr. **Otto Hartmann** in Cassel,
früher Privatdocent der Chirurgie in Jena.

Es ist eine allgemein bekannte Thatsache, dass die Gallensteinkolikanfälle in fast allen Fällen durch im Lumen der Gallenblase ruhende Steine ausgelöst werden. Es etablirt sich um diese Steine als Fremdkörper eine Entzündung der Schleimhaut der Gallenblase, die mit einer Flüssigkeitsabsonderung in das Lumen der Gallenblase hinein einhergeht. Diese abgesonderte Flüssigkeit, die sich durch die natürlichen Gallengänge in das Duodenum ergiesst, reisst auch die im Fundus lagernden Steine bis in den Gallenblasenhals mit sich fort, wobei ihr in der Gallenblasenwandung selbst gelegene Kräfte behülflich sind, die in leichten Contractionen der Gallenblase bestehen. Sind die Gallensteine klein, so wird der Druck, der in der Gallenblase angehäuften und prall gespannten Flüssigkeit sie vorwärts treiben, sie werden in den Ductus cysticus und von hier aus in den Ductus choledochus geworfen und schliesslich durch die Papille in das Duodenum entleert. Sind dagegen die Steine grösser, so wird der Druck der in der Gallenblase angesammelten Flüssigkeit nicht ausreichen, die Steine durch die Gallengänge vorwärts zu schieben, sie bleiben häufig schon im Gallenblasenhalse, seltener im Ductus cysticus oder Ductus choledochus stecken, und wir haben dann das typische Bild des erfolglosen Gallensteinkolikanfalles (Riedel).

Mit einer gewissen Reserve sagte ich in fast allen Fällen. Beobachteten wir doch in der Jenaer chirurgischen Klinik einen Fall

von katarrhalischer Cholecystitis — es handelte sich um ein sogenanntes Recidiv —, bei der zu unserem Erstaunen kein Stein nach Eröffnung der Gallenblase sich präsentirte, sondern bei sorgfältigster Untersuchung mit der Sonde und mit den Fingern nur eine Obliteration des Gallenblasenhalses dicht am Uebergange in den Ductus cysticus ermittelt werden konnte. An dieser Stelle hatte bei der ersten Operation der Schlussstein eingeklemmt gesessen und hatte in Folge circulärer Verletzung der Schleimhaut und Druckusur Anfangs zu einer noch durchgängigen Strictur und schliesslich durch weitere Narbenschrumpfung zum hermetischen Verschluss des Lumens geführt, ganz analog den häufig nach Kothsteinen beobachteten Obliterationen des Wurmfortsatzes. Ist die Gallenblase so von der Aussenwelt abgeschlossen, so dass sie sich ihres Inhaltes nicht mehr entledigen kann, so stellt sie, wie jede andere Cyste, einen todten Raum im Organismus dar, der von einer den Mikroorganismen als gutes Medium dienenden Flüssigkeit angefüllt ist, eine fortwährende Lockspeise für einmal im Blute kreisende, oder in der Nähe sich befindliche Lebewesen.

Die Cholecystitis ist von Naunyn und anderen Autoren als eine infectiöse Entzündung bezeichnet worden. Denn während die normale Galle nach den Untersuchungen von Mieczkowski[1]) stets als keimfrei sich erwies — allerdings fehlt es nicht an das Gegentheil behauptenden Untersuchungen, die aber als nicht einwandsfrei zurückgewiesen werden müssen —, fand man bei der Cholecystitis calculosa fast in allen Fällen Mikroorganismen und bisweilen in ungeheurer Menge. Und da weiter nur der positive Befund als beweiskräftig gilt, etwas Negatives gar nichts beweist, so müssen wir jede Entzündung der Gallenblase in Folge von Steinbildung auf einen bakteriellen Ursprung zurückführen und werden je nach der Virulenz der verschiedenen Mikroorganismen eine seröse, katarrhalische und rein eiterige Entzündung der Gallenblase, ähnlich den Entzündungen der Gelenke und Schleimbeutel, zu unterscheiden haben.

Mag es auch Manchem wunderbar klingen, dass eine seröse Entzündung der Gallenblase durch Keime hervorgerufen wird, so kann ich doch durch mein Culturverfahren den Beweis erbringen. In den meisten Fällen, bei denen die Gallenblase nur klares Serum enthielt, fanden sich in diesem Serum Lebewesen und bisweilen in recht beträchtlicher Anzahl.

Hiermit soll jedoch nicht gesagt sein, dass eine Bakterienspecies

1) v. Mieczkowski, Zur Bakteriologie des Glasenblaseninhaltes unter normalen Bedingungen und bei der Cholelithiasis. Mittheilungen aus den Grenzgebieten. 6. Bd.

nur eine katarrhalische, die andere nur eine rein eiterige Form der Entzündung der Gallenblase erzeugen kann, sondern es dürfte vielmehr unter äusserlich gleichen Bedingungen auch die Art und der Verlauf der Entzündung von der jedesmaligen Virulenz der in der Gallenblase wirksamen Bakterienspecies abhängig sein. Am mannigfaltigsten verhält sich wohl von allen Mikroorganismen das Bacterium coli, der häufigste Schmarotzer in der Gallenblase, ein Mikroorganismus, der durch seine variirende Virulenz ausgezeichnet ist.

Wenn ich auch auf die Frage, wie in einem jeden Falle die Mikroorganismen, unter denen das Bacterium coli die erste Stelle einnimmt, in die Gallenblase hineingelangen, die Antwort noch schuldig bleiben muss, so weisen doch die Untersuchungen darauf hin, dass für das ätiologische Moment der Cholecystitis ein bakterielles Agens nothwendig ist.

Die Bakterienflora der Gallenblase ist keine sehr mannigfache und kommt bei Weitem nicht derjenigen des Darmes gleich. Bei meinen bakteriologischen Untersuchungen des Gallenblaseninhaltes, die bei fast allen zur Operation kommenden Fällen und stets unter den sorgfältigsten Cautelen vorgenommen wurden, konnte ich die Angaben von Petersen[1]) und Mieczkowski[2]) bestätigen. Ich fand in fast $^3/_4$ aller Fälle Mikroorganismen, und zwar neben dem Bacterium coli auch Staphylo- und Streptokokkenarten oft in ganz erschrecklicher Menge. Ob diese letzteren mit den pathologischen Eitererregern identisch sind, mag dahingestellt bleiben. Einige Male wurden aus dem Gallenblaseninhalte längere, zum Theil sehr plumpe Bacillen mit ganz charakteristischen Wachsthumserscheinungen gezüchtet, deren Species mir, dem Chirurgen, bisher unbekannt war. Doch soll damit nicht gesagt sein, dass die von mir gefundenen Arten nicht anderweitig beschrieben sind.

Obgleich nun in einigen Fällen keine Mikroorganismen gefunden wurden, so schliesst dies negative Resultat immerhin noch nicht aus, dass sich doch einige, wenn auch in verschwindender Menge, aber genug, um die Entzündung anzufachen, in der Gallenblase befunden haben. Konnte ich doch bei vielen schwierigen Operationen nicht mehr Flüssigkeit zum Zwecke der bakteriologischen Untersuchung gewinnen, als ein kleines Tupferchen beherbergen konnte. Man erhält

1) Petersen, Zur Chirurgie der Leber- und Gallenwege. Verhandlungen der Deutschen Gesellschaft f. Chirurgie. 1898.

2) v. Mieczkowski, Zur Bakteriologie des Gallenblaseninhaltes unter normalen Verhältnissen und bei Cholelithiasis. Mittheilungen aus den Grenzgebieten. 6. Bd.

aber über den Bakteriengehalt des Gallenblaseninhaltes erst sicheren Aufschluss, wenn man grössere Mengen, am besten die ganze Galle, zur Untersuchung verwendet. Es hatte sich auch im hygienischen Institute zu Jena gezeigt, dass bei Untersuchungen des Wassers auf seinen Keimgehalt das gewöhnliche Verfahren, indem man mit einem ausgeglühten Platindrahte 5—10 Oesen dem zu untersuchenden Wasser entnahm und sie in einem mit Gelatine oder Agar angefüllten Röhrchen vertheilte u. s. w., häufig nicht zu einem positiven Resultate führte, dass das Wasser demnach als steril angesehen werden musste, während dagegen bei der Entnahme eines grösseren Quantums, 1 ccm, mittelst steriler Pipette, mit diesem Verfahren eine Infection des Wassers durch Mikroorganismen nachgewiesen werden konnte.

In allen Fällen nun, wo ich bei klarem Serum der Gallenblase von vornherein eine geringere Menge Mikroorganismen vermuthete und in letzter Zeit in obiger Weise verfuhr, habe ich dieselben mit einer einzigen Ausnahme nachweisen können. Und trotz des negativen Resultates in diesem eben erwähnten Falle halte ich fest an eine bakterielle Infection. Wie ich einige Male auch bei offenbar inficirten Kniegelenkentzündungen, die mit höherem Fieber und phlegmonöser Röthung einhergegangen waren, längere Zeit nach Abklingen der Entzündungserscheinungen keine Lebewesen durch das Mikroskop und durch das Culturverfahren nachweisen konnte und trotzdem ein bakterielles Agens für die Entstehung dieser Entzündungen geltend mache, so auch in diesem Falle von Gallenblasenentzündung. Man hat eben hier mit der Möglichkeit zu rechnen, dass die Keime in der Zwischenzeit, die zwischen dem Beginne der Entzündungserscheinungen und der späteren Untersuchung liegt, abgestorben oder zum wenigsten so weit degenerirt sind — eine Sporenform dieser Mikroorganismen besteht meines Wissens nicht —, dass sie auf unseren gewöhnlichen Nährsubstraten nicht mehr zu neuer Entfaltung gebracht werden können.

Ich lasse hier die Tabelle der von mir untersuchten Fälle von Cholelithiasis folgen[1]).

1) Riedel, Zur Debatte über die Gallensteinfrage in Düsseldorf nebst Bemerkungen über die schleichende Infection des Gallengangsystems nach Abgang von Steinen per vias naturales. Mittheilungen a. d. Grenzgebieten. 4. Bd. S. 565.

Tabelle I.

Nr.	Name	Operationsbefund	Bakteriologischer Befund
1	Auguste R.	Steine in der Gallenblase und im Choledochus.	Lange Bacillen und Streptokokken.
2	Margarethe L.	Steine in der Gallenblase.	Bacterium coli.
3	Gustav K.	19 Steine in d. Gallenblase. Ulcus im Blasenhalse.	Bacterium coli.
4	Anna Sch.	1 Gallenstein im Blasenhals.	Staphylokokken (sehr wenig).
5	Anna O.	Gallenstein im Blasenhals.	Staphylococcus albus.
6	Emilie B.	Kleine Steine in der Gallenblase.	Lange plumpe Bacillen und Streptokokken.
7	Alma Fl.	Kleine Steine in einer weichen, m. eingedickter Galle gefüllten Blase.	Bacterium coli.
8	Emma F.	Gallensteine, 1 i. Blasenhalse.	Streptokokken (nicht viele).
9	Auguste J.	Steine in der Gallenblase.	Gallenflüssigkeit steril.
10	Frau G.	Steine in der Gallenblase.	Steril.
11	Frau P.	Steine in der Gallenblase. Carcinom der Gallenblase.	Gallenflüssigkeit steril.
12	Luise Sch.	Steine in der Gallenblase.	Bacterium coli.
13	Anna Gr.	c. 500 Steine in der Gallenblase.	Streptokokken.
14	Carl G.	Viele Steine i. d. Gallenbl.	Bacterium coli.
15	Pauline St.	1 Stein in der Gallenblase.	Streptokokken, lange schmale Bacillen.
16	Carl Ue.	Kleine Gallenblase m. 1 Stein.	Flüssigkeit steril.
17	Ernestine P.	2 Steine in der Gallenblase. 1 Stein im Cysticus.	Bacterium coli.
18	Herr R.	Steine im Choledochus.	Bacterium coli.
19	Friederike H.	2 Steine im Blasenhalse.	Flüssigkeit steril.
20	Bernata R.	1 Stein in der Gallenblase, 1 Stein im Cysticus.	Bacterium coli.
21	Anna Sch.	Steine in der Gallenblase u. Choledochus.	Bacterium coli.
22	Marie W.	Steine im Cysticus und Choledochus.	Bacterium coli.
23	Louise L.	Steine in der Gallenblase.	Flüssigkeit steril.
24	Georg R.	1 Stein im Blasenhalse.	Flüssigkeit steril.
25	Hulda T.	Steine in der Gallenblase und im Cysticus.	Bacterium coli.
26	Franziska R.	Steine in der Eiter enthaltenden Gallenblase.	Bacterium coli.
27	Anna D.	Steine in der Gallenblase.	Bacterium coli.
28	Franz F.	Steine in der Gallenblase.	Bacterium coli.
29	Auguste N.	Steine in der Gallenblase.	Bacterium coli.
30	Julius D.	Steine in der Gallenblase.	Bacterium coli.
31	Georg Kr.	Steine in der Gallenblase.	Flüssigkeit steril.
32	Clara A.	Steine in der Gallenblase.	—
33	Adolf St.	1 Stein in der Gallenblase.	Bacterium coli.
34	Marie L.	2 Steine in der Gallenblase.	Bacterium coli.
35	Emilie E.	Steine in der Gallenblase.	Sehr schmale kurze Bacillen.
36	Ernst C.	8 Steine i. d. Gallenblase, 1 Stein im Blasenhalse.	Bacterium coli.
37	Barbara Sch.	—	Staphylokokken.
38	Agnes Z.	Steine in der Gallenblase.	Steril.
39	Anna K.	250 Steine i. d. Gallenblase. 1 Stein im Cysticus.	Bacterium coli.
40	Caroline S.	—	Flüssigkeit steril.

Nr.	Name	Operationsbefund	Bakteriologischer Befund
41	Emma Q.	25 Steine i. d. Gallenblase.	Bacterium coli, Staphylo- u. Streptokokken.
42	Edmund H.	1 Stein in der Gallenblase.	Bacterium coli.
43	Paul G.	7 Steine in der Gallenblase. 2 Steine im Hepaticus.	Bacterium coli.
44	Marie M.	Steine in der Gallenblase u. Cysticus.	Staphylokokken (wenig).
45	Frau W.	Steine in der Gallenblase.	Bacterium coli u. Staphylokokken.
46	Thekla Br.	1 gross. Stein i. Choledochus.	Bacterium coli.

In diesen 46 Fällen wurde die Gallenflüssigkeit genauer bakteriologisch untersucht. Die Galle erwies sich in 36 Fällen bakterienhaltig und nur in 10 Fällen steril; also im Verhältniss 3,4 : 1.

Es fand sich nun in 23 Fällen Bacterium coli allein, in 2 Fällen Streptokokken, in 3 Fällen Staphylokokken, in 1 Falle Staphylococcus albus, dreimal Streptokokken mit anderen Bacillen, einmal Bacterium coli mit Staphylo- und Streptokokken, einmal Bacterium coli und Staphylokokken und einmal sehr feine Stäbchen. Aus dem Zustande der Flüssigkeit (steril oder nicht) liess sich niemals eine Prognose in Bezug auf den Verlauf stellen.

Was die Virulenz dieser von mir in dem Gallenblaseninhalte gefundenen und auf den verschiedensten Nährsubstraten weiter gezüchteten Mikroorganismen anlangt, so bin ich durch mein Injectionsverfahren (peritoneales) bei Meerschweinchen zu dem Resultate gekommen, dass von den in der Gallenblasenflüssigkeit vorkommenden Lebewesen das Bacterium coli mit infectiöseren Eigenschaften ausgezeichnet ist als die übrigen Mikroorganismen, den Staphylo- und Streptokokken. Auch konnte ich durch das Ueberimpfen der Culturen, die jedesmal aus dem Herzblute eingegangener Thiere gewonnen waren, in andere Thierkörper eine Steigerung des Virulenzgrades constatiren, indem die Zeit von der Impfung an gerechnet bis zum Exitus, trotzdem bei jeder folgenden Impfung nur die Hälfte der früheren Dosis genommen wurde, immer kürzer wurde; eine Erscheinung, die bei den Staphylo- und Streptokokken nicht so in die Augen fiel. Während bei dem Bacterium coli eine Gleichmässigkeit, ich möchte sagen Gesetzmässigkeit, herrschte (s. Tabelle II auf S. 213 u. 214), indem die Thiere in einer immer kürzeren Zeit nach der Impfung eingingen, konnte dies Phänomen bei den verschiedenen Kokkenarten, obwohl von vornherein eine grössere Dosis genommen wurde, nicht in dem Maasse erzielt werden. Das Meerschweinchen (Anna O., III), bei dem bereits die dritte Impfung ausgeführt war und die Dosis noch recht beträchtlich war, ging erst

nach 6 Tagen zu Grunde, ohne dass überhaupt aus dem Herzblute und anderen Organen Kokken gezüchtet werden konnten.

Tabelle II.

Bacterium coli.

Name	Impftag	Todestag	Welche Impfung	Dosis	Gewicht am Impftage	Gewicht am Todestage	Sectionsbefund
Thekla Br. (Nr. 46.)	10. Juni.	18. Juni.	1. Impfg.	8 Normalösen = 4 mg.	520 g.	458 g.	Bauchmusculatur sulzig infiltrirt, namentlich in den unteren Partieen. Eine vereiterte Drüse am Halse. Flüssigkeit in der Bauch- und Brusthöhle. Netz nach oben hin umgeschlagen, mit der Bauchwand durch eiterige Membranen verklebt; dahinter die matschige Milz. Reichliche Colonien aus der Peritonealflüssigkeit und dem Herzblute.
Thekla Br.	28. Juni.	29. Juni.	2. Impfg.	do.	252 g.	250 g.	Viel eitrige Flüssigkeit in der Bauchhöhle, auf der Leberoberfläche eiterige Belege. Seröse Flüssigkeit in der Brusthöhle und im Herzbeutel. Ueberall massenhaft Bacillen.
Thekla Br.	30. Juni.	1. Juli.	3. Impfg.	4 Normalösen = 2 mg.	208 g.	—	Eine beträchtliche Menge trüber, eiteriger Flüssigkeit in der Bauchhöhle. Ueberall im Herzblute u. in der Peritonealflüssigkeit massenhaft Bacillen.
Thekla Br.	2. Juli.	3. Juli.	4. Impfg.	2 Normalösen = 1 mg.	234 ½ g.	234 g.	Grosse Menge eiteriger Flüssigkeit in der Bauchhöhle. Alle Darmschlingen stark geröthet. Auf allen Organen fibrinös-eiterige Belege. Ueberall massenhaft Bacillen.
Margarethe L. (Nr. 2.)	3. Mai.	12. Mai.	1. Impfg.	8 Normalösen = 4 mg.	275 g.	203 g.	Trübe Flüssigkeit in der Bauchhöhle, wenig in der Brusthöhle. Bauchmusculatur in der Nähe der Impfstelle infiltrirt, morsch. An der Impfstelle ein Netzstrang am Periton. parietale adhärent. Colonien nachweisbar aus der Peritonealflüssigkeit, Leber und Milz, nicht aus dem Herzblute.

Name	Impftag	Todestag	Welche Impfung	Dosis	Gewicht am Impftage	Gewicht am Todestage	Sectionsbefund.
Margarethe L.	14. Mai.	17. Mai.	2. Impfg.	4 Normalösen = 2 mg.	247 g.	217 g.	Impfstelle eiterig infiltrirt. In der Bauchhöhle wenig Flüssigkeit. Intestina unter sich verklebt. Leber mit Quercolon verwachsen, einen grösseren Abscess einschliessend. Unter dem peritonealen Ueberzuge der Leber und Milz soeben sichtbare Abscesse. In allen Flüssigkeiten massenhaft Bacillen nachzuweisen.
Margarethe L.	18. Mai.	19. Mai.	3. Impfg.	2 Normalösen = 1 mg.	424 ½ g.	424 ½ g.	Durch die dünne Bauchmusculatur schimmert wässeriger Inhalt en masse durch. Inhalt leicht getrübt. Darmschlingen hochroth. In der Peritonealflüssigkeit und im Herzblute massenhaft Bacillen nachzuweisen.
Margarethe L.	21. Mai.	22. Mai.	4. Impfg.	1 Normalöse = ½ mg.	344 g.	—	Wenige, aber eiterige Flüssigkeit in der Bauchhöhle. Leber, Herz, Milz und Nieren in trüber Schwellung. In der Peritonealhöhlenflüssigkeit und im Herzblute Bacillen nachzuweisen.
Staphylococcus albus.							
Anna O. (Nr. 5.)	26. Juni.	10. Juli.	1. Impfg.	12 Normalösen = 6 mg.	232 g.	236 g.	Musculatur nicht infiltrirt. Vom Impfstiche nichts zu sehen. Wenig klare Flüssigkeit in der Peritonealhöhle. Darm kaum geröthet. Sonst normale Verhältnisse. Leber auffallend klein. In der Peritonealflüssigkeit, bes. in der Milz Kokken.
Anna O.	12. Juli.	19. Juli.	2. Impfg.	6 Normalösen = 3 mg.	264 g. 16. Juli = 209 g.	193 g.	Musculatur auch hier nicht infiltrirt. Eine geringe Menge trüber Flüssigkeit in Brust- und Bauchhöhle. Magen leer. Dickdarm voll. Keine Besonderheiten. Kokken in der Peritonealflüssigkeit u. im Herzblute.
Anna O.	20. Juli.	26. Juli.	3. Impfg.	3 Normalösen = 1½ mg.	252 g.	241 g.	Etwas klare Flüssigkeit in der Bauchhöhle. Sonst keine Veränderungen. Aus der Peritonealflüssigkeit, aus dem Herzblute wachsen keine Kokken.

Diese Erscheinung nimmt allerdings gar nicht Wunder, da ja das wichtigste Mittel zur weiteren Steigerung der Virulenz die Passage durch empfängliche Thierkörper ist. Im Allgemeinen gilt hierbei die Regel, dass die in solcher Weise erzielte Verstärkung der Virulenz mit der ursprünglichen Infectiosität gleichbedeutend ist; hieraus muss man dann den Schluss ziehen, dass die Galle, die im menschlichen lebenden Organismus gewiss noch mehr baktericide Eigenschaften besitzt, als im Reagenzgläschen des Laboratoriums, immerhin schädigend auf das Bacterium coli eingewirkt hat.

Da wir leider bis jetzt noch kein Versuchsthier haben, dessen Empfindlichkeit Mikroorganismen gegenüber derjenigen des Menschen nahe kommt, müssen wir bei der Uebertragung dieser Virulenzbestimmung auf den Menschen äusserst vorsichtig sein, und dürfen absolut nicht von der Empfindlichkeit des Meerschweinchens oder eines anderen Versuchsthieres gewissen Mikroorganismen gegenüber endgültige Rückschlüsse auf die des Menschen machen. Wir wissen auch anderweitig schon seit langer Zeit, dass die Empfindlichkeit für Infection ebenfalls eine äusserst variable ist, und dass eine Infection die für eine Thierspecies ungemein pathogen ist, sich für eine andere als unschädlich erweist, und dass es sogar noch unter derselben empfänglichen Species grosse Rassen und vereinzelte Individuen giebt, die sich durch eine grosse Resistenz gegenüber einer Infection auszeichnen. Inficiren wir z. B. ein Meerschweinchen mit Typhusbacillen, so genügen nicht wie beim Menschen einige wenige Keime, um das Thier der Typhusinfection erliegen zu sehen, sondern es bedarf zu diesem Zwecke eines grösseren Quantums von virulenten Typhusbacillen.

Erwähnen möchte ich noch, dass bei unserem in der Gallenflüssigkeit gefundenen Bacterium coli bei Zusatz von Kaliumnitrit und Schwefelsäure die Rothfärbung (Nitroosindolreaction) niemals auftrat, dass es sich also um das Bacterium coli commune, wie es in den Arbeiten immer heisst, nicht gehandelt haben kann.

Mache ich auf Grund meiner bakteriologischen Untersuchungen eine bakterielle Infection für die Entstehung der Gallenblasenentzündung verantwortlich, so ergiebt sich die andere Frage, unter welchen Umständen und auf welchem Wege die Infection zu Stande kommt, ganz von selbst.

Das Ergebniss, dass bei Steinen im Ductus choledochus wie in der Gallenblase — hierbei wurde sowohl der Inhalt der Gallenblase als auch des Ductus choledochus untersucht — stets Mikroorganismen in bei weitem grösserer Menge in dem Inhalte des Ductus choledochus

gefunden wurden, als in dem Inhalte der Gallenblase, lenkt uns a priori auf die richtige Fährte, nämlich den Darmtractus als die nie versiegende Quelle für die Infection des Gallengangsystemes verantwortlich zu machen. Steht doch das Gallengangsystem in offener Communication mit dem Darme, so dass der Ductus choledochus, in den die Keime auf dem Wege der Papille, die noch dazu anormal erweitert oder anderweitig pathologisch verändert sein kann, die Entzündung der Gallenblase vermittelt; und der Umstand, dass bei Choledochussteinen in dem Inhalte des Ductus choledochus nur das Bacterium coli, der allerhäufigste Bewohner des Darmapparates gefunden wurde, macht diese Annahme fast zur Gewissheit. Aber auch das Vorhandensein von Kokken in dem Inhalte der Gallenblase, das ja nicht sehr häufig beobachtet wurde, schliesst eine Infection vom Darm her nicht aus, da in demselben die mannigfachsten Kokkenarten, auch der pathogene Staphylococcus pyogenes Rosenbach's, gefunden wird.

Wenn wir weiter in Erwägung ziehen, dass der Ausführungsgang, der Ductus choledochus, bei Secirten, bei denen Steine per vias naturales abgegangen waren, auf das Doppelte und darüber hinaus, die Papille weit aufgelockerter als im normalen Zustande gefunden wird, und zum Theil eingerissen, so werden wir nicht fehl gehen, wenn wir in diesen Fällen und namentlich bei späteren Entzündungen, nachdem schon Steine auf natürlichem Wege abgegangen sind, die Papille und den Ductus choledochus als das Thor und die Bahn ansehen, durch die die Mikroorganismen immer wieder in das Lumen der Gallenblase ihren Eingang halten.

Mit dieser Annahme, die sich auf Operationsbefunde stützt, stimmen auch die Untersuchungen überein, die in der Breslauer chirurgischen Klinik und von anderen Experimentatoren angestellt sind. Diese fanden den normalen Inhalt der Gallenblase, des Ductus cysticus sowie des Hepaticus stets steril, den peripheren Abschnitt des Ductus choledochus, der der Papille und dem Darme am nächsten gelegen ist, fast immer inficirt.

So lange nun die aus dem Leberparenchym permanent abgesonderte Galle in normalem Flusse sich befindet, muss eine Infection der höheren Gallengänge nebst der Gallenblase vom Darme aus hintangehalten werden, da die im duodenalen Theile des Ductus choledochus sich befindlichen Keime gegen den normalen, energischen Gallenstrom nicht anfechten können. Durch den Gallenstrom, der stets unter positivem Drucke sich befindet, werden die in der inficirten Zone des Ductus choledochus befindlichen Keime fortgeschwemmt und in den

Darm hinein eliminirt, so dass sie kein weiteres Unheil anzurichten vermögen.

Erst wenn durch irgendwelche pathologische Veränderungen, sei es durch Adhäsionen der Gallenblase mit den Nachbarorganen und durch Schwartenbildung ihrer Wandung, die den Abfluss ihres Inhaltes erschweren und unmöglich machen, sei es durch Steinbildung in der Blase oder in ihren Ausführungsgängen oder durch andere Umstände, von denen später die Rede sein soll, eine Stauung hervorgerufen wird, dann sind die Mikroorganismen vom Darme aus schnell zur Stelle und vermögen sich in der gestauten Galle, die ja für das Bacterium coli immerhin ein recht guter, wenn auch kein idealer Nährboden ist, wie die Bouillon, zu entfalten und eine exsudative Entzündung des Gallengangsystems anzufachen. Man wird niemals den Satz aus dem Auge lassen dürfen, dass nur die Stagnation der Galle in dem Gallengangsysteme die später einsetzende Entzündung verursacht, dass sie in hervorragendem Maasse Bedingungen zur weiteren Entfaltung und Verbreitung der Mikroorganismen schafft.

In solchen Fällen ist eine Gallenblase, in der die Galle längere Zeit stagnirt hat, ebenso wie die Harnblase bei Steinbildung und Prostatahypertrophie, und noch mehr als diese zur Infection geneigt, und ich werde eine auf diesem Wege entstandene Entzündung der Gallenblase u. s. w. nach Analogie anderer ähnlicher Entzündungen mit Gilbert und Girode als eine Cholecystitis resp. Cholangitis ascendens bezeichnen.

Der Umstand nun, dass der Hals der Gallenblase dem Duodenum der Fundus dem Quercolon anliegt, ermöglicht noch eine andere Art der Infection der Gallenblase, dass nämlich ein directes Auswandern der Keime, und zwar per diapedesin durch die Darmwandung bei geschwürigen Processen oder Läsionen der Schleimhaut in das Lumen der Gallenblase nicht ausgeschlossen ist. Hierbei müssten dann aber die betreffenden Organe schon mit der Gallenblase adhärent sein und die Mikroorganismen diese Adhäsionen als Leitbahn benutzen, da sonst von einem Hinüberwandern ohne bestehende adhäsive Peritonitis nicht gut die Rede sein kann.

Ausschliessen möchte ich hier solche Fälle von bakterienhaltigen Gallen, bei denen in der Bauchhöhle ausgedehnte, acute Eiterungen oder diffus eiterige Peritonitis bestanden, da derartige Fälle mit dem Wesen des Gallensteinleidens direct nichts gemein haben.

Tragen doch derartige Verwachsungen bei der Appendicitis zur Verbreitung der Mikroorganismen nicht wenig bei, so dass weit

von dem primären Eiterherde entfernt multiple Herde in der Bauchhöhle entstehen. Für die Möglichkeit eines derartigen Vordringens vom Darme aus sprechen auch die Beobachtungen zweier französischer Forscher, die nach Unterbindung des Milzstieles bei ganz gesunden Hunden und Kaninchen keine Atrophie der Milz, sondern Gangrän unter Bildung eines Eitersackes entstehen sahen; auch fanden sie thatsächlich in den untersuchten Fällen meistens das Bacterium coli, in selteneren Fällen Staphylo- und Streptokokken, was mit unseren Resultaten ungefähr übereinstimmt. Dass der Infection hier ein maligner Stempel aufgedrückt ist, ist nur dadurch bedingt, weil die betreffenden Mikroorganismen in dem abgestorbenen Milzgewebe einen günstigen Nährboden gefunden haben. In diesen Fällen ist die von der Circulation ausgeschaltete Milz ebenso sehr als ein Locus minoris resistentiae anzusehen, wie die Steine oder gestaute Galle enthaltende Gallenblase und gilt somit ebenfalls als ein prädisponirendes Moment für das stabile Vordringen in der Nähe befindlicher Mikroorganismen.

Zwei Fälle sind mir bekannt, bei denen die Mikroorganismen per diapedesin die Gallenblasenwand durchwandert und Abscesse im Netze hervorgerufen haben. Weshalb sollen sie nicht umgekehrt bei Verwachsungen der Gallenblase mit dem Darme von letzterem aus in die Gallenblase vordringen und hier Entzündung hervorrufen?

Doch wird man einem derartigen Vordringen der Keime keine allzugrosse Bedeutung beilegen dürfen, da man bei Operationen in den bestehenden Adhäsionen kaum Eiterherde oder Residuen von solchen, als Zeichen, dass ein Hinüberwandern vom Darm aus stattgehabt, gefunden hat. Die Mikroorganismen werden stets den von der Natur geschaffenen Weg durch die Papille vorziehen.

Eine dritte Erklärung, wonach die Keime in das Lumen der Gallenblase eindringen, möchte ich, obwohl sie von Vielen angefochten wird, nicht so ohne Weiteres von der Hand weisen: ich meine das Eindringen der Keime auf hämatogenem Wege. Dann muss man die Cholecystitis als Theilerscheinung einer allgemeinen Infectionskrankheit, mag sie noch so geringe oder fast gar keine Symptome machen, auf metastatischem Wege zu Stande gekommen ansehen (Cholecystitis resp. Cholangitis ascendens). Nach unserer heutigen Auffassung können wir eben nicht umhin, diese Form als eine rudimentäre Pyämie von sogenanntem kryptogenetischen Charakter zu betrachten. In vereinzelten Fällen wird es ja wohl gelingen, die Eingangspforte bei solchen scheinbar spontanen Fällen aufzudecken. Warum sollen nicht wie die Gelenke und Schleimbeutel bei Anwesenheit von Keimen im Blute so häufig in Mitleidenschaft gezogen wer-

den, auch die Gallenblase, deren Gefässverlauf in der Wandung wahrscheinlich ein ähnlicher wie in der Gelenkkapsel ist, ergriffen werden? Leider liegen z. Z. noch keine genügenden Untersuchungen der Gefässe der Gallenblase vor, so dass hier noch eine auszufüllende Lücke besteht. Aber dennoch lässt sich bereits mit ziemlicher Gewissheit annehmen, dass virulente, im Blute kreisende Mikroorganismen, die auf irgend eine Weise durch natürliche Eingangspforten oder durch eine gesetzte Verletzung in den Organismus hineingelangt sind, sich dort, wo ihnen im Gewebe günstige Bedingungen zur Weiterentwicklung geboten werden, ansiedeln und weiter entfalten können.

Ich bin ja weit entfernt, die Gallenblase resp. die Leber als ein Ausscheidungsorgan für die im Blute vorhandenen Infectionserreger anzusehen, dass die Gallenblase sozusagen eine Function, wie sie den Nieren zukommt, übernimmt, sondern ich bin nur der Meinung, dass sie bei Anwesenheit von Concrementen ebenso wie einmal veränderte (arthritische) Gelenke oder Schleimbeutel, sobald ihre Wandung Zotten, Schwarten und Kalkablagerungen enthält, in ähnlicher Weise bei Anwesenheit von Mikroorganismen im Körper zu einer infectiösen Entzündung disponirt.

Leider lässt die Anamnese zu häufig im Stiche. Die Patienten haben längst vergessen, wann ihr Gallensteinleiden begonnen hat, und können sich auf scheinbar unschuldige, früher überstandene Wundkrankheiten, Panaritien u. s. w. nur schwer entsinnen. Häufig genug wie bei der Osteomyelitis kann auch der Infectionserreger an irgend einer Stelle des Körpers eingedrungen sein, ohne Localisation zu veranlassen, so dass selbst bei der Section die Eingangspforte dem pathologischen Anatomen entgehen muss.

Wieder in anderen Fällen, was zahlreiche klinische wie experimentelle Erfahrungen beweisen, wird man die Tonsillen, deren Oberfläche bekanntlich tief zerklüftet und durch starke Entwicklung des lymphatischen Gewebes ausgezeichnet ist, anschuldigen müssen. Sie scheinen allen möglichen Infectionserregern den Eintritt zu gestatten und sind durch ihren Bau zur Retention von Infectionskeimen wie geschaffen.

Um sämmtliche Infectionsmechanismen zu erschöpfen, liegen auch die Verhältnisse im Darme recht günstig für die hämatogene Infection der Gallenblase. Hier liegt die Disposition wohl an dem grossen Reichthum der in der Darmschleimhaut befindlichen Drüsen und lymphatischen Apparaten. Der ganze Bau der Schleimhaut ist ja schon normaler Weise zur Resorption eingerichtet; ebenso wie die Fettkügelchen in feinster Vertheilung in die Epithelien eindringen, muss man es sich auch bei den Bakterien vorstellen.

Je länger ich mich nun mit dem Studium der Krankengeschichten beschäftigt habe, um so mehr habe ich gefunden, dass ein Causalverhältniss zwischen äusseren Verletzungen, Wund- und Infectionskrankheiten und der dann später einsetzenden Cholecystitis besteht. Für die Annahme eines solchen spricht die Thatsache, dass einmal nach einem bösartigen Panaritium, das mit Lymphangitis vergesellschaftet war, das andere Mal nach einer nicht gepflegten Schnittwunde, die ebenfalls zu entzündeten Drüsen in der Achselhöhle geführt hatte, ein typischer Gallensteinkolikanfall ausgelöst ist. In einem dritten Falle war es nach einem ausgedehnten Nackenkarbunkel. Wenn wir in ähnlichen Fällen bei der Osteomyelitis oder dem paranephritischen Abscesse das Panaritium, den Furunkel u. s. w. als Infectionsquelle anschuldigen, warum sollen wir das nicht bei der Steine beherbergenden Gallenblase thun? Ein anderes Mal hat sich 4 Wochen nach dem Abklingen eines Typhus ein Gallensteinkolikanfall eingestellt. Leider ist in diesem Falle, bei dem der vorangegangene Typhus anamnestisch erst später festgestellt war, und bei dem eine coli-ähnliche Art durch das Culturverfahren gefunden wurde, die Differentialdiagnose zwischen Typhus- und Colibacillus versäumt worden. Wahrscheinlich ist es, dass es sich hier auch um Typhusbacillen gehandelt hat, zumal Droba[1]) über einen ähnlichen Fall berichtet, bei dem der Patient vor 17 Jahren einen Typhus überstanden hatte. Der Inhalt der Gallenblase war von serös-trüber Beschaffenheit und enthielt ebenso wie der Kern der 3 Steine Typhusbacillen, deren Echtheit auf dem sero-diagnostischen Wege Bestätigung fand. Miller[2]) berichtet von einer 37jährigen Frau, die nach einem Typhus Schmerzen in der Gegend der Gallenblase behielt, die sich alle paar Wochen zu heftigen Kolikanfällen steigerten. Im 8. Jahre nach der Erkrankung wurde eine Gallensteinoperation vorgenommen. Es fanden sich zwei grosse Steine; ausserdem wurden im Inhalte der Gallenblase mit Sicherheit die Anwesenheit von lebensfähigen Typhusbacillen nachgewiesen. Da nun während der Erkrankung fast immer Typhusbacillen im Blute kreisen, und der Typhus mit Vorliebe zu Metastasen in der Leber neigt, so muss die Infection hier wohl auf metastatischem Wege zu Stande gekommen sein.

Gerade die Entzündungen der Gallenblase nach einer Typhusinfection beweisen auch wiederum ausgezeichnet, dass es bei dem verschiedenen Auslösen des Anfalles einer erneuten Bakterieninvasion vom Darme aus oder auf hämatogenem Wege nicht bedarf. Im

1) Droba, Wiener klin. Wochenschr. 1899. S. 1141.

2) Miller, Johns Hopkins Hospital. Bulletin. 1898. Mai.

Darme und Blute dieser Patienten können sich unmöglich Typhusbacillen aufgehalten haben, da es sich ja sonst um ganz gesunde Individuen gehandelt hat. Und da ist besonders der letzte Fall charakteristisch, weil nach dem Ueberstandensein des Typhus Schmerzen in der Gallenblasengegend zurückgeblieben sind, die 8 Jahre hindurch von Zeit zu Zeit zu neuen Anfällen aufloderten. Hier müssen wir annehmen, dass die Gallensteine in hohem Maasse die Fähigkeiten besitzen, die Mikroorganismen im Lumen der Gallenblase zurückzuhalten, so dass sie zu weiteren Entzündungen Anlass geben können. Es dient demnach die Steine beherbergende Gallenblase auch als Ruhestätte für die in ihrer Virulenz geschädigten, gleichsam schlummernden Mikroorganismen, bis sie nach Jahr und Tag bei irgend einer Gelegenheit wieder auflodern und eine Entzündung der Gallenblase anfachen können. Wir müssen dann in diesem Falle von einer Latenz der in der Gallenblase befindlichen Mikroorganismen sprechen.

In dem ersten Theile der Arbeit haben wir erörtert, auf welchen Wegen die Mikroorganismen im Stande sind, in die bereits Steine enthaltende (pathologische) Gallenblase einzudringen, um dort nach ihrer Entfaltung Entzündungen, die sogenannten Kolikanfälle, im Allgemeinen hervorzurufen. Wie aber die primäre Cholecystitis bei vorher intacter Gallenblase, Naunyn's desquamativer Katarrh, dem die Concremente ihre Genese verdanken sollen, ausgelöst wird, und welche ursächlichen Momente hierbei in Frage kommen können, davon war bis jetzt noch nicht die Rede.

Schon auf dem X. Congresse für innere Medicin in Wiesbaden 1891, also zu einer Zeit, wo die Erfahrungen über das Wesen des Gallensteinleidens noch spärlich waren, hatte Naunyn die Ansicht ausgesprochen, dass das Gallenconcrement nicht durch eine Eindickung der Galle, noch durch Ausfallen der in der Galle gelösten Bestandtheile sich entwickele, wie man früher allgemein angenommen hatte, sondern dass das Gallenconcrement als das Product des krankhaften Zerfalles von Schleimhautepithelien anzusehen sei, um die sich Cholesterin und Bilirubinkalk zu fester Masse anlagern. Naunyn gab dann zum Schlusse der Vermuthung Ausdruck, dass bei der Genese dieser räthselhaften Concremente noch ein bakterielles Agens im Spiele sein müsse wie bei manchen anderen Processen im Haushalte der Natur. Er erblickte daher in der primären Erkrankung der Schleimhaut der Gallenwege, die durch Katarrh erzeugende Mikroorganismen hervorgebracht wird, das ursächliche Moment. Es wurde damit der

Schwerpunkt bei der Genese der Gallensteine, die vorher lediglich einem chemischen Processe ihre Entstehung verdanken sollten, auf eine bakterielle Infection verlegt.

Das Problem, das Naunyn in Wiesbaden ohne Beweisgrund ausgesprochen hatte, wurde dann annähernd 10 Jahre später thatsächlich gelöst, indem der Japaner Miyake[1]) in der Breslauer chirurgischen Klinik und der Franzose Mignot[2]), beide von einander unabhängig, den sicheren Nachweis erbrachten, dass es möglich sei, bei Hunden, Kaninchen und Meerschweinchen durch einen Keimimport künstlich Gallensteine zu erzeugen. Nach Miyake ist „fundamental wichtig für die künstliche Erzeugung von Gallensteinen einmal die biliöse Infection und der consecutive chronische Katarrh, dann aber auch die Verhinderung der Möglichkeit, dass etwa vorhandene Uranlagen der späteren Steine nach dem Darm hin durch Contraction der Gallenblase abgestossen werden." Sobald Miyake durch einen nicht ganz fest geschlungenen Faden oder auf andere Weise den Ductus cysticus einengte und dann gleichzeitig den Gallenblaseninhalt mit irgend einer Bakterienspecies z. B. dem Bacterium coli inficirte, beobachtete er im Verlaufe $^1/_2$—1 Jahre Concremente sich entwickeln, die eine deutliche Structur zeigten, bisweilen facettirt waren, bisweilen eine glatte oder rauhe Oberfläche hatten und stets Cholesterin, Kalk und Gallenfarbstoff enthielten. Hier handelt es sich demnach um echte Gallensteine und nicht um Kalk- und Cholesterinniederschläge.

Auch die Beobachtung Mignot's, dass die Virulenz dieser Mikroben, die den Katarrh der Gallenblase hervorrufen und somit zur Bildung der Gallenconcremente führen, nicht zu gross sein darf, kann ich bestätigen. Durch meine intraperitonealen Injectionen von aus frischer Galle gewonnenen und in Bouillon aufgeschwemmten Culturen fand ich bei Meerschweinchen, dass diese Versuchsthiere nur bei sehr grossen Dosen und nach recht langer Zeit bisweilen zu Grunde gingen, während mehrere sich sogar nach längerem Kranksein und Unbehagen wieder erholten. Erst durch wiederholtes Ueberimpfen der aus dem Herzblute eingegangenen Thiere, also durch Passage durch den Thierkörper, konnte eine Virulenz, wie sie sonst bei der betreffenden Species bekannt ist, wieder erreicht werden. Ob die Gallenflüssigkeit, der ja baktericide Eigenschaften zugeschrieben werden, diese Herabsetzung in der Virulenz der gefundenen Infectionserreger

1) Mittheilungen aus den Grenzgebieten der Medicin und Chirurgie. 6. Bd. Heft 4. u. 5.

2) Mignot, L'origine microbienne des calcales biliaires. Archiv. géner. de médecine. Tome 1892. Août, Septembre 1898. No. 8 et 9.

allein bewirkt hat, lasse ich z. Zt. dahingestellt. Höchst virulente Mikroorganismen, wie sie bei Appendicitis gangraenosa gefunden werden, gehen mit tiefer reichenden parenchymatösen Zerstörungen der Schleimhaut einher, während bei der Gallensteinbildung ein subacuter, mehr chronischer Katarrh von ausschlaggebender Wirkung ist. Und doch handelt es sich bei beiden Krankheiten morphologisch um die nämlichen Mikroben; es erhellt hieraus ausgezeichnet, dass ein und derselbe Keim auf den verschiedenen Nährsubstraten und unter verschiedenen äusseren Bedingungen ein ganz anderes Verhalten zeigen kann. Wie bösartig der Charakter des Streptococcus pyogenes aureus bei der Peritonitis und den Puerperalaffectionen ist und wie milde dagegen bei den Gelenkentzündungen und Pleuritiden, ist bekannt.

Wie aber erklären wir uns bei der menschlichen, normalen Gallenblase, bei der doch kein chirurgischer Eingriff erfolgt ist, die Entstehung von Gallensteinen? Kann der Ausführungsgang der Gallenblase, der Ductus cysticus, nicht häufig auch eine ähnliche Einengung, wie sie Miyake künstlich durch Umschnürung hergestellt hat, erfahren?

Anatomisch geht die Schleimhaut der Gallenblase im Ductus cysticus in eine spiralförmige Falte (Valvula Heisteri) über, an der auch die bindegewebige Hülle des Ganges sich betheiligt, sodass wir es nicht nur mit einer blossen Schleimhautfalte zu thun haben. Diese spiralförmige Anordnung der Heister'schen Klappe ist oft sehr ungleichmässig, fast stets gegen den Blasenhals hin. Es ergiebt sich fast der Anschein, als ob die Gallenblase als ein Anhängsel des Gallensystems spiralförmig aus dem Choledochus hervorgewuchert sei. (Gegenbauer.)

Wird nun nicht bei diesem complicirten Bau des Ductus cysticus der Abfluss der Galle aus der Gallenblase, die im wahren Sinne des Wortes in mäandrischen Windungen einen Weg sich zu suchen hat, schon an sich erschwert, sodass man schon normaliter von einer gewissen Stauung der Galle in der Gallenblase sprechen kann? Kommt dann nur noch eine geringfügige Entwicklungsanomalie hinzu, bei der eine oder mehrere Falten um ein Geringes höher als bei den meisten Menschen angeordnet sind, so sind gewiss genug Bedingungen gegeben, die eine schwerwiegendere Stase der Galle in der Gallenblase erklären und ein Abgehen der im Entstehen begriffenen Concremente durch den Gallenblasenhals und den Ductus cysticus unmöglich machen. Wir nehmen ja mit Recht an, dass die Gallenblase durch eigene, fast oder ganz schmerzlos verlaufende Contractionen sich minimaler Steine entledigen kann, wenn auch derartige Zusammen-

ziehungen bei der Gallenblase noch niemals während der Operation gesehen sind, wohl aber bei dem Wurmfortsatze, der sich einmal nach leiser Berührung um die Hälfte zusammenzog.

Ohne Zweifel werden bei einem rudimentären Gebilde, wie wir die Gallenblase mit ihrem Ausführungsgange ansehen müssen, die meisten Schwankungen in der Anlage beobachtet. Von einem wirklichen Fehlen der Gallenblase bis zur Existenz von mehreren sind die mannigfachsten Uebergänge gefunden worden, sodass eine solche geringfügige Anomalie, die in einer stärkeren oder schwächeren Ausbildung der Klappen besteht, gar nicht weiter in die Augen zu fallen braucht. Rudimentäre Gebilde rufen eben häufiger Krankheitserscheinungen hervor als normale Organe, deren Existenzberechtigung im Organismus nicht angezweifelt wird. Auch der Umstand, dass Schwankungen in der Anlage der Gallenblase bei ein und derselben Thiergattung vorkommen, da das zweizehige Faulthier eine solche besitzt, während das dreizehige derselben ermangelt, weist darauf hin, dass die schaffende Natur im Grossen und Ganzen wenig Werth diesem Organe zu Theil werden liess.

Wie schwer es ist, den Ductus cysticus beim Absuchen nach weiteren Steinen während der Operation vom Fundus der Gallenblase aus zu sondiren, ist längst bekannt. Immer wieder fängt sich die Sonde in den vorspringenden, klappenförmigen Falten, obwohl der Ductus cysticus durch wiederholte Durchgänge von Steinen, die die Gallenblasenentzündung bei ihren „erfolgreichen Attacken" mit Gewalt sich erpresst hat, schon passirbarer geworden ist. Leider wird man wohl niemals bei Operationen und höchst selten bei Sectionen ein derartig vermehrtes und ausgebildetes Klappensystem finden, da die Höhe der einzelnen Falten unter der Wucht und der Häufigkeit der Anfälle, auch durch das Vorbeipassiren von Steinen meistens sehr gelitten hat.

Durch Operationsbefunde hat man längst in Erfahrung gebracht, dass nicht immer schmerzhafte Gallensteinkolikanfälle durch Verlegung des Ductus cysticus durch einen grösseren oder kleineren Stein ausgelöst zu werden brauchen. In manchen Fällen handelt es sich bei den typischen Kolikanfällen noch nicht um auf der Reise begriffene Steine, sondern es wird die durch die Gallenblasenschleimhaut abgesonderte Flüssigkeit durch eine mächtig entwickelte Klappe, die durch den fortgepflanzten Entzündungsreiz eine Volumenszunahme erfahren hat, und nun wie ein Ventil in den Blasenhals oder den Ductus cysticus hineinragt, zurückgehalten. Derartige über das gewöhnliche Niveau sich erhebende Klappen können wohl Mikroorganismen in der Ruhe noch vorbeipassiren lassen, werden aber nach Kräften verhindern, dass

in der Entwicklung begriffene Steine nach dem Darme hin ihre Entleerung finden, zumal da bei einer Stenose des Ausführungsganges die Flüssigkeit der Gallenblase sich in grösserer Ruhe befindet als in einem offenen Behälter.

Man wird demnach die Disposition zur Concrementbildung in einem grösseren Theile der Fälle, wo man von anderen pathologischen Veränderungen absehen muss, in einer Vergrösserung des Klappensystems, die häufig in einer entwicklungsgeschichtlichen Anlage des Gallenblasenausganges besteht, zu suchen haben, eine Erwägung, die auch der Annahme nicht widerspricht, dass Gallensteine in zahlreichen Familien erblich vorkommen. Wenn man demnach von einer Erblichkeit des Gallensteinleidens sprechen will, so ist es entschieden am zweckmässigsten, da es sich ja um eine Infectionskrankheit handelt, demselben eine sich vererbende, congenitale Anlage wie bei so vielen Missbildungen (Hasenscharte) zu Grunde zu legen.

Ich ziehe zum Vergleiche wieder die Appendicitis heran, die ausserordentlich viele Punkte mit der Cholelithiasis gemeinsam hat. Bei beiden Krankheiten handelt es sich um eine Infection, und zwar meistens vom Darme aus, sogar durch die gleichen Infectionsträger angefacht, nur ist die Virulenz der Träger bei der Appendicitis in der Regel eine höhere; bei beiden Krankheiten finden wir weiter einen im Lumen ruhenden, häufig auch eingeklemmten Fremdkörper, hinter dem Flüssigkeit stagnirt. Wenn es daher Niemanden einfällt, die Appendicitis eine hereditäre, auf constitutioneller Anlage beruhende Krankheit zu nennen, so darf es auch bei der Cholelithiasis nicht der Fall sein.

Man fahndet ja auch in den letzten Jahren in analoger Weise bei Urethralverengerungen, bei denen eine Gonorrhoe mit Sicherheit auszuschliessen ist, auf angeborene Anomalien in der Pars membranacea. Einmal habe ich in einem Gewebsstücke, das bei einer Boutonnière gewonnen war, auf mehreren Durchschnitten kleine, rundliche, mit mehrfach geschichtetem Plattenepithele ausgekleidete Gebilde beobachtet, die eine solche curiose Anordnung zeigten, dass ich vergeblich nach einer Erklärung suchte.

Dass die rechtsseitige und beim Weibe allerdings nicht selten vorkommende Wanderniere durch eine leichte Zerrung am Ductus cysticus in ähnlicher Weise eine Verengerung, wie sie Miyake künstlich hergestellt hat, hervorrufen kann, scheint mir nicht wahrscheinlich. Von der unteren Fläche der Leber erstreckt sich allerdings das Peritoneum gerade oder mit einer den freien Rand nachrechts kehrenden Falte zur Niere, um dicht über ihr hinwegzustreichen, und von hier aus längs der Spitze der Gallenblase und

des Ausführungsganges der Leber zum Duodenum; aber von einer ausgesprochenen Bauchfellduplicatur, einem straffen Ligament, ist den pathologischen Anatomen (Ribbert) nichts bekannt. Die Befestigung der Niere hinter dem Peritoneum, im retroperitonealen Raum, ist nur unsicher und wenig fest, so dass ihr vielfache Excursionen gestattet sind, ohne die benachbarten Organe zu irritiren. Die Niere wird daher nur dann einen Zug auf den Ductus cysticus ausüben können, wenn es sich um pathologische Verwachsungen zwischen der Niere, oder besser gesagt, zwischen ihrer Kapsel mit dem Leberhilus, die gar nicht so ganz selten sind, handelt. Derartige Verwachsungen der Nierenkapsel mit dem Hilus der Leber, brauchen nicht so ausgesprochen zu sein, dass sie sogleich bei Gallensteinoperationen dem Operateur in die Augen fallen, zumal da ja meistens anderweitige Verwachsungen der Gallenblase mit den anliegenden Organen bestehen, die der Orientirung hinderlich sind und den wahren, primären anatomischen Befund verdecken, aber sie können trotzdem durch eine leichte Abknickung oder Verziehung des gebogen verlaufenden und spiralförmig gewundenen Ductus cysticus ein Abgehen der im Entstehen begriffenen Steine aus der Gallenblase verhindern. Ernstere Fälle, bei denen eine durch chronische Peritonitis dislocirte Niere an dem Duodenum zerrte und den intraduodenalen Theil des Ductus choledochus beeinflusste, so dass die Krankheitsbilder mit einem Ikterus gravis complicirt waren, sind in der Literatur von Riedel [1]) u. a. beschrieben worden.

Während eine derartige passive Stauung der Galle in der Gallenblase, die durch mechanische Hindernisse in den Ausführungsgängen bedingt wird, an Versuchsthieren nachgeahmt werden kann, ist man nicht im Stande, die activen periodischen Entleerungen der Gallenblase, ohne letztere schwer zu schädigen, längere Zeit zu beeinflussen und dadurch eine Stauung zu bewirken und ein Abgehen der Steinanlagen zu verhüten. Das Agens, das die Entlerungen auslöst, die unwillkürliche Musculatur in der Wandung der Gallenblase, die von gewissen Centren aus innervirt wird, ist dem Willen des Experimentators nicht unterworfen.

Wenn die normale, keine Steine beherbergende Gallenblase sich contrahirt, so kann sie sich ungehindert in den Darm entleeren, und die etwa in der Blase restirende Flüssigkeit wird sich mit der von der Leber neu zufliessenden Galle wiederum vermischen, so dass doch durch später einsetzende Contractionen eine gründliche Ausspülung der Gallenblase erzielt wird. Bei diesen Entleerungen der Blase werden

1) Riedel, Ueber Peritonitis chronica, non tuberculosa und ihre Folgen: Verengerung des Darmes und Dislocation der rechten Niere. Archiv f. klin. Chirurgie. 57. Bd. Heft 3.

selbstverständlich die eventuellen Steinanlagen und ein grosser Theil der Lebewesen, die vorher in die Gallenblase vorgedrungen sind, mit dem Gallenstrom nach dem Duodenum hin abgestossen, so dass sie kein weiteres Unheil anzurichten vermögen.

Nur wenn die Gallenblase nicht im Stande ist, derartige Contractionen spontan zur Ausführung zu bringen, ist den im Entstehen begriffenen Steinen Gelegenheit geboten, sich zu einer solchen Grösse zu entwickeln, dass sie nicht mehr oder nur mit grossen Schwierigkeiten später die Gallengänge passiren können. Die richtige Deutung dieser Motilitätsstörungen der Gallenblase ist nicht ganz leicht. Wahrscheinlich handelt es sich nicht selten um angeborene Schwächezustände in der Musculatur oder Innervation der Gallenblase, zumal viele Fälle von Cholelithiasis auch mit einer habituellen Verstopfung Hand in Hand gehen, die ebenfalls keine andere Erklärung zulassen. Forschen wir bei den Patienten nach, so werden wir häufig genug erfahren, dass sie von früher Jugend an an trägem Stuhlgang und Obstipation zu leiden gehabt haben. Da wir nun im Darmtractus und in der Gallenblase anatomisch die gleichen Muskelzellen finden, die noch dazu in derselben Weise innervirt werden, so darf es nicht sonderbar erscheinen, dass eine mangelhafte Peristaltik des Darmes und der Gallenblase auf's Innigste miteinander verflochten ist. Man wird deshalb auch häufig genug aus einer ungenügenden Thätigkeit des Darmes auf eine gleiche Motilitätsstörung der Gallenblase schliessen können. Nur in dieser Weise wird man sich die häufige Obstipation bei Gallensteinkranken erklären können. Man wird somit immer mehr zu der Annahme gedrängt, dass das Centrum der Gallenblasennerven, als zum Darmtheil der Verdauungsorgane gehörig, mehr oder weniger eng mit dem Centrum der motorischen Darmnerven vergesellschaftet ist.

Da weiter für die Aetiologie der Cholelithiasis der Beruf der Kranken von grosser Wichtigkeit ist, lasse ich jetzt einige Tabellen folgen, in denen die an Gallensteinen Leidenden nach ihrer Beschäftigung und Arbeitsleistung gewissen Rubriken eingereiht sind; sie sind, weil en masse am leichtesten zugänglich, den Jahresberichten der Kehrschen Privatklinik in Halberstadt entnommen [1]), und stimmen auch im Grossen und Ganzen mit dem Operationsmateriale der Jenenser Klinik überein, wenn man auch berücksichtigen muss, dass in den Tabellen aus einer Privatklinik, selbst wenn die III. Classe gut belegt ist, sich a priori eine Verschiebung nach den besseren Ständen hin geltend macht. (Siehe Tabelle III u. IV.)

1) Jahresbericht 1899 und 1901. Wenige Krankengeschichten, in denen der Beruf u. s. w. nicht angegeben war, konnten in dieser Arbeit nicht verwerthet werden.

Aus diesen Tabellen sieht man, dass die Cholelithiasis alle Volk schichten befällt mit einziger Ausnahme vielleicht derjenigen Ind viduen, die in Folge ihres Berufes ausschliesslich zur sitzenden Leben weise bestimmt sind. Unter den vielen Patienten, die aus allen B rufskreisen zur Operation oder zur klinischen Behandlung gekomm sind, befindet sich nur eine Person (Schreiber), die thatsächlich d Tag über sitzend durch eine wenig die Muskeln anstrengende Thäti keit ihr Brod verdient. Auch kann ich mich nicht erinnern, dass unt den vielen Gallensteinkranken, die ich zu beobachten Gelegenheit hat eine Näherin u. dergl. mehr sich befunden hat. Desgleichen liefe auch der Beamtenstand, in dem alle möglichen Berufsarten (Juriste Verwaltungsbeamte, Geistliche, Lehrer u. s. w.) ihre Unterkunft g funden haben, nicht die Zahlen, die man gewiss erwartet hat. B den Beamten macht sich in Folge ihrer von Anfang an gesicherte Stellung, die im Allgemeinen mit wenig Ueberraschungen einhergel und sich nur im Laufe der Jahre materiell verbessert, nicht ein s hastiges Treiben und Drängen als in der Geschäftswelt geltend, w alles, Männer wie Frauen, namentlich in den grossen Städten, in fiebe hafter Eile dem Glücksrade nacheilt. Man findet in diesem Stand wo der Mensch vom frühen Morgen bis zum späten Abend auf d Stelle sein muss, wo Musculatur und Nervensystem auf's Aeusserste a gespannt sind, ein viel grösseres Contingent, das von der Cholelithias befallen wird. Aber auch die Landwirthe und Officiere, die ebenfall den Tag über sich körperlichen Anstrengungen unterziehen müsse wobei sie ihre Muskeln gewaltig in Thätigkeit setzen, liefern Zahle die dem Kaufmannsstande nicht sehr nachstehen. Das Gros d Gallensteinkrankheit stellen jedoch die Arbeiter- und Handwerkerfraue die häufig neben den Mühen und Anstrengungen des Tages noch vo der Noth zu leiden haben; sie fallen namentlich dieser Krankheit, di zwar keinen Stand verschont, zum Opfer. Ergeben sich in diese beiden Tabellen für die Arbeiter selbst günstigere Resultate, so weise sie doch im Allgemeinen auch sehr hohe Zahlen auf.

Wenn demnach die inneren Kliniker in den Lehrbüchern behaupte dass die Gallensteinkrankheit in den besseren Ständen häufiger beob achtet wird, und dass die reichliche Nahrungsaufnahme, insbesonder der übermässige Genuss von Fett und Fleisch, der Mangel an genü genden körperlichen Bewegungen und dergl. mehr die Entstehung von Gallensteinen begünstige, so kann ich auf Grund dieser aufgestellte Tabellen dieser Ansicht nicht beipflichten. Es ist ja allerdings nich einfach, aus einer blossen Anamnese auf die Arbeitsdauer und Be schäftigung des Mannes zu schliessen und die Männer auf die ein

zelnen Rubriken zu vertheilen z. B. die Aerzte, deren Thätigkeit in der Stadt und auf dem Lande himmelweit von einander verschieden sein kann, und die Entscheidung dieser Frage ist noch schwieriger, aus dem Stande und dem Berufe des Mannes gewisse Rückschlüsse auf die Thätigkeit der Frau zu ziehen — wie häufig gestaltet sich in der Familie das Leben der Frau ganz anders als das des Mannes und wie häufig findet man, dass die Frau eines rührigen strebsamen Mannes sich dem Nichtsthun und dem Wohlleben hingiebt —, aber ich glaube doch hier aus den Durchschnittszahlen des weiblichen Geschlechtes, die sich im Grossen und Ganzen mit denen des männlichen decken, einen approximativen Werth gefunden zu haben. Jedenfalls habe ich bei meinem jahrelangen Studium über diese Frage entschieden den Eindruck gewonnen, dass die arbeitenden, in den Kampf um das Dasein eingreifenden Individuen häufiger dem Gallensteinleiden zum Opfer fallen als die, die weniger von der täglichen Sorge des Lebens geplagt werden. Dass in den geringeren Ständen weniger Klagen über die Gallensteinkrankheit laut werden, hat meiner Meinung nach seinen Grund darin, dass sich die Kranken aus diesen Ständen gewöhnlich eher zur Operation entschliessen. Solche Kranke haben nur eine kurze Leidensgeschichte hinter sich und sind bald von ihrem Leiden befreit, so dass sie sich nach wenigen Jahren der schmerzhaften Kolikanfälle gar nicht mehr entsinnen. Weit länger schleppen sich dagegen viele aus den gebildeten Ständen mit ihrem Fremdkörpern im Organismus herum und lassen sich dadurch, dass sie einen therapeutischen Eingriff immer wieder auf die lange Bank schieben, so manche Stunde ihres Lebens durch qualvolle Schmerzen verbittern. Sie können sich noch freuen, wenn das Versäumte, die Entfernung der Störenfriede, später noch gelingt, wo doch meist durch die lange Dauer des Leidens schwerwiegende Complicationen sich eingestellt haben.

Die Tabellen zeigen aber noch eine andere interessante Thatsache, die mit den Angaben der älteren, landläufigen Lehrbücher ebenfalls nicht im Einklange steht, dass nämlich keineswegs die Cholelithiasis am häufigsten in einem Alter über das 40. Lebensjahr hinaus beobachtet wird. Zur Operation und klinischen Beobachtung sind ja allerdings recht viele Personen in der 4. Decade des Lebens gelangt, aber wie lange sind dieselben in den meisten Fällen bereits von ihrem Leiden geplagt? Jahrzehnte lang und weit darüber hinaus kann man bisweilen die Anfälle und die ersten Symptome, die sich mit Vorliebe als Magenbeschwerden geltend machen, zurückverfolgen.

Da die Cholelithiasis ebenso wie die Appendicitis ein schleichend

entstandenes, chronisches Leiden ist, das sich erst nach Jahr
entzündliche, exacerbirende Schübe bemerkbar macht, so ist
gewiss ebenso wichtig, bei der Beurtheilung des Krankheitsw
Erfahrung zu bringen, wann sie in das actuelle Stadium getr
als in welchen Jahren des Bestehens der innere Kliniker o
Chirurg um Rath und Hülfe angegangen ist. Die Tabellen
striren, wie gesagt, ausgezeichnet, dass die ersten Anfälle viel
vor der Behandlung bestanden haben, dass damit die Chole
am häufigsten Ende der 20er Jahre bis Mitte der 30er manife
woraus mit Sicherheit resultirt, dass in diesen Jahren bere
Kranken Gallensteine mit sich herumgetragen haben.

Und wie sind die Altersunterschiede der Gallensteinkrank
die einzelnen Berufsclassen vertheilt? Die jüngsten Jahre liefern
hier die Stände, die am meisten körperlich thätig sind, und name
die jungen Frauen der Arbeiter, die bereits geboren haben, wä
die Beamtensfrauen u. s. w., die nicht so sehr zu anstrengender T
keit gezwungen sind, in merklich höheren Jahren von dem L
des Gallenapparates befallen werden. Aus diesen Statistiken ist
gewiss ermächtigt, den sicheren Schluss zu ziehen: Je arb
samer und thätiger der Mensch ist, desto leichter
in desto jüngeren Jahren wird das Gallensteinleiden
ihm actuell. Nicht die sitzende Lebensweise und
Wohlleben schafft eine Disposition zur Concrementb
dung in der Gallenblase, als vielmehr die Anspannu
der Musculatur, vielleicht auch die Thätigkeit des Geistes.

In diesen sogenannten besten Jahren, in welchen die Mensch
sich mit ganzer Vollkraft der körperlichen Arbeit und dem Sport hi
geben, spielt auch das Trauma keine untergeordnete Rolle, wodurc
die bei der Anwesenheit von Concrementen in der Gallenblase laten
sich verhaltenden Lebewesen zu neuer Entfaltung angefacht werden.
Ich unterlasse es, an dieser Stelle dieses auslösende Moment detaillirt
mitzutheilen, da es mit der Entwicklung der Concremente nichts zu
thun hat.

Es ist des öfteren von den Physiologen beschrieben worden, dass die functionellen Leistungen der einzelnen Organe mit ihrer Blutfülle in einem directen Verhältnisse stehen, d. h. dass die Organe im Zustande der Inactivität und Activität von einer verschiedenen Menge Blut in der Zeiteinheit durchflossen werden. Wir sehen deshalb bei Thieren, die während der Verdauung getödtet wurden, die Gefässe des gesammten Darmtractus mit Blut strotzend gefüllt, während dieselben im Inanitionszustande blass und anämisch erscheinen. Es ist

dies ein deutlicher Beweis, dass arterielle Blutzufuhr und Arbeitsleistung direct voneinander abhängig sind, dass gesteigerte Nahrungsaufnahme den Darmapparat in volle Thätigkeit versetzt, wodurch aber die Functionsleistungen der Muskeln, auch des Gehirnes in Folge mangelhafter Blutfülle herabgesetzt werden. Die Congestion und Hyperämie einzelner Gegenden bilden daher nur die Ergänzungsstücke der Anämien anderer, so lange die Blutmenge dieselbe bleibt.

In den Arbeiten finden wir auch, dass die Leber während der Verdauung und besonders im zweiten Stadium derselben eine vorübergehende, aber nicht unbedeutende Vergrösserung ihres Volumens erfährt, die man sogar mit Hülfe der Percussion nachweisen kann. Selbstverständlich kann eine Volumszunahme nur durch eine gesteigerte Blutzufuhr von dem Verdauungstractus her auf dem Wege der Pfortader bedingt sein. Die arterielle Hyperämie der gesammten Darmschleimhaut, die lebhafte Resorption steigern nach Frerichs den Blutandrang zur Leber und veranlassen eine temporäre Schwellung der Drüse, die ihrerseits mit gesteigertem Stoffumsatz und vermehrter Secretion reagirt.

Es unterliegt demnach selbst im Zustande der Inactivität, wo die Musculatur der Extremitäten brach liegt, der Blutgehalt der Leber einem steten Wechsel, der im Wesentlichen durch den Verdauungsact beeinflusst wird. Dies hat seinen Grund darin, dass die Leber, wie schon die mikroskopische Untersuchung lehrt, eine äusserst blutreiche Drüse ist und in einer Scala, in der die Organe nach ihrem Blutgehalte aufgestellt sind, neben der Lunge die erste Stelle einnimmt. Sie ist das einzige Organ, das neben der arteriellen Zufuhr, die lediglich zur Ernährung dient, von einem zeitweise sehr beträchtlichen Venenstrome durchflossen wird, der sein Blut aus dem gewaltigen Intestinalapparate herleitet. Da nun dieser sehr drüsenreiche Apparat während seiner Thätigkeit einen bedeutenden Theil der Körperblutmenge verschlingt, so dass man nicht unpassend behauptet, der Körper verblute sich während der Verdauung in seine Leibeshöhle, so muss auch der Blutzufluss zur Leber, die alles Blut des Intestinalapparates auf dem Rückwege zum Herzen in sich aufnehmen muss, ein dementsprechend gewaltiger sein.

Es ist die Leber ohne Zweifel das Organ, dessen Blutmenge dem grössten Wechsel unterworfen ist; und da die Blutmenge ein directes Maass für die Grösse und Energie des in ihm stattfindenden Stoffwechsels ist, und die Secretabgabe sich ganz nach dem Grade richtet, in dem den arbeitenden Leberzellen mit geeigneten Stoffen beladenes Blut zugeführt wird, so muss nothwendiger Weise um so mehr Secretstoff

von den Leberzellen aufgenommen und als Secret verarbeitet werden, je rascher und intensiver der Blutstrom in die Leber eindringt.

Mit dieser so plötzlichen Blutanfüllung der Leber muss, wie soeben erwähnt, die Intensität der Gallensecretion Hand in Hand gehen. Man wird während und nach dem Verdauungsacte, wo die Gefässe des Darmes mit Blut strotzend gefüllt sind, eine energischere Absonderung des Lebersecretes zu erwarten haben und in Folge dessen einen lebhafteren Gallenstrom in den Lebercapillaren erhalten, der sich bis in die Ausführungsgänge fortpflanzt und vermöge seines positiven Druckes ein Sicheinnisten der Mikroben in den höheren Regionen der Gallengänge vom Darme aus verhindert.

Wesentlich hiervon verschieden gestaltet sich die Sachlage, wenn durch eine gesteigerte Muskelarbeit der Leber eine grössere Blutmenge entzogen und den Muskeln zugeführt wird. Analog den eben beschriebenen Verhältnissen strömt nun mehr Blut in die bewegte Musculatur, so dass der Intestinalapparat und die Leber weniger Blut erhält und in seinen Functionen beeinträchtigt werden muss.

Diese Erscheinung war den alten Aerzten längst bekannt; sie suchten daher mittelst activer Bewegung in freier Luft, Reiten, Rudern u. s. w. die Congestivzustände in der Leber und dem Darmtractus zu mässigen oder zu heben. In diesem Zustande, je nachdem die Muskelarbeit mehr oder weniger angestrengt ist, muss die Lebersecretion in gleichem Schritte abnehmen, so dass nunmehr der Druck, unter dem die während der Thätigkeit der Musculatur secernirte Galle steht, auf ein Minimum herabgesetzt wird oder ganz sistirt.

Ranke[1]), der die Thätigkeit der Leber unter dem Einflusse der höchsten Muskelthätigkeit, des Tetanus und der Muskelruhe, experimentell festgestellt hat, ist ebenfalls zu dem Resultate gekommen, dass durch die Blutvertheilung, durch den Muskeltetanus hervorgerufen, sich eine deutliche Verminderung in der Function der Leber geltend macht. Während den mehr arbeitenden Muskeln ein grösseres Quantum Blut zufliesst, arbeitet die Leber, für welche nun entsprechend weniger Blut disponibel ist, weniger und in Folge dessen ist auch die Secretion und der Gallenstrom geringer. Ist demnach der Druck, unter welchem jetzt die Galle steht, gleich Null oder wohl gar negativ, was immerhin durch das Expansionsvermögen der intacten Gallenblase denkbar ist, ohne dass infectiöses Material direct durch die Papille aus dem Darm aspirirt wird — der schräg durch die Darmwand verlaufende Ductus choledochus wirkt ventilartig —, so ist der Propa-

1) Joh. Ranke, Die Blutvertheilung und der Thätigkeitswechsel der Organe. Leipzig 1871.

gation der Keime in den Gallengängen bis in die Gallenblase hinein kein Ziel mehr gesetzt. Sie können sich, wenn keine gehörige Durchspülung und Reinigung mehr erfolgt, von der stets inficirten Zone des Choledochus weiter nach oben verbreiten, zwischen den Falten des Ductus cysticus sich cachirt halten, bis sie später, nachdem die Muskeln wieder zur Ruhe gekommen sind, vielleicht von einem in die Gallenblase hinein sich ergiessenden Gallenstrome erfasst und in das Lumen der Gallenblase hinein befördert werden. Sind die Mikroben in ihrer Virulenz nicht zu sehr geschädigt, vermögen sie auf die Schleimhaut der Gallenblase einen entzündungserregenden, katarrherzeugenden Einfluss auszuüben.

Diese Annahme, dass ein gestörter Gallenfluss eine Proliferation der Keime in höhere Regionen des Gallenapparates im Gefolge hat, sollte den Ausgangspunkt neuer Untersuchungen bilden. Es erwies sich nach den Experimenten von Ranke als unumstösslich, dass die in der Zeiteinheit abgesonderte Galle der die Leber durchströmenden Blutmenge direct proportional ist, es blieb nur noch übrig, diese Versuche in einfacher Weise derartig zu modificiren, dass bei mangelhafter oder bei sistirter Gallensecretion ein Hinaufbewegen der Lebewesen ad oculus demonstrirt werden konnte. Die Lösung dieser Aufgabe ist aber ausserordentlich schwierig, da die Versuchsthiere (Meerschweinchen, Kaninchen u. s. w.) unter dem Einflusse einer sehr hohen Muskelthätigkeit in auffallend kurzer Zeit den Experimenten erliegen, und zum sicheren Nachweis einer Proliferation der Keime in den Gallengängen bei einer verminderten Gallensecretion eine Stunden lang fortgesetzte Muskelanstrengung nothwendig ist.

Mit diesen theoretischen Erwägungen, die zum Theil auf Thierexperimenten basiren, steht auch im Einklange, dass die Cholelithiasis nicht so sehr bei Personen, deren Musculatur ziemlich brach liegt, wie z. B. bei Schreibern, Näherinnen, Comptoristen u. s. w. zu Hause ist — ein Schreiber befindet sich nur in der Tabelle —, sondern im Gegentheil Individuen aus den körperlich arbeitenden, sich abhetzenden Classen, die ihre Musculatur Tags über angespannt haben, befällt. Anhaltende Ruhe und Abspannung der Musculatur bedingt stets Congestion zu dem Intestinalapparate und zur Leber und mithin eine energische Secretion und lebhafte Durchspülung des gesammten Gallenapparates.

Ueber den Zusammenhang einer mangelhaften Gallensecretion mit allgemeinen Erkrankungen, unter denen die Chlorose eine grosse Rolle spielt, sind die Acten noch nicht geschlossen. Es darf aber wohl von vornherein angenommen werden, dass Krankheiten, welche

im Stande sind, so mächtig auf das Allgemeinbefinden zu wirken und Störungen in den wichtigsten Functionen des Körpers herbeizuführen, auch die Gallensecretion beeinträchtigen werden, wenn auch für einen unmittelbaren Connex dieser Krankheiten mit der Gallensecretion z. Zt. noch keine directen Beweise vorliegen. In dem physiologischen Institute zu Breslau sind aber vor mehreren Jahren Untersuchungen angestellt (Reinbach), nach denen z. B. die venöse Stauung während ihrer Dauer und kurze Zeit nach ihrer Aufhebung eine Verminderung des Gallenflusses, deren Grad sowohl von der Intensität der Stauung als auch von der Dauer abhängig ist, bewirkt. Auch Beneke hat vor Jahren auf Circulationsstörungen hingewiesen; er behauptet, dass Menschen, die mit atheromatöser Degeneration der Gefässe behaftet seien, zur Cholelithiasis neigen.

In ähnlicher Weise bin ich auch geneigt, die Menstruationen und Graviditäten als ätiologische Momente der Cholelithiasis anzuschuldigen, was sich ja vollkommen mit der Thatsache deckt, dass die Cholelithiasis bei dem weiblichen Geschlechte bedeutend mehr beobachtet wird als beim männlichen. Von den Graviditäten hat man auch schon seit langer Zeit angenommen, dass sie mit diesem Leiden in directer Beziehung stehen müssten.

Von dem Momente, wo bei den weiblichen Individuen die Menses einsetzen, geht der Körper merkwürdige Veränderungen ein, die in Bezug auf die Circulations- und Stoffwechselverhältnisse nicht ganz ohne Folgen bleiben können. Schon durch das schnelle Wachsthum des äusseren weiblichen Körpers und einzelner Organe, namentlich aber auch durch die von Zeit zu Zeit sich einstellende grössere Blutzufuhr zu den Beckenorganen, die nicht wie das Blut des Intestinalapparates auf dem Rückwege die Pfortader und die Leber passirt, müssen Veränderungen im Kreislaufe und in der Blutmischung entstehen, mit denen Störungen in den Functionen der Leber — das auf die Blutzufuhr am präcisesten reagirende Drüsenorgan — Hand in Hand gehen, die, wie wir gesehen haben, eine Concrementbildung im Gallenapparate begünstigen.

Dieselben Alterationen im Circulationssysteme, wie wir sie in der Zeit der Menstruation erwähnt haben, müssen auch die Graviditäten hervorrufen. Ich bin ja weit entfernt, anzunehmen, dass der sich vergrössernde und in der Bauchhöhle aufsteigende Uterus durch eine Verdrängung der Leber mitsammt der Gallenblase Störungen in der Circulation und Secretion der Leber auf mechanischem Wege verursacht; die Leber lässt sich im Gegentheil in Folge ihrer Grösse, ihrer mannigfachen Befestigung und ihrer derben Consistenz nicht

leicht aus ihrer Lage bringen, und die Gallenblase nebst ihren Ausführungsgängen liegt so versteckt, dass die Abflussverhältnisse durch rein mechanische Momente nicht beeinträchtigt werden können. Es würde im Gegentheil ein bis an den Rippenbogen sich hinaufbewegender Uterus ein Stagniren sogenannter Residualgalle verhindern, also hier direct hemmend auf die Concrementbildung wirken. Ich bin vielmehr der Ansicht, dass durch die Volumszunahme, plötzliche Volumsabnahme und durch den intrauterinen Stoffwechsel des Fötus Veränderungen in den Druckverhältnissen und chemischen Processen der Leber hervorgerufen werden, die eine Schwankung in der Gallensecretion bedingen und damit ein ursächliches Moment für die Concrementbildung abgeben. Nur insofern kann eine Gravida zur Cholelithiasis disponirt sein.

Wenn aber auch zugestanden werden muss, dass bei gewissen Allgemeinleiden und bei chronischen Krankheiten der Leber, wie z. B. bei Fettleber, Cirrhose und Amyloid, die mit einer ständig verminderten Secretion einhergehen, den Mikroorganismen Gelegenheit geboten wird, sich in den höher gelegenen Partien der Gallengänge anzusiedeln und von dort aus die Gallenblase zu inficiren, so bin ich doch im Allgemeinen der Ansicht, dass nicht so sehr der ständig verminderte Abfluss der Galle, als vielmehr die plötzliche Druckschwankung in der durchfliessenden Gallenmenge eine Verbreitung der Lebewesen begünstigt. Wird der Choledochus stets von einer winzig kleinen Menge Galle durchflossen, so wird sich der Choledochus bald an seinen Inhalt gewöhnen, die Wandungen werden sich contrahiren, so dass unter solchen Verhältnissen die Natur schon von selbst den Gallenapparat gegen vom Darme aus drohende Gefahren abschliesst. Nur in dem Momente, wo nach einer energischen Durchspülung des Ductus choledochus durch den lebhaften Gallenstrom plötzlich in Folge gewaltiger Muskelaction u. s. w. die Secretion der Leber fast oder ganz sistirt, ist den Mikroben, noch dazu, wenn sie mit einer kräftigen Eigenbewegung wie die Colibacillen ausgerüstet sind, Gelegenheit genug geboten, die ihnen früher in Folge des reinigenden Gallenflusses nicht zugänglichen Regionen zu beschicken.

Als Ranke[1]), um die Thätigkeit der Leber unter dem Einflusse des Tetanus festzustellen, Gallenfisteln anlegte, machte er zunächst eine ungesuchte Beobachtung. Sobald nämlich das Thier, was sich

1) Joh. Ranke, Die Blutvertheilung und der Thätigkeitswechsel der Organe. Leipzig 1871.

einige Mal ereignete, bei der Operation eine scheinbar nur unbedeutende Menge Blut verloren hatte, so wurde plötzlich die Gallenabsonderung ganz unregelmässig oder vollkommen unterdrückt. Eine derartige Beobachtung beweist, dass schon eine allgemeine Blutverminderung, die auf die Energie der Muskelbewegung noch gar keinen Einfluss ausübt, eine sehr lebhafte Einwirkung auf die Drüsenthätigkeit der Leber, so dunkel ihr Wesen uns sonst ist, zeigt: sie vermindert resp. unterdrückt die Thätigkeit der Leber momentan. Man sieht aus diesen Erscheinungen wiederum, dass die Leber bei derartigen Versuchen ein viel subtilerer Index ist als andere Gewebsysteme im Körper, und dass in ihr ungemein feine, aber auch rege Stoffwechselvorgänge stattfinden müssen.

Bei vielen Versuchen und Functionsprüfungen hat sich ausserdem herausgestellt, dass die Leber ein äusserst zartes Organ ist und durch unerlässliche Manipulationen schon eine derartige Störung ihrer Thätigkeit erleidet, dass in der Mehrzahl der Fälle nicht viel von einer normalen Function übrig bleibt. Wir müssen daher die Leber als eines der subtilsten, auf die Blutzufuhr am präcisesten reagirenden Organe ansehen.

Mit diesen eben erörterten Erscheinungen möchte ich wiederum den Umstand in Zusammenhang bringen, dass das weibliche Geschlecht bedeutend mehr zur Cholelithiasis disponirt, als das männliche. Denn beide bereits erwähnten Zustände, die Menstruation und die Gravidität, letztere besonders am Ende durch den Geburtsact, sind mit Blutungen vergesellschaftet, die noch dazu recht erheblich sein können. Warum sollen nun nicht diese Blutungen, die zwar als physiologische Erscheinungen angesehen werden, aber die pathologischen Verhältnisse häufig genug tangiren, nicht eben solche plötzliche und ausgesprochene Unregelmässigkeiten in der Gallenabsonderung hervorrufen, wie die wenigen Tropfen Blut, die das Thier bei Anlegung einer Gallenfistel verloren hat?

Sehen wir uns die anamnestischen Daten noch einmal genauer an, so werden wir in recht vielen Fällen ein Einsetzen der Erscheinungen kurze Zeit nach Ueberstehung einer Geburt finden können[1]). Wenn es sich hier auch nicht um Naunyn's primären, lithogenen, infectiösen Katarrh handelt, sondern um Anfälle, die meistens wiederum durch aus dem Darme eingedrungene Mikroben schon bei der

1) Diese Annahme bestätigen auch die Berichte mehrerer Collegen, die bei 24—28jährigen Frauen die Beobachtung gemacht haben, dass sich ca. 4—8 Tage nach jeder Geburt — bei einigen war es die vierte — ein heftiger Gallensteinkolikanfall eingestellt hat.

Anwesenheit von Concrementen hervorgerufen sind, so können wir doch aus diesen manifesten Gallenblasenentzündungen auf eine ganz auf dieselbe Art und Weise entstandene, aber dem Träger unbekannt bleibende Entzündung resultiren, der die Steine ihren Ursprung verdanken. Denn so lange der Ausführungsgang der Gallenblase offen bleibt und nicht durch einen Stein verlegt wird, so dass die im Lumen angesammelte und mit Mikroben geschwängerte Flüssigkeit in den Darm abfliessen kann, auch die Serosa der Gallenblase nicht von der Entzündung ergriffen wird, bleibt das Leiden latent und damit wegen Mangels an charakteristischen Symptomen undiagnosticirbar. Im Frühstadium der Cholelithiasis findet man denn auch fast niemals Adhäsionen mit den angrenzenden Organen, was wohl darauf zu beziehen ist, dass die Entzündung der Gallenblasenschleimhaut entsprechend der weniger ausgesprochenen Virulenz der Infectionsträger niemals einen acuten, sondern stets einen schleichenden Charakter angenommen hat. Erst durch häufigere, manifeste Anfälle, denen schon ein bösartigerer Stempel aufgeprägt ist, und durch den anhaltenden Entzündungsreiz, der durch den Druck der fertigen Gallensteine bedingt ist, wird nach und nach die Serosa in Mitleidenschaft gezogen. In solchen Fällen findet man dann regelmässig Adhäsionen, die von dem Träger der Steine meistens empfunden werden.

Eine solche primäre Entzündung der Schleimhaut in Folge einer Bakterieninvasion mit secundärem, krankhaften Zerfall der Epithelien, der das Moment für die Uranlagen der Gallensteine bildet, muss aber schon einige Jahre vor dem actuellen Auftreten der Anfälle anzunehmen sein, da ja die Gallensteine eine beträchtliche Zeit bis zu ihrer Entwicklung gebrauchen.

Die in den letzten Jahren unternommenen und mit Erfolg gekrönten Untersuchungen zur Kenntniss der Entwicklung der Gallensteine und des Verlaufes der Cholelithiasis richten daher die Aufmerksamkeit auf die wichtige Rolle, die das spätere Entwicklungsalter bei dieser Krankheit spielt. Dank dieser Untersuchungen wurde manche früher als Axiom und Dogma geltende, manche irrige, in der Wissenschaft sich behauptende Annahme, dass es sich um eine constitutionelle Erkrankung handeln sollte, die in Beziehung mit Gicht und Fettleibigkeit gebracht wird, umgestürzt. Gleichzeitig wird es manifest, wie Individuen, die namentlich den körperlich sich bethätigenden Klassen der Bevölkerung angehören, von der Cholelithiasis recht bedroht sind, und wie sehr die Mädchen und jungen Frauen, die in dem Alter der Menstruation und Gravidität stehen, zu dieser Erkrankung disponiren.

Man gelangt immer mehr zu der Ueberzeugung, dass die im späteren Alter auftretende Gallensteinkrankheit analog der Osteomyelitis zum grossen Theile nur eine Exacerbation und ein Manifestwerden eines in den besten, kräftigen Jahren erworbenen und bis zum Alter latent gewesenen krankhaften Processes darstellt.

Unsere weitere Aufgabe wird es sein, noch viel grössere Sorgfalt bei Cholelithiasiskranken der Anamnese, deren Werth bei allen Erkrankungen nie hoch genug angeschlagen werden kann, zu widmen. Manche anamnestische Daten, wie z. B. Blutungen aus anderen Organen oder Geweben, weitere Circulations- und Stoffwechselveränderungen und vorangegangene Infectionskrankheiten werden in die bis jetzt noch so sehr in Dunkel gehüllte Aetiologie der Cholelithiasis mehr Licht bringen. Offenbar birgt sich hier ein reiches Arbeitsfeld mit noch nicht gelösten und wichtigen Fragen.

XIII.

Aus der chirurgischen Univ.-Klinik zu Göttingen.
(Director: Prof. Braun.)

Beiträge zur Statistik der operativ behandelten Aneurysmen.

Von

Dr. H. Jacobsthal,
Assistenzarzt der Klinik.

II. Das Aneurysma der Arteria subclavia[1]).

Ueber das Aneurysma der Arteria subclavia verdanken wir Koch (1)[2]) eine grundlegende Arbeit aus dem Jahre 1869. Nur kurze Zeit später folgte die umfangreiche Statistik Poland's (2) (1870 bis 1872). Eine Gesammtübersicht findet sich ferner in Wyeth's Essay (3) (1878). Schliesslich fasste Souchon (4) 1895 nochmals die bisherigen Resultate der operativen Behandlung zusammen. Da ausser diesen, abgesehen von einer, wohl nicht Vielen im Original zugänglichen, russischen Arbeit (Morozoff und Mikhailoff (5) (1889) meines Wissens eine grössere Publication über diesen Gegenstand nicht erschienen ist, so will ich die Zahlen der Souchon'schen Arbeit mit einigen Abänderungen, die sich beim Studium der Originalarbeiten wegen einzelner Unrichtigkeiten in den Details als nothwendig erwiesen, noch einmal reproduciren, die bisher erzielten Erfolge einer näheren Betrachtung und Kritik unterziehen und neben der Veröffent-

1) In meiner Arbeit: Das Aneurysma der Arteria anonyma (Deutsche Zeitschr. f. Chirurgie. 63. Bd. S. 550. 1902), ist leider ein Fehler stehen geblieben. Es muss daselbst auf S. 590, 9. Zeile von unten und folgende statt: Von den 120 Fällen haben nur 2 u. s. w. gesetzt werden: Von den 120 Fällen haben nur 3 (Evans [9]), Doughty-Mott [95]) und Little [58]), soweit mitgetheilt, länger als 3 Jahre p. op. gelebt, u. s. w.

In dem Referat über dieselbe Arbeit (Centralbl. f. Chirurgie. 1902. Nr. 34. S. 894) ist ferner irrthümlicher Weise vom Referenten angegeben, dass ich die Sterblichkeit der Operation auf 55,7 Proc. bezeichnet hätte. Die Zahlen in meiner Arbeit lauten aber (S. 574): 21,9 Proc. für periphere Ligatur überhaupt, 12,9 Proc. für die gleichzeitige Ligatur der rechten Carotis und Subclavia.

2) Die in Klammern befindlichen Ziffern beziehen sich auf das am Schlusse angefügte Literaturverzeichniss.

lichung eines neuen, von meinem Chef, Geheimrath Braun, mit peripherer Ligatur behandelten Falles eines Aneurysma der rechten Arteria subclavia, die seitdem gewonnenen Erfahrungen zusammenstellen, wobei noch die seit 1890 publicirten Fälle berücksichtigt werden, soweit sie von Souchon nicht erwähnt sind.

Der aus der Göttinger Klinik stammende Fall Braun's ist folgender:

Heinrich W., 51jähriger Fabrikdirector, will seit 1880 an Asthma und Lungenkatarrh leiden, schnelles Gehen fällt ihm schwer, er geräth sofort in Schweiss. Seit 3 Monaten krampfartige Schmerzen in der rechten Schulter und rechten Supraclaviculargrube, die sich allmählich steigerten, besonders beim Gehen und Treppensteigen auftraten. Für Trauma oder Alkoholabusus anamnestisch kein Anhalt; dagegen vorausgegangene luetische Infection. Der aneurysmatische Tumor, von dessen Existenz Patient vorher nichts wusste, wurde ärztlicherseits am 27. August 1900 constatirt.

Status: 30. October 1900: Kräftig gebauter, wohlgenährter Mann. In der rechten Fossa supraclavicularis eine flache Vorwölbung, welche deutliche, mit dem Radialpuls synchrone Pulsation zeigt. Deutliches Schwirren. Consistenz prall elastisch. Die Anschwellung setzt sich hinter die Clavicula hinein fort. In der rechten Fossa infraclavicularis fühlt man in der Tiefe nur schwache Pulsation, dagegen hebt sich die Fossa infraclavicularis s. n. sehr deutlich durch Pulsation hervor. Herzdämpfung nicht vergrössert. Herztöne an der Spitze rein, an den übrigen Ostien lautes systolisches Geräusch. Radialpuls kräftig, nicht besonders gespannt, gleichmässig, 80 in der Minute, rechts kleiner wie links. Atheromatose weder an der Radialis noch an der Temporalis und Femoralis nachweisbar.

Operation am 10. November 1900: In Chloroformnarkose 9 cm langer Schnitt oberhalb und parallel der rechten Clavicula. Nach Unterbindung der oberflächlichen Venen wird der Aneurysmasack unter Schonung der grösseren zur Schulter ziehenden Arterienäste freigelegt. Er ist mit der Umgebung ziemlich fest verwachsen, reicht diffus medianwärts weiter, sodass von dem Versuch, die Arterie central freizulegen, Abstand genommen wird. Es wird daher ein Schnitt parallel und unterhab der Clavicula gemacht, der Pectoralis major von derselben abgetrennt und die Subclavia, die hier weder erweitert noch atheromatös verändert ist, mit einem dicken Catgutfaden, unter festem Anziehen des Knotens unterbunden. Naht und Drainage beider Wunden.

Unmittelbares Resultat: Radialpuls verschwunden, Pulsation im Sack nicht verändert.

Verlauf: Am Tage nach der Operation Temperatur 39,3° C. Abends, Puls 100, am folgenden Tage ist die Temperatur auf normal abgefallen. Subjectiv Ameisenlaufen im ganzen Arm in den ersten Tagen nach der Operation. 16. November: Verbandwechsel. Wunde entzündlich geröthet, secernirt ziemlich stark. Entfernung der Nähte. Feuchter Verband. 23. November: Secretion lässt nach, Wunde sieht gut aus. Heute eine

Andeutung von Pulsation an der rechten Radialis zu fühlen. Die anfänglich bestehende Herabsetzung der Temperatur der rechten Hand jetzt ausgeglichen. 7. December: Wunde geheilt. Pulsation, Grösse und Spannung des Aneurysmas nicht verändert; doch sind die Schmerzen verschwunden. Radialpuls rechts schwach, nur andeutungsweise fühlbar. Entlassen.

Weiterer Verlauf: Einer Aufforderung sich vorzustellen oder über seinen Zustand schriftlich zu berichten, kam der Patient leider nicht nach; doch theilte uns ein Arzt der betreffenden Stadt am 14. März 1902 mit, dass er denselben vor nicht langer Zeit anscheinend im besten Wohlsein auf der Strasse gesehen habe. Nach dem Bericht des behandelnden Arztes vom 2. November 1902 (also nahezu 2 Jahre p. op.) ist eine Anschwellung an der dem Aneurysma entsprechenden Stelle jetzt nicht mehr vorhanden. Am 11. October 1902 leichter Schlaganfall, doch gingen die Erscheinungen schnell vorüber. Seit 4 Tagen leidet Patient an Bronchitis.

Gehen wir jetzt zur Betrachtung der bisherigen Resultate der operativen Behandlung des Aneurysmas der Arteria subclavia über, so werden von den 112[1]) Fällen, die Souchon aufzählt, als

traumatisch	31
idiopathisch	81
Sa.	112

bezeichnet. In der vorliegenden Arbeit beschäftigen wir uns nur mit den idiopathischen Formen.

Die Trennung der rechtsseitigen von den linksseitigen Aneurysmen empfiehlt sich nicht nur wegen der anatomischen Verschiedenheiten der beiden Arterien, sondern auch wegen der grossen Differenzen in Bezug auf das Resultat der Behandlung. Von den 81 idiopathischen Aneurysmen werden

57 rechtsseitig
24 linksseitig (23 nach unserer Rechnung[2])
Sa. 81 (Sa. 80 „ „ „)

genannt.

A. Resultate der Behandlung von 57 rechtsseitigen Subclavia-Aneurysmen.

I. Operationsmethoden, die angewendet wurden.

a) Oeffnen des Sackes . . . . . 1[3]) Fall
b) Proximale Ligatur . . . . . 47 Fälle

1) Souchon sagt 115 Fälle; aber es ist wohl nicht correct, die drei als „recurrent" bezeichneten, die nur Recidive bereits früher von ihm aufgeführter Fälle darstellen, doppelt (Smyth's Fall damit sogar 3fach) zu zählen. Uebrigens ist die Zahl 112 auch nicht richtig, wie sich aus den späteren Ausführungen ergiebt.

2) Die Zahl ergiebt sich aus den späteren Ausführungen.

3) Souchon giebt 2 Fälle an, doch ist Syme's Fall (6) linksseitig.

α) Ligatur der Subclavia
1. der 3. Portion . . . . . 12[1]) Fälle
2. „ 2. „ . . . . . 2 „
3. „ 1. „ . . . . . 8 „
4. „ 1. Portion u. d. Carotis communis 1 Fall
5. „ 1. Portion, der Carotis communis und der Vertebralis . . . . 1 „

β) Ligatur des Anonyma
1. Anonyma allein . . . . . 17[2]) Fälle
2. Anonyma und Carotis . . . . . 2 „
3. Anonyma, Carot. communis u. Vertebralis 2 „
4. Anonyma und Carotis communis, später Vertebralis, Mammaria interna . . . 1 Fall
5. Anonyma und Carotis communis, später 1. Portion der Subclavia . . . . . 1 „

c) Distale Ligatur . . . . . 5[3]) Fälle
α) Der Axillaris . . . . . 4 „
β) Der Carotis communis . . . . . 1 Fall

d) Exstirpation des Sackes . . . . . 1 „

e) Exarticulation des Armes im Schultergelenk 4[4]) Fälle

Sa. 58[5]) Fälle.

II. Resultate der einzelnen Verfahren nach der Lebensdauer.

a) Oeffnen des Sackes.

1 Fall: 1 Todesfall in Folge der Operation. (Tod innerhalb zwei Tagen an Verblutung (Smyth [10]).

b) Proximale Ligatur.

1. Ligatur der 3. Portion der Subclavia.

Unter den 12 Fällen: 10 Todesfälle in Folge der Operation.

1) Bei Souchon 11, es kommt hinzu der Fall Hobart's (7).

2) Nach Souchon 14 Fälle, ich rechne hinzu den von ihm erwähnten Fall Burrels (8), ferner die 2 Fälle von Cooper (81, 82).

3) Bei Souchon 6 Fälle, ich lasse ausser Betracht den schon in meiner Arbeit über das Aneurysma der Arteria anonyma aufgeführten Fall Monod's (Nr. 8, S. 556).

4) Bei Souchon 5 Fälle, doch sind an der der Literaturangabe entsprechenden Stelle (9) von den 7 angeführten Fällen nur 4 rechtsseitige, idiopathische Aneurysmen.

5) In Wirklichkeit nur 57, da ein Fall (Smyth [10]) wegen der zwei verschiedenen bei demselben ausgeführten Operationen, sowohl unter a als auch unter b β 4 mitgezählt ist.

(5 mal in Folge Hämorrhagie; 3 mal an Pyämie, 1 mal an Gangrän, 1 mal aus unbekannter Ursache).

2 überlebende Fälle (Lebensdauer nicht bekannt), werden beobachtet: 1 Fall 2 Monat 23 Tage (Hobart [7]), 1 Fall mehrere Jahre (Green [11]).

2. Ligatur der 2. Portion der Subclavia.

2 Fälle mit 2 Todesfällen, davon 1 in Folge der Operation (Hämorrhagie). Der andere starb am 19. Tage p. op. an Bronchitis, die angeblich nicht im Zusammenhang mit der Operation stand (?).

3. Ligatur der 1. Portion der Subclavia.

8 Fälle, davon 7 an den Folgen der Operation gestorben. (5 mal an Hämorrhagie, 1 mal an Erschöpfung). 1 Todesfall an Hämorrhagie in Folge der Ruptur des Sackes.

4. Ligatur der 1. Portion der Subclavia und der Carotis communis.

1 Fall: Todesfall in Folge der Operation (an Pyämie und Hämorrhagie).

5. Ligatur der 1. Portion der Subclavia, der Carotis communis und der Vertebralis.

1 Fall: Todesfall in Folge der Operation (Hämorrhagie).

6. Ligatur der Anonyma.

Von den 17 Fällen 16 Todesfälle in Folge der Operation (12 mal an Hämorrhagie, 2 mal an Pneumonie, 1 mal an Sepsis, 1 mal an Shock), 1 Fall geheilt, Lebensdauer 104 Tage (Burrel [8]).

7. Ligatur der Anonyma und Carotis communis.

2 Fälle: 1 Todesfall (an Ruptur), 1 Fall geheilt, Lebensdauer unbekannt, Dauer der Beobachtung 2½ Jahr p. op. (Coppinger [12])

8. Ligatur der Anonyma, Carotis communis und Vertebralis.

2 Fälle: 2 Todesfälle in Folge der Operation. (1 mal an Hämorrhagie, 1 mal an Hemiplegie).

9. Ligatur der Anonyma und Carotis communis, später der Vertebralis.

1 Fall: Lebensdauer fast 11 Jahr p. op. (Smyth [10]).

10. Ligatur der Anonyma und Carotis communis, später der 1. Portion der Subclavia.

1 Fall: Todesfall in Folge der Operation (Hämorrhagie).

c) Distale Ligatur.

1. Ligatur der Axillaris.

4 Fälle: sämmtlich gestorben (1 an Hämorrhagie, 3 unbekannt).

2. Ligatur der Carotis communis.

1 Fall: Todesfall in Folge der Operation.

d) Exstirpation des Aneurysmas.

1 Fall geheilt, Lebensdauer unbekannt, Beobachtungsdauer drei Monate (Schopf [5]).

e) Exarticulation des Armes im Schultergelenk.

4 Fälle: 2 Todesfälle (1 in Folge der Operation an Hämorrhagie. 1 an Ruptur des Sackes), 2 Fälle geheilt, Lebensdauer: 1 mal 4 Jahre, p. op. (Spence [13]), 1 mal unbekannt, Beobachtungsdauer mehr als 3 Wochen p. op. (Rose [4]).

III. Statistik der Besserungen und Heilungen.

a) Oeffnung des Sackes.

1 Fall, keine Besserung.

b) Proximale Ligatur.

47 Fälle, 5 Fälle gebessert (bez. geheilt[1]) und zwar 2 Fälle durch Ligatur der 3. Portion der Subclavia (Hobart [7], gebessert, Green [11], geheilt (?)).

1 Fall durch Ligatur der Anonyma [Burrel [8], gebessert (?)).

1 = = = = = und Carotis communis (Coppinger [12], geheilt (?)).

1 = = = = = Carotis communis, später der Vertebralis (Smyth [10], gebessert).

c) Distale Ligatur.

5 Fälle, keine Besserung.

d) Exstirpation.

1 Fall, 1 Heilung (Schopf [15]).

e) Exarticulation des Armes im Schultergelenk.

4 Fälle, 2 Besserungen (Spence [13], Rose [14]).

Um dem Leser eine Kritik des erreichten Resultates zu ermöglichen, will ich die gebesserten (bezw. geheilten) Fälle hier nochmals aufführen, zumal dieselben sich z. Th. in nicht immer leicht zugänglichen Journalen zerstreut finden.

Die bisher erfolgreich operativ behandelten Fälle rechtsseitiger Subclaviaaneurysmen.

a) Proximale Ligatur der 3. Portion der Subclavia.

1. Hobart (7) 1835. 38jähriger Kaufmann, seit 4 Monaten spontan entstandenes, hühnereigrosses Aneurysma unter dem acromialen Ende der rechten Clavicula, das sich nach der Achselhöhe zu ausdehnt. Schmerzen im Schulterblatt, Unbehagen bei Armbewegungen. Wachsthum des Aneurysmas bis zu Enteneigrösse.

Operation: 7. Mai 1835. Ligatur der 3. Portion der Subclavia.

1) Wird an späterer Stelle genauer erörtert.

Unmittelbares Resultat: Radialpuls verschwunden, Aneurysma nicht wesentlich verändert.

Verlauf: Wundverlauf ohne Störung, Radialpuls kehrte am 18. Mai wieder, Ligatur am 23. Mai abgestossen. Am 2. Juni mit geheilter Wunde entlassen, Aneurysma hat sich stetig verkleinert. 30. Juli geht Patient seinem Beruf nach. Armbewegungen ohne Störungen. Vom Tumor ist kaum eine Spur geblieben.

2. Green (11) 1844. 35jähriger Arbeiter. Hat mit dem Hammer schwer gearbeitet. Kleiner Tumor an der Aussenseite der Arterie. Ligatur nahe am Scalenus. Heilung ohne Störung. Wurde mehrere Jahre nach der Operation gesehen, war zu dieser Zeit ganz gesund.

b) Ligatur der Anonyma.

3. Burrel (8) 1895. 54jähriger Mann. Seit 2 Jahren Kurzathmigkeit, seit 18 Monaten Geschwulst an der linken (!) Halsseite.

Status: Herz vergrössert, systolisches und diastolisches Geräusch über der Aorta.

Operation: 15. Januar 1895. Schnitt an der Innenseite des rechten Sternocleidomastoideus vom Ringknorpel bis 2″ unterhalb des oberen Sternalrandes, von dort nach aussen bis zur Grenze zwischen mittlerem und äusserem Drittel der Clavicula. Abtrennung des Sternocleidomastoideus, Durchschneidung des Sternothyreoideus, Sternohyoideus, Omohyoideus. Aneurysma der rechten Subclavia und Carotis. Resection des Sternums. Doppelte Seidenligatur der Anonyma, die untere $^3/_4$″ oberhalb der Aorta. Wundschluss.

Verlauf: Pulsation im Aneurysma, der Carotis und Radialis verschwunden. 6. Tag: Radialpuls fühlbar. Prima intentio. Rechter Radialpuls verspätet, Arm später geschwollen, schwach, Gefühl des Taubseins in demselben. Tod am 104. Tage.

Section: Hypertrophie und Dilatation des Herzens. Sklerose der Aorta und grossen Gefässe, sowie der Coronararterien. Fusiformes Aneurysma der rechten Subclavia, Dilatation der Anonyma. Syphilis. Anonyma an der oberen Ligatur (am Ursprunge der Carotis und Subclavia) verschlossen, peripher von derselben nur wenig Fibrin, Lumen der Anonyma an der proximalen Ligaturstelle erhalten, Faden hat durchgeschnitten, ist aber eingeheilt.

c) Ligatur der Anonyma und Carotis communis.

4. Coppinger (12) 1893. 53jähriger Mann. Hühnereigrosses Aneurysma der 2. und 3. Portion der rechten Subclavia, pulsirende Schwellung auch unterhalb der Clavicula, wallnussgrosser aneurysmatischer Tumor in der Achselhöhle.

Operation: 9. Januar 1893. Doppelte Ligatur der Carotis communis, Durchschneidung derselben, Ligatur der Anonyma mit Seide.

Verlauf: 6 Wochen nach der Operation ist das Aneurysma als weiche Geschwulst am Halse bemerkbar, ganz ohne Pulsation. Kein Puls am rechten Arm oder der rechten Hand zu fühlen.

Endresultat: 4. Juli 1895 im St. Bartholomew's Hospital untersucht, er ist ganz frei von Symptomen seines alten Aneurysmas [1]).

1) Quite free from any sign of his old aneurism.

d) Ligatur der Anonyma und Carotis communis, später der Vertebralis.

5. Smyth (10) 1864. 34jähriger Mann. Aneurysma der 3. Portion der rechten Subclavia, das sich nach heftigen Anstrengungen (er wollte sich bei einer Havarie vor dem Ertrinken retten) entwickelte.

15. Mai 1864 1. Operation: Ligatur der Anonyma und Carotis communis.

Wegen secundärer Hämorrhagie

9. Juli 1864 2. Operation: Ligatur der Vertebralis. Offenbar geheilt entlassen.

Endresultat: 10 Jahre später Wiedervorstellung mit einem ebenso grossen Tumor als vorher.

3. Operation: 4. October 1874. Ligatur der Mammaria interna. Nur geringer Einfluss auf das Aneurysma. Als die Perforation bevorsteht

4. Operation: Eröffnung des Sackes. Die Blutung lässt sich nicht beherrschen und der Kranke stirbt innerhalb 48 Stunden (6. April 1875). Der recurrirende Collateralkreislauf hatte sich durch die perforirenden Aeste der Intercostalarterien mit Zweigen der Subscapularis hergestellt[1].

e) Exstirpation des Aneurysmas.

6. Schopf (15) 1890: 46jähriger Mann. Mannsfaustgrosses, subclavio-axilläres Aneurysma rechterseits, weich, elastisch, ohne Pulsation und Sausen. Atrophie des rechten Armes und heftige Schmerzen in demselben, Radialpuls rechts nicht fühlbar. Geschwür am Metacarpalgelenk des rechten kleinen Fingers.

Diagnose: Schwankt zwischen Aneurysma und Tumor.

Operation: 11. September 1890. Arterie distal vom Tumor obliterirt, central pulsirend. Seidenligatur der Arterie proximal, unter der Clavicula. Exstirpation des Sackes, der ein dickwandiges, mit festen Gerinnseln ausgefülltes Aneurysma darstellt. Prima intentio bis auf eine Fistel, die 3 Monate bestehen blieb.

f) Exarticulation des Armes im Schultergelenk.

7. Spence (13) 1864: 33jähriger Schiffsingenieur, seit 2 Jahren Schmerzen im rechten Arm, Aneurysma erst vor Kurzem bemerkt.

Status: Pulsirender Tumor der rechten Halsseite, der die ganze Supraclaviculargrube einnimmt und sich medianwärts bis hinter den Sternocleidomastoideus erstreckt. Rechter Radialpuls kaum zu fühlen, Arm ödematös. Subjective Schmerzen im Arm, Gefühl des Taubseins in der Hand. Gebrauchsunfähigkeit des Gliedes.

Operation: 6. April 1864. Exarticulation des Armes im Schultergelenk.

Verlauf: Als Patient das Hospital verliess, war die Pulsation im Aneurysma schwach. Dasselbe besass nur noch $^1/_3$ seiner ursprünglichen Grösse. Coagulation war nicht eingetreten.

Endresultat: Tod im Sommer 1868. Ursache nicht genau bekannt. Doch war das Aneurysma einige Zeit vor dem Tode nach der

1) Vgl. Souchon S. 569.

Brust zu gewachsen. Wahrscheinlich hatte sich also ein Aneurysma der Anonyma und Aorta entwickelt.

8. Rose (14) 1880: 38jähriger Mann, Aneurysma der rechten Subclavia bis zur Innominata reichend. Arm ödematös und schmerzhaft, unbrauchbar.

Operation: 24. Mai 1880. Carotisligatur mit Carbolcatgut oberhalb des Omohyoideus. Exarticulation des Armes im Schultergelenk.

Verlauf: Am folgenden Tage rechte Facialisparalyse und linksseitige Hemiplegie. Nach mehr als 3 Wochen p. op. Carotiswunde geheilt, ebenso die Amputationswunde bis auf die Drainageöffnung. Aneurysma $^1/_3$ so gross als früher, Pulsation viel schwächer. Facialislähmung verschwunden; leichte Bewegungen im linken Arm und Bein möglich. Blasenlähmung persistirt.

Mortalität der Operationen in Procenten (rechtsseitige Aneurysmen).

a) Eröffnen des Sackes	100	Proc.	(nur 1 Fall)
b) Proximale Arterienligatur . .	83	=	(39 von 47 Fällen)
c) Distale Arterienligatur . . .	100	=	(5 von 5 Fällen)
d) Exstirpation des Sackes . . .	0	=	(nur 1 Fall)
e) Exarticulation im Schultergelenk	25	=	(1 von 4 Fällen).

Besserungen (bezw. Heilungen) in Folge der Operationen in Procenten.

a) Eröffnen des Sackes	0	Proc.	
b) Proximale Arterienligatur gebessert .	6,4	=	(3 von 47)
geheilt(?) .	4,3	=	(2 von 47)
c) Distale Arterienligatur	0	=	
d) Exstirpation: geheilt	100	=	(1 Fall)
e) Exarticulation: gebessert	50	=	(2 von 4).

B. Resultate der Behandlung von 23 linksseitigen Subclavia-aneurysmen.

I. Operationsmethoden, die angewendet wurden.

a) Oeffnen des Sackes und Arterienligatur . . 1 Fall [1])
b) Proximale Ligatur . . . . . 16 Fälle [2])

1) Bei Souchon irrthümlicher Weise bei den rechtsseitigen aufgeführt.

2) Bei Souchon 17, ich rechne hinzu den Fall von Nicholls (16), während ein Fall von Demme (17), der unbegründeter Weise auch schon in Poland's Statistik als Aneurysma gezählt wird, fortgelassen ist. In der Originalarbeit Demme's S. 71 ist unter den 23 Aneurysmen keins der Subclavia oder Axillaris angegeben. Auf S. 76 ist nur eine Ligatur der Subclavia erwähnt ohne Angabe der Veranlassung zu derselben. Zu streichen ist ferner der Fall Earle (18). Wie sich aus dem Studium der Arbeit ohne Weiteres ergiebt, handelt es sich nicht um ein Aneurysma, sondern um eine Geschwulst, die im Zusammenhang mit

1. Ligatur der 3. Portion der Subclavia . . 13 Fälle[1])
2. = = 2. = = = . . 2 Fälle
3. = = 1. = = = . . 1 Fall

c) Distale Ligaturen . . . . . 2 Fälle
1. Ligatur der 3. Portion der Subclavia . . 1 Fall
2. = = Axillaris . . . . . 1 Fall

d) Exstirpation . . . . . 1 Fall

e) Exarticulation im Schultergelenk . . . . 3 Fälle[2])

Sa. 23 Fälle.

II. Resultate der einzelnen Verfahren nach der Lebensdauer.

a) Oeffnen des Sackes und Arterienligatur.

1 Fall: überlebend, Lebensdauer unbekannt, Beobachtungsdauer 6 Wochen (Syme [6]).

b) Proximale Ligaturen.

1. Ligaturen der 3. Portion der Subclavia.

Von den 13 Fällen: 4 Todesfälle in Folge der Operation (1 mal an Hämorrhagie, 1 mal an Gangrän, 1 mal an Pneumonie, 1 mal aus nicht näher präcisirter Ursache). Bei den 9 Ueberlebenden betrug die Lebensdauer:

1 mal 1 Jahr (Warren [20]) (Tod unter fieberhaften Erscheinungen).

Die der übrigen unbekannt. Die Beobachtungsdauer von diesen betrug:

1 mal 5 Monate p. op. (Porter [21]),
1 = ca. ½ Jahr = = (Nicholl's [16]),
1 = ca. 1 Jahr 1 Monat p. op. (Sawinkoff [30]),
1 = 4 Jahre p. op. (Skey [22]).

2. Ligatur der 2. Portion der Subclavia.

2 Fälle: 1 Todesfall an Operation (Eiterung und Gehirnstörungen), 1 Fall überlebend, Lebensdauer unbekannt (Liston [19]).

3. Ligatur der 1. Portion der Subclavia.

1 Fall: Todesfall in Folge der Operation (Hämorrhagie).

c) distale Ligatur

1. der 3. Portion der Subclavia.

---

einem Nerven des Plexus brachialis steht (p. 518 „upon continuing the section of the tumor into the two portions of nerve just mentioned, appearances presented themselves of the nerve at each end of the tumor being here split into filaments, some of which extended upon the surface of the tumor, others in to its interior.")

1) Der Fall Liston (19) ist mit Ligatur der 2. Portion behandelt.

2) Bei Souchon 4, wobei Spence's Fall unrichtiger Weise als linksseitig behandelt wird.

1 Fall: überlebend. Lebensdauer und Beobachtungsdauer unbekannt (Toland [23]).

2. der Axillaris.

1 Fall: überlebend. Lebensdauer 8 Monate p. oper. (Tod an Ruptur, McLean [24]).

d) Exstirpation.

1 Fall: überlebend. Lebensdauer unbekannt, Beobachtungsdauer 2 Monate p. oper. (Halsted [25]).

e) Exarticulation im Schultergelenk.

3 Fälle: 1 Todesfall in Folge der Operation (an Hämorrhagie) (Morton [26]), bei den 2 überlebenden betrug die Lebensdauer: 1 mal $2^1/_2$ Monat p. oper. (Tod an Bronchitis) (Heath [27]), Lebensdauer des anderen nicht bekannt, Beobachtungsdauer: 72 Tage (nach der Exarticulation) (Morton [28]).

III. Statistik der Besserungen und Heilungen.

a) Oeffnen des Sackes und Arterienligatur.

1 Fall: geheilt (Syme [19]).

b) Proximale Ligatur.

Von den 16 Fällen sind 3 gebessert, 2 durch Ligatur der 3. Portion (Warren [20], Mott [33]), 1 durch Ligatur der 2. Portion (Liston [19]); 7 geheilt, durch Ligatur der 3. Portion (Post [29], Sawinkoff [30], Wishart [31], Porter [21], Nicholls [16], Skey [22], White und Huntington [32]).

c) Distale Ligatur.

Von den 2 Fällen 1 gebessert (?) (Toland [23]) durch Ligatur der 3. Portion der Subclavia.

d) Exstirpation.

1 Fall: geheilt (Halsted [25]).

e) Exarticulation im Schultergelenk.

Von den 3 Fällen 1 geheilt (?) (Morton [28]).

Die bisher erfolgreich operativ behandelten Fälle linksseitiger Subclaviaaneurysmen.

a) Oeffnen des Sackes und Arterienligatur.

1. Syme (6) 1860. 47jähriger Sägemüller. War gewohnt, bei seiner Thätigkeit den linken Ellbogen auf den Balken[1]) zu legen, sodass beim Hochschnellen desselben sein Schultergelenk einer heftigen Erschütterung ausgesetzt war. Vor 3 Monaten verspürte er einen heftigen Schmerz in der linken Schulter, der Puls an dem Handgelenk war verschwunden.

1) Pole im engl. Text.

Angeblich erst seit einer Woche besteht ein grosser Tumor in der linken Achselhöhle, der sich vor und hinter die Schulter erstreckt. Pulsation besteht nur im oberen Abschnitt, oberhalb der Clavicula. Aneurysmatisches Sausen. Wachsthum des Aneurysmas, dunkle Verfärbung der Haut an einigen Stellen über demselben, daher: Operation: 1. Februar 1860. Eröffnung des Sackes, es gelingt, die colossale Blutung durch Compression des centralen Arterienendes zu beherrschen. 7 (!) Pfund coaguliertes Blut werden ausgeräumt. Unterbindung der Axillaris, centrale Ligatur ½″ oberhalb der Mündung in der Aneurysma. Naht mit Silberdraht.

Verlauf: Prima intentio. 6 Wochen p. op. vollständig gesund entlassen.

b) Proximale Ligatur.

1. Der 3. Portion der Subclavia.

2. Post (29) 1817. 27jähriger Mann. Lues vor 3—4 Jahren acquirirt. Aneurysma vor 3 Wochen bemerkt (damals hühnereigross). Seitdem Wachsthum und heftige Schmerzen.

Status: Gänseeigrosser pulsirender Tumor an der Innenseite des linken Oberarms bis zur Achselhöhle sich erstreckend. Da eine Anschwellung des Armes unterhalb des Tumors auftrat, dessen Pulsation im Uebrigen schwächer wurde.

Operation am 8. September 1817. Ligatur der 3. Portion der Subclavia oberhalb der Clavicula. Naht.

Unmittelbares Resultat: Pulsation im Arm hörte auf, Spannung des Aneurysma nicht verändert. Temperatur des linken Armes nicht herabgesetzt, doch Gefühl des Taubseins in demselben.

Verlauf: 12. September: Radialpuls fühlbar. 17. September: Berstung des Aneurysmas, es entleeren sich 3 Unzen coagulirtes Blut. Wunde eitert, Ligatur am 26. September abgestossen. 30. September: Tumor ganz verschwunden. 16. October: mit nur oberflächlicher Wunde über dem Aneurysma entlassen.

3. Sawinkoff (30) 1823. 30jähriger Böttcher. Trug 9 Tonnen an einem Strick über die linke Schulter eine weite Strecke, fühlte dabei heftigen Schmerz in derselben. Drei Wochen später Schmerzen unter der linken Clavicula, wo sich bald eine pulsirende Geschwulst bildete. Keine Lues, nur idiopathische (!) Schanker. Schwäche und Gefühl des Taubseins im linken Arm.

Status: Hühnereigrosse, pulsirende Geschwulst unter dem Scapularende der linken Clavicula. Linker Puls schwächer. Wachsthum des Aneurysmas bis zu Gänseeigrösse, dasselbe erhebt sich über das Schlüsselbein. Hautvenen dilatirt. Heftige Schmerzen im Arm und in der Brust.

Operation: 5. Januar 1823: Ligatur der dritten Portion des Subclavia. Keine Naht.

Verlauf: Mit Eiterung. Radialpuls kehrte am 11. Januar wieder, Ligatur am 17. Januar entfernt. Keine Pulsation im Sack. 2.—13. Februar: Wunde vollkommen geheilt. Aneurysma merklich kleiner. Nach zwei Monaten Geschwulst nur noch haselnussgross.

2. Februar 1824: Geschwulst unter dem linken Schlüsselbein ganz verschwunden. Gute Function des linken Armes, wenn derselbe auch schneller ermüdet.

4. Wishart (31) 1823. 47jähriger Mann. Seit 6 Wochen Schmerzen im linken Ellbogen, grosse Schwäche im linken Arm. Vor 3 Wochen bohnengrosser Tumor unter der linken Clavicula bemerkt.

Status: Grosses Subclaviaaneurysma unter dem Pectoralis, vom unteren Rand der Clavicula bis zur Axilla reichend. Pulsation und Schwirren. Oedem des Armes. Linker Radialpuls schwächer. Pulsation der Radialis, sowie des Tumors verschwand. Letztere kehrte aber wieder, unter Wachsthum des Aneurysmas.

Operation 23. Aug. 1823: Ligatur der 3. Portion des Subclavia. Naht.

Unmittelbares Resultat: Pulsation im Tumor hörte auf. Arm taub und kalt.

Verlauf: Oedem geringer. Tumor zuerst verkleinert. Ligatur aus der eiternden Wunde am 7. September abgestossen, am 8. September Radialpuls fühlbar. Aneurysma vergrössert sich wieder, Erysipel. Es bildet sich in der Axillargegend ein Abscess, der am 12. September spontan sich öffnet, am 15. nochmals incidirt wird. Danach verschwindet der aneurysmatische Tumor ganz. 24. October: Radialpuls schwach fühlbar. Arm atrophisch, Fingerbeugung nicht möglich.

5. Porter (21) 1829. 40jähriger Knecht. Schmerzen in der linken Schulter und im linken Arm. Gefühl des Taubseins und Oedem desselben, Fingercontractur. Seit 8—9 Tagen halbhühnereigrosse, pulsirende Geschwulst unterhalb der linken Clavicula zwischen Pectoralis major und Deltoideus bemerkt. Schnelles Wachsthum bis zu doppelter Grösse, nach der Axilla zu, Dislocation der Clavicula.

Operation 30. Juni 1829: Ligatur der 3. Portion der Subclavia.

Unmittelbares Resultat: Radialpuls und Pulsation im Aneurysma verschwunden.

Verlauf: Linker Arm nicht kälter. Radialpuls am zehnten Tage undeutlich fühlbar. Ligatur am 17. Tage abgestossen. Geringe Eiterung. Aneurysma bedeutend verkleinert. 21. Tag: Wunde verheilt. Keine Schmerzen im Arm; Oedem verschwunden. 29. Juli entlassen. 12. August: Mit vereitertem Tumor aufgenommen. 14. August: Abscess eröffnet, Eiter und Blutcoagula entleert. 31. August: Vollständig geheilt entlassen. Ende October (nicht ganz 4 Monate p. op.) Patient bei der Arbeit gesehen. Bald danach Fall auf die linke Schulter, Lähmung des Arms für einige Wochen. Hat bis jetzt gearbeitet.

6. Nicholls (16) 1832. 21jährige Frau. Heftige Muskelcontraction im linken Arm, um sich bei einem Fall zu halten. Hühnereigrosser, pulsirender Tumor an der linken Halsseite, nahe dem Scalenus, die Supraclaviculargrube zwischen Sternocleidomastoideus und Trapezius einnehmend.

Operation 30. April 1832: Ligatur der 3. Portion der Subclavia; Theilung der Scalenusfasern nöthig.

Unmittelbares Resultat: Aufhören der Pulsation im Tumor, der zusammensinkt.

Verlauf: Wundverlauf ohne Störungen. 13. Mai: Radialpuls fühlbar. 21. Mai: Ligatur abgestossen. 23. Mai: Vollständige Heilung, die auch noch im November fortbesteht.

7. Skey (22) 1840. Geistlicher. Halbhühnereigrosses Aneurysma 1″ von der Aussenseite des linken Scalenus. Seit zwei Monaten bestehend,

schnell gewachsen. Gefühl von Taubsein und Kälte im linken Arm, kein Radialpuls.

Operation: Ligatur der dritten Portion der Subclavia, 1/4" nach aussen vom Scalenus.

Verlauf: Ligatur am 47. Tage abgestossen. Heilung. Am Ende von 9 Jahren wiedergesehen, ganz gesund.

8. Warren (20) 1847. 30jährige Frau. Seit 4 Monaten taubeneigrosses Aneurysma oberhalb des acromialen Endes der linken Clavicula, nach dem Ziehen eines Korken entstanden. Schmerzen und Taubsein im Arm. Wachsthum des Tumors.

Operation 24. December 1847: Unterbindung der dritten Portion der Subclavia (anomaler Verlauf derselben, Anomalien des Knochensystems). Pulsation im Tumor und in der Radialis verschwunden.

Verlauf: Ligatur 96 Tage p. op. abgestossen. Heilung.

14. September 1848: Ganz gesund. Aneurysma stark verkleinert, scheint aber flüssigen Inhalt zu haben. Starke Pulsation einer Arterie (Subscapularis) auf dem Tumor. Puls links schwächer als rechts. Ein Jahr p. op. Tod unter fieberhaften Erscheinungen, keine Section.

9. Mott (33). Links Aneurysma subclaviae.

Operation: Unterbindung der dritten Portion. Pulsation im Sack sistirte, kehrte aber in wenigen Minuten wieder. Unterbindung der Scapularis posterior. Pulsation im Aneurysma hörte auf und kehrte nicht wieder. Heilung.

10. White und Huntington (32) 1885 (?): Aneurysma der dritten Portion der linken Subclavia.

Operation: Ligatur der dritten Portion der Subclavia.

Verlauf: Heilung. Tod später an Ruptur eines Aneurysmas der Aorta abdominalis. Linke Subclavia verschlossen zwischen dem Ursprung der Intercostalis suprema und Thoracica acromialis.

2. Ligatur der 2. Portion der Subclavia.

11. Liston (19) 1820: 35jähriger Kutscher. Vor 5 Monaten Fall auf die linke Schulter, seitdem Schmerzen in derselben, vor 6—7 Wochen Aneurysma bemerkt.

Status: Kleinmelonengrosser, kegelförmiger, weicher, pulsirender Tumor unter der linken Clavicula, auch oberhalb derselben Pulsation. Oedem des Armes, heftige Schmerzen und Gefühl des Taubseins in demselben. Wachsthum trotz Anwendung von Valsalva's Methode. Dislocation der Clavicula.

Operation 3. April 1820: Ligatur der zweiten Portion der Subclavia, zwischen den Scaleni, nach Durchschneidung des Scalenus anticus. Naht.

Unmittelbares Resultat: Pulsation im Tumor verschwand.

Verlauf: Pulsation kehrte am Tage nach der Operation wieder, verschwand dann aber in 2 Tagen ganz. 12. Tag: Ligatur abgestossen, Radialpuls fühlbar. 8. Mai: Vollständige Vernarbung, Aneurysma bedeutend verkleinert.

c) Distale Ligatur (der 3. Portion der Subclavia).

12. Toland (23) 1864: Aneurysma der dritten Portion der Subclavia.

Operation: Distale Ligatur der dritten Portion.
Verlauf: Heilung (?)

d) Exstirpation.

13. Halstedt (25) 1892. 52jähriger Neger. 30. April 1892 aufgenommen. Vor acht Monaten madeiranussgrosse, pulsirende Schwellung unterhalb der linken Clavicula bemerkt. Schnelles Wachsthum. Arbeitete aber bis vor einem Monat ohne besondere Beschwerden, abgesehen von einem Gefühl des Taubseins im linken Arm. Für Lues kein Anhalt.

Status: Grosser, kugeliger Tumor, 42 cm Umfang an der Basis, reicht nach unten bis zur 4. Rippe, nach oben bis über die Clavicula, medial bis 5 cm weit von der Articulatio sternoclavicularis, aussen bis 4 cm vom Proc. corac. entfernt. Haut normal. Sehr geringe Pulsation. Tumor solide, aber elastisch; kein Puls am Handgelenk, noch am Arm unterhalb des Tumors (Photographie).

Operation: Schnitt über die grösste Convexität des Tumors, horizontal 33 cm lang von der Inc. jug. bis zum Acromioclaviculargelenk, dann den Arm herunter bis zum unteren Rand des Pectoralis major, zu diesem Schnitt senkrecht Incisionen und zwar 5 cm aufwärts vom inneren Ende des 1. Schnittes, 10 cm abwärts von der Mitte desselben, 4 cm aufwärts vom Acromioclaviculargelenk aus. Resection des inneren Drittels der Clavicula. Unterbindung der 1. Portion der Subclavia (da, wo sie aus dem Thorax aufsteigt) mit 2 Seidenligaturen und Durchschneidung des Gefässes zwischen denselben. Deltoideus unterhalb der Clavicula durchschnitten. Clavicula $2^1/_2$ cm vom lateralen Ende durchsägt (da die Sackwandung da, wo sie der arrodirten Clavicula anliegt, zu dünn ist, um eine Trennung zu ermöglichen). Das Aneurysma, der grössere Theil des Schlüsselbeines, ein Stück des Deltoideus und ein 6 cm langes Stück der adhärenten Vena subclavio-axillaris in einem Stück entfernt. Seidennähte bis auf einen nicht zu deckenden Defect. Aneurysmasack (wahres A.) fast vollständig mit geschichteten Gerinnseln erfüllt.

Verlauf: 9. Juli (60 Tage p. op.) Wunde vollständig geheilt. Kein Puls an der Radialis zu fühlen. Patient kann seinen Arm ganz gut gebrauchen.

e) Exarticulation im Schultergelenk.

14. Morton (28) 1866. 51jähriger Maurer. Aufgenommen 7. November 1866. 1. Juni 1866. Gefühl des Eingeschlafenseins im linken Arm. Ende August hühnereigrosser Tumor in der linken Achselhöhle bemerkt. October: Wachsthum, Schmerzen, Sensibilität und Motilität verloren sich im Arm, Oedem trat auf.

Status: Grosses pulsirendes Aneurysma, das bis zum Sternum reicht, auch oberhalb der Clavicula Anschwellung, doch schien die Stelle der Subclavia nicht ergriffen. Haut verdünnt, Ruptur bevorstehend, Arm kalt, kein Puls an der Radialis oder Brachialis.

Diagnose: Axillaraneurysma.

Operation: 14. November 1866. Unterbindung der 2. Portion der Subclavia (zwischen den Scaleni).

Verlauf: Pulsation im Aneurysma hörte sogleich auf. Verlauf durch Vereiterung des Sackinhaltes complicirt. Hämorrhagie am 43. Tag. Mumification des Armes. Ligatur der Art. subscapularis, Amputation des

linken Armes im oberen Drittel. Hämorrhagie am 67. Tag. Exarticulation im Schultergelenk. 9. März 1867 (115 Tage nach der Subclavialigatur): Mit fast geheilter Wunde entlassen.

Mortalität der Operationen in Procenten (linksseitige Aneurysmen).

a) Eröffnen des Sackes und Arterienligatur 0 Proc. (1 Fall),
b) Proximale Arterienligatur . . . 37,5 = (6 von 16 Fällen),
c) Distale Arterienligatur . . . . 0 = (0 von 2 Fällen),
d) Exstirpation . . . . . 0 = (1 Fall),
e) Exarticulation im Schultergelenk . 33,3 = (1 von 3 Fällen).

Besserungen (bez. Heilungen) in Folge der Operationen in Procenten (linksseitige Aneurysmen).

a) Eröffnen des Sackes u. Arterienligatur: geheilt 100 Proc. (1 Fall),
b) Proximale Ligatur: gebessert 18,7 Proc. (3 von 16),
geheilt 43,7 = (7 von 16).

Die Gesammtzahlen lauten demnach:

Mortalität der operativen Behandlung überhaupt
Rechtsseitige Aneurysmen: 81 Proc. (47 von 58 [1]))
Linksseitige = 39,1 = (9 von 23).

Therapeutische Erfolge der operativen Behandlung überhaupt
Rechtsseitige Aneurysmen: 13,8 Proc. (8 von 58)
davon: 5,2 = (3 von 58) geheilt.
Linksseitige Aneurysmen: 60,9 Proc. (14 von 23)
davon: 43,5 = (10 von 23) geheilt.

Soweit die bisherigen Resultate, auf deren Kritik wir später eingehen. Neu hinzugekommen sind nun folgende Fälle.

A. Aneurysmen der rechten Subclavia.

I. Distale Ligatur.

a) Ligatur der 3. Portion der Subclavia.

1. Meriwether (34) 1889. 60jähriger Neger (Grobschmied). Seit 2 Jahren pulsirende Schwellung über dem rechten Sternoclaviculargelenk. Schmerzen, die nach der r. Kopfseite, der r. Schulter und dem Arme zu ausstrahlten. Wachsthum. Schluckbeschwerden und Husten. Für Lues kein Anhalt.

Status: 16. Februar 1889. Tumor 3″ lang, 2″ Durchmesser, erstreckte sich bis unterhalb des Sternoclaviculargelenks. Aneurysmatisches Sausen über der r. Brustseite. Rechte Pupille enger, rechter Radialpuls schwächer.

1) Es empfiehlt sich bei der Procentberechnung Smyth's Fall doppelt zu rechnen.

Diagnose: Aneurysma der ersten Portion der Subclavia, unter Betheiligung der Anonyma.

Operation: 21. Februar 1889: Unterbindung der dritten Portion der Subclavia oberhalb der Clavicula mit Catgut. Tamponade.

Verlauf: Subjective Besserung, Pulsation nicht verändert, doch Tumor fester. Radialpuls kehrte nach 3 Tagen wieder.

20. März. Keine Schmerzen, Tumor hart, wird stetig kleiner.

21. April. Aneurysma wallnussgross, hart und fest, keine Störungen durch dasselbe. Gegenwärtig (wann? Publicirt 1891) verkleinert sich der Tumor noch.

b) Gleichzeitige Unterbindung der r. Carotis communis und der Axillaris.

2. Lloyd (35) 1898: 55jähriger Mann. Alkoholiker-Aussehen, für Lues kein Anhalt. Aneurysma des ersten Theils der r. Subclavia, wahrscheinlich unter Betheiligung des Endtheils der Anonyma. Seit wenigen Wochen Schmerzen im r. Vorderarm. Oberhalb der Clavicula halbcitronengrosse Schwellung, von der er nichts wusste.

Operation: Vor 5 Wochen Catgutligatur der r. Carotis und des ersten Theils der Axillaris.

Verlauf: Pulsation geringer, Tumor verkleinert, jetzt halbwallnussgross, flach, hart. Wundheilung verlief ohne Störung.

II. Proximale Ligatur.

a) Proximale Ligatur der 3. Portion der Subclavia[1]).

3. Gussenbauer (36) 1895: 54jähriger Turn- und Fechtlehrer. Vor 7 Jahren Schmerzen im r. Schulterblatt und Rücken. 3 Jahre später auch oberhalb und unterhalb des Schlüsselbeins; dann Gefühl des Taubseins im r. Arm, pulsirende Geschwulst unterhalb der Clavicula, die allmählich wuchs. 1893 erfolglos mit Compression behandelt.

23. Nov. 1894: Kleinkindskopfgrosse, pulsirende Geschwulst unterhalb der Clavicula, bis zur Achselhöhle reichend. Vergebliche Compressionsbehandlung.

Operation: 20. Februar 1895: Unterbindung der Subclavia oberhalb der Clavicula.

Verlauf: Pulsation im Sack sistirte. Radialpuls nach einiger Zeit schwach zu fühlen. Schmerzen hörten auf; doch traten Ernährungsstörungen im Arm auf (Atrophie der Muskeln, trommelschlägelartige Verdickung der Endphalangen der Finger und Verbreiterung der Nägel).

b) Unterbindung der Anonyma, Subclavia dextra und Carotis communis dextra.

4. Willet (37) 1893 stellte 1895 in der Versammlung der Brit. med. Assoc. in London einen Fall von Ligatur des Anonyma, Subclavia

1) Erst nach Abschluss der Arbeit kam die Arbeit Halstead's (Ligation of the first portion of the right subclavian for aneurism of the third portion, Med. News Vol. 76, 1900, p. 573) zu meiner Kenntniss: 44jährige Frau. Beschwerden seit 9 Monaten. Kleinhühnereigrosses Aneurysma der rechten Subclavia. Operation: 8. Nov. 1899: Nach Resection der Clavicula und des Sternums Ligatur der 1. Portion der Subclavia (mit Catgut, ohne Ruptur der Häute). Verlauf: Prima intentio. Puls im Aneurysma und in der Radialis verschwunden (Beobachtungsdauer 6 Wochen p. op.).

und Carotis wegen Aneurysma der r. Subclavia, der im Januar 1893 operirt war, vor. Leider ist nicht zu ersehen, ob es sich um einen lebenden Patienten oder um ein Präparat handelt. Die Rubricirung unter clinico-patholog. Museum scheint mir eher für letzteres zu sprechen.

c) Unterbindung der Anonyma und Carotis.

5. Symonds (38) 1899: Pulsirendes Aneurysma der 2. Portion der r. Subclavia, die Supraclaviculargrube ausfüllend und sich bis zum Sternocleidomastoideus erstreckend.

Operation: Starke Blutung bei dem Versuch, die l. Portion der Subclavia zu unterbinden; daher Unterbindung der Anonyma und Carotis communis.

Verlauf: Heilung von der Operation.

III. Proximale und distale Ligatur.

6. Clutton (39) 1896: 54jähriger Böttcher (starke Inanspruchnahme des r. Armes und der r. Schulter durch Säge und Hammer). Für Lues kein Anhalt. Seit 3 Jahren Schmerzen in der r. Schulter, die bis zu den Fingerspitzen ausstrahlen. Mai 1895 ärztlicherseits das Aneurysma diagnosticirt.

Status: Februar 1896: Gross wallnussgrosses, sackförmiges Aneurysma, vom Aussenrande des Scalenus anticus bis zur Clavicula reichend. R. Radialpuls gelegentlich schwächer als der l. Herz und Aorta gesund, keine sonstigen Arterienerkrankungen.

Operation: 18. März 1896. Incision vom Sternoclaviculargelenk bis zum äusseren Drittel der Clavicula, Abtrennung der Claviculaportion des Sternocleidomastoideus, Durchtrennung des Scalenus ant. oberhalb des Aneurysmas. Die Erkrankung dehnte sich auch auf den zweiten Theil der Arterie aus. Unterbindung der 1. Portion (am Innenrande des Scal. ant., nach dem Abgange der Thyreoidea und Mammaria interna, doppelt mit Goldschlägerhaut, ohne Ruptur der Häute (stay knot). Naht mit Pferdehaaren, ohne Drainage.

Verlauf: Geringe Eiterung. 25. März: Pulsation im Aneurysma zuerst wieder bemerkt, verschwand wieder nach einigen Tagen. 21. April: Pulsation im Sack, aber kein Radialpuls. 28. April (6 Wochen p. op.): Pulsation im Aneurysma und in der Radialis wie vor der Operation. 8. Juni: Aneurysma gewachsen, Schmerzen. Da angenommen wird, dass die Ligatur resorbirt ist.

2. Operation: 10. Juni 1896: Bogenförmige Incision oberhalb der Narbe, unterhalb der Mitte der Fossa jugul. endigend. Abtrennung der Claviculaportion des Sternocleidomastoideus, höher oben Sternohyoideus und -thyreoideus durchschnitten. Frühere Ligaturstelle von normalem Kaliber. Jetzt Ligatur der 1. Portion proximal von dem Abgang der Mammaria int. und Thyreoidea inf., aber distal von dem der Vertebralis, mit doppelt genommener Seide. Ligatur der Mammaria int. und Thyreoidea inf. Pulsation im Sack und in der Radialis verschwand. Schluss ohne Drainage.

Verlauf: 16. Juni: Wunde geheilt. Aneurysma pulsirt.

3. Operation: 17. Juni: Unterbindung der Axillaris (1. Portion). Schnitt unterhalb der Clavicula, Durchschneidung des Pectoralis major, doppelte Ligatur der Arterie dicht unterhalb der Clavicula mit Seide.

Pulsation danach vermindert, aber nicht vollständig verschwunden. Schluss ohne Drainage.

Verlauf: Prima intentio. Aneurysma verkleinerte sich. 13. Juli: Keine Pulsation seit einigen Tagen. 3. August: Keine Schwellung mehr oberhalb der Clavicula zu fühlen. 8. August: Entlassen. Pulsation an der Radialis nicht zu fühlen. October: Derselbe Status. Keine Pulsation oberhalb der Clavicula, kein Radialpuls.

7. Pitts (40) 1897: Aneurysma der 2. und 3. Portion der r. Subclavia.

Operation: Unterbindung der 1. Portion mit Seide.

Verlauf: Ohne Eiterung. Pulsation und Schwellung kehrte nach kurzer Zeit wieder.

2. Operation: Unterbindung der 1. Portion der Axillaris (Ballance).

Verlauf: Tod an Hämorrhagie wenige Wochen später. Der Faden der 1. Ligatur hatte die Gefässwand durchschnitten.

IV. Exstirpation des Aneurysmas.

8. Moynihan (41, 42) 1897: Aneurysma der 3. Portion. Excision. Entwicklung eines zweiten Aneurysma central von der Ligatur. Ruptur 59 Tage p. op. Ligatur der Anonyma. Tod an Collaps 1 Std. danach.

31jähriger Mann. Lues mit 17 Jahren. August 1896 pulsirender Tumor an der r. Halsseite bemerkt; allmähliches Wachsthum. Sept. 1896: 3 Wochen lang mit knapper Diät, Bettruhe und Jodkali erfolglos behandelt.

Status: 6. October 1897: Oberhalb der r. Clavicula (zwischen innerem und mittlerem Drittel) glatter, runder, hühnereigrosser, fester, doch elastischer, pulsirender Tumor. Gelegentlich auscultatorisch Sausen. Haut nicht verändert. R. Radialpuls voll. Bis zum 29. October Bettruhe, strenge Diät und Jodkali; keine Veränderung. 29. October: R. Radialpuls plötzlich verschwunden, r. Vorderarm und Hand kalt und taub. Da keine Rückbildung des Aneurysma

Operation: 8. December 1897. In Aethernarkose Lappenschnitt mit der Convexität nach unten, oberhalb und vom Acromioclaviculargelenk auf dem Trapezius beginnend und nach aussen und oben vom Sternoclaviculargelenk endigend. Durchschneidung des Clavicularansatzes des Sternocleidomastoideus oberhalb des Schlüsselbeins, Freilegung des Aneurysma nach Resection der mittleren Partie der Clavicula (Durchsägung an der Grenze zwischen mittlerem und äusseren Drittel und 1,5″ vom Sternoclaviculargelenk entfernt). Das Aneurysma beginnt am Aussenrande des Scal. antic.; Catgutligatur der 2. Portion (proximal), etwas peripher von dieser Seidenligatur und Durchschneidung der Arterie zwischen denselben. Ligatur der 1. Portion der Axillaris mit Catgut. Exstirpation des Aneurysma. Naht der Clavicula mit Silberdraht. Tamponade und Naht.

Verlauf: Durch Erysipel und Eiterung complicirt. Eröffnung eines Drüsenabscesses in der Achselhöhle, danach Heilung fortschreitend bis zum 59. Tag (6. Februar 1898) p. op., wo Blutung auftritt, die durch Compression beherrscht wird. 8. Februar erneute Hämorrhagie.

2. Operation: 8. Febr.: Ligatur der Anonyma: L. convexe Incision, 2,5″ oberhalb der r. Clavicula auf dem Sternocleidomastoideus beginnend bis 2,5″ unterhalb der Clavicula (an der Grenze zwischen innerem und mittlerem Drittel); der Schnitt reicht nach l. bis zum l. Sternoclaviculargelenk.

Durchsägung der Clavicula etwas über 1″ vom medialen Ende entfernt, Resection des Manubrium sterni (vom oberen Rand des 1. Rippenknorpels bis zur Mittellinie, dann aufwärts bis zum oberen Rand des Sternums). Der Knochenlappen wird mit dem Sternocleidomastoideus zurückgeschlagen. Ligatur der Carotis communis, Ligatur der Anonyma mit Seide. Clavicula mit Silber genäht, Periostsilkwormnähte für das Sternum. Die Blutung stand danach, Patient starb aber 1 Std. p. op. an Collaps.

Section: Subclavia an den Ligaturstellen verschlossen, ebenso die Oeffnungen für Mammaria int., Thyreoidea inf. und Intercostalis suprema. 1″ central von der Ligaturstelle der Subclavia, an der Hinterseite der Arterie haselnussgrosses, geplatztes Aneurysma. Subclavia bis zur Vertebralis gesund, von da an atheromatös. Aorta syphilitisch verändert.

9. Allingham (43) 1899: 25jähriger Seemann. Vor 3 Jahren Schwellung oberhalb der rechten Clavicula bemerkt. Allmähliches Wachsthum. Seit 12 Monaten Taubsein und Schmerzen im rechten Arm. Für Lues kein Anhalt.

Status 20. Februar 1899: Orangegrosse, pulsirende Schwellung zwischen rechten Trapezius und Sternomastoideus. Systolisches Geräusch. Verspätung und Schwäche des rechten Radialpulses.

Operation 1. März: V-förmige Incision (entlang dem Vorderrande des rechten Sternocleidomastoideus und auf der Clavicula). Durchschneidung des Sternocleidomastoideus, Unterbindung der ersten Portion der Subclavia, nach dem Abgange der Vertebralis, an der Innenseite des Scal. antic. mit Känguruhsehne.

Verlauf: Heilung ohne Störung. Anfangs keine Pulsation im Aneurysma und in der Radialis, erstere kehrte am 4. Tage wieder. Sack wurde kleiner und härter. Vom 28. Tage an stärkere Pulsation im Aneurysma. Wachsthum centralwärts.

Zweite Operation 8. April: Längsschnitt über der Clavicula, verticale Incision aufwärts am rechten Wundwinkel. Resection des grösseren Theils der Clavicula. Das Aneurysma entspringt vom vorderen, oberen Umfang der dritten Portion. Unterbindung (Seide) und Durchschneidung der Axillaris. Ligatur der zweiten Portion der Subclavia mit Seide; Exstirpation des Sackes. Abtrennung von der Vene schwierig, sie erhält eine kleine Verletzung, die mit seitlicher Ligatur geschlossen wird.

Verlauf: Heilung ohne Störung, abgesehen von einer unbedeutenden Hautnekrose. 5. Mai. Radialpuls fühlbar. Rechte Hand kälter als die linke. Tägliche Besserung. Function des Armes verhältnissmässig gut.

Präparat: Das Aneurysma enthält viel feste Gerinnsel. Blutzufluss von der Subclavia, die nicht vollständig verschlossen war. Ausfluss: Cervicalis prof. Axillaris obliterirt.

10. Lediard (44) 1899: 39jähriger Feuermann. Vor 10 Monaten leichte Schwellung an der rechten Halsseite bemerkt, später Schwäche und Schmerzen im Arm (bis zu den Fingerspitzen). Wachsthum.

Status 18. April 1899: Enteneigrosse, pulsirende Schwellung in der rechten Supraclaviculargegend. Systolisches Sausen, rechter Radialpuls schwächer.

Erste Operation: Ligatur der ersten Portion der Subclavia, vor dem Abgange der Aeste, mit Känguruhsehne (Operationsdauer 1 1½ Minuten!).

Verlauf: Pulsation der Radialis und des Aneurysmas verschwunden. Radialpuls nach 10 Stunden wiedergekehrt. 23. April. Wunde geheilt. Aneurysma kleiner, aber pulsirend. Schmerzen im Arm.

Zweite Operation 4. August: Ligatur des ersten Theils der Axillaris mit Känguruhsehne zwischen Deltoideus und Pectoralis.

Verlauf: Pulsation in der Radialis und im Aneurysma verschwunden. 8. August. Radialpuls fühlbar. Aneurysma kleiner. Später wiederum Pulsation im Sack. 17. Januar 1900. Schmerzen und Schwäche im Arm. Pulsirendes Aneurysma 4″ lang, 3″ breit.

Dritte Operation 21. Januar: Längsschnitt über der Clavicula, verticale Incision aufwärts am rechten Ende, Resection der Clavicula (4—5″ des mittleren, $2^1/_4$″ des äusseren Drittels), Unterbindung eines grossen Gefässes, das an der oberen, inneren Seite des Aneurysmas mündet und Durchschneidung desselben. Der Sack sinkt bis zu Wallnussgrösse zusammen. Excision des Aneurysma. Ligatur mit Känguruhsehne (Operationsdauer 45 Minuten).

Verlauf: Puls an der Radialis verschwunden, am 25. Januar wieder zu fühlen. Heilung ohne Störung. Kraft der Hand kehrt zurück. 27. April: Alle Bewegungen im Arm möglich, bis auf die Erhebung über die Horizontale.

Präparat: Aneurysma enthält keine Spur von Thromben, nur atheromatöse Stellen.

V. Unvollendete Operation.

11. Thorne (45) 1893: 46jähriger Stuckateur.

Status 20. December 1892: Grosser, pulsirender Tumor oberhalb der äusseren zwei Drittel der rechten Clavicula, ebendaselbst auch unterhalb und in der Achselhöhle. Rechter Radialpuls voller als der linke und etwas verspätet.

Diagnose: Aneurysma der Axillaris und dritten Portion der Subclavia.

Operation: Behufs Ligatur der ersten oder zweiten Portion Incision oberhalb der Clavicula. Es zeigte sich, dass der erste Theil auch ergriffen war. Wundschluss.

Verlauf: Eiterung. Verminderung der Pulsation im Aneurysma und der Radialis. 16. Februar 1893: Wunde verheilt, leichte Pulsation an der Stelle des Aneurysma, keine Pulsation des Radialis. Eiterung wohl die Ursache der Consolidation.

B. Aneurysmen der linken Subclavia.

I. Distale Ligatur.

12. Carmine (46) (Operateur Salvia) 1893: 50jähriger Mann wurde von einem Wagen zu Boden geworfen und erlitt Contusionen an verschiedenen Körperstellen. Einige Monate später Schmerzen in der linken Schulter und im ganzen linken Arm, seit derselben Zeit pulsirender Tumor in der linken Supraclaviculargegend. Nach 3 Jahren:

Status 13. April 1893: Aneurysmatischer Tumor, der die linke Supraclaviculargegend vollständig ausfüllt, im mittleren Theil die Clavicula

nach unten zu überlagert, medial bis hinter die Clavicularportion des Sternocleidomastoideus reicht.

Operation: Ligatur der Axillaris.

Verlauf: Heilung per primam. Radialpuls verschwunden, Aneurysma bis auf die Hälfte verkleinert, Pulsation schwach. Schmerzen verschwunden. Am 10. Tage p. oper. Radialpuls wieder fühlbar. Wachsthum des Aneurysma, Schmerzen. Einen Monat später derselbe Zustand, wie vor der Operation. Therapie dann 35 Tage lang galvanisch, Kathode auf das Centrum des Aneurysma, Anode auf die Interscapulargegend. Das Resultat war vielleicht noch günstiger, als das durch die Operation Anfangs erreichte. 4 Monate gutes Befinden. Dann plötzlich nach dem Heben eines schweren Gegenstandes Schmerzen, Wachsthum des Aneurysma. Tod nach wenigen Tagen an Ruptur.

13. Thorburn (47): 51jähriger Mann. Für Lues oder Alkoholismus kein Anhalt. Erhielt vor 2 Jahren einen heftigen Stoss von einer Wagendeichsel unmittelbar unterhalb der linken Clavicula. 18 Monate später eine Schwellung an der linken Halsseite bemerkt.

Status März 1891: Grosses Aneurysma, das die linke Supraclavicular gegend ausfüllt, nach rechts bis unter den Sternocleidomastoideus reicht, nach unten zu sich hinter der Clavicula verliert.

Diagnose: Aneurysma der linken Subclavia (event. auch der Carotis und Aorta).

Operation: Von dem Versuch, den ersten Theil der Axillaris zu unterbinden, wird wegen Dilatation desselben Abstand genommen. Durchtrennung des Pectoralis min. Unterbindung der Arterie an der Grenze zwischen zweiter und dritter Portion.

Verlauf: Prima intentio. Tumor am 10. Tage ganz hart und pulslos. Am 17. Tage Wiederkehr der Pulsation. Daher Elektrolyse (2 Nadeln $^3/_4$ Stunden lang, 10 Leclanché-Elemente). Danach Pulsation verschwunden, nach 4 Tagen wiederum bemerkbar. Nochmalige Elektrolyse. Verschwinden der Pulsation. Patient verliess das Hospital und wurde nicht mehr gesehen.

II. Proximale Ligatur.

a) Ligatur der 3. Portion der Subclavia.

14. Braun (Cohen [48[1]]) 1894: 59jähriger Mann. Seit einigen Jahren leichte Schwäche im linken Arm, Druckgefühl in der ganzen linken Schultergegend. Seit Anfang dieses Jahres zunehmende Schwäche des linken Armes, Gefühl des Taubseins in den Fingern. Kurze Zeit danach Schwellung unter dem acromialen Ende der Clavicula, die im Laufe der Zeit etwas gewachsen ist.

Status 1. Juni 1894: Mittelgrosser, ziemlich magerer Mann. Hautdecken und Schleimhäute anämisch. Lungen und Herz normal. Radialpuls beiderseits gleich und kräftig; geringe Arteriosklerose. Unterhalb des acromialen Endes der linken Clavicula pulsirende Prominenz von fünfmarkstückgrosser Ausdehnung, mit deutlicher Fluctuation, systolischem Sausen. Harn frei von Zucker und Eiweiss.

1) Mit Ergänzungen vom Verfasser.

Operation 2. Juni 1894: In Narkose wird in typischer Weise oberhalb der Clavicula die dritte Portion der Subclavia (an der Aussenseite des Scalen. ant.) mit Seide doppelt unterbunden (central vom Aneurysma). Naht, Drainage.

Verlauf: Pulsation in der Radialis und im Aneurysma verschwunden. 7. Juni. Radialpuls fühlbar. Wunde reactionslos. Drain und Nähte entfernt. 8. Juni. Fieber ohne nachweisbare Ursache. 9. Juni höheres Fieber. Dämpfung und Bronchialathmen über dem rechten unteren Lungenlappen. Etwas Sputum. 15. Juni. Kräfteverfall. Oedeme. 24. Juni. Plötzlicher Exitus.

Section: Faustgrosses Aneurysma der Aorta ascendens. Das Aneurysma der Subclavia mit Thrombusmassen angefüllt. Herz dilatirt, stark verfettet, schlaff. Doppelseitige Embolie der Lungenarterie.

Präparat (Verf.): Linker Ventrikel hypertrophisch und dilatirt. Aortenklappen zart, ohne wesentlichen Befund. Unbedeutende sklerotische Veränderungen im Anfangstheil der Coronararterien. Innenfläche der Aortenwandung vollständig mit kleineren und grösseren sklerotischen Plaques besetzt, keine atheromatösen Veränderungen (Usuren). Grosses spindelförmiges Aneurysma der Aorta ascendens und des Arcus aortae, oberhalb der Klappen beginnend und bis 7 cm hinter dem Abgang der linken Subclavia reichend, besonders nach der Concavität des Bogens zu entwickelt. Der unteren und zum Theil der hinteren Wand des Aneurysma entsprechend eine rundliche (7—8 cm Durchmesser haltende) thrombotische, bis 7 mm dicke Auflagerung. Spärliche Fibrinflocken an zahlreichen, kleinen Stellen der Aorta ascendens. Anonyma (Carotis und Subclavia dextra) von gewöhnlichem Kaliber mit ganz unbedeutenden sklerotischen Veränderungen an einzelnen Partieen. Subclavia sinistra im Anfangstheil in Bezug auf Kaliber und Wandung (von einzelnen sklerotischen Plaques am Ursprung abgesehen) normal. 7 cm nach dem Abgang ein spindelförmiges, 12 cm langes Aneurysma. Der Umfang desselben beträgt:

3 cm	nach	dem	Anfang:		13 cm
6	"	"	"	:	10 "
9	"	"	"	:	5 "
12	"	"	"	:	1 "

Das Aneurysma ist vollständig von einem Thrombus ausgefüllt, der peripher in der normalen Subclavia als zarte, dünne Auflagerung endet. Der Thrombus haftet grossentheils ziemlich wenig an der Wandung, an anderen Stellen ist er fest adhärent. Central von dem Beginn des Aneurysmas zeigt die Intima zwei nahe aneinander liegende Querrupturen. Fäden nicht aufzufinden. Lumen verengt.

Mikroskopisch: Keine vorgeschrittene Organisation des geschichteten, gemischten Thrombus, doch innige Adhärenz an der endothellosen Wand.

15[1]). Heuston (49, 50) 1896: 51jähriger Mann. 1892 fiel ihm ein schweres Brett auf die linke Schulter, und obgleich er bis Mai 1895 keine

1) Ich trage kein Bedenken, den Fall als wahres Aneurysma zu registriren, wenngleich er von Heuston als „traumatic" bezeichnet wird, da sich die Beschwerden erst 3 Jahre nach dem Trauma entwickelten.

Schmerzen hatte, bezieht er seine Krankheit darauf. November 1895 Schmerzen in der linken Schulter, der Scapular- und Claviculargegend. Damals Dilatation der Venen über der Clavicula, leichte Differenz der Radialpulse. Behandlung mit Jodkali. Januar 1896 heftige Schmerzen in der Schulter und im Rücken, nach dem Arm und Zwerchfell ausstrahlend, deutlicher Tumor.

Status 26. Febr. 1896: Linker Arm stark ödematös, Venen desselben erweitert. Linke Clavicula dislocirt, Supra- und Infraclaviculargrube durch einen pulsirenden Tumor ausgefüllt, der bis zur Achselhöhle reicht. Sausen. Differenz der Radialpulse.

Operation: Unterbindung der dritten Portion der Subclavia mit Catgut.

Verlauf: Prima intentio. Puls an der Radialis am 8. Tage fühlbar. Am 23. Tage entlassen. Tumor beträchtlich kleiner, ohne Pulsation und Sausen, keine Schmerzen. Nimmt seine Thätigkeit wieder auf. 11 Monate p. oper. vollständig gesund. 4 Jahre p. oper. gesund vorgestellt, arbeitsfähig.

b) Ligatur der 2. Portion der Subclavia.

16. Godlee (51) 1892: 66jähriger Mann. Vor 3 Monaten Gefühl des Taubseins im linken Arm, bald darauf pulsirende Schwellung bemerkt. Für Lues kein Anhalt.

Status 31. Juli 1891: Grosses, pulsirendes Aneurysma des oberen Theiles der linken Axillaris, Pulsation auch oberhalb der Clavicula stärker als rechts, so dass auch Aneurysma oder wenigstens Dilatation der dritten Portion der Subclavia angenommen werden musste. Schmerzen im Arm, Anästhesie der Hand. 3 Wochen ohne Erfolg mit Bettruhe, Diät und Jodkali behandelt. Pulsation oberhalb der Clavicula stärker.

Operation 29. August: Incision oberhalb der Clavicula, Claviculaportion des Sternocleidomastoideus durchschnitten, Scalenus antic. auch noch halb durchtrennt. Unterbindung der zweiten Portion mit vierfach genommenem Chromcatgut, ohne Ruptur der Häute. Naht.

Verlauf: Heilung ohne besondere Störungen. 6. November. Gefühl des Taubseins der Hand verschwunden, doch Schmerzen bestehen fort. Aneurysma pulslos, geschrumpft (leichte Verdickung oberhalb der Clavicula, unbedeutende Induration in der Axilla. Es hat sich jedoch ein Aortenaneurysma entwickelt (Pulsation im 1.—3. Intercostalraum links vom Sternum).

17. Wright und Wrigley (52) 1900: 36jähriger Mann, musste öfter schwere Mehlsäcke heben. Mai 1900 Schmerzen in der linken Schulter, December Aneurysma diagnosticirt. Für Lues kein Anhalt.

Status 12. December 1900: In der linken Claviculargegend (oberhalb und unterhalb des Schlüsselbeins) pulsirende Schwellung. Schmerzen, die nach der linken Schulter, dem Nacken und der Brust zu ausstrahlen.

Operation 19. December: In Chloroformnarkose Incision oberhalb der Clavicula. Theilweise Durchschneidung des Clavicularansatzes des Sternocleidomastoideus. Da die dritte Portion der Subclavia dilatirt ist, Unterbindung der zweiten mit Seide (zwei Ligaturen, ohne Ruptur der Häute). Naht.

Verlauf 30. December: Wunde verheilt. Aneurysma verkleinert

und nicht pulsirend. Kein Radialpuls. 26. Januar. Derselbe Befund 26. Februar. Vorwölbung an der Stelle des Aneurysma, fest, nicht pulsirend. Leichte Pulsation an der Radialis.

c) Ligatur der 1. Portion der Subclavia.

18. Kammerer (53) 1899: 47jähriger Mann. Aufgenommen 27. September 1899. Vor 20 Jahren Lues. Im Juli kleine Schwellung in der linken Supraclaviculargrube (wohin er einige Wochen vorher einen Stoss bekommen hatte) bemerkt. Seit 3 Wochen Gefühl des Taubseins im 3. und 4. linken Finger.

Status: Mannsfaustgrosser, pulsirender Tumor, theilweise bedeckt vom sternalen Ende des Sternocleidomastoideus und der Clavicula, der Haut oberhalb der letzteren adhärent. Keine Dämpfung über der oberen Brustpartie. Links Puls kaum verspätet.

Operation 18. Oct. 1899: In Chloroformnarkose 6″ lange, quere Incision über Manubrium und Clavicula, verticale Incision vom Ringknorpel bis zum Sternum, Resection von $1^1/_2$″ der rechten, 2″ vom sternalen Ende der 1. linken Rippe, sowie vom entsprechenden Theil des Manubrium. Ligatur der ersten Portion der Subclavia, central vom Aneurysma mit Chromcatgut (mehrere starke Fäden). Schluss der Wunde durch Nähte (theilweise).

Verlauf: Am Tage nach der Operation Tumor beträchtlich kleiner, ohne Pulsation. 20. October. Keine Pulsation im Aneurysma, Radialpuls schwach fühlbar. 3. November. Oedem des Armes, Schmerzen. 6. November. Temperatur 101° F. Blutung. In den nächsten Tagen Fieber bis 103°, tägliche Blutungen. 15. November starke Hämorrhagie. 16. November Exitus an Hämorrhagie.

Section: Wunde aseptisch. Ruptur der Arterie an der Ligaturstelle (1″ nach dem Abgange von der Aorta). Knoten hatte durchgeschnitten, Ligatur zum Theil absorbirt. Kein Thrombus proximal von der Ligatur. $^1/_2$—1″ dicke Fibrinschicht auf der Wand des Aneurysma.

III. Exstirpation.

19. König (Cohen [48]) 1890: 32jähriger Mann. 1882 Clavicularbruch (links). Januar 1890 Nachts gegen eine Säule gelaufen. Nach beiden Verletzungen keine grossen Beschwerden. Februar pulsirende Geschwulst bemerkt.

Status: An der linken Halsseite kibitzeigrosse, pulsirende Geschwulst, die unten von der Clavicula, seitlich vom Sternocleidomastoideus und Cucullaris begrenzt wird. Katzenschnurren.

Operation 1. Mai 1890: 7 cm langer, bis $1^1/_2$ Finger dickes, spindelförmiges Aneurysma der Art. subclavia, welche über einer Halsrippe, wie in einer Rinne hinwegzieht. Temporäre Resection eines 6 cm langen Stückes der Clavicula. Resection der Arterie (7 cm) nach doppelter Unterbindung oberhalb und unterhalb des Aneurysma.

Verlauf 3. Mai: Radialpuls fühlbar. 26. Mai. Radialpuls links schwächer als rechts. Entlassen.

Präparat: In dem resecirten Arterienstück klappenartige Excrescenzen (organisirte Fibrinmembranen).

C. Aneurysmen der Subclavia (Seite nicht angegeben).

20[1]). Tuffier[2]) (54, 55) 1900: Frau, voluminöses Aneurysma der Art. subclavia, innerhalb und ausserhalb des Scalenus.

Operation: Da die Abtrennung des Sackes vom Plexus brachialis nicht möglich war, Ligatur der ersten Portion (nach innen vom Scalenus ant.).

Verlauf: Heilung. Nur noch eine gewisse Induration in der Supraclaviculargrube zu fühlen. Nach 3 Monaten ist diese verschwunden; die Heilung kann als vollständig und definitiv betrachtet werden.

Bei diesen aufgeführten Statistiken sind ausser der Betrachtung gelassen die Fälle von Aneurysma der Anonyma und Subclavia, welche bereits in den Arbeiten von Poivet (56) und mir (57) behandelt sind, Fälle, bei denen ausser der Anonymaerkrankung eine Betheiligung der Subclavia entweder klinisch angenommen werden musste oder anatomisch constatirt war.

Es sind dies bei Poivet folgende 16 Fälle:

1) Fall I 4: Mott II. 2) I 9: Fergusson I. 3) I 11: Porta. 4) I 12: Rompani-Vilardebo. 5) I 20 Hutchinson. 6) I 23: Golding-Bird. 7) II 3: Malgaigne. 8) III 5: Lane. 9) IV 1: Martel. 10) V 10: Little. 11) V 15: Barwell. 12) V 28: Gerster. 13) V 36: Proeger. 14) V 37: Mac Burney. 15) V 45: Warren (?). 16) V 46: Winslow.

In meiner Arbeit gehören hierher die 6 Fälle:

1) Fall 8: Monod. 2) Fall 13: Guinard III. 3) Fall 18: Gérard-Marchant. 4) Fall 19: Grenet und Piquand. 5) Fall 21: Robertson und Roney. 6) Fall 27: Le Dentu.

Die Betheiligung der Subclavia bei Aneurysma der Anonyma ist also durchaus keine seltene, sie findet sich nach Poivet in 17 Proc., nach mir in 21,4 Proc. der Fälle, insgesammt also in 18,3 Proc. (22 von 120).

Ihre Prognose und Therapie fällt mit der des Anonymaaneurysma zusammen.

Da es mir bei der Beurtheilung von Operationserfolgen immer wichtig erscheint, den Verlauf der Erkrankung bei anderer, oder fehlender Behandlung im Auge zu behalten, so führe ich die seit 1890 publicirten derartigen Fälle, deren Auffindung mir gelang, im Folgenden an.

I. Subclaviaaneurysmen mit indifferenter (bezw. medicamentöser, galvanischer) Behandlung.

1. Valladarès (58): 37jähriger Mann. Lues. Beim Tragen einer schweren Last Schmerzen in der linken Supraclaviculargegend, seitdem Tumor bemerkt (vor 4 Monaten).

1) Ueber Rydygier's (94) Fall liegen mir keine näheren Angaben vor.

2) Wie mir Tuffier (nach Abschluss der Arbeit) mündlich mittheilte, handelte es sich um ein Aneurysma der rechten Subclavia. Die Heilung war nach 1 Jahr p. op. von Bestand.

Diagnose: Aneurysma der Subclavia.

Therapie: Jodkali, galvanischer Strom (täglich).

Verlauf: Nach 1 Monat Tumor kleiner und härter, nach 35 Tagen keine Pulsation, 5 Monate später vollständig geheilt.

2. Oliver (59): 52jähriger Arbeiter, Trinker, für Lues kein Anhalt. Seit 3 Monaten Schmerzen in der rechten Schulter und im Arm, pulsirende Schwellung.

Status 8. Juni 1888: Venenerweiterung an der rechten Halsseite. Taubeneigrosse, pulsirende Schwellung oberhalb der äusseren Clavicularhälfte. Systolisches Sausen. Rechter Puls schwächer. Gefühl des Taubseins und der Kälte im Arm, anästhetische Stellen.

Behandlung: Jodkali.

Verlauf: August entlassen. Aneurysma kleiner. Atrophie der Musculatur. 9. October. Vollständige Lähmung des Armes, Aneurysma grösser, undeutlich pulsirend, Haut verfärbt und infiltrirt. Pulsation später wieder stärker, Wachsthum. Rechte Pupille eng. Galvanopunctur, danach wurde der Tumor nur vorübergehend härter und kleiner. Mitte Sommer 1890: Tumor oberhalb der Clavicula gross orangegross. 20. Juni. Plötzliches Wachsthum (zu Cocosnussgrösse) und Collaps. Haut dünn und verfärbt, Ruptur bevorstehend. Patient wird von seinen Freunden aus dem Krankenhause in seine Wohnung gebracht. Blutung aus der Haut (über dem Aneurysma). Man giebt ihm Tannin und Collodium, das er reichlich applicirt. Als er nach einigen Tagen das mit dem Tumor fest verklebte Hemd abheben will, entfernt er zugleich das ganze Aneurysma, 1 Pfund einer stinkenden Masse, bestehend aus Haut, Blutgerinnseln, einem Theil der Arterie, der Clavicula und des Plexus brachialis. Sehr geringe Blutung. Wunde mit Granulirung vernarbt. Jetzt, abgesehen von der Armlähmung, ganz gesund (Publ. Jan. 1891).

3[1]). Billroth (60): 56jähriger Mann. Faustgrosses Aneurysma der rechten Subclavia. Tod nach wenigen Tagen an Marasmus. Bei der Section fanden sich auch grosse Aneurysmen der Aorta und Anonyma.

4. Carmine (47). Vgl. Nr. 12 der operativ behandelten Fälle.

5. Sheen (61): 36jähriger Mann. Seit einigen Jahren Schwäche im linken Arm. Vor 6 Monaten Anschwellung unter der linken Clavicula bemerkt.

Status 21. März 1893: Gänseeigrosse, pulsirende Geschwulst unter der linken Clavicula, auch in der Axilla und oberhalb des Schlüsselbeins zu fühlen. Sausen. Keine Differenz der Radialpulse. Herz normal.

Behandlung: Jodkali in steigenden Dosen.

Verlauf 23. Juli: Seit 5 Wochen keine Pulsation im Aneurysma. October 1894: Kein Zeichen von Aneurysma. Radialpuls links etwas schwächer als rechts. Arbeitet.

6. Meyer (62): Mann. Lues vor 15 Jahren. Seit 6 Wochen Heiserkeit und Schmerzen in der rechten Schulter. Rechts Recurrenslähmung. Rechte Halsseite unter dem Kieferwinkel vorgewölbt, Carotis sackartig erweitert. Pulsation oberhalb der Clavicula, hinter der letzteren gleichfalls pulsirender Sack zu fühlen.

---

1) Der Fall ist identisch mit dem S. 576 meiner Anonymaarbeit unter Nr. 4 aufgeführten Fall.

Diagnose: Aneurysma der rechten Subclavia und Carotis.

7. Schneider (63): 42jähriger Mann. 20 Jahre lang Unterofficier gewesen. Für Lues, Potus, Trauma kein Anhalt. Februar 1895 Pulsation unterhalb der linken Clavicula bemerkt, März haselnussgrosser Tumor, Juni mandarinengross.

Status 26. März 1897: Kindskopfgrosse (transversaler Durchmesser 23 cm, verticaler 18), weiche, pulsirende Geschwulst in der linken Clavicular gegend, nach unten bis zur 3. Rippe, nach rechts bis zum linken Sternoclaviculargelenk, nach links bis zum Proc. corac. reichend. Clavicula luxirt und zum Theil zerstört. Keine Modification bei Compression der Axillaris.

Diagnose: Aneurysma der zweiten und dritten Portion der linken Subclavia.

8. Orlandi (64): 25jährige Frau mit grösserem Aneurysma der Subclavia sin., seit 6 Jahren bestehend. Hypertrophie des linken Ventrikels.

9. Duckworth (66): Subclaviaaneurysma.

Behandlung: Ruhe, strenge Diät und Jodkali in grossen Dosen.

Verlauf: Schrumpfung und Consolidirung des Sackes.

10. Hutchinson jun. (66): 47jähriger Mann. Lues vor 15 Jahren. Seit 18 Monaten Schmerzen an der linken Halsseite, Schwellung oberhalb der linken Clavicula. Seit 18 Monaten erfolglose Jodkalibehandlung. Linker Arm 2″ dicker als der rechte. Dilatation des Herzens.

II. Subclaviaaneurysmen mit Macewen's Methode behandelt.

11. Macewen (67): 44jährige Frau. Seit 1 Jahre nach dem Arm zu ausstrahlende Schmerzen in der linken Schulter, seit 3 Monaten Schwäche und Schwellung des linken Armes, seit 1 Monat Kribbeln und Gefühl des Taubseins von der Schulter bis zu den Fingerspitzen.

Status 23. Februar 1889: Grosser, pulsirender, dünnwandiger Tumor an der linken Halsbasis. Dämpfung unterhalb der linken Clavicula und über dem Sternum einige Zoll abwärts. Starkes Oedem des linken Armes. Links Puls schwächer. Arm kann nicht bis zur Horizontalen erhoben werden. Gelegentlich Dyspnoe.

Behandlung: 27. Februar eine Nadel 4 Zoll weit eingeführt und 9 Stunden darin belassen. Durchmesser des Aneurysmas betrug 4″. Breite 3″. Weitere Nadeleinführungen am 3., 17. und 24. März. Danach Abnahme der Schmerzen, der Schwellung, Verdickung der Wand des Aneurysmas. Pulsation vermindert. Nach 4 Monaten nochmals 5 Nadeleinführungen. Bei den zwei letzten Malen war es zweifelhaft, ob noch eine Höhle bestand. 1 Jahr nach Beginn der Behandlung Aneurysma vollständig consolidirt, Pulsation nur mitgetheilt. Volumen geringer; Oedem verschwunden, ebenso das Gefühl des Kribbelns und Taubseins. Radialpuls kleiner. Jetzt (publicirt 1890. 22. Novbr.): Gesund. Aneurysma als harte Masse (1/3 der ursprünglichen Grösse) hinter der Clavicula fühlbar. Radialpuls verschwunden. Kraft des Armes hat zugenommen, kann ihre Arbeit verrichten.

III. Subclaviaaneurysmen mit Gelatineinjectionen behandelt.

12. Pitres u. Laubie (63): 56jähriger Mann. Seit 4 Jahren Herzklopfen, seit 2 Jahren pulsirende Vorwölbung in der rechten Fossa supraclavicularis. Tumor Anfangs mandelgross. Schwäche und Gefühl des Taubseins im rechten Arm. Potus, keine Lues (nur Schanker).

Status 10. October 1898: Pulsation in der Herzgegend. Spitzenstoss 4 cm ausserhalb der Mammillarlinie im 6. Intercostalraum. Systolisches und diastolisches Geräusch über der Aorta. Mandarinengrosser (6 cm Durchmesser), pulsirender Tumor über der rechten Clavicula, der sich spindelförmig nach der Achselhöhle zu erstreckt. Haut über demselben verdünnt und geröthet. Schwirren. — Links oberhalb der Clavicula mandelgrosser Tumor, der sich spindelförmig nach der Axilla zu erstreckt. Schwirren über demselben. Links Radialpuls etwas verspätet, aber stark. Carotiden dilatirt.

Behandlung: 12. November 1898 bis 25. Januar 1899 Jodkali ohne wesentliche Besserung. 11. Februar bis 19. März Gelatineinjectionen (17 Injectionen, im Ganzen 1630 ccm). Besserung wenig bemerkbar. Danach wiederum mit Jodkali behandelt. 6. März. Tumoren nicht kleiner. Allgemeinbefinden befriedigend.

13 [1]). Lancereaux und Paulesco (69): Enormes, weiches Subclaviaaneurysma mit flüssigem Inhalt ist unter dem Einfluss der Injection holzhart geworden und pulsirt nicht mehr.

Betrachten wir jetzt zunächst die Resultate der operativen Behandlung an der Hand der von mir gesammelten 21 neuen Fälle [2]).

Ueber das Geschlecht der Patienten finden sich 18 mal Angaben, es ist:

weiblich . . .	1 mal
männlich . . .	17 mal,

also ein ausserordentliches Ueberwiegen des männlichen Geschlechtes [3]).

Angaben über das Alter liegen 17 mal vor. Es stehen:

im Alter von	20—30 Jahren		1 Patient
= = =	31—40	=	4 Patienten
= = =	41—50	=	5 =

1) Der 1898 publicirte Fall Lancereaux (70) (Subclaviaaneurysma) ist identisch mit Nr. 18 (Gérard-Marchant) meiner Anonymaaneurysmen.

2) Der Einfachheit halber wollen wir die zuerst angeführte Statistik, die von Details abgesehen im wesentlichen der Souchon'schen Arbeit entspricht, als Statistik I, die unsrige, 21 neue Fälle umfassende, als Statistik II bezeichnen.

3) In der Statistik I: 4 weiblich, 60 männlich.

im Alter von 51—60 Jahren 6 Patienten
" " " 61—70 " 1 Patient [1]).

Die rechtsseitigen Aneurysmen sind häufiger als die linksseitigen [2]):

rechtsseitig 12 Fälle
linksseitig 5 "

Ueber ätiologische Factoren, die bei Aneurysmen herbeigezogen zu werden pflegen, findet sich in den etwa 17 dafür verwerthbaren Krankengeschichten Folgendes:

Verdacht auf Alkoholismus besteht 1 mal, Lues ist nur 3 mal constatirt. Eine grössere Bedeutung scheint dem Beruf zuzukommen, insofern 6 mal derselbe ein mehr oder weniger mit körperlichen Anstrengungen verbundener ist: Schmied, Fechtlehrer, Böttcher, Lastträger, Seemann, Feuerwehrmann. Ein Trauma ist zwar 4 mal erwähnt, kann aber wohl nur 2 mal mit einiger Wahrscheinlichkeit in Beziehung zu dem Aneurysma gesetzt werden: das eine Mal wurde der Patient (Carmine, Nr. 12) von einem Wagen zu Boden geworfen, die Beschwerden entwickelten sich nach einigen Monaten, das andere Mal erlitt der Kranke (Thorburn, Nr. 13) einen Stoss mit der Wagendeichsel gegen die betreffende Gegend, die Schwellung wurde jedoch erst 18 Monate später bemerkt. In den beiden anderen Fällen ist der Causalconnex noch weniger wahrscheinlich, ein Patient, Heuston (Nr. 15), dem ein Brett auf die Schulter fiel, bekam erst 3 Jahre später Beschwerden, endlich der letzte (König, Nr. 19), hatte 8 Jahre vor dem Beginn der Erkrankung einen Schlüsselbeinbruch erlitten, einen Monat vor derselben war er Nachts gegen eine Säule gelaufen, ohne besondere Beschwerden danach zu haben.

Ueber die Krankheitsdauer vom ersten Auftreten der subjectiven und objectiven Symptome bis zur Operation giebt die folgende Tabelle eine Uebersicht:

Autor bezw. Operateur	Seite	Subjective Symptome seit	Objective Symptome seit
Meriwether	R.	2 Jahren.	2 Jahren.
Lloyd	"	Wenigen Wochen.	?
Gussenbauer	"	7 Jahren.	4 Jahren.
Clutton	"	3 "	10 Monaten.

1) In der Statistik I: im Alter von 20—30 Jahren 6 Fälle
" " " 31—40 " 25 "
" " " 41—50 " 13 "
" " " 51—60 " 11 "
" " " 61—70 " 1 Fall
" " " 71—80 " 1 "

2) In der Statistik I: 57 rechtsseitige, 23 linksseitige Aneurysmen.

Autor bezw. Operateur	Seite	Subjective Symptome seit	Objective Symptome seit
Moynihan	R.	?	1 Jahr 4 Monaten.
Allingham	„	1 Jahr.	3 Jahren.
Lediard	„	10 Monaten.	10 Monaten.
Braun II	„	3 Monaten.	?
Carmine	L.	ca. 3 Jahren.	ca. 3 Jahren.
Thorburn	„	?	½ Jahr.
Braun I	„	einigen Jahren.	ca. 5 Monaten.
Heuston	„	ca. 9 Monaten.	ca. 1 Monat.
Godlee	„	ca. 4 Monaten.	ca. 4 Monaten.
Wright und Wrigley	„	ca. 7 Monaten.	ca. ½ Monat (?)
Kammerer	„	ca. 6 Wochen.	ca. 3 Monaten.
König	„	—	ca. 3 Monaten.

Auf die verschiedenen Operationsverfahren vertheilen sich die Fälle folgendermaassen:

Methode	Insgesammt	R	L.	Unbestimmt
Distale Ligatur	5	3	2	—
Proximale Ligatur	9	3	5	1
Proximale und distale Ligatur (1. Portion der Subclavia, Axillaris)	2	2	—	—
Exstirpation	4	3	1	—
Unvollendet	1	1	—	—
	21	12	8	1

Die distale Ligatur wurde in drei verschiedenen Modificationen angewendet:

Distale Ligatur	Insgesammt	R.	L.	Autor bezw. Operateur
3. Portion der Subclavia	1	1	—	Meriwether 1.
Carotis und Axillaris	1	1	—	Lloyd 2.
Axillaris	3	1	2	Braun II, Carmine 12, Thorburn 13.

Die proximale Ligatur kam in fünf verschiedenen Formen zur Anwendung:

Proximale Ligatur	Insgesammt	R.	L.	?	Autor bezw. Operateur
3. Portion der Subclavia	8	1	2	—	Gussenbauer 3, Braun 14, Heuston 15.
2. Portion der Subclavia	2	—	2	—	Godlee 16, Wright u. Wrigley 17.
1. Portion der Subclavia	2	—	1	1	Kammerer 18, Tuffier 20.
Anonyma und Carotis	1	1	—	—	Symonds 5.
Anonyma, Carotis, Subclavia	1	1	—	—	Willet 4.

Mortalität der Operation: Unter den 20 verwerthbaren Fällen[1]) befinden sich 3 Todesfälle in Folge des operativen Eingriffs. Dies entspricht einer Mortalität von 15 Proc. insgesammt (9,1 Proc. für rechtsseitige, 25 Proc. für linksseitige Aneurysmen).

Der Tod war verursacht: 2 mal durch arterielle Hämorrhagie, in Folge Durchschneidens der Ligatur, und zwar 1 mal wenige Wochen (Pitts, 7), das andere Mal (Kammerer, 18) 4 Wochen p. oper.

1 mal war doppelseitige Lungenembolie (Braun, 14) 22 Tage p. oper. die Todesursache.

Auf die verschiedenen Verfahren vertheilen sich die Todesfälle folgendermaassen:

I. Distale Ligatur: Unter 5 Fällen kein Todesfall.

II. Proximale Ligatur: Unter 8 verwerthbaren Fällen 2 Todesfälle (Ligatur der 1. Portion der linken Subclavia, Hämorrhagie [Kammerer, 18] und Ligatur der 3. Portion der linken Subclavia, Embolie der Lungenarterien [Braun, 14]).

III. Proximale und distale Ligatur: Unter den 2 Fällen 1 Todesfall (in Folge der 1. Portion der rechten Subclavia, Hämorrhagie [Pitts', 7]).

IV. Exstirpation: Unter 4 Fällen kein Todesfall.

V. Unvollendete Operation: 1 Fall ohne Todesfall.

Resultate der operativen Behandlung in Bezug auf den Krankheitsverlauf:

A. Keine oder nur schnell vorübergehende Besserung.

Unter den 19[2]) verwerthbaren Fällen wurde bei 6 keine Besserung von einiger Dauer erzielt. Es entspricht dies 31,6 Proc. insgesammt, 20 Proc. (2 von 10) für die rechtsseitigen, 50 Proc. (4 von 8 für die linksseitigen Aneurysmen. Es sind dies die Fälle:

Pitts, 7: Todesfall in Folge der Operation (s. vorher).

Moynihan, 8: Tod 59 Tage p. oper. durch Ruptur eines Aneurysma, das sich central von der Ligaturstelle gebildet hatte.

Carmine, 12: einen Monat p. oper. Zustand wie vor der Operation. Tod an Ruptur ca. 6 Monate p. oper.

Thorburn, 13: nach 17 Tagen pulsirt das Aneurysma wieder, später elektrisch behandelt.

Braun, 14, Kammerer 18 Todesfälle in Folge der Operation (s. vorher).

---

1) Wir lassen dabei den Fall Willet's 4, ausser Acht.

2) Fall 4 (Willet) und 5 (Symonds) nicht berücksichtigt.

Für die verschiedenen Operationsverfahren ergeben sich danach folgende Misserfolge:

I. Distale Ligatur: Unter 5 Fällen 2.

II. Proximale Ligatur: Unter 7 verwerthbaren Fällen 2.

III. Proximale und distale Ligatur: Unter 2 Fällen 1.

IV. Exstirpation: Unter 4 Fällen 1.

V. Unvollendete Operationen: Unter 1 Fall 0.

B. Besserungen (bezw. Heilungen).

Unter den 19 verwerthbaren Fällen sind 13 günstige Resultate (= 68,4 Proc. insgesammt, 50 Proc. für die linksseitigen (4 von 8), 80 Proc. für die rechtsseitigen Aneurysmen (8 von 10). Als definitive Heilungen können von diesen 3 betrachtet werden (= 15,8 Proc. insgesammt, 20 Proc. für die rechte Seite (2 von 10), 12,5 Proc. für die linke Seite (1 von 8), als vorläufig geheilt wären ausserdem 6 Fälle anzusehen (=31,6 Proc. insgesammt), 20 Proc. (2 von 10) für die rechte Seite, 37,5 Proc. für die linke Seite (3 von 8).

Für die einzelnen Methoden ergeben sich folgende Zahlen:

I. Distale Ligatur: Von den 5 Fällen sind 3 gebessert (Meriwether, 1, Lloyd, 2, Braun), und zwar von 3 rechtsseitigen Fällen 3, von 2 linksseitigen 0. Geheilt 0.

II. Proximale Ligatur: Unter den 7 verwerthbaren Fällen sind 5 günstige Resultate, sie sind als vorläufig geheilt zu bezeichnen, und zwar von linksseitigen 3 (Heuston, 15, Godlee, 16, Wright und Wrigley, 17), 1 rechtsseitiger (Gussenbauer, 3), 1 Fall ohne Angabe der Seite (Tuffier, 20).

III. Proximale und distale Ligatur: Unter den 2 Fällen 1 Fall (rechts) vorläufig geheilt (Clutton, 6).

IV. Exstirpation: Unter den 4 Fällen 3 Heilungen, und zwar von 3 rechtsseitigen 2 (Allingham, 9, Lediard, 10), ein linksseitiger (König, 19).

V. Unvollendete Operation: Ein Fall (rechtsseitig), gebessert (Thorne, 11).

Ueber die Symptome der Besserung, sowie die Dauer derselben und den weiteren Verlauf giebt die folgende Tabelle eine Uebersicht.

Autor	Dauer der beobachtenden Besserung	Symptome der Besserung		Weiterer Verlauf
		subjective	objective	
Meriwether, 1	2 J. ?	Keine Schmerzen oder sonstigen Störungen.	Verkleinerung des Tumors von Grösse 3" : 2" auf Wallnussgrösse. Aneurysma hart. Pulsation anfangs nicht verändert, später?	?
Lloyd, 2 . . .	5 Wochen p. op.	?	Pulsation geringer, Aneurysma kleiner und hart.	?
Gussenbauer 3	c. 3½ Monat p. op.	Keine Schmerzen.	Keine Pulsation.	?
Clutton, 6 . .	c. 7 Mon. nach der proximalen, c. 4 Mon. nach der distalen Ligatur.	?	Verschwinden des Tumors und der Pulsation.	?
Allingham, 9	1 Monat p. op.	Keine Störungen.	Keine Symptome von Aneurysma. (Exstirpation.	?
Lediard, 10 .	3 Monat p. op.	Schmerzen u. Schwäche im Arm verschwunden.	Kein Zeichen von Aneurysma. (Exstirpation).	?
Thorne, 11 . .	c. 2 Monate p. op.	?	Verminderung der Pulsation. Aneurysma consolidirt.	?
Heuston, 15 .	11 Monate p. op.	Keine Schmerzen.	Tumor verkleinert, ohne Pulsation.	4 Jahre p. op. gesund arbeitsfähig vorgestellt.
Godlee, 16 . .	2 Monate, 8 Tage.	Gefühl des Taubseins verschwunden.	Aneurysma verkleinert, ohne Pulsation.	?
Wright und Wrigley, 17	2 Monate, 1 Woche	?	Aneurysma verkleinert, fest, ohne Pulsation.	?
König, 19 . .	25 Tage.	Keine Beschwerden.	Keine Aneurysmasymptome (Extirpation).	?
Tuffier, 20 . .	3 Monate.	?	Tumor und Pulsation verschwunden.	?
Braun II . . .	4 Wochen.	Schmerzen geringer.	Anfangs keine Besserung.	1 6. 3 Mon. p. op. anscheinend wohl auf der Strasse gesehen. Naheru 2 J. p. op. ist d. Schwellung verschwunden

Diesen 13 günstigen Resultaten würden, wenn wir den Zeitraum 1890 bis jetzt in Betracht ziehen, sich noch die Fälle Schopf (15), Halst (25), Coppinger (12), Burrel (8) anreihen, so dass es im Ganzen 17 Beobachtungen wären, von denen man 5 als definitive Heilungen, 7 als vorläufige Heilungen, die 5 übrigen als Besserungen bezeichnen kann.

Was für Erfolge sind demgegenüber bei nichtoperativer Behandlung in dem gleichen Zeitraum bekannt geworden? Die folgende Tabelle giebt eine Uebersicht.

Autor (Operateur)	Dauer der beobachteten Besserung	Symptome der Besserung		Weiterer Verlauf	Behandlungsmethode
		subjective	objective		
Valladarès . .	5 Monate.	?	Tumor kleiner, härter, pulslos.	?	Jodkali, galvanischer Strom.
Oliver	Einige Monate	Keine Beschwerden ausser Lähmung d. Armes	Spontane Ausstossung d. Aneurysmas durch Gangrän.	?	Keine.
Sheen	1 Jahr 7 Mon.	?	Kein Zeichen von Aneurysma.	?	Jodkali.
Duckworth . .	?	?	Verkleinerung u. Consolidation des Aneurysma.	?	Jodkali.
Macewen . . .	Ueber 1 Jahr.	Verschwinden des Kribbelns, Taubseins, der Schwäche des Armes.	Aneurysma auf 1/3 geschrumpft, fest, ohne Pulsation.	?	Macewen's Methode (Nadeleinführung und Kratzen d. Wand).
Lancereaux .	?	?	Aneurysma pulslos, hart.	?	Gelatineinjectionen.
Thorburn. . .	?	?	Verschwinden der Pulsation.	?	Einführung von Nadeln und Elektrolyse.

Es ständen hiernach den 17 chirurgischen Erfolgen nur 7 nichtchirurgische gegenüber, den 5 definitiven Heilungen 1 (Oliver), den 7 vorläufigen Heilungen 2 (Sheen, Macewen), den 5 Besserungen 4. Es wäre danach die Ueberlegenheit des operativen Verfahrens anzunehmen.

Im Folgenden sei es gestattet, dasselbe in seinen verschiedenen Formen an der Hand der detaillirt aufgeführten Statistiken einer kritischen Betrachtung zu unterwerfen und die Schlüsse zu ziehen, die sich daraus ergeben.

Während bei dem Aneurysma der Art. Anonyma, wie wir gesehen haben, nur die periphere Ligatur in einer ihrer Formen für die chirurgische Behandlung in Frage kommt, ist bei den Aneurysmen der Art. subclavia in Folge ihrer, durch die anatomische Lage bedingten, leichteren Zugänglichkeit eine grössere Mannigfaltigkeit der Methoden von vornherein gegeben. In der That sind nicht weniger als 18 verschiedene Verfahren von den Chirurgen in Anwendung gebracht worden. Sie lassen sich in 4 Gruppen eintheilen:

1. die Eröffnung des Aneurysmas (Syme [6] 1860),
2. die Exarticulation im Schultergelenk (Spence [13] 1864),

3. die Ligatur,

4. die Exstirpation (König [48] 1890).

Die Ligatur wurde auf 16 verschiedene Arten ausgeführt:

a) Distale Ligatur der

1. Axillaris (Dupuytren [71] 1829 mit ungünstigem Ausgang, McLean [24] 1874 mit günstigem [1]));

2. Carotis (Butcher [72] 1863 mit ungünstigem Ausgang);

3. Axillaris und Carotis (Lloyd [35] 1888);

4. 3. Portion der Subclavia (Toland [23] 1864);

b) proximale Ligatur der

5. 3. Portion der Subclavia (Colles [73] 1813 mit ungünstigem. Post [34] 1817 mit günstigem Ausgang, aber bei axillärer Form: bei Subclaviaaneurysma: Sawinkoff [30] 1823);

6. 2. Portion der Subclavia (Liston [19] 1820);

7. 1. Portion der Subclavia (Arendt [74] 1826 mit ungünstigem Ausgang, Halsted [25] 1892 mit günstigem bei seiner Exstirpation: bei alleiniger proximaler Ligatur: Halsted 1899);

8. 1. Portion der Subclavia und Carotis communis (Liston [73] 1838 mit ungünstigem Ausgange);

9. 1. Portion der Subclavia, Carotis communis und Vertebralis (Parker [76] 1863 mit ungünstigem Ausgang);

10. Anonyma (Mott [77] 1818 mit ungünstigem Ausgang Smyth [10] 1864 mit günstigem [aber gleichzeitig Carotis und Vertebralis ligirt, siehe später], Anonyma allein: Burrel 1895);

11. Anonyma und Carotis (Mott [78] 1863 mit ungünstigem. Coppinger [12] 1893 mit günstigem Ausgang);

12. Anonyma, Carotis und Subclavia (Willet [37] 1893. Resultat?);

13. Anonyma, Carotis, später 1. Portion der Subclavia (Banks [79] 1885 mit ungünstigem Ausgang);

14. Anonyma, Carotis und Vertebralis (Bull [80] 1884 mit ungünstigem Ausgang);

15) Anonyma und Carotis, später Vertebralis, Mammaria interna (Smyth [10] 1864);

c) proximale und distale Ligatur

15. Ligatur der ersten Portion der Subclavia und der Axillaris (Clutton [39] 1896).

Wie verhalten sich nun die Vorzüge und Nachtheile der ein-

1) Es ist hierunter nur die Heilung von der Operation verstanden.

zelnen Verfahren und welche Resultate sind mit denselben bisher erzielt worden?

Was zunächst die Incision des Aneurysma mit nachfolgender Ligatur der zu- und abführenden Arterie betrifft, so kommt dieser Methode wohl nur noch historische Bedeutung zu. Wenngleich es Syme (6) gelang, seinen Patienten durchzubringen, so ist dies doch mehr ein glücklicher Zufall, als ein Verdienst des Operateurs, indem es seinem Assistenten noch gelang, die centrale Arterie zu comprimiren und so die abundante Blutung, die der Incision des Sackes gefolgt war, zu beherrschen. Weniger glücklich war Smyth (10), dessen Patient der Hämorrhagie erlag. Heutzutage wird sich wohl kaum noch ein Chirurg entschliessen, ein so irrationelles Verfahren einzuschlagen, vielmehr wird er bei einer Aneurysmaoperation auf nichts mehr sein Augenmerk richten, als darauf, eine Verletzung der Wandung des Sackes auf das Sorgfältigste zu vermeiden.

Gleichfalls principiell zu verwerfen, ist nach meiner Ansicht die Exarticulation des Armes im Schultergelenk, eine Methode, die von Fergusson (83) empfohlen und von Spence zuerst (1864) ausgeführt wurde. Die theoretische Ueberlegung dabei war die, es sollte die Wirksamkeit der distalen Gefässligatur durch die Fortnahme der Armes insofern unterstützt werden, als eben dadurch die Bildung des für die obere Extremität erforderlichen Collateralkreislaufes hintangehalten wird. Dagegen lässt sich logisch wohl nicht viel einwenden. Immerhin ist es doch eine bedeutende Verstümmelung, auch wenn es sich um mehr oder weniger gebrauchsunfähige Glieder handelt, die nur zu rechtfertigen wäre, wenn wirklich einwandsfreie Erfolge damit erzielt worden wären. Dies ist aber nicht der Fall. Spence's Kranker überlebte zwar die Operation über 4 Jahre, das ist aber auch das Einzige, wie Heath (27) mit Recht hervorhebt, was man darüber sagen kann. Von Heilung war keine Rede, die Pulsation bestand fort und vor seinem Tode hatte sich das Aneurysma nach der Brust zu weiter entwickelt. Eine Besserung bei Rose's Patienten muss allerdings auch zugegeben werden, da die Pulsation schwächer war und das Aneurysma auf $^1/_3$ verkleinert, doch erstreckt sich hier die Beobachtungsdauer nur auf etwas über 3 Wochen und ein derartiges Resultat ist auch schon auf einfachere Weise (z. B. distale Ligatur, vgl. meine Statistik der Anonymaaneurysmen) erreicht worden. Endlich Morton's Fall ist eigentlich correcter Weise nicht dieser Methode zuzuzählen. Es war hier die proximale Ligatur (2. Portion der Subclavia) ausgeführt worden, der Arm wurde am 43. Tag wegen Gangrän amputirt und am 67. Tag wegen einer Hämorrhagie der

Stumpf exarticulirt. Die (72 Tage nach der letzten Operation beobachtete) Heilung ist logischer Weise der centralen Ligatur, sowie der Vereiterung des Sackes und nicht der Exarticulation zuzuschreiben. Trotzdem ist die Methode noch einmal vor nicht so langer Zeit (mit ungünstigem Verlauf) ausgeführt worden (Morton [26] 1894).

Was die verschiedenen Formen der Ligatur angeht, so herrscht wohl darüber keine Meinungsdifferenz, dass die peripher e Ligatur als die am wenigsten wirksame anzusehen ist, wurde sie doch nur als ein Verfahren faute de mieux für die Fälle angegeben, bei denen eine centrale Unterbindung unausführbar war. So kann es uns auch nicht wundern, dass nur eine geringe Neigung bestand, diese häufig central zugänglichen Aneurysmen peripher zu ligiren. Unter 7 derartigen Fällen der Statistik I findet sich nur 1 Fall (Toland) einer angeblichen Besserung, aber auch diese ist bei Souchon mit einem Fragezeichen versehen, Details in Bezug auf Dauer und Symptome derselben sind nicht zugänglich. Günstiger erscheinen die Resultate der Statistik II: von den 5 Fällen wurden 3 wesentlich gebessert: allerdings beträgt die Beobachtungsdauer des einen (Lloyd) nur fünf Wochen, die der beiden andern aber (Meriwether, Braun) ungefähr 2 Jahre. Auch darf nicht ausser Acht gelassen werden, dass sich hier die unwirksamere Methode zu der in Folge des mehr centralen Sitzes schwereren Erkrankung gesellt. Bisweilen setzt sich noch dazu die aneurysmatische Erweiterung über die Subclavia hinaus centralwärts in die Anonyma fort und ein Theil der in den Subclaviastatistiken aufgeführten Fälle, wie die von Butcher (72), Spence, Rose, Meriwether (1), Lloyd (2) würden bei späteren Revisionen besser den Anonymaaneurysmen beizufügen sein.

Als ein wirksames Verfahren der Aneurysmenbehandlung kann im Allgemeinen die centrale Unterbindung der Arterie betrachtet werden. Gleichwohl waren die bisher (Statistik I) damit erzielten Resultate als schlecht zu bezeichnen. Betrug doch die Mortalität dieser Operation nicht weniger als 73 Proc. (46 von 63) für beide Seiten, und für die rechte Seite erreichte sie sogar die ominöse Höhe von 85,1 Proc. Die Ursachen dieser hohen Sterblichkeit lagen aber nicht an der Operation als solcher, sondern, wie bekannt, an dem Mangel des aseptischen Wundheilungsverlaufes, die Kranken gingen an Hämorrhagie oder Pyämie zu Grunde. Aber auch das kleine Häuflein der bekannt gewordenen Besserungen (bez. Heilungen), 5 an der Zahl für die rechte Seite, schrumpft noch bei näherer Betrachtung zusammen. Da ist zunächst der durch Ligatur der Anonyma „gebesserte“ Fall

Burrel's. Der Patient starb nicht an der Operation, das ist gewiss eine bewundernswürdige chirurgische Leistung, zumal sie die erste Beobachtung dieser Art (alleinige Unterbindung der Anonyma bei Aneurysma mit günstigem Ausgang) darstellt. Nur will es mir nicht recht einleuchten, dass der Kranke wirklich Vortheil von dem Eingriff hatte. Die Ansicht, dass der Patient auch ohne die Operation noch die 104 Tage mit seinem kranken Herzen, das schliesslich seinen Tod verursachte, gelebt hätte, scheint mir zum Mindesten nicht widerlegt. Sicherlich war das Aneurysma bei der Section nicht geheilt (thrombosirt).

Als objectiv gebessert muss der Fall Hobart's bezeichnet werden, wo von dem pulsirenden Tumor nach der centralen Ligatur der 3. Portion der Subclavia im weiteren Verlauf kaum eine Spur zu sehen war. Doch ist die Beobachtungsdauer nur eine kurze, weniger als 3 Monate, auch handelt es sich nicht um ein reines Subclaviaaneurysma, sondern um ein peripherer gelegenes, axilläres, allenfalls subclavio-axilläres. Als vorläufig geheilt müsste der Fall Green's betrachtet werden, der nach der proximalen Ligatur der 3. Portion der Subclavia mehrere Jahre später gesund wiedergesehen wurde. Leider habe ich nicht controlliren können, woher Poland diese letztere Angabe hat, bei Crisp (85), den er erwähnt, steht davon nichts, über Mr. Solly ist mir nichts bekannt.

Beachtenswerthe Erfolge sind die beiden folgenden Beobachtungen: Smyth's viel citirter und wohl wenig gelesener[1]) Fall überlebte die Operation (Unterbindung der Anonyma, Carotis, Vertebralis) fast elf Jahre, zu dieser Zeit war allerdings sein Zustand wie vor der 1. Operation. Als das pulsirende Aneurysma zu perforiren drohte, incidirte man, worauf der Kranke sich verblutete. Immerhin ist doch von einer lange dauernden Besserung zu sprechen. In neuerer Zeit erregte der Fall Coppinger's Aufsehen. Der Patient war 2½ Jahr nach dem Eingriff (Ligatur der Anonyma und Carotis) ganz frei von Symptomen seines früheren Aneurysmas; der Fall kann also als vorläufig geheilt registrirt werden. Wie man sieht, ist also eine definitive Heilung eines rechtsseitigen Subclaviaaneurysmas durch proximale Ligatur nicht bekannt geworden.

In Bezug auf die Mortalität ist bei den Fällen der Statistik II insofern eine erfreuliche Besserung zu verzeichnen, als ein Todesfall bei proximaler Ligatur der rechten Seite nicht bekannt geworden ist,

1) Es ist mir auch nicht in London gelungen, das Original einzusehen weder im British Museum noch im R. C. S.

allerdings sind es auch nur 2 verwerthbare Beobachtungen. Eine definitive Heilung kann ich nicht anerkennen, Gussenbauer's Fall mus bei der 3½ Monate betragenden Beobachtungsdauer als vorläufig geheilt angesehen werden.

Wesentlich günstiger stellten sich in der Statistik I die Resultate für die proximale Ligatur auf der linken Seite dar. Nicht nur war die Mortalität eine bedeutend geringere (37,5 Proc. gegenüber 85,1 Proc. r.) sondern auch die therapeutischen Erfolge waren nicht unbefriedigend unter den 16 Fällen waren 10 günstige Resultate, von diesen kann man 3 als gebessert, 6 als vorläufig, 1 als definitiv geheilt ansehen Von den 3 Besserungen ist die eine fast 9 Monate p. op. beobachtet (Warren 20), das Aneurysma war nach proximaler Ligatur der 3. Portion der Subclavia in dieser Zeit bedeutend verkleinert, schien pulslos zu sein, aber flüssigen Inhalt zu haben, die Dauer der Besserung in Mott's Fall (33) (Verschwinden der Pulsation nach der gleichen Operation), sowie Ligatur der Scapularis posterior ist nicht bekannt. Liston's Patient ist nur 1 Monat p. op. beobachtet, das Aneurysma war nach Ligatur der 2. Portion der Subclavia bedeutend verkleinert und pulslos. Von den 6 vorläufigen Heilungen ist der Fall Post's zwar in Bezug auf das Resultat einwandsfrei, aber er gehört nicht in die Statistik der Subclaviaaneurysma, es handelt sich um ein Aneurysma der Brachialis, das einen Theil der Axillaris wohl noch mit ergriff, aber es liegt kein Grund vor, eine Betheiligung der Subclavia anzunehmen. Als subclavio-axilläre Formen, welche den Axillaraneurysmen näher stehen, können die Beobachtungen von Wishart (Dauer 2 Monate) und Porter (5 Monate) gelten. Das günstige Resultat: Verschwinden des Tumors und der Pulsation ist jedoch nicht lediglich der Ligatur zuzuschreiben, sondern der nach derselben eintretenden Vereiterung des Aneurysmainhaltes, die in beiden Fällen zur Eröffnung und Entleerung des Sackes führte, eine Complication, die hier eine Heilung anbahnte, die man wohl auch als eine radicale und definitive auffassen kann. Die drei restirenden Fälle sind Subclaviaaneurysmen, deren Heilung sich durch Verschwinden des Tumors und der Pulsation documentirte; die Beobachtungsdauer betrug ½ Jahr (Nicholls), 1 Jahr 1 Monat (Sawinkoff), 9 Jahre (Skey).

Bei der als definitiv bezeichneten Heilung White's und Huntington's liegt mir zwar keine Angabe über die Dauer derselben vor, doch zeigte sich bei der Section des an Ruptur eines Aneurysma der Aorta abdominalis verstorbenen Kranken die Subclavia zwischen den Ursprungsstellen der Intercostalis suprema und dem Abgange der Thoracica acromialis verschlossen.

Unter den fünf mit proximaler Ligatur behandelten Fällen linksseitiger Aneurysmen der Statistik II befinden sich 2 Todesfälle in Folge der Operation. Jedoch kommt eigentlich nur einer davon auf Rechnung der Ligatur, hier folgte (Kammerer) der Tod an Hämorrhagie der Ligatur der 1. Portion der Subclavia in Folge Durchschneidens des Fadens, obwohl der Wundverlauf angeblich nicht durch Infection complicirt war. Der andere Todesfall (Braun, 14) ist mehr als ein unglücklicher Zufall zu betrachten, da das Aneurysma der Subclavia bei dem an Lungenembolie verstorbenen Manne sich bei der Section als im anatomischen Sinne geheilt (vollständig thrombosirt) erwies. Allerdings hätte der Kranke bei seinem umfangreichen Aortenaneurysma sowie so nicht mehr lange gelebt. Die drei überlebenden Patienten kann man als vorläufig geheilt ansehen, insofern die Aneurysmen zu kleinen, harten, pulslosen Gebilden zusammenschrumpften. Die Dauerheilung ist allerdings nur bei Heuston's Fall, der 4 Jahre beobachtet wurde, einigermaassen garantirt, bei Godlee, sowie Wright und Wrigley beträgt die Beobachtungsdauer nur etwas über 2 Monate. Godlee's Fall stellt ein subclavio-axilläres Aneurysma dar. Den günstigen Resultaten der proximalen Ligatur ist zum Schlusse noch Tuffier's Fall anzureihen, der eine vorläufige 3 Monate beobachtete Heilung eines Aneurysma der Subclavia (ohne Angabe der Seite) mit Verschwinden der Schwellung und Pulsation durch Ligatur der 1. Portion der Arterie erzielte.

Wenngleich somit die proximale Ligatur bei der Aneurysmabehandlung als eine werthvolle Methode betrachtet werden kann und mit ihr auch bei den Aneurysmen der Subclavia achtungswerthe Erfolge erzielt worden sind, so lässt sie doch in einigen Fällen im Stich, die Pulsation verschwindet zwar unmittelbar nach der Operation, kehrt aber dann nach einiger Zeit wieder. Nicht weniger als 4 derartige Fälle finden sich in der Statistik II. In 3 von denselben fügte man distale Ligatur hinzu, und so gelang es Clutton, eine vorläufige Heilung mit Verschwinden der Pulsation zu erzielen, die ca. 4 Monate hindurch beobachtet wurde. Weniger glücklich war Pitts, der seinen Patienten an Hämorrhagie verlor, da der Ligaturfaden für die 1. Portion der Subclavia trotz aseptischen Wundverlaufs die Gefässwand usurirt hatte. In Lediard's Fall blieb auch die Combination der proximalen Unterbindung mit der distalen unwirksam, da die Pulsation im Sack nur vorübergehend verschwand. Es veranlasste dieser Misserfolg den Operateur zur Ausführung der Exstirpation.

Dass die Exstirpation eines Aneurysmas die Idealmethode darstellt und allein die Radicalkur desselben garantirt, darüber kann wohl

kein Zweifel herrschen. Die Vortheile dieses Verfahrens überhaupt in der Aneurysmentherapie, ihre Ueberlegenheit über die anderen Methoden hat in letzterer Zeit besonders Delbet (85) eingehender gewürdigt und für seine Anwendung plaidirt. Dass die Exstirpation auch bei den Subclaviaaneurysmen ausführbar ist, ist durch 6 Beobachtungen nunmehr sichergestellt. Nur ein Patient starb, aber auch nicht an dem Eingriff als solchem, den er gut überstanden hatte, sondern an der Ruptur eines zweiten Aneurysmas, das sich central von der Ligaturstelle der 1. Portion der Subclavia neugebildet hatte, 59 Tage nach der Operation. Die 5 übrigen Patienten sind als definitiv geheilt anzusehen. Allerdings darf nicht verkannt werden, dass diese Fälle zum Theil günstige Verhältnisse boten. Schopf's Aneurysma war dickwandig und mit alten Gerinnseln vollständig ausgefüllt. Auch Halsted's Fall war fast vollständig thrombosirt. In Allingham's Beobachtung enthielt der Sack auch viel feste Gerinnsel, die Axillaris war obliterirt, der Ausfluss nur durch die Cervicalis profunda dargestellt. Relativ einfach lagen auch die Verhältnisse bei dem Patienten König's; es war ein spindelförmiges Aneurysma von nur 1½ Finger Dicke. Jedoch fehlte hier die Thrombose ebenso, wie bei Lediard's Operation, dessen Aneurysma nach der Exstirpation wallnussgross war (vorher fast enteneigross).

Zur Freilegung des Operationsfeldes wurde 5 mal das Schlüsselbein resecirt, 1 mal musste der grösste Theil desselben wegen Adhärenz im Zusammenhang mit dem Tumor, gleichzeitig ein 6 cm langes Stück der Vena subclavio-axillaris entfernt werden (Halsted). Bei Allingham's Operation wurde die Vene bei der Abtrennung verletzt, konnte aber seitlich ligirt werden.

Werfen wir einen Blick auf die Gefahren, welche die operative Behandlung der Aneurysmen in sich birgt, so steht die Hämorrhagie an erster Stelle. Sie ist denkbar

1. durch Verletzung des Sackes bei der Operation,
2. durch Verletzung der Arterie bei der Operation,
3. durch Ruptur des Sackes im Anschluss an die distale Ligatur,
4. als sogenannte Nachblutung.

Nur die letztere kommt für die vorliegenden Statistiken eigentlich in Frage, da eine Verletzung des Aneurysmas bei der Operation nur in dem Falle von Travers (86) vorgekommen zu sein scheint, die Aneurysmanadel bohrte bei dem Versuch, die 3. Portion der Subclavia zu unterbinden, ein Loch in den Sack, der Patient erlag der Blutung am 4. Tage. Eine Verletzung der Arterie bei der Unterbindung ist 1 mal erwähnt, die Ligatur wurde durch die atheromatös veränderte

Anonyma hindurgeführt, der Patient starb in Folge des Blutverlustes am 5. Tage (Hall [87]). Im Gegensatz hierzu muss die Nachblutung in Folge des Durchschneidens der Arterienwandung durch den Ligaturfaden in der Statistik I als eine häufige Complication bezeichnet werden. Von den 53 verwerthbaren Fällen der rechten Seite verbluteten sich nicht weniger als 28 (d. h. 52,8 Proc.), von den linksseitigen 22 (verwerthbaren) 3 (= 13,6 Proc.). Auf beide Seiten berechnet also 42,1 Proc. (31 von 75). Das Ueberwiegen der Blutungen auf der rechten Seite erklärt sich durch die desolaten Resultate der Ligatur der Anonyma und des 1. Theils der Subclavia, welch letztere rechts häufiger als links ausgeführt wurde. Die Ligaturen, welche die Blutung zur Folge hatten, lagen

an der	Axillaris	3	mal
= =	Subclavia (3. Portion) .	5	=
= =	= (2. Portion) .	1	=
= =	= (1. Portion) .	9	=
= =	Anonyma	13	=

Dass für die Häufigkeit dieser Blutungen in erster Linie die Wundinfection verantwortlich zu machen ist, ist zu bekannt, als dass es weiterer Erörterung bedürfte. So lässt sich denn auch von vornherein erwarten, dass die Resultate der Statistik II, welche nur Fälle aus der antiseptischen Periode umfasst, besser sein müssen. In der That ist dem auch so. Von den 20 verwerthbaren Fällen verbluteten sich 2 (= 10 Proc.), für die rechte Seite berechnet 9,1 Proc. (1 von 11), für die linke 12,5 (1 von 8). Beide Todesfälle betrafen Ligaturen der 1. Portion der Subclavia. Es verdient hervorgehoben zu werden, dass in beiden Beobachtungen angegeben ist, dass der Wundverlauf nicht durch Eiterung complicirt war. Wenngleich es bewiesen ist, dass man mit der Ligatur sowohl die Anonyma, als den 1. Theil der Subclavia erfolgreich verschliessen kann, so scheinen mir dieser Methode als solcher doch Mängel anzuhaften, welche ein sicheres Resultat bei der Unterbindung so grosser Gefässe, wie sie die menschliche Aorta, Anonyma und vielleicht auch der 1. Theil der Subclavia darstellen, auch bei aseptischem Wundverlauf nicht in allen Fällen garantiren, und diese Operation auch heute noch als eine gefahrvolle erscheinen lassen. Durch den stay-knot von Ballance und Edmunds (88), welche die Ruptur der Arterienhäute beim Anziehen des Fadens zu vermeiden rathen, scheint mir das Problem nicht definitiv gelöst, wenngleich ihre Vorschrift beachtenswerth erscheint. Will man aber auch den aseptischen Wundheilungsverlauf in den Fällen von Kammerer und Pitts anzweifeln, so bleibt doch die Beobachtung Burrel's zur Be-

stätigung des Factum übrig, dass der Knoten auch bei zweifellos aseptischem Verlaufe die Arterienwand durchschneiden kann. Allerdings kam es hier nicht zur Blutung, da der Process sehr langsam von Statten gegangen sein muss. Die Arterienwunde war spontan vernarbt, die Fadenschlinge in der Wandung eingeheilt. Immerhin war doch der Zweck des Eingriffs: der Verschluss der Arterie an der Ligaturstelle, nicht erreicht, das Gefässlumen war wiederhergestellt.

Die Schwierigkeit, das Problem zu lösen, besteht eben darin, dass man es vielfach mit krankhaft veränderten, atheromatösen oder sklerotischen Arterien bei den Aneurysmaoperationen zu thun hat.

Dass die Wahl des Ligaturmaterials von besonderer Bedeutung ist, kann ich nicht finden, es wird von dem Geschmacke des Operateurs abhängen, ob er resorbirbare oder nicht resorbirbare Fäden vorzieht. Als Material ist in der Statistik II Catgut 7 mal, Seide 7 mal, Känguruhsehne 3 mal, Goldschlägerhaut 1 mal angegeben. Von den zwei Blutungen fällt eine auf Catgut-, eine auf Seidenligatur.

Gegenüber der Hämorrhagie spielen die anderen Gefahren der Operation, die mit der durch die Ausschaltung der ligirten Gefässe bedingten Circulationsstörung zusammenhängen, eine nur unwesentliche Rolle. Der Collateralkreislauf bildet sich meist so schnell und reichlich aus, dass Schädigungen in Folge ungenügender Blutzufuhr zum Arm und Gehirn nur selten auftreten. Es ist das Verdienst von Allan Burns (89), zuerst an der Leiche gezeigt zu haben, dass nach der Unterbindung der Anonyma die Gefässe des Kopfes und rechten Armes sich vollständig injiciren lassen. Die Hauptcollateralwege stelle ich im Folgenden tabellarisch zusammen:

Unterbindung	Blutzufuhr zum Gehirn	Blutzufuhr zum rechten Arm
1) der Anonyma.	Aorta — Carotis sin. — Anastomosen zur Carotis dext.	Aorta — Carotis sin. — Anastomosen zur Carotis dextra — rückläufig zur Subclavia dextra. Aorta — Subclavia sin. — Vertebralis sin. — Vertebralis dextra — rückläufig zur Subclavia dextra
2) der Anonyma und Carotis dextra.	Aorta — Subclavia sin. — Vertebralis sin	Aorta — Subclavia sin. — Vertebralis sin. — Vertebralis dextra — Subclavia dextra.
3) der Anonyma, Carotis dextra, Vertebralis dextra.	do.	Aorta — Iliaca communis — Iliaca externa dextra — Epigastrica inferior dextra — Epigastrica superior dextra — Mammaria interna d. — Subclavia d.
4) der Anonyma, Carotis dextra, Vertebralis d., Mammaria interna d.	do.	a) Aorta — Intercostalarterien (r) — Anastomosen mit Subscapularis d. — Axillaris d. (Smyth [10]). b) Aorta — Thyreoidea ima — Anastomosen zur Thyreoidea inferior dextra — Subclavia d. c) Aorta — Subclavia sin. — Thyreoidea inf. sin. — Anastomosen zur Thyreoidea inf. dextra — Subclavia dextra

Bei den Fällen der Statistik II ist Gangrän des Armes niemals beobachtet worden, zu erwähnen sind nur die leichten Ernährungsstörungen, die der proximalen Ligatur der 3. Portion der Subclavia durch Gussenbauer folgten; sie bestanden in Atrophie der Muskeln, trommelschlägelartigen Verdickungen der Endphalangen der Finger und Verbreiterung der Nägel. Dagegen soll nach der Statistik I Gangrän des Armes 3 mal beobachtet worden sein. Nicht anzuzweifeln ist der Fall Morton's (28): 43 Tage nach der proximalen Ligatur der Subclavia (2. Portion) bei einem subclavio-axillären Aneurysma war der rechte Arm mumificirt, so dass die Amputation im oberen Drittel vorgenommen werden musste. Nicht ganz klar ist die Beobachtung von Colles (73), bei der nach proximaler Ligatur der 3. Portion der Subclavia Gangrän des Armes eintrat. Da aber in der Krankengeschichte angeführt wird, dass nach der Unterbindung der rechte Arm ebenso warm blieb wie der linke, Sensibilität und Motilität intact waren, andererseits aber eine schwere Pyämie mit Schüttelfrost, Fieber und Delirien am 2. Tage nach der Operation einsetzte, an welcher der Kranke mit ausgedehnten Eiterungen am Halse und im vorderen Mediastinum am 4. Tage zu Grunde ging, scheint mir die Ansicht eine grössere Wahrscheinlichkeit zu haben, dass die Gangrän in erster Linie durch pyämisch-embolisch-thrombotische Processe verursacht war. Sehr unsicher scheint mir der Fall Brodie's (90) zu sein (proximale Ligatur der 3. Portion der Subclavia), dessen Patient 5 Tage p. op. septisch starb. In der Krankengeschichte wird 3 Tage p. op. hervorgehoben, dass der rechte Arm warm war, von Gangrän desselben ist nichts erwähnt, dagegen hatte sich eine gangränöse Beschaffenheit der Operationswunde eingestellt. Dann heisst es sehr unklar: nach dem Tode war der ganze rechte Arm, ein Theil des linken, Theile von beiden Beinen gangränös; doch war das gangränöse Aussehen weniger deutlich an dem Arm, an welchem die Arterie unterbunden war, als in den anderen Gliedern (?).

Was die cerebralen Störungen betrifft, so sind solche in der Statistik II überhaupt nicht zu verzeichnen, in der Statistik I werden sie viermal erwähnt. Pirogoff's (91) Kranker starb mit linksseitiger Hemiplegie 48 Stunden nach der Unterbindung des Anonyma, Durante's (92) Patient nach Ligatur der Anonyma, Carotis und Vertebralis am 15. Tage an rechtsseitiger Hemiplegie, die am 10. Tage einsetzte. Bei der Section fanden sich ein Erweichungsherd im linken Nucleus candatus.

In Rose's Beobachtung trat 1 Tag nach der Unterbindung der rechten Carotis linksseitige Hemiplegie auf, die aber nicht zum Exitus führte.

Alle 3 Patienten waren noch nicht 50 Jahre alt (46, 45 und 37). Mit zweifelhafter Begründung führt Auchincloss (93) den Tod in seinem Falle (Unterbindung der 2. Portion der Subclavia, proximal) auf Circulationsstörungen im Gehirn zurück. Bei der Autopsie des Kranken der unter Erbrechen und Coma 68 Stunden p. op. starb, fand sich seröser Erguss an der Oberfläche und in den Höhlen des Gehirns(?). Die Wunde eiterte. Sollte es sich nicht doch um septische Zustände gehandelt haben?

Ein Punkt, der für die Prognose der Erkrankung von grosser Bedeutung ist, bedarf noch der Erörterung. In nicht so seltenen Fällen ist nämlich das Aneurysma der Subclavia nicht nur der Ausdruck einer localen Arterienerkrankung, sondern einer bisweilen weitgehenden Disposition des Gefässsystems zu dieser Affection. Es ist klar, dass dieser Umstand die durch die Operation erreichte Heilung des Subclaviaaneurysma vollkommen illusorisch und für das Individuum bedeutungslos machen kann, es stirbt eben dann an seinem nicht geheilten andern Aneurysma, dessen Sitz meist die Anonyma oder Aorta ist.

Ausser den schon früher angeführten 22 Fällen von Anonymaaneurysmen mit Betheiligung der Subclavia, deren Details in den Statistiken von Poivet und mir einzusehen sind, gehören zu diesen Gruppen 5 Fälle der Statistik I. Bei diesen war 3 mal die Anonyma gleichzeitig erkrankt (Butcher, Rose, Burrel), einmal Anonyma und Aorta thoracica (Spence), 1 mal die Aorta abdominalis (White und Huntington).

Hinzu kommen 6 Fälle der Statistik II, bei denen 2 mal die Anonyma (Meriwether, Lloyd), 2 mal die Aorta thoracica (Braun 14. Godlee), 1 mal die Carotis und Aorta (Thorburn) mitergriffen war. 1 mal hatte sich nach Exstirpation eines Aneurysma ein zweites central von der Ligaturstelle in der Subclavia gebildet (Moynihan).

Werfen wir zum Schluss noch einmal einen kurzen Blick auf das Gesammtresultat der operativen Behandlung, wobei wir die vor 1890 operirten Fälle von den nach dieser Zeit operirten trennen, so ergiebt sich Folgendes:

	Bis 1890 operirt	Seit 1890 operirt
Mortalität der Operation	73 % (55 von 75[1])	16 % (4 von 25)

1) Es sind abgezogen die Fälle Schopf, Halsted, Coppinger, Morton. Burrel, ausserdem Post; weil rein axillär, fortgelassen.

	Bis 1890 operirt	Seit 1890 operirt
Günstige Erfolge überhaupt	22,7 % (17 von 75)	70,8 % (17 von 24)
„Heilungen" davon	9,3 % (7 von 75)	50 % (12 von 24)
Definitive Heilungen	1,3 % [1 von 75 (White und Huntington).]	20,8 % (5 [Exstirpationen] von 24)

Diese Zahlen, welche keineswegs einer optimistischen Auffassung der Dinge entsprechen, zeigen, glaube ich, einen erfreulichen Fortschritt in der Therapie dieser gefährlichen Erkrankung, ein Resultat, das der Entwicklung der Aseptik und der vervollkommneten Technik zu verdanken ist. Es geht daraus mit Sicherheit hervor, dass die Prognose der Subclaviaaneurysmen heutzutage bei operativer Behandlung eine wesentlich bessere ist, als sie sich in den bisherigen Statistiken darstellte.

Auch für diese Operationen sind noch Mittheilungen über Endresultate sehr erwünscht, da die Fälle mit längerer Beobachtungsdauer noch immer rar sind. Es wurden beobachtet:

c. 2 Jahre 2 Fälle (Meriwether [?], Braun); länger als 2 Jahre 2 Fälle (Coppinger [2½ J.,] Green [„mehrere" J.]); länger als 3 Jahre 2 Fälle (Spence [4 J.], Heuston [4 J.]; länger als 8 Jahre 2 Fälle (Skey [9 J.], Smyth [11 J.]). Es verdient noch erwähnt zu werden, dass unter den bis 1890 erhaltenen 17 günstigen Erfolgen sich 5 Fälle von subclavio-axillären Aneurysmen befinden (Hobart, Syme, Wishart, Porter, Morton), die den reinen Axillarformen nahe stehen, unter den seit 1890 erzielten günstigen Resultaten finden sich solche 3 mal (Schopf, Braun, Godlee).

Welche Schlüsse können wir aus diesen Betrachtungen für die Behandlung in der Zukunft ziehen?

Als Idealmethode kann ohne Zweifel die Exstirpation gelten. Abgesehen davon, dass sie bei ihrem Gelingen eine Radicalheilung garantirt, beseitigt sie auch die Störungen, die auch nach vollständiger Thrombosirung des Aneurysma in Form von Schmerzen (Schopf) zurückbleiben können. Leider ist sie aber nur für einen Theil der Fälle verwendbar. Ist das Aneurysma nicht thrombosirt, sondern mehr oder weniger dünnwandig und pulsirend, so kann zur Exstirpation nur gerathen werden, wenn dasselbe wenig voluminös ist und keine stärkeren Verwachsungen zeigt. Wichtig ist die breite Freilegung des Operationsterrains mit Resection (am besten temporärer) der Clavicula. Ist das Aneurysma

gross, so kann diese Operation auch noch mit Erfolg durchgeführt werden, wenn der Sackinhalt grösstentheils thrombosirt ist (Halsted, bei Verwachsungen mit Clavicula und Vena subclavia, sind die davon betroffenen Theile gleichzeitig mit zu entfernen (Halsted).

Ist die Exstirpation nicht ausführbar, so ist, wenn möglich, die proximale Ligatur auszuführen. Jedoch ist daran festzuhalten, dass der Ligatur der Anonyma auch heute noch trotz sicherer Aseptik Gefahren anhaften, die in der Ligaturmethode als solcher begründet liegen. Will man dieses Gefäss unterbinden, so ist breite Freilegung mit Resection der Clavicula und des Manubrium sterni (Bardenheuer) erforderlich. Für Aneurysmenoperationen kann man sich dabei an die Vorschriften von Rydygier (94) oder Moynihan (41) halten.

Tritt nach centraler Ligatur eine Consolidirung des Sackinhaltes nicht ein, so ist die distale Ligatur hinzuzufügen.

In den Fällen, bei welchen nur die distale Ligatur ausgeführt werden kann, muss die Aussicht auf eine Dauerheilung als zweifelhaft betrachtet werden.

Will man von einem operativen Eingriff überhaupt absehen, was bei weit vorgeschrittenen Fällen, drohender Ruptur wohl anzurathen ist, so verdient das Verfahren Macewen's (Einführen von Nadeln und Kratzen der Wandung) wohl das meiste Vertrauen. Der von ihm erzielte Erfolg (Nr. 11 der nichtoperativen Fälle) ist doch recht augenfällig. Bei Fällen, wo nicht viel zu verlieren ist, muss doch wieder an Elektrolyse und ev. Filipunctur faute de mieux erinnert werden. Mit ersterer wurde eine Besserung erzielt (Thorburn). Ueber den Werth der Gelatineinjectionen scheint mir ein definitives Urtheil noch nicht gesichert.

Am Schlusse meiner Arbeit ist es mir eine angenehme Pflicht. Herrn Geheimrath Professor Dr. Braun für die Anregung zu dieser Arbeit und sein Interesse an derselben meinen Dank auszusprechen.

Literaturverzeichniss.

1) Koch, Wilh., Ueber Unterbindungen und Aneurysmen der Arteria subclavia. Arch. f. klin. Chir. 1869. 10. Bd. S. 195.

2) Poland, Alfred, Statistics of Subclavian Aneurism. Guy's Hospital Rep. 1870. Vol. XV. p. 47. 1871. Vol. XVI. p. 1. 1872. Vol. XVII. p. 1.

3) Wyeth, John, A., Essays upon the surgical anatomy and history of the common external and internal carotid arteries, and the surgical anatomy and history of the innominate and subclavian arteries etc. The Trans. of the americ. med. assoc. 1878. Vol. XXIX. Philadelphia. (Beigeheftet.)

4) Souchon, Edmond, Operative treatment of aneurism of the third portion of the subclavian artery. Ann. of surg. 1895. Nov. u. Dec. (Part. 35 u. 36.)
5) Morozoff und Mikhailoff (Kiew), On ligature of the subclavian artery. Ref. Annales of surg. 1889. Vol. IX. p. 362 (Nr. 5) nach Trans. of the third gener. meeting of Russian medic. men at St. Petersburg. 1889. Nr. 10.
6) Syme, J., On the treatment of axillary aneurism. Medico-chirurg. Trans. 1860. Vol. XLIII. p. 137.
7) Hobart, Edinburgh med. and surg. journ 1836. Vol. XLV. p. 48.
8) Burrel, Ligature of the Innominate artery with report of a case. Boston med. and surg. journ. 1895. Vol. 133. p. 125.
9) Barwell, R., Aneurism.: In Ashhurst. The international Encyklop. of surg. 1883. Vol. III. p. 511.
10) Smyth, Americ. med. Times. 1864. Archiv. of Charity Hosp. New-Orleans 1876. Cit. nach Souchon. Dublin journ. of med. Science. 1876. Vol. LXII. p. 481.
11) Green, 1844 (quoted by Crisp; seen and confirmed by Mr. Solly) in Poland. Guy's Hosp. Rep. Vol. XV. p. 71.
12) Coppinger, Lancet 1893. Vol. II. p. 327, ibid. 1895. Vol. I. p. 236. July 27. Souchon (l. cit). p. 568.
13) Spence, Lectures of Surgery. Vol. I. p. 616 und Medico-chirurg. Trans. 1869. Vol. LII. p. 306. Notes of a case of Subclavian Aneurism., in which Amputation at the shoulder joint was performed etc.
14) Rose, Brit. med. journ. 1880. Vol. I. p. 924.
15) Schopf, F., Zur Aneurysmabehandlung. Wiener klin. Wochenschr. 1891. Nr. 45. S. 840.
16) Nicholls, London med. Gaz. Vol. XI. 1832—33. p. 242. Lancet 1832.
17) Demme, H., Mittheilungen aus der chirurg. Klinik meines Vaters. Schweizer Zeitschr. f. Heilk. 1862. 1. Bd.
18) Earle, Ligature of the Subclavian Artery for a supposed aneurism. The americ. journ. of the med. Sciences. 1836. Vol. XVIII. p. 516 (London med. Gaz. july 11. 1835).
19) Liston, R., Case of Aneurism in the axillary portion of the left brachial artery etc. Edinburgh med. and surg. journ. 1820. Vol. XVI. p. 348.
20) Warren, Surgic. Observ. 1867. p. 429. Americ. journ. of med. Science. N. 5. Vol. XVII. p. 13.
21) Porter, Dublin Hosp. Rep. 1830. Vol. V. p. 196. Guy's Hosp. Rep. Vol. XV. p. 73. History of two cases of Aneurism. etc.
22) Skey, Case of Subclavio-axillary Aneurism etc. Lancet 1840—41. Vol. II. p. 376. Operative Surgery. 1841. p. 222.
23) Toland, Western Lancet, San Francisco 1872. Vol. 11. p. 352. Cit. nach Souchon.
24) McLean, Western Lancet, San Francisco 1874. Vol. 111. p. 352. Cit. nach Souchon.
25) Halsted, Ligation of the first portion of the left subclavian artery and Excision of a Subclavio-axillary Aneurism. John Hopkins Hosp. Bull. 1892. Vol. 111. p. 93.
26) Morton, Ch., A case of subclavian aneurism. Brit. med. journ. 1894. I. p. 1070.
27) Heath, Chr., On a case of aneurism of the subclavian artery. Medico-chirurg. Trans. 1880. Vol. 63. p. 65.

28) Morton, American journ. of med. Scienc. 1867. Vol. LIV. p. 70. A Case of axillary aneurism.
29) Post, In Cooper: Case of aneurism in the arm cured by tying the subclavian artery. Medico-chirurg. Trans. 1818. Vol. IX. p. 185.
30) Sawinkoff, Heilung eines Aneurysmas der Arteria subclavia durch die Unterbindung derselben. Gräfe u. Walther's Journ. der Chirurgie u. Augenheilkunde. 1824. VI. S. 662.
31) Wishart, Case of subclavian aneurism. Edinburg med. and surg. journ. 1824. Vol. XXI. p. 16.
32) White and Huntington, Report of Surgeon. General United States Army. Washington D. C. 1885. p. 104. Cit. nach Souchon.
33) Mott in Wyeth's Essay. p. 216.
34) Meriwether, Report of a case of subclavian aneurism, with ligation of the subclavian. Cure. Annals of surgery. 1891. Vol. 14. p. 221.
35) Lloyd, J., Brit. med. journ. 1898. Vol. I. p. 951. April 9. Midland med. soc.
36) Gussenbauer, Offic. Prot. der k. k. Gesellsch. d. Aerzte in Wien. Sitzung vom 7. Juni 1895. Wiener klin. Wochenschr. 1895. Nr. 24. S. 438.
37) Willet, E., Lancet 1895. Vol. II. p. 379. Aug. 10. The British med. Assoc. Meeting in London. Clinico-Patholog. Museum.
38) Symonds, Ch., cfr. Allingham: Lancet 1899. Vol. I. p. 1493.
39) Clutton, Case of subclavian aneurism successfully treated by ligature. Medico-chir. Trans. 1897. Vol. 80. P. III. p. 371.
40) Pitts, Siehe Clutton, Lancet 1897. Vol. I. p. 1468.
41) Moynihan, A case of subclavian aneurism treated by excision of the sac, with remarks on the ligation of the innominate artery etc. Annales of surg. 1898. Vol. XXVIII. p. 1.
42) Siehe auch in Walsham, W. J., A case of exstirpation of a large non pulsating Aneurism. Medico-chirurg. Trans. 1899. Vol. LXXXII.
43) Allingham, Aneurism. of the subclavian artery; ligature of the first portion of the subclavian, followed in thirty-eight days by removal of the aneurism. Lancet 1899. Vol. I. p. 1487 u. 1493. June 3.
44) Lediard, A case of successful excision of a subclavian Aneurysm. Trans. of the Clinic. soc. 1900. Vol. XXXIII. p. 246.
45) Thorne, Harveian soc. of London. The med. Press and Circular. 1893. Vol. I. p. 225.
46) Carmine, Sulla cura degli aneurismi della succlavia e della brachio-cefalica. La Riforma med. 1894. Vol. IV. p. 783.
47) Thorburn, Abstract of a clinical lecture on Aneurysm. Brit. med. journ. 1895. Vol. I. p. 909. Case VII.
48) Cohen, J., Ueber Aneurysmen peripherer Gefässe. Dissert. Göttingen. 1895.
49) Heuston, Left traumatic subclavia-axillary aneurysm cured by ligature of the third stage of the subclavian artery. Brit. med. journ. 1897. Vol. I. p. 714.
50) Derselbe, Royal acad. of medec. in Ireland. Lancet. 1900. Vol. I [1]. p. 463.
51) Godlee, A case of ligature of the second part of the left subclavian artery for the cure of an Axillary aneurism. Medico-chirurg. Trans. 1892. Vol. LXXV. p. 275
52) Wright and Wrigley, Aneurysm of the subclavian and axillary arteries: Ligature of the second part of the subclavian. Lancet. 1901. Vol. I. p. 1756.

53) Kammerer, Ligature of the first portion of the left subclavian artery for aneurism; death after four weeks. Medic. Record. New-York. 1899. Vol. 56. p. 924.
54) Tuffier, Ligature de la sous-clavière pour anévrisme. Bull. et mém. de la soc. de chir. 1900. T. XXVI. p. 1145.
55) Derselbe, Ligature de l'artère sous-clavière pour anévrisme; résultats éloignés. Bull. et mém. de la soc. de chir. 1901. T. XXVII. p. 312.
56) Poivet, Traitement chirurgical des anévrismes de l'artère innominée par la méthode de Brasdor. Thèse de Paris. 1893.
57) Jacobsthal, Beiträge zur Statistik der operativ behandelten Aneurysmen. I. Das Aneurysma der Arteria anonyma. Deutsche Zeitschr. f. Chir. 1902. 63. Bd. S. 550.
58) Valladarès, Observation d'un cas d'anévrysme de l'artère sous-clavière gauche, traité par les courans continus. Bull. et mém. de la soc. de chir. T. XV. 1889. p. 115. (Stzg. v. 6. II.)
59) Oliver, Aneurysm of the subclavian artery spontaneously cured by sloughing. Lancet. 1891. Vol. I. p. 8. Jan. 3.
60) Billroth, Eigene Erfahrungen über Aneurysmen an den Extremitäten und am Halse. Wiener klin. Woch. 1893. Nr. 50. S. 897.
61) Sheen, Selections from my casebooks. II. Left subclavian aneurysm cured by larye dosis of Jodide of Potassium and rest in bed. Brit. med. journ. 1895. Vol. 2. p. 9.
62) Meyer, E., Vorstellung eines Falles von Aneurysma der Subclavia. Berliner med. Gesellsch. Sitzg. v. 24. Oct. 1894. Berl. klin. Woch. 1894. Nr. 47. S. 1071.
63) Schneider, Un cas d'anévrysme de l'artère sous-clavière développé en dehors de la cage thoracique. Gaz. hebdom. de méd. et de chir. 1897. Nr. 40. p. 469. 20. Mai.
64) Orlandi, Modificazioni della pressione arteriosa in rapporto agli aneurismi come causa dell'ipertrofia di cuore. Clin. med. Ital. 1899. p. 641. Ref.: Virchow-Hirsch's Jahresber. Bericht f. d. J. 1899. 2. Bd. S. 182.
65) Duckworth in Allingham (44).
66) Hutchinson jun., Lancet 1900. 1². p. 1283.
67) Macewen, An address on aneurysm. etc. Brit. med. journ. 1890. Vol. II. p. 1107 u. p. 1164.
68) Pitres et Laubie in Regett, Etude sur l'emploi du serum gélatiné dans le traitement des anévrismes. Bordeaux 1899. Thèse. Obs. III.
69) Lancereaux et Paulesco, Traitement des anévrysmes par la gélatine en injections sous-cutanées. Gaz. des hôp. 1901. No. 82. p. 789. 18. VII.
70) Lancereaux, Bull. de l'acad. de méd. 1898. XL. p. 241. Obs. III.
71) Dupuytren, London med. Gaz. Vol. IV. 1829. p. 123.
72) Butcher, Surgery 1865. p. 855. Cit. nach Souchon.
73) Colles, On the operation of tying the subclavian artery. Edinb. med. and surg. journ. 1815. Vol. XI. p. 1.
74) Arendt vgl. Koch, Archiv f. klin. Chirurgie (l. c.).
75) Liston cfr. Poland, Guy's hosp. Rep. Vol. XVII.
76) Parker, Amer. journ. of med. Scienc. 1864. N. S. XLVII. p. 562.
77) Mott, New-York med. Reposit. 1818. Vol. I.
78) Derselbe vgl. Wyeth's Essay. p. 168.
79) Banks, Brit. med. journ. 1885.

80) Bull vgl. Burrel (8).
81) Cooper, Americ. journ. of med. Scienc. 1859. Vol. XXVIII. p. 395.
82) Derselbe, San Francisco med. Presse. Jan. 1861. Cit. nach Burrel (8).
83) Fergusson, Practical surgery. p. 542. Cit. nach Heath (27).
84) Crisp, A Treatise on the structure, diseases and injuries of the blood-vessels. London 1847. p. 268.
85) Delbet, Traitement des anévrysmes. La Semaine med. 1895. p. 470.
86) Travers, London med. journ. New Series. Vol. II. p. 333. 1823. Cit. n. Poland.
87) Hall, Baltimore med. and surg. journ. and Review. 1730. No. I. p. 128. Cit. nach Poland.
88) Ballance and Edmunds, A treatise on the ligation of the great arteries in continuity. London 1891.
89) Allan Burns, Observations on the surgical anatomy of the head and neck. Edinburgh 1811.
90) Brodie, Case of axillary Aneurism, in which a ligature was applied to the subclavian artery etc. London med. and phys. journ. 1827. New Series. Vol. II (= LVII). p. 504.
91) Pirogoff, Allgemeine Kriegschirurgie. 1864. S. 459.
92) Durante cit. nach Souchon. p. 579.
93) Auchincloss, Cases of aneurism. I. Edinburgh med. and surg. journ. 1536. Vol. XLV. p. 325.
94) Rydygier, Zur operativen Behandlung der Aneurysmen der Anonyma. 11. poln. Chirurgencongress. Krakau. Juli 1901. Ref. Centralbl. f. Chirurgie. 1901. Nr. 51. S. 1267.

XVI.

Bemerkungen zur „Blasensteinzertrümmerung mit nachfolgender Aspiration".

Von

Dr. med. C. Krüger,
Bad Wildungen-Berlin.

Bekannt ist das Wort v. Volkmann's — nach Anderen stammt es von v. Bergmann —, dass die Lithotripsie nicht mehr in unser anti- resp. aseptisches medicinisches Zeitalter passe, und dass dem Schnitt principiell der Vorzug vor ihr zu geben sei. Diesem Urtheil haben sich in praxi wohl der grössere Theil der deutschen Chirurgen angeschlossen. In praxi, — theoretisch erkennen viele von ihnen an, dass — wie Winiwarter sich ausdrückt — die Litholapaxie gegenwärtig einen so hohen Grad technischer Vollendung erreicht hat, dass es streng genommen nur wenige für sie unausführbare Fälle giebt. Sie schneiden den Blasensteinkranken aber doch! Warum? Der gute Erfolg soll mehr wie bei den meisten anderen Operationen von der Technik abhängig sein, und diese wieder vielfacher Uebung bedürfen wie sie sich nur der Specialist aneignen könne. Als Normalmethode, wenn ich so sagen darf, gilt der Schnitt, in Sonderheit die sectio alta. Es wäre ein verwegenes und nutzloses Unterfangen von mir, wollte ich an dieser These zu rütteln wagen. Die nachfolgenden Aufzeichnungen sollen nur auf's Neue die Berechtigung der Litholapaxie, vor Allem ihre gute Anwendbarkeit in privaten Verhältnissen, ohne die schätzbare Unterstützung durch ein Krankenhaus darthun, und die Fachgenossen zum Meinungsaustausch über einzelne technische und sonstige weniger erörterte Fragen auf unserem Gebiete anregen.

Wer die Steinzertrümmerung mit nachfolgender Aspiration öfters hat ausführen sehen und selbst mit dem Metallkatheter und der Sonde umgehen kann, der darf sich, ausgerüstet mit einem für den betr. Fall passenden Instrumentarium, ruhig an die Operation heranwagen, wenigstens an die eines in sufficienter Blase befindlichen Steines. Er

riskirt gewiss nicht mehr als der Assistent, der zum ersten Male selbstständig eine sectio alta unter günstig liegenden Verhältnissen ausführt. Hat er aber einmal lithotripsirt, so wird diese Methode ihn in den meisten Fällen zu ihren Anhängern zählen. Dem Messer bleibt und wird stets doch noch eine erkleckliche Anzahl Steinkranker bleiben: Divertikelsteine, Blasenconcremente im frühen Kindesalter oder complicirt mit Neoplasmen, seien sie an sich auch gutartig, grössere Oxalate, sowie excessiv grosse Steine überhaupt; dazu noch contraindiciren einige andere Zustände der Blase selbst und ihrer Nachbarschaft die Zertrümmerung oder Aspiration, seltenere Vorkommnisse, die im Nachfolgenden etwas eingehender besprochen werden sollen.

Bezüglich der Grösse des Steines als Gegenanzeige möchte ich bemerken, dass die von Dittel zuerst ausgeführte Encheirese, das in keinem Durchmesser mit der Schraube des stärksten Lithotriptors fixirbare Concrement grob zu zertrümmern und zwar durch leichte kurze Schläge mit dem Holzhammer, bei weichen Steinen mir nicht gefährlich und schwierig zu sein schien; dagegen misslang es mir bei Uraten und zwar in zwei Fällen; ich hielt es trotzdem für ausführbar, doch riskant. Auf eine Contraindication, nicht der Zertrümmerung, sondern der zum Erfolg hier unerlässlichen Aspiration möchte ich aber mit Nachdruck hinweisen, zumal sie nicht so beachtet zu werden scheint, wie sie es verdient: auf die Entartungsprocesse in der Blasenwand, denen man vornehmlich beim Prostatiker als Schlussstadium der musculären Hypertrophie begegnet. Diese schlaffen Blasen, der contractilen gesunden Musculatur total oder partiell baar, halten die selbst bei vorsichtiger Aspiration unausbleiblichen Druckerhöhungen nicht immer aus; es kann unter besonders unglücklichen Umständen zur Ruptur kommen. Ich habe einen solchen Fall, der einen alten Prostatiker mit auffallend geringer Cystitis trotz nahezu völliger Blaseninsufficienz und mittelgrossem Phosphatconcrement betraf, miterlebt. Die Aspiration erfolgte seitens des Collegen, dem ich assistirte, vorsichtig und für meine damaligen Anschauungen correct; nach meinen jetzigen war die Blase mit ca. 120 ccm viel zu stark angefüllt. Nach einigen Ansaugungen, die nur wenig Steintrümmer in schwach blutig tingirter Flüssigkeit zu Tage förderten, versagte plötzlich die Rückentleerung der eingepressten Borsäurelösung. Die Operation wurde alsbald abgebrochen. Der Patient collabirte schnell und starb ca. 16 Stunden später. Urin war auch mit dem Katheter nicht aus der Blase zu bekommen. In abdomine war sub finem vitae freier Erguss in geringem, doch deutlichem Maasse nachweisbar. Ein operativer Eingriff zur Schliessung des Blasenrisses erschien bei dem fast

momentanen Collaps nicht mehr angezeigt, zumal Krankenhausbehandlung nicht zur Verfügung stand. Die Section wurde nicht gestattet. Ich habe die Lehre aus diesem traurigen Vorkommniss gezogen, bei Blasen älterer Individuen mit erheblichem Residualharn oder bei denen gar complete Retention seit längerer Zeit besteht, die Aspiration mit der allergrössten Behutsamkeit auszuführen, d. h. in etwa viertelminutlichen Intervallen, bei schwachem Druck, schwach gefüllter Blase (50 ccm) zu aspiriren, und nie mit der Evacuation zu beginnen, bevor nicht die Spülflüssigkeit klar, völlig blutfrei abfliesst. Auf letzteres Postulat legt Marc-Wildungen, dem unter den deutschen Fachgenossen sicherlich die reichsten Erfahrungen zu Gebote stehen, allergrössten Werth. Besteht nach Einführung eines Katheters in die gefüllte Blase eines stehenden Patienten Unvermögen, willkürlich und einigermaassen erheblich das Ausfliessen der Flüssigkeit zu verstärken, dann halte ich die Aspiration für einen recht differenten Eingriff hinsichtlich wahrscheinlich vorliegender Wandveränderungen (musculärer Degeneration). Ich schlage dem Patienten lieber den Schnitt vor, wenn ich in seinem sonstigen Zustand keine Gegenanzeige finde. Leider nur steift sich unsere Wildunger Clientel meist auf „unblutige" Operation.

Entzündliche Processe in der Nachbarschaft der Blase, die womöglich diese selbst in Mitleidenschaft gezogen haben, werden nummerisch weniger in Betracht kommen, doch nicht weniger Beachtung finden dürfen. Ich habe ein Mal die Litholapaxie abgelehnt bei einem 44 jährigen Mann, der einen chronisch-peritonitischen Reizzustand nach mehrfachen Appendicitis-Attacken zurückbehalten hatte. Auch seine Bakteriurie, die bislang als Blasenkatarrh gedeutet war, führte er darauf hinaus. Die Blasengegend war auffallend druckempfindlich; das Concrement, reichlich welschnussgross, war ein Phosphat, wahrscheinlich mit Uratkern, da früher Harnsäure-Steinchen unter starken Nierenkoliken entleert waren. Für einen voraufgegangenen Durchbruch des Processusinhaltes oder eines Exsudates in die Blase sprachen weder die Angaben des Patienten noch der objective Befund, insonderheit war Bacter. coli nicht nachweisbar im Harn. Die Druckempfindlichkeit der Blase war für mich eine Gegenanzeige der Litholapaxie insonderheit der Aspiration. Ich würde in einem ähnlichen Fall jetzt wahrscheinlich, wenn Patient auf Lithotripsie bestände, den Stein möglichst fein zertrümmern und die Trümmer ausuriniren lassen — nach alter Methode.

Damit dürften im Wesentlichen die Contraindicationen der Litholapaxie erschöpft sein.

Die grosse, deformirte Prostata kann, wie sie den Katheterismus unter Umständen sehr erschwert, in gleichem, ja erhöhtem Maasse der Einführung des Aspirationskatheters und Lithotriptors in Folge seiner geringeren Krümmung Schwierigkeiten in den Weg legen. Unter drei Fällen, bei denen mir dieselbe Anfangs nicht gelang, habe ich 2 Mal durch systematisches Bougiren mit dicksten Metallsonden verschiedener Krümmung meine Absicht erreicht, und ein Mal durch 48stündiges Liegenlassen eines Verweilkatheters. Leider vertragen diesen nur die wenigsten Blasensteinkranken; sofern ihre Blasen noch einigermaassen sufficient sind, wehren sie sich, an und für sich schon zum Krampfen geneigt in Folge der Anwesenheit des Steines, energisch gegen den neuen Fremdkörper und suchen ihn herauszudrängen.

Wie man beim schwierigen Katheterismus mit dem in's Rectum eingeführten Zeigefinger nachhelfen kann, so auch bei Einführung des Lithotriptors. Auch durch entsprechende Lagerung des zu Operirenden kann man dies sich erleichtern. Es ist erstaunlich, wie tief man öfters bei excessiver Hypertrophie des Mittellappens den Griff des Steinzertrümmerers senken muss, um über die Prominenz hinweg in die Blase zu rutschen. Ist die Urethra prostatica abnorm lang, der Mittellappen, wie eben beschrieben, so ist möglichste Hochlagerung des Beckens eine unerlässliche Vorbedingung für den guten Erfolg der Operation und nicht zu frühes, dann aber energisches Senken des Instrumentes. Stricturen bieten nach entsprechender Vorbehandlung gleichfalls keine Gegenanzeige zur Litholapaxie. Es kam ein 60jähriger Patient zu mir, Schreiner H. aus Aschaffenburg (Bayern), fettleibig, asthmatisch, bereits 2 Mal wegen traumatischer und gonorrhoischer multiplen Stricturen urethrotomirt, ein Mal intern, ein Mal extern. Die erste Strictur sass etwa 1 cm vom Orific. extern. entfernt, die zweite im proximalen Abschnitt der Pars pendula, die dritte am Uebergange der Nuda in bulbosa. Trockene Fisteln bestanden drei am Damm und Skrotum, eine vierte Fistel entleerte auf starken Druck ein Minimum seröser Flüssigkeit; keine peri- resp. paraurethrale Abscessbildung. Weiter bestand sehr starke ammoniakalische Cystitis, Ursache oder Folge eines wallnussgrossen Phosphatconcrementes, dessen Anwesenheit ich Anfangs freilich nur aus den Symptomen als sehr wahrscheinlich vorliegend diagnosticiren konnte, da die Stricturen nur für Nr. 9 Charrière durchgängig waren, eine Sondenuntersuchung mithin unmöglich war. Die allmähliche ausreichende Dilatation wäre in Folge der Callosität derselben sehr zeitraubend, vielleicht unmöglich gewesen, und da der Patient, ein Mann auf seiner Hände Arbeit angewiesen, zur Vornahme der Operation drängte, so führte ich in Nar-

kose den inneren Schnitt aus, gradatim bis zu dicksten Metallsonden durch, und entfernte durch Zertrümmerung mit nachfolgender Aspiration in derselben Sitzung den Phosphatstein, der ein Trockengewicht von 65 g besass. Die combinirte Operation hatte 40 Minuten gedauert. Zur Nachbehandlung legte ich 3 Tage Verweilkatheter ein. Vom 4. Tage an stand der Patient auf und reiste am 16. Tage post operationem beschwerdefrei nach Hause. Die Fistel hat sich, wie ich später hörte, noch während des der Operation folgenden Monates dauernd geschlossen. Der Operirte bougirt sich in regelmässigen Intervallen selbst und erfreut sich gesunder Harnorgane. Ohne von diesem einen Fall aus, zu dem ich übrigens Analoga habe, generalisiren zu wollen, möchte ich doch hervorheben, um wie viel besser sich dieser Patient bei der Zertrümmerung gestanden hat, als es beim günstigsten Verlauf eines Blasenschnittes der Fall hätte sein können! Wie würde er mit seinem Asthma und seiner Bronchitis chronica wohl ein längeres Bettliegen vertragen haben?

Es will mir scheinen, dass beim gleichzeitigen Bestehen von Strictur und Blasenstein der Harnröhrenschnitt — und gerade der innere, falls keine Abscesse compliciren — für die sofortige sowohl wie spätere Einführung des Lithotriptors günstigere Verhältnisse schaffe als die Dehnung, sei sie allmählich oder forcirt. Besonders gilt das von den elastischen Stricturen und solchen, die in der Pars pendula sitzen: bei ihnen schiebt man die Harnröhrenwand an der ehemals verengten Stelle mit dem Schnabel des Lithotriptors vor sich her, ohne diese selbst zu passiren, auch wenn dickste konische Metallsonden anstandslos durchgehen. Eine Vorbereitungskur mit elastischen Bougies führt wohl nie zum Ziel; man kann sich den Versuch ersparen.

Was den Act der Zertrümmerung des Steines anbetrifft, so möchte ich besonders auf ein Vorkommniss hinweisen: dass man gar nicht so selten nach vermeintlicher völliger Zerkleinerung des Concrementes und Aspiration der Trümmer noch ein auffallend grosses Fragment zurückgelassen hat. Dabei hörte man nichts mehr an das Auge des Aspirationskatheters anschlagen; nur die Sondenuntersuchung liess den Steinrest constatiren. Am häufigsten trifft dies bei Blasen zu, welche leicht krampfen, sogar mitunter noch in Allgemeinanästhesie, und dadurch Zertrümmerung und Aspiration unendlich erschweren; ferner bei starken Balkenblasen, deren tiefe Recessus an Divertikel erinnern. Ich hatte bei den erst aufgeführten Fällen den Eindruck, als ob die Stelle der Blase, an der das Concrement mit Vorliebe gesessen, besonders empfindlich sich um den Steinrest gekrampft hätte; man hat in solchen Blasen auch so wenig Platz zur Arbeit. Lässt

man nach der Aspiration, sofern man nichts mehr anschlagen hört, die Blase 5—10 Minuten in Ruhe, so ist man überrascht, bei nochmaligem Eingehen mit dem Lithotriptor das bislang verborgene Fragment sofort zu finden und fassen zu können. Dass man in vielen Fällen von einem Steinbett reden kann, in dem Phosphatconcremente selbst nach radicaler Ausräumung der Blase mit Vorliebe recidiviren, lehrt nicht nur der cystoskopische Befund (Abflachung und verändertes Aussehen der Schleimhaut), sondern auch bei der Sondenuntersuchung post operationem das deutliche Gefühl, als gleite der Sondenknopf über eine im Gegensatz zur Umgebung härtliche, abgeflachte Stelle hin. Je grösser der Stein war, desto markanter diese Phänomene. Bei der Bedeutung, welcher die Entfernung des Steines in einer Sitzung für den weiteren Verlauf zukommt, sollte man nach vermeintlicher Beendigung der Operation erst 5—10 Minuten verstreichen lassen, ehe man die Steinsonde nochmals zur Controle einführt; die Blase ist dann ruhig geworden. Hat gar keine Blutung stattgefunden, so kann man sich auch cystoskopisch vergewissern, ob nichts mehr zurück ist. Die Controle durch die Aspiration, sonst sehr sicher, lässt bei der in Rede stehenden Eventualität, beim „Blasenkrampf" gelegentlich im Stich. Habe ich es mit solchen Blasen zu thun, so narkotisire ich vor Allem tief, beschränke die Füllung der Blase auf das geringste Maass und aspirire sehr vorsichtig und langsam, um die Blase ruhig zu erhalten. Bei dem Act der Zertrümmerung ist die Gefahr des unwillkürlichen Krampfens nach erfolgter Anaesthesirung nicht so gross; man kann das Flüssigkeitsquantum vermehren, zumal mit dem stärkeren Füllungsgrade der Blase die Gefahr der Schleimhautläsionen sich verringert; je geübter der Operateur, desto geringer wird er jedoch den Füllungszustand wählen. Presst der nicht narkotisirte Patient nach Einführung des Lithotriptors stark, wodurch ungestörtes Arbeiten unmöglich wird, so lagere man das Becken excessiv hoch, den Oberkörper entsprechend tief, lasse den Mund öffnen und rasch und laut athmen. Lässt sich durch die erstmalige Einführung des durchbrochenen Lithotriptors das Concrement nicht hinreichend zur Aspiration zerkleinern, so kommt es gelegentlich, und zwar bei starker Prominenz des mittleren Prostatalappens und dadurch bedingter tiefer Excavation vor, dass man die daselbst, d. h. am tiefsten Punkt der Blase liegenden Trümmer mit dem kurzschnäbeligen undurchbrochenen Lithotriptor nur streift, nicht fassen kann.

In diesen Fällen hat es sich mir stets bewährt, durch eine Assistenz die Oberschenkel des Patienten bei abschüssig gelagertem Oberkörper und erhöhtem Becken extrem beugen zu lassen bis sie die

Bauchwand berühren. Von dem Vortheil des Mastdarmgriffes oder Einführung des Colpeurynters zur Hebung des Fundus habe ich mich noch nicht überzeugen können, da ich mit obiger Lagerung des Patienten bislang zum Ziele kam. Nicht minder schwieriger als die Zertrümmerung der letzten Steinfragmente in solchem „cul de sac" ist die Aspiration aus ihm. Wie bekannt tragen die gebräuchlichen Aspirationskatheter das Auge seitlich oder an der Concavseite. Der eindringende Flüssigkeitsstrahl ist demnach nach der Seite oder nach oben gerichtet. Die am tiefsten Theil der Blase liegenden Trümmer werden bei der natürlichen Haltung dieser Katheter gar nicht oder nur ungenügend aufgewirbelt. Man kann sich nun wohl dadurch helfen, dass man den eingeführten Aspirationskatheter bei seitlicher Oeffnung entsprechend dieser um 90° dreht, bei oberer um 180°; in beiden Fällen ist der eindringende Flüssigkeitsstrahl direct auf den tiefsten Punkt der Blase gerichtet. Nachtheile haften dieser Methode aber doch an: Man kann mit der Schnabelspitze leicht die meist blutüberfüllte Schleimhaut des Blasengrundes verletzen und muss den Druck auf den Ballon sehr genau abmessen, um nicht die Trümmer über das Niveau des Katheterauges hinaufzuwirbeln, wodurch das Aspirationsresultat immerhin etwas beeinträchtigt wird. Auch Schleimhaut legt sich öfters vor das Auge des Katheters. Um bei gewöhnlicher Katheterhaltung den Flüssigkeitsstrahl direct auf die retroprostatische Excavation zu richten, habe ich mir von der Firma W. Holzhauer, Marburg a. d. Lahn, Aspirationskatheter anfertigen lassen, die bei ziemlich starker Krümmung (erleichterte Einführung!), mit Mandrin und todtem Endstück versehen, das Auge an der Convexität und zwar an der Stelle der stärksten Krümmung tragen. Das anfängliche Bedenken, leicht Schleimhaut aspiriren zu können, habe ich bei mehrmaliger Anwendung nicht bestätigt gefunden. Behutsam aspiriren muss man auch hier. Bei dem glücklicher Weise nicht allzu häufigem Vorkommen der in Rede stehenden Abnormität, die meiner Ansicht nach zu den misslichsten auf dem Gebiete der Litholapaxie gehört, fehlen mir zum abschliessenden Urtheil über die Zweckmässigkeit jener Katheter noch genügende Erfahrungen. Misslich ist die Aspiration aus solchen Blasen noch besonders dadurch, dass es sich meist gleichzeitig um wenig elastische Blasenwände und um weiche Phosphatsteine handelt (weich, weil in der Blase selbst, nicht den Nieren entstanden); die Trümmer eines grossen harten Steines aus einer elastischen Blase zu aspiriren, ist ein Kinderspiel gegenüber den Anstrengungen, die es kostet, einen halb so grossen Phosphat aus einer lahmen Blase sauber auszuräumen! 68 von mir operirte

harte[1]) Steine konnte ich bis auf 5 in einer Sitzung entfernen; nur wenige Male urinirte der Patient nachträglich noch einigermaassen ansehnliche Trümmer aus. Anders bei den Phosphaten: in 15 von 35 Fällen ergab nachträgliche Untersuchung an einem der Operation folgenden Tage, dass die Entfernung des Concrementes nicht völlig gelungen war. Da es sich dabei meist um Patienten vorgerückten Lebensalters handelte, deren Blasensufficienz zu wünschen übrig liess, so war es ein unbedingtes Erforderniss, jeden kleinsten Splitter durch Aspiration oder Spülung herauszuholen. Wie erstaunlich rasch wächst ein linsengrosser Phosphatrest zum quälenden Stein heran, allen Spülungen und urinansäurenden inneren Mitteln zum Trotz! Gerade solche Fälle sind geeignet, die Litholapaxie in Misscredit zu bringen. Ohne genaue cystoskopische Schlusscontrole soll man derartige Patienten unter keinen Umständen entlassen, denn bei ihnen ist die Beleuchtung das einzig sichere Kriterium. Verdächtig auf ein rückständiges Fragment ist es immer, wenn sich der bei Phosphatconcrementen ja meist bestehende, an Intensität sehr wechselnde Katarrh nicht sofort im Anschluss an die Operation bessert bezw. schwindet. Man ist oft überrascht über die Winzigkeit des den Katarrh unterhaltenden Rückstandes, nicht minder aber durch das beinahe momentane Schwinden der Cystitis, wenn radicale Ausräumung gelang. Was weitere objective Kriterien zur Entscheidung der Frage: ist die Litholapaxie gelungen, anbelangt, so möchte ich auf ein diagnostisches Hülfsmittel hinweisen, dass durch Cystoskop und Explorativaspiration überflüssig erscheinen könnte, jedoch als ein sehr empfindliches Reagenz meiner Ansicht nach Werth behält: die mikroskopische Untersuchung des Urines auf rothe Blutkörperchen. Man hat einen Patienten lithotripsirt, er geht wieder umher, fühlt sich im Gegensatz zu dem Befinden vor der Operation sehr wohl, der makroskopisch klare Harn weist aber im

1) Zur Vermeidung von Missverständnissen bemerke ich, dass ich in diesen Ausführungen Urate mit „harten", Phosphate mit „weichen" Steinen gleichbedeutend gesetzt habe, der Einfachheit wegen, zumal ich mich keines groben Fehlers schuldig machte: hatten sich doch in nahezu allen meinen Fällen die Phosphatconcremente in der Blase aus dem gährenden Harn gebildet, waren also weich; andererseits kamen auch nur zweimal relativ weiche, aus krystallinischer Harnsäure bestehende, Steine zur Beobachtung. Verallgemeinernd vorzugehen, Urate stets mit harten, Phosphate mit weichen Steinen zu identificiren, halte ich für incorrect. Es können Concremente aus reiner krystallinischer Harnsäure bekanntlich so zerbrechlich wie weiche z. B. aus phosphorsaurer Ammoniakmagnesia bestehende Phosphatconcretionen sein, und andererseits in den Nieren entstandene Phosphatsteine, wie wir es beispielsweise bei der Phosphaturie unter Umständen beobachten, an Härte den Oxalaten nicht viel nachstehen.

Sediment zumal nach Fahren, Bergabgehen und Aehnlichem rothe Blutkörperchen auf — dann ist dessen Blase meiner Ansicht nach noch steinverdächtig. Auf das Fehlen oder die Anwesenheit von Katarrh lässt sich nicht viel geben, sobald es sich um Urate, Oxalate, kurz „harte" Steine handelt.

Das vorstehend angeführte Diagnosticum bedarf insofern der Einschränkung, als es nicht anwendbar auf Patienten ist, die ein Katheterleben führen: in ihren Harnsedimenten würde nur das Fehlen, nicht die Anwesenheit von rothen Blutkörperchen eine gewisse Beweiskraft haben. Ehe ich eine sufficiente Blase, aus der ich einen Stein entfernt habe, zur Controle cystoskopire, lasse ich den Betreffenden 5 bis 6 Tage nach der Operation, wenn der Urin die jeder Operation folgende Reaction überwunden, d. h. sich wieder geklärt hat, eine Wagenfahrt oder einen tüchtigen Spaziergang bergauf, bergab unternehmen. Ist das Sediment mikroskopisch blutfrei, halte ich eine Cystoskopie bei ihm für geradezu überflüssig. Ein positives Resultat erfordert unter allen Umständen dieselbe. Es war mir interessant, aus den Aufzeichnungen meines verstorbenen Vaters zu ersehen, ein wie grosser Werth vor Kenntniss der Aspiration und Beleuchtung dem Ausfall jener Untersuchung beigemessen wurde.

Was die Nachbehandlung anbetrifft, so bestehen wohl keine Zweifel darüber, dass eine Höllensteineinspritzung (1 %) nach Beendigung der Operation vor einem schweren Infectionskatarrh ziemlich sicher schützt und die Klärung des Urines, falls Katarrh vor der Operation bestand, sehr beschleunigt. Vor dem Eintritt eines bald nach der Operation einsetzenden Schüttelfrostes schützt sie nach meinen Beobachtungen nicht, auch wenn man den Katheter spülend durch die Harnröhre gezogen hat. Bekanntlich ist ja aber auch der einige Stunden nach Harnröhrenblasenoperationen sich gelegentlich, wenn auch selten, einstellende Frost kein Initialsymptom einer schweren Infection und beeinflusst den weiteren Verlauf nicht ungünstig. Ein kleiner Nachtheil haftet der Schlussinjection aber doch an wie mir scheinen will: die oft nach unblutig verlaufener Operation während der folgenden 24 Stunden auftretende blutige Färbung des Urines — besonders nach länger dauernder Aspiration zu beobachten — wird durch sie verstärkt; das erklärt sich, abgesehen von der künstlich erzeugten Hyperämie, ungezwungen aus dem vermehrten Pressen und Drängen, wozu den Operirten die Lapislösung veranlasst. Ein Schaden erwächst dem Patienten nicht daraus, ein ängstliches Gemüth sorgt sich höchstens über die blutige Urinfarbe, bis ihn der Arzt beruhigt. Für ein Vorbeugungsmittel gegen den Schüttelfrost nach Harnröhrenblasenope-

rationen halte ich die Camphersäure, einige Tage vor der Operation in Tagesdosen von 3 g nach dem Vorschlag Freudenberg's gegeben.

Ich habe in 15 Fällen davon Gebrauch gemacht und keinen Frost dabei gesehen; das würde bei der kleinen Beobachtungsreihe belanglos sein, wären nicht unter jener Zahl zwei Patienten gewesen, von denen ich den einen bereits 2mal, den anderen 1mal lithotripsirt hatte und die jedesmal mit Frost auf den Eingriff reagirt hatten. Ich gebe jetzt drei Tage vor der Operation 3mal täglich Acid. camphoric. crystallisirt 1,0, und sofern Katarrh besteht, nach der Operation dies Mittel weiter oder Urotropin in Dosen von 1,5—2,5 g pro die. Die örtliche Nachbehandlung richtet sich bei mir an den ersten Tagen post operationem nach dem vor der Operation angewandten Behandlungsmodus: ich spüle resp. injicire bei dem Katarrh der Prostatiker und sehe bei sufficienten Blasen, selbst wenn ein mässiger Grad von Katarrh bei erhaltener Säurereaction besteht, vorerst von jedem weiteren örtlichen Eingreifen ab. Da ich durch die Operation noch keinen Infectionskatarrh hervorgerufen habe, bin ich mit dieser einfachen Nachbehandlung noch stets ausgekommen. Einen Verweilkatheter habe ich nur bei den der Steinoperation vorausgehenden Stricturschnitten und 1 mal bei stärkerer Harnröhrenblutung venösen Charakters einzulegen gebraucht. In privaten Verhältnissen, unter denen wir Wildunger Aerzte meist operiren müssen, in der Miethswohnung des Patienten, thut man gut, seine Anwendung möglichst zu beschränken, da die unbedingt zum guten saubern Functioniren des Dauerkatheters nothwendige stete Ueberwachung fehlt oder doch nur mit grösseren pecuniären Opfern für den Patienten zu beschaffen ist. Eine Prostatahypertrophie, welche die zur Litholapaxie erforderlichen Instrumente durchgelassen hat, wird der späteren Einführung oder dem Functioniren des Katheters doch nur dann ernste Schwierigkeiten entgegensetzen, wenn es sich um hochgradige acute Schwellungszustände handelt, oder wenn sich bei starker Hämorrhagie Blutgerinnungen bilden. Beides aber sind Vorkommnisse, die man bei häufiger Uebung glücklicher Weise immer seltener beobachtet.

Wenn Ultzmann angiebt, er lege, falls sich die Operation nicht in einer Sitzung beenden liesse, für 6 bis 8 Tage den Verweilkatheter ein und operire dann auf's Neue, so spricht das für die ausserordentlich peinliche Ueberwachung jenes, die wohl in grösserem Umfange nur in einem mit geschultem Personal ausgerüsteten Krankenhause möglich ist. In privaten Verhältnissen würde man durch eine so weit gehende Anwendung des Verweilkatheters mehr schaden wie nützen, indem man der Infection die Wege ebnete. Wie wehrt sich eine suffi-

ciente Blase nach unvollendeter Steinzertrümmerung anstatt eines oder zweier Fremdkörper (Steine) vor der Operation, nun deren doppelt oder dreifach so viele beherbergend, und dazu dem Reize eines Verweilkatheters ausgesetzt, gegen diesen!

Legt man sich schliesslich einmal die Frage vor, durch welchen Act der Litholapaxie der Patient am ehesten und meisten gefährdet wird, so richtet sich das wohl zunächst nach Lage der Verhältnisse im einzelnen Fall. Ich glaube aber, dass die Aspiration und Einführung der Instrumente in der Reihenfolge der Fährlichkeiten der Zertrümmerung mindestens gleichstehen. Es gehört schon ein ziemlich erheblicher Mangel an Tastgefühl dazu, selbst ein weiches Concrement, mit einem zwischen die Branchen des Lithotriptors gerathenen Schleimhautwulst zu verwechseln und grosser Leichtsinn, in zweifelhaften Fällen die Schraube wirken zu lassen, mehr Uebung und eine leichte Hand dazu, einen schwierigen Weg zu passiren und alles zusammen nebst viel Ueberlegung, abzuschätzen, was man einer Blase an Aspiration zumuthen darf. Handelt es sich beispielsweise um jene weiche, kreidige Form von Phosphatconcretionen, die immer und immer wiederkehrend eine bestimmte Stelle der Blasenschleimhaut gleichsam imprägnirt, und schabt man hier die Ablagerungen von, unter Umständen sogar mit einem Theil der Schleimhautschicht ab, dann setzt man mit Vorbedacht eine Blutung und ist dadurch nicht überrascht, zumal eine Gefahr dadurch allein nicht droht. Wie die kranke Blase nun aber die Aspiration vertragen wird, das ist auch nicht annähernd genau zu bestimmen. Ich möchte hier noch eines Vorkommnisses Erwähnung thun, welches mir 2 mal begegnet ist: der temporären Blaseninsufficienz nach Litholapaxie und zwar bei zuvor sufficienter Blase. Beide Male handelte es sich um relativ, d. h. für Auftreten von Cystolithiasis junge, sehr nervöse, doch sonst gesunde Leute, 36 und 40 Jahre alt; bei beiden bestand nur leichter Katarrh bei sauerer Reaction der Urine und mittelgrossen Uraten. Den 36-Jährigen operirte ich ohne jedes Narkoticum, den Andern in gemischter d. h. Chloroform-Aether-Narkose. Nahezu eine Woche hindurch post operationem entleerten beide ihre Blasen sehr unvollkommen; bei dem Jüngeren betrug das Residuum nahezu 200 ccm! Eine wesentliche Verstärkung des Katarrhs trat bei entsprechender Behandlung nicht auf. Die spontane Entleerungsfähigkeit kam völlig wieder. Ich glaube mit Bestimmtheit in beiden Fällen der Aspiration, obwohl diese beim Fehlen technischer Schwierigkeiten keine sehr langdauernde war, Schuld an dem immerhin die Reconvalescenz verzögernden Ereigniss beimessen zu dürfen. Bei dem Erstoperirten fällt auch noch die Fehler-

quelle fort, ein Narkoticum könne ursächlich bei dem Zustandekommen der temporären Parese mit in Betracht kommen. Der Angabe Ultzmann's (R. U. Die Krankheiten d. Harnbl., 1890. S. 253), dass nur bei insufficienter Blase von Haus aus die Insufficienz eine grössere werden könne, kann ich demnach nicht beipflichten.

Die vorstehenden Beobachtungen habe ich an 105 Blasensteinkranken gemacht, von denen ich 103 der Litholapaxie, einen dem Schnitt unterzog; über den letzten (105.) s. unten. In diese Zahl habe ich drei weitere Steinkranke, die durch Aspiration behandelt (geheilt), nicht miteinbegriffen. Es handelte sich bei zweien von ihnen um Harnsäuregries und kleinerbsengrosse Concrementchen in sehr beträchtlicher Anzahl, beim dritten um kleine Phosphate, die unter starken Koliken aus den Nieren in die Blase gelangt waren und auffallender Weise spontan nicht entleert wurden. Interessant war mir die wahrscheinliche Ursache der Lithiasis bei diesem Kranken: er litt seit langer Zeit an Phosphaturie; wegen häufig auftretender Magensäure (Sodbrennens) hatte er sich an den fast täglichen Gebrauch von Natr. bicarbonic. gewöhnt; nachdem er das etwa 1 Jahr hindurch fortgesetzt hatte, bekam er — mit 39 Jahren — seine erste Kolik.

Ausser meinen eigenen Beobachtungen stand mir ein Bruchstück aus der Statistik meines verstorbenen Vaters zur Verfügung, welches mit dem Jahre 1878, dem Erfindungsjahre Bigelow's Aspiration, beginnend, einer Zeit entstammte, welche die technischen Verbesserungen und Erfahrungen, deren wir uns heutigentages auf unserem Specialgebiet erfreuen, noch nicht in gleicher Weise ihr Eigen nennen konnte. Die Aufzeichnungen umfassen 78 Lithotripsirte mit 2 Todesfällen und 68 Heilungen. NB. Unter Heilung sei hier verstanden „Befreiung von Stein und Steinbeschwerden durch die Operation ohne Rücksicht auf etwaige Recidive".

Da es für den beschäftigten Arzt ohne Assistenz schwer ist, seine Notizen, anamnestischen Erhebungen etc. bei jedem einzelnen Kranken so genau vorzunehmen resp. zu Papier zu bringen, dass sich dieselben bei erreichter grösserer Beobachtungsreihe ausgiebig statistisch verwerthen lassen, und auch meine Journalführung an diesem Missstand krankt, so muss ich mich auf Wiedergabe der Operationsresultate und einiger die Operation sonst betreffender Punkte beschränken. Die Recidivfrage muss auch unbeantwortet bleiben, da etwa die Hälfte meiner Operationen auf die letzten drei Jahre fällt.

Unter den 105 Blasensteinkranken, die mich aufsuchten, befanden sich 5, denen ich auf Grund der ersten Untersuchung den Schnitt anrieth; bei dreien von ihnen hielt ich die Blasenmusculatur den bei der Aspiration unausbleiblichen Druckerhöhungen nicht gewachsen, in den beiden andern Fällen die Grösse der Concremente zumal rücksichtlich ihrer chemischen Beschaffenheit als Harnsäuresteine für contraindicirend. Trotzdem versuchte ich auf dringenden, der bekannten Messerscheu entspringenden, Wunsch der Patienten die Zertrümmerung und Aspiration; dreimal gelang es, zweimal, und zwar bei den zuletzt erwähnten Fällen, nicht.

Der Träger eines dieser liess sich von mir schneiden, der andere nicht. Was er begonnen hat, weiss ich nicht. Abgesehen von diesen 2 Lithotripsieversuchen, die ich von vornherein als nahezu aussichtslos nur auf dringendes Verlangen der Patienten vornahm, lithotripsirte ich 103 Kranke. Davon starb einer. Der Tod erfolgte bei dem 78jährigen, noch sehr rüstigen und anscheinend kräftigen Mann am 7. Tage nach der Operation. Todesursache war doppelseitige hypostatische Pneumonie. Die Entfernung des grossen, mit dünnem Phosphatmantel umkleideten Urates gelang mir nicht in einer Sitzung, obwohl das Trockengewicht der herausgeschafften Trümmer 88 gr betrug, also recht ansehnlich war. Das Aufsein bereitete dem Patienten in Folge fortwährenden Harnzwanges so arge Beschwerden, dass er zu Bett liegen musste. Trotz Anfangs guter Herzthätigkeit stellten sich bereits am vierten Tage Zeichen schwerer Hypostase in den Lungen ein, sodass ich von einer nochmaligen Operation absah. Der Tod war in diesem Fall als Operationsfolge zu betrachten: wäre es gelungen, den Stein in einer Sitzung zu entfernen, so kam der Kranke nicht zu längerem Liegen und dadurch in Gefahr. Die Section wurde leider verweigert.

Geheilt in dem oben präcisirten Sinne wurden von den übrigen 102 Patienten 100. Zwei schieden ungeheilt aus meiner Behandlung aus: im ersten Fall lag ein grosser Phosphatstein mit kleinem Uratkern in einer Balkenblase vor, den ich durch zweimalige Operation für entfernt hielt; diese Annahme erwies sich bei der späteren Control-Beleuchtung als irrig; der kleine Rest bereitete dem Patienten jedoch so wenig Beschwerden, dass er einen nochmaligen Eingriff ablehnte. Was aus ihm geworden, ist mir nicht bekannt. Der zweite Fall betraf einen über hühnereigrossen Phosphatstein, der von der hypertrophirten Blasenmusculatur bezw. der Schleimhaut so umfasst wurde, dass er sich mit dem Lithotriptor aus seinem Bett nicht herausheben liess. Ich musste mich darauf beschränken, einen etwa taubeneigrossen, frei beweglichen zweiten Phosphatstein zu entfernen. Der Patient wollte sich Anfangs nicht zum Schnitt verstehen; später theilte er mir mit, dass er von Prof. Schlange-Hannover mit bestem Erfolge operirt sei. (Hoher Schnitt.)

Chloroform . . . kam zur Anwendung bei 61 Kranken,
Aether . . . . . „ „ „ „ 6 „
örtliche Anaesthesie „ „ „ „ 22 „

Ohne jede Narkose wurden 14 Patienten operirt.

83 Steinkranke konnte ich in einer Sitzung von ihren Concrementen befreien, darunter waren 63 „harte“, 20 „weiche“ Steine.

16 in zwei Sitzungen (5:11).

1 in drei Sitzungen (Phosphat).

2 wurden durch eine resp. zwei Sitzungen nicht geheilt und schieden aus.

1 Patient starb ohne durch einmalige Operation von seinem Steinleiden geheilt zu sein.

Was die Dauer meiner Operationen anbetraf, so schwankte dieselbe zwischen 10 und 105 Minuten; die Durchschnittsdauer betrug ½ Stunde.

Bestand kein Fieber, und war der Harn blutfrei, so liess ich den Operirten das Bett verlassen, was durchschnittlich am 3. Tage geschah.

Geringe abendliche Temperaturerhöhungen beobachtete ich nahezu bei 50 Proz. meiner Operirten, dagegen Infectionskatarrhe oder sonstige Infectionen mit Ausnahme eines einzigen Falles von Epididymitis niemals. Das Fehlen jedweder schweren, durch die Operation hervorgerufenen Complicationen liefert hier wohl einen annehmbaren Beweis dafür, dass man bei der Litholapaxie Anti- und Asepsis selbst in privaten Verhältnissen beherrschen kann, wie es sich bei den hier in Frage kommenden blutigen Operationen — ganz abgesehen von den Schwierigkeiten bei der Nachbehandlung — in gleicher Weise kaum erreichen lassen dürfte. Eine Reihe von Umständen bringt es in unserem Kurort, der seine „Saison" hat, mit sich, dass wir den weitaus grössten Theil unserer Litholapaxien in der Privat- oder Hotelwohnung der Patienten, von denen gar Mancher nach Wildungen kommt, ohne an eine ihm bevorstehende Operation zu denken, ausführen. Die bislang beschränkten Räumlichkeiten des unter Leitung des Collegen Dr. Winkhaus stehenden Krankenhauses, des sogen. Helenenheims, mussten zur Aufnahme schwer Kranker und für Schnittoperationen reservirt bleiben. Erfreulicher Weise ist übrigens ein neues grosses Krankenhaus auf Initiative des Helenenheim-Vorstandes in Bau genommen, das seiner baldigen Vollendung entgegensieht.

Da nun über 150 Blasensteinkranke innerhalb weniger Monate in W. alljährlich zur Operation kommen, so ist Krankenhausbehandlung in jedem einzelnen Fall ganz unmöglich. Wenn eine solche auch erwünscht, so ist sie doch keineswegs ein Erforderniss: die zur Operation nothwendigen Instrumente kann man ausgekocht sicher und ohne grosse Unbequemlichkeit transportiren oder schliesslich im Hause des Patienten auskochen, und damit ist eigentlich alles Nothwendige geschehen. Das Pflegepersonal schulen, zur Reinlichkeit erziehen und in den nothwendigen Encheiresen firm zu machen, ist schon schwieriger; doch wir verfügen jetzt über durchaus zuverlässige Hülfskräfte.

Um noch kurz der Complicationen der Blasensteine mit anderen Erkrankungen vor der Operation zu gedenken, so constatirte ich, abgesehen von den verschiedensten Graden der Cystitis in 9 Fällen Harnröhrenstricturen; 4 intraurethromirte ich, 5 wurden unblutig (allmählich) gedehnt. Bei 7 Patienten bestand mehr weniger schwere Pyelitis resp. Pyelonephritis. Einfacher renaler Albuminurie begegnete ich einige Male; die genaue Zahl kann ich nicht angeben. Dass dieselbe nach gelungener Operation oft schwindet und wohl hauptsächlich dann, wenn keine Nephrolithiasis gleichzeitig besteht, ist ja bekannt; sehr überrascht aber war ich durch folgende zwei Beobachtungen: Ein Pastor P. aus Rossla und ein Gutsbesitzer Ch. aus Römershof b. Riga, beide blasensteinleidend (Urate), über 60 Jahre alt, wiesen im Urin die Zeichen der Nephritis auf: Albumen und zwar bis 1‰ und gar nicht spärliche hyaline und granulirte Cylinder. Der letztgenannte Pat. brachte einen Bericht seines Hausarztes mit, in dem gerade letzteres betont war. Eiweiss und Cylinder sind bei beiden im Laufe der der Operation folgenden Monate geschwunden. Die Operation liegt jetzt bei Beiden um etwa 3 Jahre zurück; ich habe den Harn des Erstgenannten vor 4 Wochen, des Andern vor ca. 4 Monaten

in W. untersucht, beide sind frei von Albumen und Cylindern, der Harn des einen ist leicht katarrhalisch und enthält Spuren von Nucleoalbumin, was hier ohne Belang. Als die Patienten einige Wochen nach der Operation Wildungen verliessen, fand ich bei beiden noch Spuren von Eiweiss, derentwegen ich noch eine längere häusliche Trinkcur mit Helenenquelle verordnete. (Auf Cylinder habe ich s. Zt. wohl nicht mehr nachgesehen, da ich keinen Vermerk darüber finde). Ich fühle mich als Wildunger „Brunnenarzt" gewissermaassen erleichtert, hier einen Anlass zu haben, der guten Wirkung unserer Quellen, wenn sie auch der bereits zu Stande gekommenen Steinbildung gegenüber natürlich machtlos sind, Erwähnung thun zu können. Als geeignet zur Nachbehandlung in Fällen wie den letzterwähnten, zumal wenn es sich um Concrementbildung auf dem Boden der Harnsäure-Diathese gehandelt hat, als Mittel zur Vermehrung der Diurese, Säure-Abstumpfung und damit Reiz-Milderung dürfen sie ihr bescheidenes Plätzchen im „Arzneischatz" wohl beanspruchen. Wenn freilich der selige Herr Rath Prasser zu Beginn des 18. Jahrhunderts in der Chronologia Waldeccensis ihnen sogar eine sichere prophylaktische Wirkung nachrühmt, indem er schreibt: „Man findet in der gantzen Stadt kein darin gebohrenen Menschen noch wird ihn finden so mit dem Blasen-Steyn befallen sey" so irrt er ebenso wie mit der zuvor aufgestellten These: „Aus diesem Wasser (er meint damit die jetzige Georg-Victorquelle) wird das beste Bier so von selbsten gähret gebrauet."

XV.

Aus der chirurgischen Klinik des Prof. Scriba in Tokyo (Japan).

Ueber multiple Papillome der harnführenden und der harnbereitenden Wege der Niere.

Von

Dr. **M. Matsuoka,**
z. Z. Assistent der Klinik.

(Mit Tafel III, IV.)

Die Geschwülste des Nierenbeckens, der Nierenkelche oder des Ureters sind ziemlich selten. Es sind in der Regel primäre Carcinome und Sarcome. Als äusserst seltenes Vorkommniss sind wahre papillomatöse Wucherungen daselbst beobachtet worden.

Orth beschreibt, an der Schleimhaut des Nierenbeckens und Ureters können entzündliche, warzige Wucherungen entstehen, welche selten in gutartige Zottengeschwülste übergehen.

Kaufmann berichtet über einen Sectionsbefund von polypösen Excrescenzen im Ureter. Er war fast 3—4fach verdickt und auf der Innenwand fand man reichliche, zarte, 2—3 cm lange Polypen bis zum Orificium vesicale verbreitet; keine mikroskopische Untersuchung.

Jona beschreibt einen haselnussgrossen Tumor der Ureterwand, ausgehend von Ueberresten des Wolff'schen Ganges. Die Geschwulst bestand aus zahlreichen, auf Schleimhaut sitzenden, ungleichmässig dicken Zotten.

Hasemayer und Jebens erwähnen einen Tumor im Ureter. Die Neubildung sass gerade auf der Uebergangsschleimhaut des Ureters zum Nierenbecken und war von polypösem Bau. Durch Verschluss des Ureters war die Niere stark hydronephrotisch erweitert; keine bösartigen Befunde angegeben.

Litten berichtet über einen Fall von den in und unter der Schleimhaut des Ureters und Beckens sitzenden Cysten, deren innere Wände mit polypösen Gebilden bedeckt waren. Pathologisch-anatomischer Befund der Geschwulst (Neelsen): Producte chronischer Entzündung.

Auch Kayser, Rayer, Cornil und Rousseau beschreiben Zottengeschwülste des Nierenbeckens. Leider sind die Originale mir nicht zugänglich (cit. nach Poll).

Heinrich Kohlhardt untersuchte in der pathologisch-anatomischen Anstalt von Prof. Langerhans die exstirpirte, linke Niere mit oberstem Ureterdrittel von einer 69jährigen Frau, welche vor 2 Jahren angeblich in Folge von Influenza zum ersten Mal Blut mit dem Harn entleerte. Seither wiederholte sich Hämaturie in steigender Intensität; seit 3 Monaten continuirliche Blutungen. Im Urin waren neben Blutzellen polymorphe, meistens cylindrische Zellen nachweisbar. Man constatirte eine apfelgrosse Geschwulst in der linken Nierengegend. An dem durch Exstirpation gewonnenen Präparate fand man die Niere hydronephrotisch erweitert und auf der Schnittfläche sah man einen von der medialen Nierenbeckenwand ausgehenden, zottigen Tumor; ähnliche aber kleinere Neubildungen waren über das Nierenbecken und das obere Ureterdrittel vertheilt. Histologisch zeigte es ein aus reichlich vascularisirten, bindegewebigen Zotten mit mehrschichtiger Epithellage bestehendes Aussehen. Kohlhardt nimmt den durch Tumor behinderten Harnabfluss als die Ursache der Hydronephrose an und meint, dass zwischen solchen zottigen Wucherungen und einer chronischen Entzündung eine innige Beziehung bestehe.

Neelsen secirte am 14. October 1887 einen 57jährigen Kaufmann, welcher seit ca. 10 Jahren niemals Störungen seitens des Harnapparates gezeigt hatte. Am 29. September 1887 klagte der Patient über ein schweres Gefühl im rechten Unterleib. Am 5. October bekam er starke Dyspnoe, anämisches Aussehen und frequenten Puls. Der Urin enthielt wenig Gallenfarbstoff und geringe Menge von Eiweiss, aber kein Blut. Am 13. October starb er plötzlich unter heftig eintretendem Collaps. Es wurde die Bauchsection ausgeführt. Nach Eröffnung der Bauchwand fand man die rechte Niere doppelt angelegt mit zwei Ureteren, welche in einer Entfernung von 5 cm vor der Einmündung in die Blase sich zu einem einzigen vereinigten.

Die untere Niere mit entsprechendem Ureter zeigte nichts Abnormes. Die obere Niere war stark dilatirt, und die Schleimhaut des zugehörigen Ureters war bis zur oben erwähnten Vereinigungsstelle mit zottigen Geschwülsten besetzt, welche in ihrem Aussehen den Papillomen der Blasenschleimhaut vollkommen identisch waren. Die Neubildungen sassen im dilatirten Theile des Ureters so dicht aneinander, dass von normaler Schleimhaut zwischen ihnen fast nichts zu sehen war; die Austrittsstelle des Ureters vom dilatirten Becken war durch diese zottigen Neubildungen ausgefüllt, und sie wuchsen noch fast $1\frac{1}{2}$ cm weit in die Hohlräume des Nierenbeckens hinein; die Schleimhaut des letzteren war vollkommen frei von papillösen Wucherungen. Der Inhalt des hydronephrotisch erweiterten Sackes war dunkelblutig verfärbte Flüssigkeit mit einigen rostfarbigen Gerinnseln gemischt. Bei mikroskopischer Untersuchung stellte sich blos die Wucherung des Schleimhautepithels heraus und es war das bekannte Bild der Papillome.

December 1899 secirte Oscar Stoerk im pathologisch-anatomischen Institut in Wien eine männliche Leiche. Die klinische Angabe lautet folgendermaassen: Vor 7 Jahren bekam der Patient ohne veranlassende Momente eine zweitägige Hämaturie. 4 Jahre danach trat zum 3. Mal die Hämaturie mit Schmerzen in der linken Nierengegend auf, welche nach einigen Tagen aufhörte. Vor 1 Monat bekam der Patient wieder

Hämaturie, welche einen Tag dauerte. Damals bemerkte man bei ihm eine Geschwulst unter dem Rippenbogen. Durch Katheterisiren fühlte man eine tumorähnliche Neubildung in der Blasengegend. Es kam eine reichliche Blutung dabei zum Vorschein. In der Annahme eines Blasentumors, wurde Cystotomie ausgeführt, und die Neubildungen wurden mittelst des Paquelin'schen Thermokauters verbrannt. Kurz nach der Operation collabirte der Patient und war nicht mehr zu retten. Bei der Section sah man die linke Niere hochgradig erweitert; der Ureter der betreffenden Seite war im ganzen Verlauf ziemlich stark verdickt und fühlte sich etwas weich an. Auf der Schnittfläche der Niere bekam man das Bild einer stark dilatirten Hydronephrose; die Hohlräume derselben enthielten fast chokoladenähnliche Flüssigkeit, und die Innenfläche war glatt und bräunlichgrün verfärbt. Die Schleimhaut des Nierenbeckens und des Ureters war mit zottigen Wucherungen bedeckt, so dass die Lumina verengert waren. Nur in einigen Stellen sah man eine glatte und glänzende Oberfläche. Der mikroskopische Befund der Neubildungen war fast derselbe wie bei den eben erwähnten Fällen von Kohlhardt und Neelsen.

Im Jahre 1899 berichtete Poll über einen Fall von multipler Zottengeschwulst im Ureter und Nierenbecken. Klinische Angabe: Seit 3 Jahren bekam ein 41jähriger Zimmermann heftige Schmerzen in der linken Nierengegend. Durch Palpation fand man einen mannskopfgrossen Tumor unterhalb des linken Rippenbogens. Im Urin waren keine Geschwulstzellen und keine rothen Blutkörperchen nachweisbar, aber reichliche Mengen von Eiweiss und Leukocyten. Klinische Diagnose: Tumor renis sinistri et cystitis. Auf der Schnittfläche der exstirpirten Niere fand man das Nierenbecken stark dilatirt. Die Schleimhaut desselben und des Ureters war mit zahlreichen, hin- und herflottirenden Zotten besät. Das Lumen des Ureters war an einzelnen Stellen mit denselben Gebilden ausgefüllt. Nach der Blase zu ging die Neubildung allmählich in die normale Schleimhaut über. Mikroskopisch constatirte man Epithelwucherungen, kein Eindringen der Geschwulstzellen in die Tiefe und nur mässige Zell- und Gefässproliferation am Grunde der Wucherung. Bloss in den Kelchen war die Geschwulst unter starker Sprossenbildung in die Tiefe gewuchert. Das Nierengewebe war stark reducirt; viele Glomeruli von verdickten Kapseln umgeben und stark verödet. Die Harncanälchen waren theils atrophisch, theils degenerirt.

In der mir zur Verfügung stehenden Literatur konnte ich bezüglich der Papillome des Nierenbeckens und des Ureters so viel Auskunft erhalten wie oben angegeben. In Herrn Prof. Scriba's Klinik kamen vor 3 Jahren zwei Fälle des vom Nierenbecken ausgehenden Papilloms zur Beobachtung; wegen der Seltenheit desselben erlaube ich mir im Folgenden dieselben mitzutheilen.

Fall I. Kobayashi Taki, eine 48 Jahre alte Frau.

Anamnese: Eine der Geschwister starb an einer Lungenerkrankung; sonst keine nachweisbare, hereditäre Belastung. Die Patientin war früher stets gesund. Vor 24 Jahren bekam sie angeblich Blasenkatarrh, das in einer Woche heilte. Im Februar 1899 fühlte sie Parästhesie an der

linken Körperhälfte, die nach einem Monat allmählich verschwand. Im April desselben Jahres trat ganz plötzlich Kältegefühl der linken Körperhälfte auf und ein Arzt bemerkte bei der Untersuchung eine faustgrosse, harte Anschwellung in der linken Nierengegend. Diese vergrösserte sich allmählich nach vorn und unten, und 9 Monate nach der letzten Attaque fing sie an, etwas schneller zu wachsen, in Begleitung mit Spannungsgefühl im Bauch. Es stellten sich schlechter Appetit und Kopfschmerzen ein und allmählich kam eine leichte Abmagerung zum Vorschein. Bis jetzt hat sie keinen blutigen Urin gehabt. Am 10. November 1899 in der chirurgischen Klinik des Prof. Scriba aufgenommen.

Status praesens: Eine mittelgrosse, etwas blass aussehende Frau von mangelhafter Ernährung. Die Reaction des Urins ist bald sauer, bald alkalisch. Das specifische Gewicht schwankt zwischen 1018—1032, die tägliche Menge etwa 300—900 ccm. Mittelst Esbach'schen Albuminometers gemessen, findet sich im Urin reichliches Eiweiss, über 2,1 ‰; immer lassen sich im Urin theils granulirte, theils epitheliale Cylinder nachweisen. Ausserdem enthält der Harn Nierenepithelien, Eiterkörperchen und sehr spärlich vorhandene, rothe Blutkörperchen; aber keine Geschwulstzellen. Im Harnsediment findet man keine Tuberkelbacillen. Bis jetzt hat Patientin niemals subjective Störungen seitens des Harnapparates gehabt. Bloss ab und zu klagte sie über Schwergefühl in der linken Seite des Unterleibs. Durch die Inspection constatirt man daselbst einen die respiratorische Verschiebung zeigenden, ziemlich hoch nach aussen prominirenden Tumor, der hinten im entsprechenden Theile der Lumbalgegend eine deutliche Einsenkung sowohl beim Sitzen als auch beim Stehen der Patientin zeigt. Man fühlt eine nach oben unter den Rippenbogen hineingehende, nach unten bis zum Becken und nach innen fast bis zur Linea alba hineinreichende, scharf umschriebene glatte, prallelastische, deutlich fluctuirende Geschwulst. Dieselbe giebt einen gedämpften Schall, tritt beim Druck auf die Lumbalgegend deutlich hervor und fällt beim Nachlass desselben wieder zurück. Bei der Punction entleert sich eine dünne, käsige Flüssigkeit, die reichliche Menge von Zerfallsproducten fettig degenerirter Zellen, aber keine Tuberkelbacillen enthält.

Klinische Diagnose: Pyonephrose wahrscheinlich tuberculöser Natur.

Am 5. December 1899 die linke Niere von Prof. Scriba extraperitoneal exstirpirt. Dieselbe ist im ganzen Umfange colossal erweitert und enthält eine mit käsig aussehenden Massen gemischte Flüssigkeit. Da die Geschwulst ein wenig in den Harnleiter hineinragt, wird ein gut fingerlanges Stück desselben mitentfernt. Die ganze Wunde fest tamponirt. Anlegung der Nähte mit aseptischen Seidenfäden. Am nächsten Tage der Operation enthielt der Harn 0,1 ‰ Eiweiss und Harncylinder; die Menge des Urins vermehrte sich von Tag zu Tag. Am 7. Februar entleerte sich mit dem Urin unter vorheriger Temperatursteigerung (38,5° C.) ein kleinfingerspitzengrosses, frisches, papillomatös aussehendes Gewebsstück, wohl aus der zurückbleibenden rechten Niere stammend. Am 15. März 1900 Entlassung von der Klinik. Die Wunde per primam intentionem geheilt; ausgenommen einen kleinen Fistelgang, woraus es

ein wenig secernirt. Im Urin findet man noch Eiweiss über 0,1‰ und Harncylinder; Urinmenge ca. 1200 g. Durch Palpation kann man allmähliche Vergrösserung der rechten Niere nachweisen. Später, nach der Entlassung, konnten wir über den Zustand der Patientin nichts mehr erfahren.

Fall II. Oshima Shiro, ein 53jähriger Mann.

Anamnese: Der Patient stammt aus gesunder Familie. Vor 5 Jahren litt er an Abdominaltyphus. Am Anfang Mai 1898 bekam er plötzlich Kopfschmerzen und Fieber; damals bemerkte bei ihm ein Arzt unter dem linken Rippenbogen eine etwa faustgrosse Anschwellung, welche derselbe für einen acuten Tumor hielt. Der Tumor war vollkommen schmerzlos und blieb auch nach der Entfieberung bestehen. Später vergrösserte sich derselbe allmählich, ohne besondere Beschwerden zu veranlassen. Der Patient hatte bis jetzt niemals blutigen Urin. Er trat am 3. November 1899 in die Klinik des Prof. Scriba.

Status praesens: Ein gutgebauter, kräftiger und gesund aussehender Mann; in der linken Hälfte der Bauchhöhle befindet sich ein fast mannskopfgrosser Tumor, unterhalb des Rippenbogens hervortretend, der nach unten bis zum Darmbeinkamm der betreffenden Seite und medianwärts bis über die Linea alba reicht. Die Oberfläche scheint glatt zu sein und durch Gegendruck auf die Lumbalgegend fühlt der palpirende Finger eine deutliche Fluctuation im Bereich des Tumors. Der Tumor verschiebt sich ausgeprägt mit der Athembewegung. Die Lumbalgegend der betreffenden Seite ist deutlich grubig vertieft, sowohl beim Sitzen als auch beim Stehen des Patienten. Bei der Punction entleert sich ein ziemlich dickflüssiger, käsig aussehender Eiter ohne irgendwelche Geschwulstzellen oder Tuberkelbacillen darin nachweisen zu lassen. Die Urinmenge schwankte zwischen 1000 und 2000 ccm. Der Urin war getrübt, specifisches Gewicht 1012 bis 1021 und enthielt 1½‰ Eiweiss, reichliche Eiterkörperchen, viele granulirte Cylinder und Nierenbeckenepithelien. Keine Erscheinungen von Blasenkatarrh; der Patient lässt nur 4—5 mal Urin in 24 Stunden und sind darin keine Tuberkelbacillen nachweisbar. Dieser Fall zeigte so viele Aehnlichkeit mit dem schon erwähnten Fall I in Beziehung auf die Art der Entwicklung des Tumors, die Natur seines durch Punction entleerten Inhalts, die Beschaffenheit des Urins und das völlige Fehlen von Tuberkelbacillen, dass wir auf etwaige Geschwulstzellen im Urin eifrig fahndeten. Da das Resultat der Untersuchung negativ war, so konnten wir die Diagnose, wie beim ersten Fall, nur als Pyonephrose stellen, während die Aetiologie einstweilen unklar blieb. Am 18. December 1899 Nephrectomie (Kocher'scher Lumbalschnitt mit Rippenresection). Am 30. December war die Wunde bis auf eine kleine Fistel per primam geheilt und dem Patienten wurde es erlaubt, aufzustehen. Die Urinmenge blieb fast gleich nach der Operation wie vor derselben; darin Cylinder nachweisbar, Eiweissgehalt ½‰. Die Urinentleerung erfolgte nur 2—3 mal täglich. Am 4. Januar bekam der Patient plötzlich ohne nachweisbare Ursache Trismus, der Puls stieg rapid bis auf 144, die Athmung zählte 28, keine Temperatursteigerung und am nächsten Morgen früh ging der Patient zu Grunde, ohne dass sich allgemeiner, tetanischer Krampfanfall entwickelte.

Nachdem ich die Krankengeschichten meiner Fälle in Kürze mitgetheilt habe, gehe ich jetzt in die makroskopische und mikroskopische Beschreibung der exstirpirten Präparate über.

A. Makroskopische Beschreibung

a) Fall I (Fig. I).

Die exstirpirte Niere erscheint als ein ziemlich prall gefüllter, fast mannskopfgrosser, deutlich fluctuirender Tumor von ca. 28 cm Länge und 20 cm Dicke von Magenform, etwa 3 kg schwer. Die Fettkapsel ist verschwunden, so dass an vielen Stellen die Capsula fibrosa mit der Oberfläche fest verwachsen und mit-exstirpirt war. Das Nierengewebe fühlt sich derb an. Die Oberfläche ist grau und hie und da sind Gefässe injicirt. Beim Einschnitt entleert sich aus demselben eine grosse Menge von käsig-eitriger, dünner, etwas fadenziehender Flüssigkeit und die Schnittfläche zeigt das Bild einer hydronephrotisch erweiterten Niere, deren Innenwand mit schmierigen, weisslichen Massen bedeckt ist. Die Nierensubstanz ist hochgradig verdünnt, die Wand des Sackes unregelmässig dick von 3—4 mm bis 2 cm. Die Markstrahlen und Papillen sind fest verstrichen. Im Ganzen ist die Farbe der Niere blassgrau. Die Schleimhaut des Nierenbeckens, der ausgedehnten Nierenkelche und des Anfangstheils des Ureters ist gleichmässig mit 1—13 mm langen, zarten, milchweissen, fast zerfliessenden, sich mehr oder weniger verästelnden, in Wasser flottirenden, dicht gedrängten, papillösen Wucherungen bedeckt. Die Zotten sind äusserst dünn gestielt und leicht abhebbar von der Unterlage; nur in der Tiefe der Nierenkelche und im Anfangstheile des Ureters finden sich scheinbar die von Papillomen freien Stellen, an denen die Schleimhaut aber verdickt, glänzend weiss und leicht reticulirt erscheint. Die Grösse der Papillome wechseln zwischen Stecknadelkopf und Kleinfingerspitze und das ganze Bild macht den Eindruck eines Rasens. Der Anfangstheil des Ureters ist reichlich mit Papillomen bedeckt, während die tieferen Abschnitte frei erscheinen. Am grössten und dicksten erscheinen die Wucherungen im Nierenbecken, während sie sowohl nach den Nierenkelchen als auch nach dem Ureter zu allmählich an Grösse und Dichtigkeit abnehmen, auch erscheinen die Verästelungen der einzelnen Zotten hier nicht so reichlich als wie im Nierenbecken. Der Wucherungsbereich des Neoplasma beschränkt sich hauptsächlich im Nierenbecken und erstreckt sich in etwas geringer Verbreitung über die aus den angrenzenden Antheilen der Pyramiden bestehenden Hohlräume. Die Neubildungen der Ureterschleimhaut wachsen nur eine kurze Strecke nach unten. Die Papillome sind zum Theil bis Fingerspitze gross, meist aber klein und flächenförmig ausgedehnt. An der Schleimhaut des Ureters und des oberen Theils des Nierensackes sieht man ganz ähnliche, nur etwas kleinere und weniger verästelte, zottige Wucherungen. Durch die bakteriologische Untersuchung des Sackinhalts können weder Tuberkelbacillen noch andere Noxen nachgewiesen werden.

b) Fall II (Fig. II).

Der Tumor ist etwas kleiner als voriger Fall, 25 cm lang, 16 cm dick und wiegt 2½ kg. Man sieht die gleichen Verästelungen des Nieren-

beckens wie beim Fall I. Derselbe ist rasenförmig mit den papillösen Wucherungen besät, aber sowohl in den Nierenkelchen als auch im Ureter sind sie bedeutend spärlich und sie scheinen an einzelnen Stellen ganz zu fehlen, wenn man nicht die verdickte, reticulirte, weisse Schleimhautbedeckung sähe. Der Process war hier nicht so weit fortgeschritten, was auch daraus hervorgeht, dass die Capsula fibrosa nirgends bei der Operation mit der Capsula propria verwachsen war. Bei bakteriologischer Untersuchung des Inhaltes gab er die gleichen, negativen Resultate.

B. Mikroskopische Beschreibung.

Zum Zwecke der histologischen Untersuchungen wurden kleine, dünne Geschwulststückchen von verschiedenen Stellen aus der ganzen Dicke der Wand in Müller'sche oder 10proz. Formalinlösung gelegt, nachher in Alkohol gehärtet und in Celloidin oder in Paraffin eingebettet. Die Serienschnitte wurden mit Hämatoxylin und Eosin doppelt gefärbt. Im Verlaufe der mikroskopischen Untersuchung stellte es sich heraus, dass die Nieren beider Fälle völlig übereinstimmende Bilder bieten, so dass es nicht nothwendig erscheint, den Befund beider Präparate einzeln zu beschreiben. Selbstverständlicher Weise sind öfters die Details in einem Falle deutlicher zu sehen als im anderen, so ergänzen sich beide sehr vortheilhaft und man bekommt ein besseres Gesammtbild der Erkrankung.

Bei Lupenvergrösserung (Fig. 3) erscheint die papillöse Wucherung vielfach dendritisch verzweigt und von sehr wechselnder Länge. Man sieht besonders schöne, dünne Anheftung des Stiels, das geringe Dicken- und bedeutende Längswachsthum. Beim Betrachten der Schnitte bei etwas stärkerer Vergrösserung (Fig. 4) können wir die Structur der einzelnen Papillome genau eruiren. An zarten, verästelten und gefässführenden Bindegewebsstielen, welche sich vom submucösen Gewebe hervorhebt, nimmt man eine enorm dicke Epithelschicht wahr, die Epithelien des Stammes sowohl als auch der Aeste sind mindestens 10—15fach übereinander geschichtet, von rundlicher Gestalt in der Tiefe, von spindelförmiger, den Nierenbeckenepithelien ähnlicher Gestalt nach der Oberfläche zu. An den oberflächlichsten Schichten erscheinen sie in Desquamation begriffen. Man sieht an vielen Stellen halbgelöste Zellen, deren Protoplasma nicht so deutlich gefärbt ist, als das der tiefer gelegenen. Bei ihnen zeigt sich die Kerncontour deutlich, während der Kerninhalt blass und mehr oder weniger ungefärbt erscheint. Alle Zellen der Papillome sind sehr gross und mit einem grossen, blasigen Kerne versehen, dessen Contour meist deutlicher gefärbt ist, als der Inhalt. Bei ganz dünnen Schichten (in Paraffin eingebettet) sieht man nicht blos an der Oberfläche der Papillen, sondern auch in der Tiefe reichliche Zellen mit Degenerationsvorgängen. Das Protoplasma erscheint entweder blass gefärbt und die Kerne sind noch deutlich zu sehen, oder in extremen Fällen sehen wir wasserhelle Lücken, welche uns bei genauer Einstellung Spuren von Zellen und Kernbegrenzung zeigen und dadurch als degenerirte Zellen kenntlich sind. Alle, diese degenerirten Zellen sind bedeutend grösser als die Geschwulstzellen. Sie unterscheiden sich charakteristisch von den zum Theil noch reichlich zuzusehenden, schmalen Schleimhautepithelien sowohl durch die mehr rundliche Form, als auch durch ihre 4—5fache

Grösse und durch die sehr grossen, blasenförmigen Kerne. Die Stiele der Papillen an ihren Ursprüngen sind unverhältnissmässig dünn, die Epithelien daselbst meist 2—3fach grösser als die an den Spitzen der Papillen sitzenden; in ihren feinsten Verästelungen erscheinen sie nur noch fadenförmig, wie sie aus einer oder zwei Bindegewebsfasern zusammengesetzt sind. Hierdurch ähnelt die Basis jedes einzelnen Papilloms in der Form der Basis eines Apfels. Die der Apfelschale entsprechende äussere Epithelschicht des Papillomes drückt nur auf die unterliegenden Schleimhautepithelien, ohne dass sie damit verwachsen ist, und man kann da wo die normalen Epithelien erhalten sind, sehr deutlich den Unterschied zwischen Beiden sehen. An solchen Stellen erscheinen die normalen Epithelien durch den Druck der Tumoren etwas vermehrt und mehr in die Länge gezogen. Die weisslich verdickten, scheinbar papillomfreien Stellen der Schleimhaut erscheinen jetzt mit einer gleichmässigen Schicht von dem dicht stehenden Papillome bedeckt. Wir sehen bei starker Vergrösserung feine, verästelte Bindegewebszüge vom submucösen Gewebe ausgehen, die überall mit den charakteristischen Geschwulstzellen bedeckt sind. Die Verästelungen der einzelnen Papillome liegen so dicht aneinander, dass sie bei schwacher Vergrösserung wie eine continuirliche, zusammenhängende Epithelschicht erscheinen. Bei stärkerer Vergrösserung dagegen sieht man die Zwischenräume und an vielen Stellen kleine Lücken zwischen den einzelnen Verästelungen. An keiner Stelle ist ein eindringendes Papillom in das unterliegende Bindegewebe zu sehen. Ganz besonders interessant und zum Theil überraschend ist der mikroskopische Befund im Nierengewebe selbst. Man sieht überall die Erscheinung von chronisch entzündlicher Induration (interstitielle Nephritis); in den Markstrahlen sowohl als auch im Labyrinth findet man reichliche, entzündliche Infiltrationen: Rundzellen und reichlich neugebildetes Bindegewebe, welche besonders in der Umgebung der Harncanälchen, der Gefässe und der Glomeruli liegen und in einzelnen Stellen eine ziemlich ansehnliche Dicke erreichen. Hier und da in den geraden Harncanälchen, überall in den gewundenen und in den Glomeruli sieht man homogene, blass gefärbte Gerinnungsmasse. Das Epithel der Harncanälchen ist an vielen Stellen gut erhalten, an anderen dagegen zum Theil oder auch ganz ausgefallen. Die Glomeruli erscheinen zum Theil normal, zum Theil fehlen einige von ihren Epithelien, zum Theil ist die Gefässschlinge comprimirt durch Exsudatmasse, und an einigen Stellen ist der Inhalt ganz ausgefallen. Innerhalb der homogenen Exsudatmasse erkennt man an vielen Stellen bei genauer Betrachtung fast homogene Epithelialzellen, welche zum Theil grosse, blasige Kernzeichnung, und also eine den Papillomzellen ähnliche Beschaffenheit zeigen, obgleich sie viel kleiner sind als die in dem Epithelbelage der Papillome liegenden, degenerirten Zellen. Diese Befunde der interstitiellen Nephritis erklären ohne Weiteres den Eiweiss- und Cylinderbefund im Urin beider Patienten. Ganz besonders auffallend aber ist das Auftreten von multiplen Anhäufungen der oben beschriebenen Geschwulstzellen innerhalb der Nierensubstanz (Fig. 5). In den Markstrahlen sieht man theils grössere, theils kleinere, länglich-rundliche Stränge, aus solchen Zellhaufen bestehend. Unter den durch neugebildetes Bindegewebe auseinander gedrängten, zum grossen Theile mit Epithelien ausge-

kleideten, geraden Harncanälchen, finden wir eine Anzahl von solchen, die mit Geschwulstzellen ausgefüllt sind. Diese Zellen sind mit der Wandung der Harncanälchen nicht verwachsen, sondern grenzen sich scharf gegen dieselbe ab. Das normale Epithel der Harncanälchen ist an solchen Stellen lückenhaft oder ganz verschwunden. Die Umgebung dieser Canäle ist stärker bindegewebig indurirt, als die der nicht betroffenen Tubuli. An einzelnen Stellen, wo die Geschwulst sich massiger entwickelt hat, erscheinen die Geschwulstzellen in der Mitte in gleicher Weise hyalin degenerirt wie die der Nierenbeckenpapillome. Auch sieht man hier bei kleinen Stellen ihre Anheftung an die Wand des Harncanälchens, während der grosse Theil des Tumors mit der Wandung nicht verwachsen ist, sondern ein deutlicher Zwischenraum zwischen Beiden zu sehen ist (fein gestielte Polypen). In gleicher Weise sieht man an vielen Stellen die gewundenen Harncanälchen, ausgefüllt mit Geschwulstzellen, und sie stellen sich dann als unregelmässig dicke, gewundene, wulstförmige Stränge dar, welche entweder in der Umgebung der dann meist vergrösserten und mit Geschwulstmasse gefüllten Glomeruli liegen, oder deren Einmündung in den Letzteren man oft deutlich sieht. Die mit den Neubildungen gefüllten Glomeruli sind von verschiedener Grösse, meist 3—6fach, manchmal aber 20fach grösser als die normalen, oft enthalten sie nur Geschwulstzellen ohne oder mit den beschriebenen Degenerationsvorgängen, welche dann meist die Mitte der Geschwulstmasse mehr oder weniger ungefärbt erscheinen lassen, oder man sieht in einzelnen Fällen, sogar von der inneren Kapselwand, multiple Geschwulstzellen ausgehen (Fig. 6). An anderen Stellen sind neben den Geschwulstzellen die Gefässschlingen noch erhalten und mit Epithelien besetzt. Die Schlingen sind dann nach der Seite gedrängt, und zum Theil erscheinen sie mit streifenförmig sich verästelnden Tumormassen bedeckt. An mehreren, so beschaffenen Stellen gelingt es sowohl den Zusammenhang mit den gewundenen Harncanälchen als auch die Gefässe zu erkennen. Während die ab- und zuführenden Gefässe vollkommen frei von Geschwulstzellen erscheinen, sind die Tubuli damit gefüllt, und man sieht die Ausbreitung derselben auf die Epithelschicht der Kapsel und der Gefässschlingen der Glomeruli. An einer einzigen Stelle sieht man neben den nur mit Geschwulstzellen prall ausgefüllten, stark gewundenen Tubuli und erweiterten Glomeruli eine verästelte Vene, welche ebenfalls mit Geschwulstzellen ausgefüllt ist (Fig. 7). Die Bindegewebsneubildungen in der Umgebung der Tubuli und Glomeruli erscheint stärker entwickelt, wenn die Geschwulstzellen im Inneren reichlich vorhanden sind, wie dies schon bei den mit Tumormasse gefüllten, geraden Harncanälchen beschrieben ist.

Die vorliegenden Befunde ergeben ein sehr interessantes Gesammtbild. Man kann in jedem Schnitt das Wachsthum und die Ausbreitung der Tumoren nachweisen. Die multiple, rasenförmige Wucherung der Schleimhaut des Nierenbeckens ist in gleicher Weise auf einen grossen Theil der Schleimhaut resp. auf die Epithelauskleidung der harnführenden und harnbereitenden Wege der Niere überwuchert. Es ist die Geschwulstmasse in den Sammelröhren, den

Henle'schen Schleifen, den gewundenen Harnkanälchen und den Glomeruli deutlich sichtbar. Im Fall I ist an einer einzigen Stelle aus vielen Präparaten eine ergriffene Gefässverzweigung zu sehen, während sonst überall die Geschwülste in dem Canalsystem abgekapselt erscheinen. Dieses Gefäss liegt in der Umgebung eines erkrankten Glomerulus und man kann sich diese ganz vereinzelt dastehende Ausfüllung dieses Gefässes mit Neubildung nur dadurch erklären, dass entweder an vereinzelten Stellen sie bösartig geworden ist, die Gefässwände des Glomerulus durchbrochen hat und so in die Vene hereingewuchert ist, oder dass durch den Druck der im Glomerulus wachsenden Geschwulst die Gefässwand atrophirt oder gangränos geworden ist und auf diese Weise das Hereinwuchern der gutartigen Geschwulst in das Gefässlumen gestattet hat. Durch die massenhafte Verstopfung der reichlichen Harncanälchen, Glomeruli u. s. w. mit Geschwulstzellen welche im Wachsthum begriffen war, hatte sie eine Reizung hergestellt, welche zur interstitiellen Bindegewebsneubildung führte. Diese konnte natürlich auf die Dauer nicht ohne Einfluss auf die noch gesunden Theile der Nierensubstanz bleiben und erklärt nur ohne weiteres die Entstehung der klinisch und pathologisch festgestellten, chronischen, entzündlichen Infiltration und Atrophie des Nierengewebes. Einen weiteren Factor zu diesem Zustande lieferte noch die durch die Geschwulstbildung im Ureter und Nierenbecken hervorgerufene Hydronephrose. Ueber die Art der Geschwulst kann wohl kein Zweifel herrschen. Das multiple Auftreten derselben im Nierenbecken und Ureter, und die makroskopische und mikroskopische Beschaffenheit lassen nur die Diagnose „Papillom" (Zottenpolyp von fibro-epithelialer Natur) zu.

Anders könnte man bei oberflächlicher Betrachtung von den Geschwulstmassen in den Nieren denken. Da sie sich aber überall im Canalsystem abgekapselt finden, so kann man sowohl Carcinom als auch Endotheliom ausschliessen. Die eine Stelle, an der sich innerhalb der Gefässe Geschwulstzellen befinden, würde höchstens für einen Beginn der Bösartigkeit sprechen können. Ob man die Sache als wirkliche Geschwulst oder als entzündliches Papillom aufzufassen hat, ist wohl kaum zu entscheiden. Für die Erstere spricht das Eindringen in das Gefässsystem. Nach Allem geht wohl mit Sicherheit hervor, dass der primäre Sitz der Papillome im Nierenbecken ist, da ihre Anzahl und Grösse, sowohl nach dem Ureter als auch nach den harnführenden und harnbereitenden Wegen der Niere allmählich abnimmt. Im tieferen Abschnitt des Ureters und wohl mit Sicherheit an der Blase waren keine Papillome vorhanden. Obgleich weder

eine Section des männlichen Patienten noch bei beiden eine cystoskopische Untersuchung gemacht worden, so spricht das Fehlen jeglicher Blutungen und jegliches Blasenkatarrhs im Verlaufe der mehrjährigen Erkrankungen gegen eine solche Annahme.

Zum Schluss erfülle ich die angenehme Pflicht, Herrn Prof. Dr. Scriba für die Ueberlassung der Fälle und die freundliche Unterstützung bei der Anfertigung dieser Arbeit meinen besten Dank auszusprechen.

Erklärung der Abbildungen auf Tafel III, IV.

Fig. 1. (Fall I.) Die Schnittfläche der sackförmig erweiterten linken Niere nach der Längsrichtung. Die Innenwand des Sacks ist fast ganz mit papillösen Zotten besät, die besonders an der dem Nierenbecken entsprechenden Schleimhaut am dicksten und grössten sind. An den makroskopisch papillomfreien Zonen des Sackes findet man dicke, wulstförmige, reticulirte Bindegewebsgerüste. Die Nierensubstanz ist stark reducirt und zwar in einigen Stellen dünn wie ein Papier. Nach dem Ureter zu sieht man äusserst wenige Zottenvegetationen.

Fig. 2. (Fall II.) Das ganze Bild ist fast gleich wie bei der Fig. 1, aber die Zottenbildung beschränkt sich nur auf die dem Nierenbecken entsprechende Stelle. Die Schleimhaut des Ureters ist fast ganz normal.

Fig. 3. Längsschnitt der wulstförmig stark hervorragenden Zottenvegetationen. Das stark gewucherte Bindegewebe erhebt sich wie ein kegelförmiger Vorsprung. Dementsprechend sieht man dichtgedrängte, vielfach dendritische, papillomatöse Neubildungen von verschiedenen Längen, nur an der Spitze des Kegels sind dieselben ganz ausgefallen. Innerhalb der Nierensubstanz handelt es sich um viele Anhäufungen von Geschwulstzellen, besonders rechts sieht man schöne, papillöse Vegetationen. Lupevergrösserung.

Fig. 4. Längsschnitt der Papillome (in Paraffin eingebettet). Die papillomatösen Neubildungen mit schwach entwickelten Bindegewebsgerüsten. An der Basis der Geschwulst sieht man parallelverlaufende Bindegewebsfaser mit Rundzelleninfiltrationen hier und da. Das Protoplasma der Geschwulstzellen ist diffus und hell gefärbt, während die Kerncontur sich deutlich abhebt. Vergr. 50.

Fig. 5. Verschieden gestaltete Geschwulstmasse innerhalb der Nierensubstanz. Das Lumen des Harncanälchens, Glomeruli und Blutgefässes sind mit oben genannten Geschwulstzellen ausgefüllt. Vergr. 75.

Fig. 6. Schnittfläche des Glomeruli. Innerhalb des Lumens handelt es sich um vielfach verästelte, nebeneinander gekreuzte, papillöse Wucherungen. Vergr. 100.

Fig. 7. Etwas schief ausgefallene Schnittfläche der Geschwulstmasse. Sie ist mit bösartig veränderten, vielgestaltigen Geschwulstzellen prall gefüllt. Das Protoplasma ist fein granulirt und in einzelnen Zellen findet man stark lichtbrechende Körperchen. Die Kernconturen sind undeutlich. Vergr. 300.

Literaturverzeichniss.

1) Albert, Lehrb. d. spec. Chirurgie. 1897.
2) Bergmann, Bruns und Mikulicz, Handb. d. prakt. Chirurgie. 1. Auflage.
3) Birch-Hirschfeld, Lehrb. d. patholog. Anatomie. 1895.
4) Deutsche Zeitschr. f. Chirurgie. 39. Bd.
5) Israel, Chirurgische Klinik der Nierenkrankheiten. 1901.
6) Jona, Beitrag zu den primären Tumoren des Ureters. Centralbl. f. allgem. Pathologie u. pathol. Anatomie. V. 15. 1894.
7) Kaufmann, Lehrb. d. spec. patholog. Anatomie. 1901.
8) Kohlhardt, Virchow's Archiv. 148. Bd.
9) Klebs, Handbuch der patholog. Anatomie.
10) Küster, Chirurgische Krankheiten der Niere.
11) König, Lehrb. d. spec. Chirurgie. 1899.
12) Litten, Virchow's Archiv. 66. Bd.
13) Neelsen, Ziegler's Beiträge z. patholog. Anatomie. 4. Bd.
14) Oscar Stoerk, Ziegler's Beiträge z. patholog. Anatomie. 4. Bd.
15) Poll, Beiträge z. klin. Chirurgie. 23. Bd.
16) Ribbert, Lehrb. d. patholog. Histologie. 1896.
17) Derselbe, Lehrb. d. allgem. med. u. spec. Pathologie u. patholog. Anatomie. 1901 u. 1902.
18) Virchow, Krankhafte Geschwülste. 3. Bd.
19) Wagner, Nierenchirurgie. 1893.
20) Ziegler, Lehrb. d. allgem. u. spec. patholog. Anatomie. 1898 u. 1901.

XVI.

Ueber Hochstand des Schulterblatts mit congenitalen Hals- und Schultermuskeldefecten.

Von

Dr. **Kayser,**
Stabsarzt an der Kaiser Wilhelms-Academie.

(Mit 2 Abbildungen.)

Im Jahre 1891 beschrieb Sprengel unter dem Namen „Die angeborene Verschiebung des Schulterblattes nach oben" eine eigenartige Deformität, welche bis dahin in den chirurgischen Lehrbüchern keine Erwähnung gefunden hatte; in Amerika war bereits 1888 von Burney und Lauds auf die Abnormität aufmerksam gemacht worden, ohne dass jedoch die Mittheilung zur Angabe weiterer ähnlicher Beobachtungen geführt hatte. Nach der Sprengel'schen Darstellung des klinischen Bildes, welches Sprengel bei vier im Uebrigen wohlgebildeten Kindern im Alter von 1 bis 7½ Jahren zu beobachten Gelegenheit hatte, handelte es sich um ein Höherstehen des einen, meist des linken, Schulterblattes bei gerader Wirbelsäule ohne Gestaltveränderung des Knochens und ohne wesentliche Herabsetzung der Function des betreffenden Armes, so dass Sprengel der Affection nur die Bedeutung eines Schönheitsfehlers beimaass. Fast immer war die Anomalie kurz nach der Geburt bemerkt worden und stellte somit mit hoher Wahrscheinlichkeit einen angeborenen Zustand dar.

Im Gegensatz zu diesen Fällen beschrieb Köllicker seiner Angabe nach als Erster einen Fall von erworbenem Hochstand des Schulterblattes, welchen er bei einem 14jährigen Mädchen beobachtete und als einen Folgezustand überstandener Rhachitis ansah. Die Deformität, welche in einer Verkrümmung des Schulterblattes nach vorn, verbunden mit einer Verlängerung und Verbreiterung des Rabenschnabelfortsatzes und Aenderung der Stellung der mehr nach vorn gerichteten Gelenkpfannen bestand, führte klinisch ausser zu einem Hochstand der Scapula zu einem Abstehen des unteren Schulterblattwinkels, einer Ver-

breiterung der unteren Halsgegend und zu einer Vertiefung der Supraclaviculargrube. Einen zweiten Fall von erworbenem Hochstand der Scapula, dessen pathologisch-anatomisches Substrat sich jedoch durchaus nicht mit dem von Köllicker angegebenen deckte, theilte Gross mit. Auch hier handelte es sich ebenso wie bei dem jüngst von Bender beobachteten dritten Fall um ein Mädchen mit den ausgesprochenen Zeichen schwerer Rhachitis (Verdickung der Unterarmknochen mit Verdickung der Epiphysen, genu varum beiderseits). Der angeblich von Köllicker zuerst präcisirte erworbene Schulterblatthochstand findet Vorgänger in drei von Eulenburg bereits im Jahre 1862 mitgetheilten Fällen, welche wenigstens nach der Auffassung ihres Autors der erworbenen Form zuzuzählen sind. Eulenburg beschrieb drei Fälle von „hochgradiger Dislocation der Scapula, bedingt durch Retraction des M. levator anguli und des oberen Theiles des M. cucullaris". In zwei Fällen war die rechte Scapula, in einem Fall die linke Scapula betroffen. Eulenburg nimmt an, dass „in Folge einer Contusion des oberen Scapularandes Periostitis entstand und dass von dieser ... die entzündliche Reizung des dort inserirenden M. levator scapulae und der benachbarten Portion des M. cucullaris mit Ausgang in Retraction hervorgegangen sei". Durchmustert man jedoch die Krankengeschichten und die klinische Beschreibung der Fälle Eulenburg's, so gewinnt man den Eindruck, dass es sich jedenfalls in zwei dieser Fälle um die später von Sprengel näher beschriebene Deformität handelt, umsomehr, als in diesen beiden Fällen eine Entstehungsursache nicht aufgefunden wurde und Eulenburg selbst angiebt, dass er bei dem Mangel jedes zu ermittelnden factischen Entstehungsgrundes seiner Erklärung nur den Werth einer Hypothese zuschreibt. Während jedoch auch die Eulenburg'schen Angaben zur Mittheilung weiterer Fälle nicht anregten, folgten der Sprengel'schen Mittheilung in rascher Folge Beschreibungen von anderen Autoren beobachteter Fälle, sodass die Zahl der mitgetheilten Beobachtungen, soweit ich aus der ziemlich umfangreichen Literatur ersehe, bereits über 40 beträgt.

Das ursprünglich angegebene klinische Bild ist durch diese Mittheilungen wesentlich verändert: es sind in Begleitung des angeborenen Hochstandes der Schulter Veränderungen der Form des Schulterblattes, Lageveränderungen der Scapula in mehreren Ebenen, Verkrümmungen der Wirbelsäule u. a. m. beschrieben worden; man hat ausserdem den angeborenen Schulterblatthochstand gleichsam als integrierenden Bestandtheil bei den verschiedensten allgemeinen Missbildungen beobachtet. Ich selbst habe die Deformität im Laufe des Frühjahrs vorvergangenen

Jahres bei zwei eigenen Fällen zu sehen Gelegenheit gehabt. Die erste Beobachtung betraf einen 19jährigen kräftig entwickelten jungen Mann, bei welchem das in seiner Form unveränderte linke Schulterblatt 4 cm gegen das rechte elevirt stand. Die Wirbelsäule war vollkommen gerade; die Functionsbehinderung — der Arm konnte nicht vollständig bis zur Verticalen erhoben werden — war so gering, dass der Patient von dem Bestehen einer krankhaften Veränderung nichts wusste. Die Musculatur des Kopfes, des Halses und der Schulter war in gleicher Weise entwickelt wie auf der rechten Seite; ebensowenig bestand eine Asymmetrie des Gesichts. Ich nehme von einer eingehenden Beschreibung Abstand, da der Fall von dem Sprengel'schen Bilde Abweichendes nicht zeigte und auch nach der ätiologischen Seite hin keine neuen Gesichtspunkte bot. In dem anderen Falle fanden sich ausser dem typischen Hochstand des Schulterblattes bemerkenswerthe in der Literatur bis jetzt nicht beschriebene Defecte im Gebiet der linksseitigen cervico-dorso-scapularen Musculatur, welche mich veranlassten, den Fall auf dem XXX. Congress der Deutschen Gesellschaft für Chirurgie[1] zu demonstriren. —

Es handelte sich in diesem Falle um einen 19jährigen Arbeiter, welcher seinem schweren Beruf als Steinträger beschwerdenfrei hatte nachgehen können. Musculatur gut entwickelt. Brust von normaler Bildung; nirgends eine rhachitische Deformität. Rücken ohne Andeutung einer Skoliose, dagegen deutlich ausgesprochene kyphotische Haltung, welche mit Wahrscheinlichkeit im Zusammenhang mit der Beschäftigung als Steinträger steht. Die Entfernung der Wirbelsäule von dem Schulterblatt (in der Mitte des Schulterblatts gemessen) beträgt auf der rechten Seite 10 cm, auf der linken Seite 12 cm. Die Länge des rechten Schulterblatts beträgt 18 cm, die des linken reichlich 23 cm. Die Entfernung der Spina scapulae vom unteren Schulterblattwinkel beträgt beiderseits 14 cm. Die Verlängerung der Basis des Schulterblattes ist demnach bedingt durch eine Vergrösserung ausschliesslich des über der Spina scapulae gelegenen Theiles der Scapula. Legt man eine Horizontale durch den rechten unteren Schulterblattwinkel, so verläuft dieselbe links $2\frac{1}{2}$ cm unter dem linken Schulterblattwinkel vorbei. Der obere Rand des rechten Schulterblatts steht der Norm entsprechend genau im Niveau des Schlüsselbeins, der des linken überragt das Niveau des Schlüsselbeins um annähernd drei Querfinger und ist förmlich hakenartig nach vorn umgebogen, derart, dass es möglich ist, die Vorderfläche des oberen Theils des Schulterblatts abzutasten. Der obere Rand des Schulterblatts ist, über der Schulter gemessen, von der Mitte des Schlüsselbeins rechts ungefähr 11 cm, links 5 cm entfernt. Die Bewegung des rechten Schultergelenks ist nach jeder Richtung vollständig frei. Mitbewegung des Schulterblatts

1) Centralbl. f. Chirurgie. 1901. Nr. 29. Beilage S. 134 u. Verhandlungen der Deutschen Gesellschaft f. Chirurgie. 1901. I. 54. XXX. Congress.

bei Abduction von 100°. Die Bewegungsfähigkeit der linken Schulter im Sinne der Abduction ist um ein Geringes eingeschränkt, sodass der Arm nicht vollständig bis zur Verticalen erhoben werden kann. Im Uebrigen sind die Bewegungen links eben so frei wie rechts. Lässt man beide Arme in horizontale Haltung bringen, so fällt es auf, dass das linke Schulterblatt, dessen unterer Winkel bei dieser Bewegung etwas von dem Brustkorb abtritt, mit seinem oberen Rand sehr deutlich nach vorn prominirt und die Supraclaviculargrube links ungewöhnlich vertieft, die vordere linke Halsseite stark abgeflacht erscheint. Auffallend ist ferner



Fig. 1.

die anscheinend minimale Entwicklung des linken Kopfnickers: während der rechte M. sternocleidomastoideus deutlich abtastbar ist, ist der linke M. sternocleidomastoideus überhaupt nicht zu fühlen. Lässt man Drehbewegungen des Kopfes ausführen, bei welchen der rechte M. sternocleidomastoideus deutlich hervorspringt, so erkennt man an der auffälligen Erscheinung der Bildung einer flachen, seichten Furche an Stelle des linken M. sternocleidomastoideus, dass der linke M. sternocleidomastoideus vollständig fehlt. Functionell treten für den linken Kopfnicker ein: der M. trapezius, dessen oberen Fasern bei entsprechenden Widerstandsbewegungen scharf vorspringen und der M. omohyoideus, welcher ebenfalls bei Widerstandsbewegungen (Neigung nach links, passive Drehung

nach rechts) als deutlicher Strang hervortritt. Macht man die entgegengesetzte Bewegung, so ist der rechte M. omohyoideus nicht sichtbar. Bei Neigung des Kopfes nach vorn und passiver Streckung nach hinten treten die Brustbein-Zungenbeinmuskeln, der rechte M. sternocleidomastoideus und der linke omohyoideus deutlich gespannt hervor. Der rechte M. trapezius ist kräftig entwickelt; der linke M. trapezius, welcher mit seinen oberen Fasern wesentlich mehr sternalwärts als der rechte an die Clavicula ansetzt, ist schlaffer wie der rechte und zeigt in der Gegend des 5. Halswirbels bis zum 2. Brustwirbel eine grubenförmige, annähernd 3 cm breite, grubenförmige Vertiefung, welche bei entsprechenden Widerstandsbewegungen (Neigung des Kopfes nach hinten, passive Beugung nach vorn) besonders stark hervortritt. Bei der elektrischen Prüfung lassen

Fig. 2.

sich bei der indirecten Reizung beide Bäuche des M. sternocleidomastoideus rechts leicht zur Contraction bringen; auf der linken Seite sind dem M. sternocleidomastoideus angehörige Muskelfasern nicht zu erkennen. Auch der linke M. trapezius tritt bei indirecter Reizung weniger hervor wie der rechte. Entartungsreaction besteht nicht. An anderen Muskelgruppen sind Veränderungen nicht bemerkbar; namentlich besteht keine Asymmetrie des Gesichts. Der Kopf wird vollkommen gerade gehalten. Die Kopfbewegungen sind frei. Die rechte Clavicula ist 1 cm länger wie die linke. Auf dem Röntgenbild (Fig. 2. Schematische Reproduction) ist in sehr charakteristischer Weise der die linke Clavicula weit überragende Knochenschatten des oberen Schulterblattrandes sichtbar; eine Exostose ist nicht bemerkbar. Dagegen zeigt sich ein vom 7. Halswirbel nach unten sich erstreckender, dem rechten Rippenbogen annähernd paralleler Schatten, welcher als Halsrippe gedeutet werden muss. Bei der starken Musculatur gelingt es nicht, die Halsrippe zu palpiren.

Es handelt sich somit in dem Falle um einen Hochstand des linken Schulterblattes in Verbindung mit einem vollständigen Fehlen des linken M. sternocleidomastoideus sowie einem partiellen Defect des linken M. trapezius.

Angeborene Muskeldefecte bieten an sich keine grosse Seltenheit; einzelne Muskelgruppen werden mit besonderer Häufigkeit, andere selten befallen. Das weitaus grösste Contingent der angeborenen Muskeldefecte stellen die Brustmuskeln. Es würde mich zu weit führen, genauer auf die Casuistik der beobachteten Defecte einzugehen. Ich erwähne nun kurz, dass am häufigsten — in mehr als 100 Einzelbeobachtungen berichtet — das Fehlen eines der beiden Köpfe des M. pectoralis maior, meist verbunden mit dem Fehlen des M. pect. minor, beobachtet wurde. Ein einseitiges Fehlen der Sternocostalportion des M. pect. maior bei gleichzeitigem Defect des M. pect. minor in mehreren Fällen sahen u. a. Ziemssen[1]), Bäumler[2]); ein Fehlen der Clavicularportion dieses Muskels mit gleichzeitigem Defect des M. pect. minor beobachteten Poland, Ziemssen, Flesch[3]). Gruber[4]) beobachtete einen Defect fast der ganzen Clavicularportion und der mittleren Portion des M. deltoideus und ein Fehlen des äusseren Kopfes des M. gastrocnemius. Ein vollständiges Fehlen der vorderen Hälfte des M. deltoideus wurde von A. W. Otto[5]) beschrieben; ein Fehlen des M. biceps brachii erwähnt Macalister[6]). In einem von Drachmann[7]) beschriebenen Falle fehlte auf beiden Seiten der M. quadriceps femoris.

Der M. trapezius zeigt relativ häufig Defecte: Quain, Henle, H. Virchow, Gruber, v. Limbeck u. A. fanden den M. cucullaris ohne Clavicularansatz, Macalister sah diesen Clavicularansatz zu einem rudimentären Band reducirt, Sömmering[8]) beobachtete einen Defect des centralen Theiles des Muskels. Eulenburg[9]) sah einen partiellen Defect (minimale Andeutung der mittleren Bündel) des M. cucullaris, Erb[10]) beschrieb einen Fall von doppelseitigem fast vollständigen Fehlen des M. cucullaris. — Angeborene Muskel-

1) Deutsche Klinik. 1858. Nr. 16. S. 158.

2) Beobachtungen und Geschichtliches über die Wirkungen der Zwischenrippenmuskeln. Dissert. Erlangen 1860.

3) Nach Kalischer, Ueber angeborene Muskeldefecte. Neurol. Centralbl 1896. S. 689.

4) Virchow's Archiv. 73. Bd. S. 346. 77. Bd. S. 131.

5) Virchow's Archiv. 1872. 54. Bd. S. 184.

6) Macalister, Transact of the Roy Irish Akademy. XXV. p. 1. Dublin 1875.

7) Otto, Lehrb. d. path. Anatomie. Berlin 1830. S. 247. 249.

8) Nach Macalister l. c.

9) Neurolog. Centralbl. 1889. S. 342. 10) Ebenda. 1889. S. 1.

anomalien des M. sternocleidomastoideus gehören dagegen selbst in anatomischer Beobachtung zu den grössten Seltenheiten: die Varietäten beruhen zumeist auf einer Verbreiterung des lateralen Kopfes; welcher in Abtheilungen zerfallen und somit accessorische Köpfe vortäuschen kann. Auch eine Verdoppelung beider Köpfe wurde beobachtet, sodass ein oberflächlicher Sternal- und Clavicularursprung je einen tiefen deckte[1]).

An lebenden Menschen beobachtete Defecte des Musc. sternocleidomastoideus sind nur in 3 Fällen beschrieben worden:

Damsch demonstrirte auf dem X. Congress für innere Medicin folgenden Fall: Beiderseitiger partieller Defect des M. sternocleidomastoideus im clavicularen Theil; beiderseitiger Defect der Portio sternocostalis des M. pect. maior, beiderseitiger partieller Defect im oberen Abschnitt des M. cucullaris, beiderseitiger Defect des M. latissimus dorsi, rechts total; links waren Rudimente vorhanden.

Kredel beobachtete ein kleines graciles Mädchen, welches mit einer Gaumenspalte und einer Skoliose behaftet war. Die sternalen Gelenkenden beider Schlüsselbeine ragten über das Niveau des Brustbeins nach vorn und oben vor. Die Erscheinung war bedingt durch ein völliges Fehlen beider Musc. sternocleidomast.; weder durch Palpation noch die elektrische Untersuchung liessen sich Rudimente dieser Muskelgruppe nachweisen; auch die Mm. omohyoidei fehlten. Die Schlüsselbeine bogen sich kreisbogenförmig nach oben um. Beide Schultern standen sehr hoch. Es bestand gleichzeitig ein Defect beider Mm. cucullares und ein partieller Defect des Musc. pect. maior, dessen sternocostaler Theil rechts völlig, links grösstentheils fehlte. Muskelanomalien an den Armen fanden sich nicht. Die beiden Schulterblätter waren von normaler Form und Grösse und lagen der Brustwand glatt an. Functionelle Störungen in Kopf- und Armbewegungen waren nicht zu beobachten. Von den Bewegungen der Schultern fehlte keine. Das Kind bot Zeichen von Rhachitis: ausser der Skoliose Diaphysenkrümmung im oberen Drittel des rechten Oberschenkels, welche nach dem Röntgenbild als Ursache einer beim Gang auftretenden auffälligen Auswärtsdrehung des rechten Beins angesehen werden musste.

Stange[2]) theilte die dritte Beobachtung mit:

33jähriger Hüttenarbeiter, welcher wegen einer hier nicht in Betracht kommenden Affection des Kehlkopfes (rechtsseitige totale Lähmung des M. recurrens) sowie migräneartiger Kopfschmerzen die Göttinger Universitätsklinik aufsuchte. Die Muskelanomalie, welche dem Patienten unbekannt war, wird zufällig bei der Untersuchung gefunden. Allgemein gut entwickelte Musculatur. Das rechte Schlüsselbein liegt in seinem lateralen Theil abnorm frei, die rechte Halspartie fällt steiler ab wie die linke. Der Uebergang von Hals in Schulter erscheint in der Rückenansicht fast rechtwinklig. Das rechte Schulterblatt ist mit seiner Basis 2 cm weiter

1) Nach Flesch, Varietätenbeobachtungen aus dem Präparirsaal zu Würzburg. Verhdlg. d. phys. med. Gesellschaft zu Würzburg. 1879. S. 246.

2) Stange, Ein Fall von fast vollständigem Defect des rechten M. cucullaris und des rechten M. sternocleidomastoideus. Deutsche med. Wochenschr. 1896. S. 412.

von der Mittellinie entfernt wie das linke. Beim Zurückziehen der Schulter fehlt rechts die durch die Contraction des M. trapezius auf der linken Seite entstehende Vorwölbung vollständig. Das rechte Schulterblatt rückt bei dieser Bewegung mit seinem unteren Rande nach auswärts und hebt sich auffällig vom Brustkorb ab. Ebenso fehlt bei der Erhebung beider Arme bis zur Verticalen der dem Trapezius entsprechende, links sehr deutliche Muskelwulst rechts vollständig; an dessen Stelle findet sich eine starke Vertiefung, welche gestattet, die rechte Clavicula von hinten her in grosser Ausdehnung zu sehen. Der rechte M. sternocleidomastoideus fehlt; es findet sich nur bei bestimmten Bewegungen ein dem Verlauf des rechten M. sternocleidomastoideus entsprechendes flaches Muskelbündel, welches jedoch weder bei der directen noch indirecten Reizung zur Contraction gebracht werden kann. In Folge dessen starke Abflachung der rechten Halsseite. Der M. omohyoideus ist rechts ausserordentlich scharf in seinem Verlauf zu erkennen. Die Bewegungen des Kopfes, welcher gerade getragen wird, ist in keiner Weise beschränkt. Deutliche Hypertrophie des rechten M. levator scapulae, der M. rhomboidei, M. splenius, M. omohoideus, der oberen Partieen des rechten M. pectoralis maior und einiger Faserbündel des Platysma.

In dem Falle Stange's war ein vollständiger Defect des rechten M. cucullaris vorhanden. Es entstand das klinische Bild, wie es u. a. von Erb in charakteristischer Weise gezeichnet worden ist. In unserem Falle war die durch den partiellen Defect des M. trapezius bedingte Anomalie weniger auffällig und beschränkte sich auf eine 3 cm breite grubenförmige Vertiefung zwischen dem unteren Theil der Halswirbelsäule bezw. dem obersten Theil der Brustwirbelsäule und dem Schulterblatt. Im Uebrigen aber hat der Fall mit dem unsrigen viel Gemeinsames: beide Fälle zeigten einen fast vollständigen Defect des einen M. sternocleidomastoideus. Es fanden sich nur spärliche, anscheinend dem M. sternocleidomastoideus angehörige, jedoch dem elektrischen Strom nicht zugängliche Muskelbündel. In beiden Fällen resultirte daraus das gleiche, ungemein bezeichnende klinische Bild: eine Abflachung des Halses; ein starkes Eingesunkensein der oberen Schlüsselbeingrube; ein dem anatomischen Präparat ähnliches Freiliegen der Clavicula, welches naturgemäss in dem Falle Kredel's am auffälligsten erscheint; ein Hervorspringen des M. omohyoideus hinter der Haut, welches in unserem Falle um so deutlicher war, als hier eine beträchtliche Hypertrophie des M. omohyoideus bestand. In allen Fällen waren die Kopfbewegungen frei, der Kopf wurde vollkommen gerade getragen. Das Symptom, welches sonst bei einem Functionsausfall des M. sternocleidomastoideus z. B. durch Lähmung des Muskels in Erscheinung tritt: ein paralytischer Schiefhals — fehlte vollständig. Am überraschendsten muss dies Ergebniss der Functionsprüfung in dem Falle Kredel's erscheinen. Die Erklärung ist in der Thatsache ge-

geben, dass für den fehlenden M. sternocleidomastoideus andere Muskeln (Mm. sterno-hyoidei, sterno-thyreoidei, omohyoidei, Platysma) vicariirend eingetreten waren, welche allerdings die Function des M. sternocleidomastoideus doch nur unvollständig ausglichen. Während bei einfachen activen Drehbewegungen des Kopfes dieser unvollständige Ersatz nicht hervortrat, war in allen Fällen nachweisbar, dass, wenn der Zugwirkung des M. sternocleidomastoideus ein Widerstand entgegengesetzt wurde, diesem Widerstand auf der Seite des gesunden M. sternocleidomastoideus eine grössere Kraft entgegenstand als auf der Seite, auf welcher die Function des M. sternocleidomastoideus durch andere Muskeln übernommen war. In dem Falle Kredel's zeigte sich in charakteristischer Weise, dass, wenn die Rückwärtsbeugung des Kopfes bis zu einem Maximum getrieben wurde, eine Grenze kam, wo die Muskelkraft nicht mehr genügte, den Kopf wieder gerade zu richten.

Ein Phänomen, welches in unserem Falle bei der in der Hauptsache auf die mittleren Muskelbündel des M. trapezius sich erstreckenden Atrophie nur andeutungsweise sich zeigte, trat bei dem Patienten Stange's deutlich in Erscheinung: das Abstehen des unteren Schulterblattwinkels von dem Brustkorb, welches besonders bei der Bewegung des Präsentirens zu einem deutlichen flügelartigen Hervortreten des Schulterblattes führte. Das Bild erweckt bei einer oberflächlichen Betrachtung den Verdacht, dass es sich um eine Lähmung des M. serratus ant. handelt. Stange wies jedoch nachdrücklich darauf hin, dass bei eingehender elektrischer Prüfung der M. serratus ant. normal gefunden wurde; auch in unserem Falle bestand eine vollkommene Unversehrtheit dieses Muskels. Jedenfalls zeigt die Erscheinung, welche in einer grösseren Anzahl von Fällen von Cucullarisdefecten bezw. Atrophien beschrieben ist, auf das Deutlichste, dass ausser dem M. serratus auch dem M. trapezius die Function zukommt, die Scapula am Brustkorb in ihrer normalen Lage zu fixiren, vielleicht spielt auch der auf den Proc. coracoideus ausgeübte Zug des durch den Hochstand des Schulterblattes zwar gedehnten, aber doch funktionirenden Musc. pect. min. in unserem Falle dabei eine Rolle. Es erscheint mir erlaubt, aus dieser Thatsache bei den Fällen von Hochstand der Scapula, bei welchen ein Abstehen des unteren Schulterblattwinkels vom Brustkorb ohne nähere Angabe mitgetheilt ist, den Schluss zu ziehen, dass es sich in einem Theile dieser Fälle wohl um einen Defect bezw. eine Atrophie im Gebiete des M. cucullaris gehandelt hat. Inwiefern uns dies für die Aetiologie des Hochstandes der Scapula von Interesse scheint, werden wir unten sehen.

Ergiebt somit die Feststellung, dass das gleichzeitige Vorkommen von Defecten des M. cucullaris und des M. sternocleidomastoideus bisher nur in drei Fällen beobachtet wurde, die Seltenheit unseres Falles, so stempelt ihn die Combination mit einem typischen Hochstand der Scapula zu einem Unicum.

Bei einer vergleichenden Betrachtung der mitgetheilten Fälle sieht man, wie bereits angedeutet, welche Vielgestaltigkeit das von Sprengel ursprünglich mit einfachen Strichen entworfene klinische Bild der angeborenen Verschiebung des Schulterblattes nach oben gewonnen hat; ich verzichte auf eine eingehende casuistische Wiedergabe der beobachteten Fälle und verweise insbesondere auf die Arbeit von Pitsch, in welcher sich eine ausführliche, wenn auch nicht vollständig erschöpfende Casuistik bis zum Jahre 1898 findet.

Nach meinen eigenen Zusammenstellungen ist der Hochstand des Schulterblattes bei Hinzurechnung der beiden von mir beobachteten Fälle im Ganzen in 45 Fällen beschrieben worden; nur sechsmal (Burney, Schlange, Honsell, Schlesinger, Kayser) wurde er bei Erwachsenen beobachtet. Es scheint mir jedoch sicher, dass die Affection, wenigstens soweit sie ohne Complicationen auftritt, keine derartige Seltenheit darstellt, wie man dieser relativ geringen Anzahl von Mittheilungen gegenüber anzunehmen geneigt sein möchte. Denn einerseits stellt der ohne auffallende Begleiterscheinungen auftretende Schulterblatthochstand sehr häufig nur einen Schönheitsfehler ohne wesentliche Functionsbehinderung dar, sodass die Affection oft, wie auch in den zwei von mir beobachteten Fällen, nur ein zufällig erhobener Befund ist; andererseits wird die Abnormität bei geringeren Graden von Hochstand oft genug übersehen oder bei auch der jetzt noch bestehenden verbreiteten Unkenntniss der Anomalie falsch gedeutet und jedenfalls in zahlreichen Fällen nicht veröffentlicht werden; so verdanke ich der Liebenswürdigkeit des Herrn Professor Sprengel die Kenntniss eines typischen Falles von Hochstand der Scapula, welcher in der Literatur bis jetzt nicht mitgetheilt ist. Es erscheint daher kaum möglich, mit annähernder Sicherheit aus den Literaturangaben einen Schluss auf die Häufigkeit der Affection zu ziehen.

Der Hochstand des Schulterblatts ist in einer überwiegenden Mehrheit auf der linken Seite beobachtet worden; nur in einem Drittel der mitgetheilten Fälle handelt es sich um einen Hochstand des rechten Schulterblatts. In drei Fällen wurde ein doppelseitiger Schulterblatthochstand beobachtet: zwei Fälle sind von Milo und Honsell in ausführlicher Weise mitgetheilt; ein dritter Fall[1]) wurde in der Mi-

1) Nach Göppert, Kurze Referatbemerkung i. Centralbl. f. Chir. 1900. S. 553.

kulicz'schen Klinik operirt. Das männliche und weibliche Geschlecht wird in annähernd gleicher Häufigkeit befallen.

Der Grad des Hochstands schwankt bei den einzelnen Fällen in weitem Spielraum; es wurde ein Hochstand von 1½ bis 11½ und 12 cm (Krecke; Froelich) beobachtet. Es ist bemerkenswerth, dass der Grad des Hochstands anscheinend unabhängig von der Schwere der Begleiterscheinungen ist. In dem Bolten'schen Falle, welcher zahlreiche Missbildungen zeigte, sowie in unserem zweiten mit Muskeldefecten complicirten Fall betrug der Hochstand nur 3½ cm; in dem Fall Schlesinger's, welcher gleichfalls schwere Complicationen aufwies, stand die linke Scapula nur um ein Weniges höher wie rechts. Der Fall linksseitigen Schulterblatthochstandes Krecke's, bei welchem das Schulterblatt um 11½ cm nach oben verschoben war, zeigte dagegen ausser einer geringeren Entwicklung der rechten Mamma, des linken Oberarms und des linken M. cucullaris keine wesentlichen Anomalien. Auch bei dem von Froelich beobachteten Patienten, dessen Schulterblatt 12 cm elevirt stand, war nur eine leichte Atrophie der Schultermusculatur zu constatiren. — Für diese höheren Grade von Hochstand hat die Angabe Sprengel's „das Schulterblatt sitze dem Patienten im Nacken" ungemein viel Treffendes. Das Bild ist so charakteristisch, das es sich jedem Beobachter tief einprägen muss. Bei dem Anblick einzelner Fälle hat man geradezu den Eindruck, als wenn der Patient das Schulterblatt auf der Achsel trüge. Mitunter kommt noch ein Moment hinzu, diesen Eindruck zu erhöhen: die bereits erwähnte Drehung der Scapula um eine horizontale Achse derart, dass der untere Schulterblattrand von dem Brustkorb abgehoben, der obere dem Brustkorb bezw. der Clavicula genähert ist (Gross u. A.). Es resultirt hieraus ein flügelartiges Abstehen des unteren Schulterblattrandes.

In ähnlicher Weise wie in seiner Lage zum Thorax, ist das Schulterblatt in einer grossen Anzahl der Fälle in seiner Lage zur Dornfortsatzlinie verschoben und zwar ist in der grössten Mehrzahl der Fälle eine Annäherung des unteren Schulterblattwinkels an die Wirbelsäule, welche in einzelnen extremen Fällen bis ½ cm betrug, beobachtet worden. Am ausgesprochensten war diese Annäherung in dem Falle Milo's, bei welchem beide Schulterblätter der Wirbelsäule derart genähert standen, dass der Abstand zwischen beiden unteren Winkeln bei niederhängenden Armen nur 1 cm betrug. Es ist diese Schrägstellung des Schulterblatts in beschränkten Grenzen eine natürliche Erscheinung. Die Beobachtung Sprengel's, dass die Verbindung des Schulterblatts mit dem Schlüsselbein nicht ver-

ändert sei und der Schultergürtel im Ganzen keine auffallende Stellungsveränderung zeige, ist durch die späteren Feststellungen durchaus bestätigt worden. Es sind nur wenige abweichende Beobachtungen mitgetheilt worden: so sah Krecke, dass die Clavicula etwas schräg nach aussen oben verlief; Pischinger beobachtete in seinem dritten Fall gleichfalls eine Schrägstellung des Schlüsselbeins mit Erhöhung des distalen Endes; in dem Schlange'schen Falle war das ganze Schultergelenk und das acromiale Ende der Clavicula entsprechend dislocirt. Dies sind jedoch Ausnahmen. Im Allgemeinen kommt der unter 11 der Heerordnung zusammengefasste Begriff „Erhöhung der einen Schulter" — ich halte dies in militärärztlicher Beziehung für erwähnenswerth — bei dem angeborenen Schulterblatthochstand nicht zur Beobachtung. Lediglich das Schulterblatt, nicht aber der Schultergürtel ist nach oben verschoben. Insofern kann auch der abnorme „Hochstand beider Schultern" in dem Falle Kredel's dem typischen Schulterblatthochstand nicht zugerechnet werden, wenngleich die rechte Schulter etwas höher stand als die linke. Wenn aber bei gerade verlaufender Wirbelsäule und gleichem Höhenstand der beiden Acromien eine Elevation eines Schulterblatts statthat, so muss eine Drehung des Schulterblatts um eine sagittale Achse und damit eine Annäherung des unteren Schulterblattwinkels an die Wirbelsäule eintreten. Im stärksten Grade ausgebildet fand sich diese Schrägstellung mit der entsprechenden hochgradigen Annäherung an die Wirbelsäule bei dem bereits erwähnten Falle Milo's, bei welchem die axillären Seiten der Schulterblätter fast horizontal lagen. Es fehlt jedoch auch nicht an entgegengesetzten Beobachtungen: so sahen Köllicker, Beely, Bolten, Wolfheim und ich, dass sich der untere Schulterblattwinkel weiter von der Wirbelsäule entfernte wie auf der gesunden Seite. Für diese Fälle fehlt eine derartige in statisch-physikalischen Verhältnissen gegebene Erklärung. Wir müssen auf eine geringere Entwicklung des Schulterblatts, wie sie thatsächlich in einigen Fällen bestand, zurückgehen, wenngleich diese in unserem Falle nicht nachgewiesen werden konnte, oder annehmen, dass vielleicht in Folge eines nicht festgestellten Defectes des M. cucullaris der ganze Schultergürtel derart nach aussen verschoben war, dass das Heranrücken der Scapula an die Wirbelsäule durch den Vergleich mit der gesunden Seite nicht erkannt werden konnte. Es ist zudem experimentell erwiesen, dass es die Aufgabe des unteren Trapezius ist, die Scapula der Wirbelsäule zu nähern. Henle weist bereits auf die Thatsache hin, dass bei einer Atrophie des M. trapezius, welche sich meist auf die untere

1) Henle, Handbuch der Muskellehre. 1871. S. 26.

Hälfte beschränkt, das Schulterblatt zuweilen bis auf 10 cm und mehr von der Reihe der Wirbeldornen abrückt.

Es gehört nach der Beobachtung Sprengel's zum klinischen Bild der angeborenen Verschiebung des Schulterblatts, dass die Wirbelsäule gerade verläuft oder doch wenigstens keine ausgesprochene skoliotische Haltung aufweist. Diese Beobachtung enthält eine wichtige Präcisirung. Schon Eulenburg machte in seiner ersten Mittheilung über Schulterblatthochstand auf die Veränderung der Stellung der Scapula bei seitlicher Beugung der Wirbel und der dadurch veränderten Winkelstellung der Rippen an ihrem vertebralen Ende aufmerksam. In diesen Fällen ist die beobachtete Dislocation der Scapula nach oben augenfällig consecutiver Natur und durch mechanische Verhältnisse bedingt. Es ist nun allerdings in einer Anzahl von Fällen bei einem Hochstand der Scapula eine Skoliose beobachtet worden, deren Konvexität auch zumeist der kranken Seite zugewendet war, jedoch wurde nie eine Skoliose solchen Grades beobachtet, dass in der skoliotischen Verbiegung das Höherstehen des Schulterblatts begründet sein konnte. Ueber den Entstehungsmodus dieser begleitenden Skoliose ist nichts Sicheres bekannt. Köllicker nimmt bei seinem Fall von linksseitigem Hochstand des Schulterblatts an, dass sich die beobachtete linksconvexe Dorsalskoliose durch den Zug des verkürzten M. rhomboideus minor entwickelt habe. Dass diese Erklärung nicht für alle Fälle genügt, erhellt aus der Thatsache, dass in mehreren Beobachtungen eine Skoliose festgestellt wurde, deren Konvexität der gesunden Seite zugekehrt war (Permann, Kirmisson u. A.). Man könnte bei diesen Fällen daran denken, dass die Träger des hochstehenden Schulterblatts unbewusst den Versuch einer Compensation ihrer Anomalie durch unwillkürliche Verkrümmung der Wirbelsäule gemacht haben; durch die Annahme einer solchen Compensation kann naturgemäss nur eine im Gebiete des Schulterblatts liegende Skoliose erklärt werden. Jedenfalls geht aus den differenten Beobachtungen hervor, dass Skoliose und Schulterblatthochstand in keinem Abhängigkeitsverhältniss zu einander stehen.

Eine Verbildung des Schulterblattes, welche allerdings in den von Sprengel mitgetheilten Fällen nicht zur Beobachtung kam, jedoch in der Mehrzahl der später bekannt gewordenen Fälle nachgewiesen werden konnte und so markant in die Erscheinung tritt, dass sie oft das klinische Bild beherrscht, ist die hakenartige Verbiegung des oberen medialen Schulterblattrandes. Eulenburg beobachtete anscheinend schon diese eigenthümliche Deformität, welche er als „Exostose von der Gestalt eines gleichschenkligen Dreiecks" beschreibt,

„dessen etwa 3 cm breite Basis sich am oberen Rand der Scapula befindet und dessen Loth etwa 3 cm beträgt". Dem Irrthum, dass es sich um eine Exostose handle, sind auch spätere Beobachter unabhängig von der ihnen anscheinend unbekannten Ansicht Eulenburg's verfallen: so beschrieb Köllicker bei seinen ersten Fällen diese Exostosenbildung am oberen Schulterblattrand als directe Ursache der Deformität und ihrer Folgezustände; in seinem dritten Falle, bei welchen er eine Resection der vermeintlichen Exostose vornehmen wollte, zeigte es sich, dass es sich um den nach vorn umgebogenen inneren oberen Schulterblattwinkel handelte. Hoffa machte bei dem Versuch, den gleichfalls als „Exostose" aufgefassten Knochenvorsprung operativ zu entfernen, die gleiche Erfahrung. In den stärker ausgebildeten Fällen von Verbiegung tritt der obere Schulterblattwinkel wie eine Art Spange einem knöchernen Finger ähnlich über die obere Schlüsselbeingrube hinweg und schafft, dieselbe überragend, meist unter Auseinanderdrängung der über ihm liegenden Muskelbündel des M. cucullaris einen scharf unter der gespannten Haut hervortretenden Knochenwulst derart, dass die obere Claviculargrube ungewöhnlich vertieft erscheint. In einzelnen Fällen, wie in dem meinigen war es möglich, die Vorderfläche des oberen Theiles des Schulterblattes abzutasten. Dem Beobachter, welcher die Anomalie noch nicht aus eigener Anschauung kennt, muss durch diese Erscheinung der Eindruck geweckt werden, dass es sich um eine Halsrippe handelt. So entstand bei dem von Milo beobachteten Fall von doppelseitigem Schulterblatthochstand der Zweifel, ob der Patient nicht zwei symmetrische Halsrippen zeige; auch ich hatte den seitlich des Halses vorspringenden Knochenwulst auf den ersten Anblick für eine Halsrippe gehalten — eine Annahme, deren Unrichtigkeit sich sofort ergab, als sich bei Bewegung des Armes die Zugehörigkeit der Knochenspange zu dem Schulterblatt herausstellte. Die Annäherung des Knochenvorsprungs an die Mitte der Clavicula betrug in unserem Falle 5 cm, während rechts die Clavicula von dem oberen Schulterblattrand 13 cm entfernt war. Diese sehr erhebliche Differenz hat in unserem Falle trotz des nicht beträchtlichen Hochstandes des Schulterblattes nichts Auffallendes, da ausser der Verbiegung des oberen Schulterblattrandes eine bedeutende Verlängerung des oberhalb der Spina scapulae gelegenen Knochentheiles bestand. Wenn ohne diese Verlängerung, welche nun in wenigen Fällen beschrieben ist, eine derartige Annäherung an die Clavicula, wie sie von einzelnen Beobachtern mitgetheilt wird, statthat, ohne dass gleichzeitig ein Abstehen des unteren Schulterblattrandes sich zeigte, so erscheint dies nur möglich, wenn

die Scapula über ihre Fläche gekrümmt ist. Eine solche flächenhafte Verbiegung, wie sie auch Gross unserer Ansicht nach mit Recht annimmt, ist allerdings bei der von starken Muskelmassen überlagerten Scapula kaum durch die Palpation nachweisbar und könnte selbstverständlich nur durch stereoskopische Röntgenaufnahmen nachgewiesen werden, welche, soweit mir bekannt, bis jetzt nicht ausgeführt wurden. Es dürfte wohl auch nur in einzelnen Fällen bei dürftig entwickelter Musculatur gelingen, ein nach dieser Richtung hin instructives photographisches Bild zu gewinnen.

Zufällig ist aller Wahrscheinlichkeit nach, dass die Affection bis jetzt nur in einem geringen Bruchtheil der Fälle bei Erwachsenen beobachtet wurde. Der Grund hierfür liegt offenbar darin, dass die von der Affection kann belästigten erwachsenen Patienten ärztliche Hülfe nicht nachsuchen, während die Besorgniss aufmerksamer Eltern die Kinder dem Arzte zuführt. So wurde auch der Hochstand des Schulterblatts bis jetzt nur bei solchen Erwachsenen beobachtet, welche sich aus irgend welchen anderen Gründen dem Arzte vorstellten. Wir dürfen es als sicher betrachten, dass die Affection, wenn nicht Kunsthülfe eintritt, einen bleibenden Zustand darstellt, welcher einer spontanen Reparation nicht fähig ist. Ob die Abnormität bereits bei der Geburt in ihrer ganzen pathologischen Breite besteht oder ob sie im extrauterinen Leben noch eine Verschlimmerung erfahren kann, wissen wir nicht, da die Anzahl der Fälle, bei welchen der Hochstand des Schulterblatts gleich nach der Geburt festgestellt wurde, eine sehr geringe ist und diese Fälle nach dieser Richtung nicht genügend beobachtet sind. Es dürfte interessant sein, in grossen geburtshülflichen Kliniken bei Neugeborenen, bei welchen bei der Unauffälligkeit der Erscheinungen die Affection auch vom Arzte sicher oft übersehen wird, auf den Hochstand des Schulterblatts zu fahnden und die Affection bezüglich einer Verschlimmerung zu beobachten. Erst wenn wir durch weitere Erfahrungen die postfötale Verschlimmerung mit Sicherheit ausschliessen können, sind wir meiner Ansicht nach berechtigt, Fälle, wie die von Gross und Bender mitgetheilten, der sogenannten erworbenen Form zuzurechnen, da nach den bisherigen spärlichen Beobachtungen das pathologisch-anatomische Substrat als diagnostisches Kriterium nicht gelten kann und die anamnestischen Angaben in beiden Fällen unsicher sind.

Die aus den Anomalien sich ergebenden Functionsstörungen sind nur in einer kleinen Minderzahl der Fälle derartige, dass sie den Patienten wesentliche Beschwerden verursachen. In den meisten Fällen ist eine Behinderung der Abduction vorhanden, sodass der Arm nur

bis zu einem Winkel von 90—120° abducirt werden kann, während die übrigen Bewegungen vollständig frei sind. In einer grossen Anzahl von Fällen wird hervorgehoben, dass die Function kaum eingeschränkt war. Interessant ist die Beobachtung, dass die Functionsbeschränkung in keinem directen Verhältniss zu dem Grade der Verschiebung des Schulterblatts steht: bei dem Falle Krecke's, welcher eine Differenz des Standes beider Scapulae von 11½ cm zeigte, war die Abduction bis zu einem Winkel von 120° möglich; bei geringeren Graden von Hochstand war andererseits die Abduction bereits bei einem Winkel von 90° behindert. Eine hochgradige Bewegungsbeschränkung zeigte der Patient Pitsch-Hoffa's, welcher die Arme kaum seitwärts zur Horizontalen erheben konnte. Beim Versuch, diese Bewegung auszuführen, war er gezwungen den Kopf stark vornüber zu beugen.

Das grösste Interesse hat die Verschiebung des Schulterblattes nach oben von jeher nach der ätiologischen Seite hin erweckt. Sprengel vermuthet, dass der Arm des Fötus durch irgendwelche Momente verdreht und derart auf dem Rücken gelagert wird, dass die Rückseite des Vorderarmes dem Rücken, die Rückseite der Hand dem Darmbeinkamm der entgegengesetzten Seite aufliegt. Wenn bei geringer Fruchtwassermenge der Arm durch den Druck der Uteruswandungen dauernd in dieser Stellung festgehalten wird, so soll in Folge der Verkürzung des seinen Ursprungsstellen dauernd genäherten M. cucullaris eine Verschiebung der Scapula nach oben bewirkt werden. In der That kann man bei muskelschwachen Individuen leicht zeigen, dass, sobald der Arm in der oben erwähnten Weise gelagert wird, eine ähnliche Verschiebung eintritt, wie wir sie bei der angeborenen Verschiebung des Schulterblattes beobachten. Schlange glaubt, dass wenigstens in einem Theil der Fälle der Hochstand auf amniotische Verwachsungen zu beziehen sein möchte, welche eine Verkürzung des M. trapezius und dadurch ein secundäres Höhertreten des Schulterblatts herbeiführen; er stellt also die Affection in Parallele zu dem durch amniotische Verwachsungen des M. sternocleidomastoideus herbeigeführten Caput obstipum congenitum. Kirmisson sucht die Ursache der Deformität in einer Missbildung des Schulterblatts selbst. Er nimmt Bezug auf ein Präparat, welches von einem kurz nach der Geburt gestorbenen Kind gewonnen war und welches ausser einer Hypoplasie des ganzen Schulterblatts ein fast vollständiges Fehlen der Fossa infraspinata aufwies. Köllicker sprach ursprünglich die „Exostosenbildung am oberen Schulterblattrand" als ursächliches Moment an, trat jedoch später von seiner An-

sicht zurück, nachdem er die vermeintliche Exostose, wie bereits erwähnt, als den umgebogenen Schulterblattwinkel erkannt hatte. Pischinger hält in anscheinend unbewusster Anlehnung an die erwähnte Eulenburg'sche Theorie für möglich, dass vielleicht durch eine Contusion oder ein sonstiges Trauma sich eine zum Hochstand des Schulterblattes führende Verkürzung der Musculatur entwickeln könne. Kausch endlich hat jüngst auf Grund der Beobachtung dreier Fälle, welche mit dem Fehlen unterer Abschnitte des M. cucullaris verbunden waren, die Ansicht ausgesprochen, dass in einem Theil der Fälle mit hoher Wahrscheinlichkeit Defecte des Cucullaris in ätiologischem Zusammenhang mit dem Hochstand der Scapula stehen.

Dieses Suchen nach mehr oder minder wahrscheinlichen Gründen für die Entstehung der Abnormität kann uns nicht Wunder nehmen bei einem Leiden, welches aller Wahrscheinlichkeit nach intrauterin entsteht, dessen Entstehung und Verlauf daher nicht beobachtet werden kann. Allen Erklärungsversuchen wird daher auch nur ein hypothetischer Werth beigemessen werden können. Aus der Würdigung specieller Einzelsymptome ätiologische Schlüsse zu ziehen, wie es vielfach geschehen ist, erscheint mir bei dem bunten Durcheinander der beobachteten Begleitsymptome nicht angängig; dennoch glaube ich, dass wir in der Lage sind, bei einem umfassenden Ueberblick über die bis jetzt festgestellte Symptomatologie uns das Wesen einzelner, und zwar insbesondere der complizirten Fälle, zu welchen auch unser zweiter Fall gehört, erklären zu können.

Gehen wir zunächst von den beobachteten Muskeldefecten unseres Falles aus, so erhebt sich die Frage: Handelt es sich um einen in den Muskeln localisirten Krankheitsprocess, welcher zu einem Schwund der Musculatur geführt hat oder um ein angeborenes völliges Fehlen der Muskeln, somit um eine Missbildung?

Will man die Muskeldefecte als Folge eines pathologischen Vorganges ansehen, so würde man nur auf eine frühzeitig stationär gewordene Dystrophia musc. progr., welche ihren progressiven Charakter verloren hat, zurückgehen können. In der That hat man mehrfach versucht, solche sogenannten angeborenen Defecte auf eine Dystrophia musculorium progr. zurückzuführen. Erb, welcher bei seinem Fall von doppelseitigem Cucullarisdefect Muskelstückchen zur mikroskopischen Untersuchung excidirte, fand eine Anzahl von Veränderungen, welche den bei der Dystr. musc. progr. beobachteten entsprechen, lässt aber nach einer eingehenden Würdigung des histologischen Befundes in suspenso, ob in seinem Fall ein congenitaler

Defect vorliegt. Damsch kam jedoch zu einem bestimmten Untersuchungsergebniss; er wies in einem Fall von angeborenem einseitigen Defect des M. pectoralis und eines Theiles des gleichseitigen M. cucullaris histologische Veränderungen nach, wie sie für die Dystr. musc. progr. typisch sind. (Vermehrung des Bindegewebes, theilweise Hypertrophie den Muskelfasern, atrophische Fasern ohne Querstreifung, zum Theil mit deutlicher Längsstreifung, Vacuolen, Vermehrung der Zahl der Muskelkerne.) Auch andere Autoren vertreten besonders bezüglich der Natur der sogenannten Gesichts- und Augenmuskeldefecte die Annahme, dass es sich in einem Theil dieser Fälle um Endstadien einer frühzeitig sistirenden Dystroph. musc. progr. handelt. Da bei unserem Patienten eine Excision von Muskelstückchen nicht stattgefunden hat, fehlt ein auf exacter histologischer Beweisführung beruhender Entscheid. Trotzdem müssen wir bei der Abwägung der für die eine oder andere Auffassung sprechenden Anhaltspunkte zu dem Schlusse kommen, dass es sich mit hoher Wahrscheinlichkeit um einen angeborenen Defect handelt.

Wir schicken voraus, dass durchaus nicht in allen Fällen, in welchen diesbezügliche Untersuchungen vorgenommen wurden, sich Resultate ergaben, welche den Beobachtungen von Damsch identisch sind. So fand Schlesinger[1]) bei seinem Fall von Defect des M. pectoralis bei eingehender histologischer Untersuchung und vergleichender Durchmusterung einer grösseren Zahl von Controlpräparaten durchaus normale Verhältnisse. Es fanden sich keine Grössenunterschiede der Muskelfasern, keine Kernvermehrung und keine Zunahme des interstitiellen Gewebes. Der Befund eines anomalen histologischen Bildes kann aber, sofern er nicht durchaus typisch ist, für eine Annahme im Sinne Damsch's unserer Ansicht nach überhaupt nicht verwerthet werden, da wir bei congenitalen Muskelstörungen normale mikroskopische Bilder kaum erwarten dürfen. Weiterhin sei hervorgehoben, dass in einer grossen Anzahl der von anderen Autoren beobachteten Fälle und auch in unserem Falle diejenigen Muskeln, welche von der Dystrophia musc. progr. mit besonderer Vorliebe und zuerst ergriffen werden: die Mm. latissimus dorsi, Serr. ant. major, Deltoideus u. s. w. frei waren. Der M. cucullaris wird allerdings bei einer vorgeschrittenen Erkrankung zumeist befallen; dagegen gehört der M. sternocleidomastoideus zu den Muskeln, welche mit einer gewissen Regelmässigkeit von der Erkrankung verschont bleiben oder doch erst im späteren Verlauf des Leidens erkranken. Bemerkenswerth ist

1) Wiener klin. Wochenschr. 1900. XIII. S. 25.

ferner die strenge Einseitigkeit, welche bei der Dystroph. musc. progr. kaum vorkommt, sowie die Beobachtung, dass in unserem Falle trotz des vollständigen Defectes des M. sternocleidomastoideus sin. ein Lähmungssymptom nicht bestand. Allerdings kommt auch bei der Dystrophia musc. progr. ab und zu ein sehr langsamer Verlauf vor. Kausch[1]) sah einen 18jährigen jungen Mann mit einem Defect der unteren und oberen Portion des linken M. trapezius und der unteren Portion des rechten M. trapezius, bei welchem sich erst nach 1½ Jahren der progressive Charakter der Erkrankung zeigte. Wenn auch in solchen sehr schleichend verlaufenden Fällen für die afficirten Muskeln andere Muskeln viariirend eintreten, und einen Ersatz für die verloren gegangene Function schaffen, so werden die Bewegungen doch kaum so vollständig ausgeglichen, wie z. B. in unserem Falle, in dem ein auch nur zeitweise bestehender Functionsausfall des einen M. sternocleidomastoideus als Caput obstipum in besonders augenfälliger Weise hätte in Erscheinung treten müssen. Gerade für die congenitalen Defecte ist jedoch die auffallende Erscheinung, dass trotz vollkommener Defecte Lähmungserscheinungen sich nicht zeigen, charakteristisch. So waren in dem Fall doppelseitigen Defects des M. sternocleidomast. Kredel's, in dem nach den Erfahrungen Helferich's[2]) an einem Fall operativer Entfernung beider M. sternocleidomast. wohl die Möglichkeit einer Drehung und Neigung des Kopfes, nicht aber eines Hebens des Kopfes aus Horizontallage ohne Unterstützung der Hand hätte bestehen müssen, die Kopfhaltung bezw. die Kopfbewegung des Kindes nie auffällig erschienen. Auch beim congenitalen Defect des Pectoralis major, welcher, wie oben erwähnt, eine nicht allzu seltene Abnormität darstellt, fehlt ein Functionsausfall, d. h. eine Adductionsbehinderung des Armes, meist vollständig. Schliesslich sind in unserem Falle zwei die Muskeldefecte begleitende Erscheinungen in Betracht zu ziehen: die Verkürzung des linken Schlüsselbeins und die rechtsseitige Halsrippe — Symptome, welche wir gleichzeitig nur als congenitale Missbildungen ansehen können. Die Wichtigkeit des Vorhandenseins anderer Missbildungen für die Deutung der Natur der Affection betont auch Kredel. Julius Wolff sah bei einem Defect des M. biceps femoris eine Flughautbildung zwischen Oberschenkel und Unterschenkel; Kredel beobachtete bei einem Knaben mit Defect des M. pect. major und M. serr. ant. maj. eine Flughautbildung zwischen Brust und Arm. Er fasst diese Flughaut-

1) Wanderversammlung der Südwestdeutschen Neurologen. Baden-Baden. Mai 1895.

2) Centralbl. f. chirurg. Congressverhandlungen. S. 96.

bildungen als „fehlerhaft angelegte und abnorm entwickelte Muskelrudimente“ auf, welche mit dem Muskeldefect in engster Beziehung stehen. Ob wir für die Muskeldefecte in unserem Falle eine periphere Anomalie, unabhängig von den Nervencentren, oder einen Defect in den Vorderhörnern, eine Aplasie bezw. Atrophie der spinalen trophischen Centren annehmen sollen, bleibt dahingestellt. Die Beobachtung, dass es sich um Defecte im Gebiet zweier von demselben Nerven versorgten Muskeln handelt, ist weder für die eine noch die andere Annahme zu verwerthen — umsoweniger als der M. sternocleidomastoideus mit dem M. trapezius entwicklungsgeschichtlich zusammengehört und nur eine vordere, von diesem losgelöste Portion darstellt. Die Zugehörigkeit beider Muskeln wird häufig durch eine in den Lücken zwischen beiden Muskeln liegenden glatten Muskel — M. cleido-occipitalis (Gegenbaur) — welcher beide Muskeln in Verbindung treten lässt, illustrirt.

Wenn wir somit geneigt sind, die bei unserem Falle beobachteten Muskeldefecte als angeborene anzusprechen, so erscheint es eine durchaus natürliche und ungezwungene Annahme, auch den gleichzeitig bestehenden Hochstand des Schulterblattes als einen congenitale Entwicklungsstörung, welche den anderen Begleiterscheinungen parallel geht, und nicht als eine zufällige Complication anzusehen. Diese Anschauung liegt umso näher, als auch eine grosse Anzahl anderer Autoren in Begleitung des Hochstandes der Scapula Veränderungen fand, welche man nun als congenitale Missbildungen bezw. Entwicklungshemmungen deuten kann: so sah Bolten bei einem linksseitigen Hochstand der Scapula einen linksseitigen totalen Defect des Radius, eine rudimentäre Entwicklung des rechten Daumens und eine eigenartige Missbildung des Schädels derart, dass die linke Schädelhälfte gegen die rechte nach hinten verschoben erschien. Wolffheim beobachtete eine unvollkommene Ausbildung des gleichseitigen M. pectoralis major, der nur bis zur dritten Rippe inferirte, sowie eine stärkere Entwicklung der gleichseitigen Brustdrüse. Beely konstatirte einen angeborenen Schiefhals. Mehrfach wurde eine Atrophie der gleichseitigen Schädel- und Gesichtshälfte bezw. eine Verschiebung der einen Schädelhälfte gegen die andere beobachtet (Schlange, Beely, Bolten, Wolffheim). Joachimsthal sah bei einem rechtsseitigen Hochstand der Schulter einen Defect des rechten Ober- und Vorderarmes mit vollständiger Ausbildung der Hand und mit rudimentärer Entwicklung der Scapula. Bei einem von Holz beobachteten Patienten bestanden ausgedehnte trophische Störungen am Skelett (linkes Schlüsselbein) und an den Muskeln (M. cucullaris, Teres

major, Infraspinatus, Pect. major und Latissimus dorsi). Die schwersten Missbildungen zeigte ein von Schlesinger mitgetheilter Fall von linksseitigem Schulterblatthochstand: 22jähriger Mann mit mächtig aufgetriebenem Schädel und schlitzförmigen Lidspalten. Grosser Abstand der Zähne von einander. M. cucullaris in seinem oberen Theil links dürftiger entwickelt wie rechts. Der costale Theil des linken M. pectoralis fehlt vollständig, ebenso der M. pectoralis minor. Im Bereich der ersten vier bis fünf linken Rippen besteht ein bis 3½ cm breiter Knochendefect von annähernd dreieckiger Configuration. Die Basis des Dreiecks verläuft annähernd parallel dem linken Sternalrand.

Die Anschauung, dass der Hochstand der Scapula eine Entwicklungsstörung darstellt, welche das Beharren auf ursprünglichen Entwicklungsstadien bedingt, wird bei der Betrachtung einer entwicklungsgeschichtlichen Thatsache in eine besondere Beleuchtung gesetzt. Wir wissen aus der vergleichenden Anatomie, dass die Lageverhältnisse der Glieder zum Rumpf der Wirbelthiere allmählich erworbene und nicht ursprünglich angelegte sind. Bei niederen Wirbelthieren stehen die Vordergliedmaassen in naher räumlicher Beziehung zu den dem Kopfe zugehörigen Kiemenbogen; bei den Knochenfischen sind sie mit dem Kopfe in Verbindung. Gegenbaur nimmt an, dass das Skelett der Vordergliedmaassen ursprünglich dem Kiemenapparat angehörige Stützgebilde, d. h. Kiemenbogen waren, welche allmählich ihren Zusammenhang mit dem Kiemenapparat aufgaben und indem sie sich differenzirten, eine selbstständige Entwicklungsrichtung einschlugen. Dieser Annahme entsprechend müssen wir die Anlage des Schulterblattes beim Fötus in der Nähe der ursprünglichen Kiemenbogen suchen. Von hier tritt das Schulterblatt mit der fortschreitenden Entwicklung des Fötus allmählich nach unten.

Gehen wir von dieser embryologischen Thatsache aus, so sind wir zur Erklärung des Hochstandes nicht gezwungen, eine „Verschiebung des Schulterblattes nach oben“ anzunehmen, sondern wir können uns der viel natürlicheren Anschauung hingeben, dass aus irgend welchen Gründen das Schulterblatt in der Nähe der Stelle, an welcher es ursprünglich angelegt war, stehen geblieben ist[1]). Es dürfte sich

1) Nach Abschluss dieser Arbeit, deren Drucklegung sich verzögert hat (Anmerkung bei der Correctur), sehe ich, dass Dr. Rager-Kopenhagen in einer Abhandlung „Drei Fälle von angeborenem Hochstand des Schulterblatts in der Zeitschr. f. orthop. Chirurgie, 11. Bd., 1. Heft, 1901, eine ähnliche Auffassung vertritt; auch er hält es für eine befriedigendere Erklärung, einen fehlenden Descensus scapulae anzunehmen. Rager bezieht sich auf eine von Prof. Chievitz-Kopenhagen gegebene Aeusserung über die Stellung des Schulterblatts beim Fötus: In fact the upper limb is, in its origin, a cervical appendage and retains a position

daher auch empfehlen, auf die von Sprengel gewählte Bezeichnung, welche ein Urtheil über die Entstehung des Leidens enthält, zu verzichten und den nur die objective Wahrnehmung wiedergebenden und nichts präjudicirenden Namen: „Angeborener Hochstand der Scapula" zu wählen.

Ueber die Momente, welche dafür verantwortlich zu machen sind, dass das Schulterblatt in seine normale Lage zum Rumpf kommt, sind wir nicht näher unterrichtet. Man darf annehmen, dass die Schwere der Arme die Scapula nach unten zieht und das Tiefertreten des Schulterblattes unter Umständen unterbleibt, sobald dieser Zug der Arme fehlt. Bemerkenswerth sind in dieser Beziehung die Beobachtungen Sprengel's, Bolten's und Permann's über die Lage der Arme bei der Geburt: Sprengel erfuhr bei zwei seiner Fälle, dass die Kinder bei der Geburt und noch einige Zeit nach derselben den Arm der deformirten Seite so nach hinten verdreht hatten, dass derselbe nur unter Anwendung einer gewissen Gewalt in eine andere Lage versetzt werden konnte; in seinem dritten Falle pflegte der Knabe während des Schlafs den Arm regelmässig nach hinten umzuschlagen, sodass eine Gewöhnung an diese Lage unverkennbar erschien. Die gleiche Beobachtung machte Permann. Bei dem Falle Bolten's lag der Arm post partum dicht am Rücken an. Er war in dieser Stellung fest fixirt, „als ob er dort festgebunden wäre". Interessant ist ferner der bereits erwähnte Fall von Joachimsthal, bei welchem ausser dem Hochstand der Scapula ein Defect des rechten Ober- und Vorderarms bestand. „Man gewann", sagt Joachimsthal, „bei der Betrachtung des Knaben durchaus den Eindruck, als ob die normale Schwere des Armes nothwendig wäre, um das Schulterblatt in seiner richtigen Stellung zum Körper zu erhalten".

Weiterhin kann man sich vorstellen, dass die am Schulterblatt inserirende Musculatur auf die Lagerung des Schulterblattes einen nicht unwesentlichen Einfluss ausübt, sodass auch beim Fehlen bezw. bei einer im Fötalleben eintretenden Atrophie bestimmter Muskeln ein Höherstehen eines Schulterblattes erwartet werden darf. Besonders wichtig erscheinen in dieser Hinsicht die Mm. pectoralis minor und

---

throughout foetal life indicative of that origin; and it is not until the beginning of extra-uterine life that mechanical influences come into play and induce permanent modifications of the foetal condition" (p. 60). — Rager weist ferner darauf hin, dass bereits 1894 Hutchinson auf die Bedeutung der normalen Fötalstellung des Schulterblatts aufmerksam machte: „The high position of the scapula corresponded with the normal primitive condition in the human subject (In Transactions of the pathological society of London. 1894. XLV. p. 224).

trapezius, die an der Scapula inserirenden Muskeln, welche das Schulterblatt nach unten ziehen; denn nach Duchenne's Untersuchungen kommen die untersten Muskelbündel des M. serr. ant. major für diese Zugwirkung praktisch nicht in Frage. In der That ist beobachtet, dass bei einseitigem Defect des M. pectoralis min. das Schulterblatt der afficirten Seite häufig abnorm hochsteht. Schlesinger sah diesen Hochstand bei Pectoralisdefecte in zwei Fällen, Kalischer, Preu, Pulawski beobachteten ihn in je einem Falle.

Man kann sich die Art des Eintritts der Störung leicht vergegenwärtigen: während in Folge des Fehlens des M. pectoralis min. der durch diesen Muskel ausgeübte Zug nach unten wegfällt, wird durch die Kraft des oberen und mittleren Drittels des M. cucullaris das Schulterblatt in seiner hohen Stellung festgehalten.

Auf die Möglichkeit, dass in einzelnen Fällen der Hochstand des Schulterblattes durch Defecte des unteren M. cucullaris herbeigeführt sein kann, hat neuerdings, wie bereits erwähnt, Kausch hingewiesen; unserer Ansicht nach mit vollem Recht, denn zweifellos übt, wie wir sahen, der M. cucullaris auf die Lagebeziehungen des Schulterblattes zum Rumpf einen wesentlichen Einfluss aus: beim Fehlen der untersten Bündel des M. cucullaris wird der Antagonist, der M. levator scapulae, leicht im Stande sein, die nur durch die Schwere des Armes gegebene Zugwirkung nach unten zu paralysiren, und ein Herabtreten des Schulterblattes zu verhindern. Es kommt hinzu, dass Defecte im Gebiete des M. cucullaris mit einer gewissen Häufigkeit bei dem angeborenen Hochstand des Schulterblattes beobachtet sind (Schlesinger, Pischinger, Milo, Krecke, Kausch, Kayser) und wir stimmen Kausch durchaus in der Annahme zu, dass die partiellen Defecte des M. cucullaris, da ihr Nachweis selbst mit den elektrischen Untersuchungsmethoden schwer zu führen ist, in häufigen Fällen nicht festgestellt sein werden. Dass wir solche Defecte für einen Theil der Fälle annehmen möchten, bei denen ein Abstehen des unteren Schulterblattrandes vom Thorax beobachtet wurde, haben wir bereits oben betont.

Die einleuchtendste Erklärung für den fehlenden Descensus scapulae geben uns die von König und Sainton mitgetheilten Fälle: König beobachtete, als er bei einem Fall von angeborenem Hochstand der Scapula das Schulterblatt freilegte, auf dessen Hinterfläche in Höhe der ersten Rippe eine Exostose. Bei dem ersten Falle Sainton's fand sich ein langgestreckter, dem Schlüsselbein ähnlich gekrümmter Fortsatz, welcher sich vom Atlas bis zum medialen oberen Rand des rechten Schulterblattes erstreckte und eine Verbindung

zwischen der Wirbelsäule und dem Schulterblatt herstellte. Die Höhendifferenz im Stande beider Schulterblätter betrug 6½ cm. Es ist verständlich, dass in dem Falle König's die Exostose, in dem Falle Sainton's die knöcherne Skelettverbindung die Scapula in ihrer ursprünglichen Lage bezw. auf ihrer Wanderung nach unten fixiren konnte [1]).

Wenn wir in all diesen mechanischen Momenten Gründe für den Umstand sehen dürfen, dass das Schulterblatt seine normale Lage am Skelett nicht erreicht, so muss doch hervorgehoben werden, dass diese auf grobmechanische Einflüsse zurückgehende Erklärung nicht für alle Fälle genügt — so ist z. B. durchaus nicht jeder Defect des M. pectoralis min. von einem Hochstand des Schulterblattes begleitet — und dass in einer Anzahl von Fällen andere ihrem Wesen nach bis jetzt unbekannte Hemmungseinflüsse angenommen werden müssen [2]). Für die Annahme der Persistenz eines fötalen Entwicklungsgrades lässt sich aber weiterhin eine bestimmte Form des Schulterblattes verwerthen, welche mehrfach bei dem angeborenen Hochstand des Schulterblattes zur Beobachtung kam. Die Schulterblätter des Patienten Milo's waren wesentlich breiter und kürzer als der Norm entspricht. Bei dem Präparate Kirmisson's zeigte sich die Fossa infraspinata fast völlig geschwunden. Die Scapula war hauptsächlich in transversaler Rich-

1) Zwei weitere derartige Fälle theilt Rager (l. c.) mit: bei einem 8jährigen Knaben mit linksseitigem Schulterblatthochstand fand sich zwischen dem Schulterblatt und der Wirbelsäule eine scharf begrenzte schmale Knochenspange, welche vom oberen Theil des medianen Schulterblattrandes bis zur Gegend des Proc. spinosus der Vert. prom. geht und dort mit der Wirbelsäule in loser Verbindung steht. — Bei einem zweiten 6jährigen Knaben mit linksseitigem Schulterblatthochstand bestand eine ähnliche, 3 cm breite, 2 cm hohe Knochenleiste, welche sich vom medialen Rand des Schulterblatts bis nahe an den Proc. spin. des ersten Dorsalwirbels, mit diesem in lockerer Verbindung stehend, erstreckte. — Ferner sah Hutchinson bei einem kleinen Kinde, bei welchem das Schulterblatt hoch im Nacken unter dem Hinterkopf festgestanden hatte, eine von der seitlichen Begrenzung des 3.—6. Halswirbels bis zur oberen medialen Ecke des Schulterblatts gehende und hier in fester Verbindung stehende Knorpelplatte, so dass das Schulterblatt gleichsam an der Wirbelsäule aufgehängt war („A plate of bone terminating in a process of cartilage, with which the scapula articuled by its upper and inner angle").

2) Anmerkung bei der Correctur: P. Sick (Ueber angeborenen Schulterblatthochstand. Diese Zeitschrift 67. Bd., S. 568) erwähnt neuerdings einen Fall, bei welchem die Erblichkeit vielleicht eine Rolle insofern spielt, als mehrere Familienmitglieder des Vaters an „hoher Schulter" gelitten haben sollen. Da die mündliche Angabe durch die objective Untersuchung nicht bestätigt ist, können wir jedoch der bis jetzt in keiner anderen Beobachtung festgestellten erblichen Belastung eine ätiologische Bedeutung kaum zuerkennen.

tung entwickelt. Eine ähnliche Form zeigte das Schulterblatt des Patienten Krecke's. Dies ist der Typus einer früheren Entwicklungsform der Scapula. Die beträchtliche Höhe der Scapula wird beim Menschen erst im Laufe der Entwicklung gewonnen. Die Basis ist bei Embryonen und selbst bei Neugeborenen viel schmäler als bei Erwachsenen. Die beträchtliche Breite, die geringe Höhe des Schulterblatts, wie sie in den Fällen Milo's, Kirmisson's und Krecke's zur Beobachtung kam, entspricht somit der embryonalen Gestaltung des Schulterblatts, welche wir auch in der phylogenetischen Entwicklung zu beobachten vermögen. Denn auch niedere Stämme (Neger) zeigen ein relativ niedrigeres und breiteres Schulterblatt als die höheren Menschenrassen.

Wir müssen somit annehmen, dass es sich bei dem Hochstand des Schulterblatts mit hoher Wahrscheinlichkeit um eine Entwicklungsstörung handelt, deren Ursache theils in äusseren mechanischen, theils in innerhalb der Frucht gelegenen, ihrem Wesen nach unbekannten Einflüssen zu suchen ist. Zu den Fällen der letzteren Art müssen wir die mit anderen Missbildungen verbundenen Fälle, so auch unseren zweiten ausführlich wiedergegebenen Fall rechnen. Ob der einfache Hochstand des Schulterblatts ohne Complicationen stets auf mechanischen Momenten beruht und somit mit den complicirten Fällen ätiologisch garnicht zu identificiren ist, bleibt eine offene Frage. Es muss zugegeben werden, dass dieser Hochstand der Scapula durch eine Lageanomalie des Armes erklärt werden kann. Wenn wir uns in dem Sprengel'schen Sinne vorstellen, dass durch eine Verlagerung des Armes auf dem Rücken eine Verschiebung des Schulterblatts nach oben eintritt, so muss durch Näherung des Ursprungs und der Insertion des M. cucullaris eine Verkürzung des Muskels eintreten, sodass auch nach Lösung des Armes aus seiner pathologischen Stellung das Schulterblatt in seiner hohen Stellung festgehalten wird. Experimentell hat Petersen den Eintritt einer derartigen Verkürzung bei rasch wachsenden Muskeln erwiesen, indem er mehrere Wochen lang das Sprunggelenk bei jungen Kaninchen in Streckstellung feststellte und eine durch Messung deutlich nachweisbare Verkürzung des M. gastrocnemius beobachtete. Bequemer würde, wie wir oben anführten, für unser Verständniss die Annahme sein, dass die supponirte Verlagerung des Armes in frühester Fötalzeit statthatte, so dass ein Heruntertreten des Schulterblattes sowie die unserer Ansicht nach secundäre Verlängerung der das Schulterblatt fixirenden Musculatur nicht eintreten konnte.

Bezüglich der Häufigkeit einer Verlagerung des Armes als Grund

des Hochstandes des Schulterblattes dürfen wir nur von ausgedehnten Untersuchungen der Neugeborenen im wissenschaftlichen Betrieb grosser geburtshülflicher Kliniken nähere Aufschlüsse erwarten. Ich hoffe diesbezügliche, an dem Material der geburtshülflichen Universitätsklinik der Charité gemachte Beobachtungen in absehbarer Zeit mittheilen zu können. Von vornherein erscheint es sicher, dass Fälle, bei denen eine dauernde pathologische Stellung des Armes durch Fruchtwassermangel bedingt ist, sehr spärliche sein werden, da eine Persistenz dieser Verlagerung in Folge des Drucks der Uteruswandungen eine Oligohydrämie voraussetzt, wie sie nur selten beobachtet wird [1]). Allerdings muss betont werden, dass das Fehlen einer Oligohydrämie bei der Geburt nicht mit Sicherheit eine Entstehung der Affection aus diesem Grunde ausschliessen lässt. Der in den ersten Schwangerschaftsmonaten bestehende Fruchtwassermangel schwindet später oft; es finden sich sogar in der Literatur Fälle von Oligohydrämie berichtet, bei denen sich im weiteren Schwangerschaftsverlauf ein ausgesprochenes Hydramnion entwickelte.

Andererseits spricht die Thatsache, dass der angeborene Hochstand der Scapula so häufig ohne weitere Missbildungen auftritt, nicht gegen die Annahme einer Störung in der Anlage des Schultergürtels. Denn wir beobachten auch sonst Entwicklungsstörungen, für welche sich äussere Entstehungsgründe nicht nachweisen lassen, ohne weitere Complicationen. So ist z. B. der congenitale Defect des M. pectoralis in zahlreichen Fällen als die einzige Bildungsanomalie bei sonst gut entwickelten und wohlgebauten Individuen beobachtet worden. Dem Umstand, dass beide Formen die charakteristische Verbiegung des inneren oberen Schulterblattwinkels in annähernd gleicher Häufigkeit zeigen, möchte ich wesentliches Gewicht nicht beilegen, da bei beiden Formen diese Verkrümmung aus mechanischen Verhältnissen (Druck der oberhalb der Scapula gelegenen straffen Weichtheile auf den elevirten Schulterblattwinkel) erklärt werden kann. Jedenfalls erscheint uns die Frage der principiellen Trennung ätiologisch verschieden zu beurtheilender Formen, sei es im Sinne der Theilung in complicirte und uncomplicirte Fälle oder im Sinne der von Milo inaugurirten Scheidung (musculäre Form, wobei die Verkürzung und Contractur der cervico-dorso-scapularen Muskeln primär und die Formveränderung der Scapula secundär ist — Pseudosprengel, wobei man einer wirklichen oder scheinbaren Exostose die Schuld geben muss) vor-

1) Jaquet, Ueber die Oligohydrämie. Verhandl. d. Ges. f. Geb. u. Gyn. zu Berlin. 8. Novbr. 1901.

läufig noch nicht entschieden. Wir möchten sogar annehmen, dass die verschiedenen Ursachen bei den einzelnen Fällen sich nicht ausschliessen, sondern sich einander ergänzen können.

Eine Behandlung des angeborenen Hochstandes der Scapula wird, wie bereits Sprengel betonte, von dem Träger der Anomalie zumeist nicht gefordert, da der Hochstand des Schulterblatts meist nur die Bedeutung eines Schönheitsfehlers hat. Einige Autoren (Hoffa, Köllicker) haben gerathen, den verlängerten inneren Schutterblattwinkel unter Durchschneidung des dort inserirenden M. levator scapulae zu reseciren. Es ist einleuchtend, dass diese Verfahren, verbunden mit einer systematisch durchgeführten orthopädischen Nachbehandlung, nur in den Fällen zum Ziele führen können, in denen keine Skelettverbindung der Scapula, welche im Uebrigen operativ gleichfalls meist leicht zu beseitigen sein wird, bestehen. Bei der sog. erworbenen Form des Hochstandes der Scapula werden natürlich entsprechend dem differenten pathologisch-anatomischen Substrat andere operative Maassnahmen getroffen werden müssen; es würde in diesen Fällen unter Umständen eine Resection des Rabenschnabelfortsatzes in Frage kommen können. Mir stehen eigene Erfahrungen über die Resultate operativer Eingriffe nicht zu Gebote, da bei meinen Fällen eine Behandlung nicht begehrt wurde. Die Erfolge Hoffa's, sowie ein von Bülow-Hansen in Christiania mitgetheilter Behandlungserfolg scheinen mir jedoch trotz der wenig ermuthigenden Resultate anderer Operateure (Froelich u. A.) und trotz des Mangels des Nachweises, dass durch die Operation ein dauernder Erfolg erzielt wurde, dafür zu sprechen, dass man die Affection, wenn zu ihrer Behandlung Veranlassung gegeben ist, durchaus als Object chirurgischen Handelns betrachten darf. Im Hinblick auf die vollständige Ungefährlichkeit des Eingriffs scheint mir der Versuch der Correctur durch ein operatives Vorgehen auch dann bereits indicirt zu sein, wenn die Anomalie einen Schönheitsfehler höheren Grades darstellt.

Literaturverzeichniss.

Beely, F., Scoliosis capitis—Caput obstipum. Zeitschr. f. orth. Chir. 1892. 2. Bd. S. 39—58.

Bender, Zur Kenntniss des erworbenen Hochstands der Scapula. Münchener med. Wochenschr. Nr. 9. 1902.

Bülow-Hansen-Christiania, Ein geheilter Fall von angeb. Hochstand der Scapula. Nord. med. Arkiv. Kirurg. 1901. I.

Bolten, J., Ueber den angeborenen Hochstand des einen Schulterblatts. Münchner med. Wochenschr. 1892. S. 671—674.

Burney, Mc., Congenital deformity due to malposition of the scapula. New-York med. Journal. 1888. p. 582.
Damsch, Ueber anatomische Befunde bei sog. congenitalen Muskeldefecten. Verhandlg. d. X. Congresses f. innere Medicin.
Erb, Ein Fall von doppelseitigem fast vollständigem Fehlen d. M. cucullaris. Neur. Centralbl. 1889. S. 1.
Eulenburg, Beitrag zur Dislocation der Scapula. Amtl. Bericht. 37. Versamml. deutscher Naturforscher u. Aerzte. Karlsbad 1862. S. 291—294.
Derselbe, Hochgradige Dislocation der Scapula u. s. w. Archiv f. klin. Chir. 4. Bd. S. 304—311.
Eulenburg, Part. Defect des rechten M. cucullaris. Berliner Gesellsch. f. Psych. u. Nervenkrankheiten. Neur. Centralbl. 1889. S. 342.
Flesch, M., Varietätenbeobachtungen aus dem Präparirsaal in Würzburg. Verhdlg. der Phys. med. Gesellschaft in Würzburg. 1879.
Gegenbaur, Vergleichende Anatomie der Wirbelthiere. 1.
Gross, Erworbener Hochstand der Scapula. Beiträge z. klin. Chirurgie. 1899. 24. Bd. S. 810.
Froelich-Nancy, Ueber congenitalen Hochstand der Scapula. Vortrag in der deutschen Gesellsch. f. orth. Chirurgie. 1. April 1902.
Henle, Handbuch der Muskellehre des Menschen. 1881. 2. Aufl.
Hoffa, Ein Fall von angeb. Hochstand des einen Schulterblatts. Sitzungsbericht der Würzburger phys. Gesellschaft. 1892. Nr. 7. S. 101.
Derselbe, Lehrb. d. orthop. Chirurgie. 3. Aufl. 1898. S. 472.
Holz, Angeb. Verschiebung des Schulterblatts nach oben. Med. Corresp.-Bl. d. Württemb. ärztl. Landesvereins. 1896. S. 257.
Honsell, Doppelseitiger Hochstand der Schulterblätter. Beitr. z. klin. Chirurgie. 1899. 24. Bd. S. 815.
Jouon et Kirmisson, Nouvel Exempl. de Refoulement congénital de l'omoplate par en haut. Rev. d'orthop. 1899. No. 3.
Joachimsthal, G., Die angeb. Verbildungen der oberen Extremitäten in „Fortschritte auf dem Gebiete der Röntgenstrahlen". Evg. Heft 2.
Derselbe, Ueber angeb. Defecte langer Röhrenknochen. Deutsche med. Wochenschr. 1895. S. 874.
Kalischer, Ueber angeb. Muskeldefecte. Neurol. Centralbl. 1896. S. 685.
Karewski, Die chirurgischen Krankheiten des Kindesalters.
Kausch, Cucullarisdefect als Ursache des congenitalen Hochstandes der Scapula. Centralbl. f. Chirurgie. 1901. Nr. 22.
Kirmisson, E., De quelques Malformations cong. de l'omoplate. Revue d'orth. 1893. IV. p. 343.
Derselbe, Nouvel Exempl. de Malformations cong. de l'omoplate. Revue d'orth. 1897. VIII. p. 360.
Derselbe, Traité des maladies chir. d'origine cong. Paris 1898. p. 486.
Köllicker, Ch., Bemerkungen zum Aufsatz von Dr. Sprengel, Arch. f. klin. Chirurgie. 1891. 42. Bd. S. 925.
Derselbe, Zur Frage des angeb. Hochstandes des Schulterblatts. Centralbl. f. Chirurgie. 1892. XXII. S. 643.
Derselbe, Centralbl. f. Chirurgie. Juli 1895.
Derselbe, Der erworbene Hochstand der Scapula. Archiv f. klin. Chirurgie. 27. Bd. Heft 4.

König (Discussion mit Schlange), Verhandlg. deutsch. Gesellsch. f. Chirurgie. XXII. Congr. Berlin 1893. I. S. 68.

Krecke, Chir. Demonstr. im ärztl. Verein München. Münchner med. Wochenschr. 43. Jahrg. 1896. S. 509.

Kredel, Ueber angeborene Halsmuskeldefecte. Deutsche Zeitschr. f. Chirurgie. 1900. S. 398.

Milo, Gerard, Ein Fall doppelseitiger Sprengel'scher Difformität. Zeitschr. f. orth. Chirurgie. 1899. 6. Bd. S. 242.

Mollier, Ueber die Statik und Mechanik des menschlichen Schultergürtels unter normalen u. path. Verhältnissen. Festschrift v. Kupffer. Jena 1899.

Monnier, L., Sur un nouveau cas de déplacement Cong. de l'omoplate. Rev. d'orth. 1899. X. p. 104.

Nové-Fosseraud, Position élevée de l'omoplate. Lyon médical. 1899. t. XC. p. 170.

Pankow, Ueber den angeborenen, insbesondere beiderseitigen Hochstand der Scapula. Inaug.-Diss. Leipzig 1900.

Permann, Tyänne fall af medfödd förskjutning uppât af skulder. Nord. med. Arkiv Skockholm. 1892. 24. Bd. N. F. B. 2. S. 12.

Pischinger, 3 Fälle von angeb. Hochstand der Scapula (Sprengel'scher Difformität). Münchner med. Wochenschr. 1897. S. 1471.

Pitsch, Ein Fall von angeb. Hochstand der Scapula (Sprengelscher Difformität). Zeitschr. f. orth. Chirurgie. 1898. VI. S. 52.

Sainton, Raymond, Sur un nouveau cas de déplacement cong. de l'omoplate Rev. d'orth. 1898. IX. p. 467.

Derselbe, Note sur un cas de sur élévation cong. de l'omoplate. Rev. d'orth. 1899. X. p. 36.

Sands, New-York med. Journ. 1888. p. 583.

Schlange, Demonstr. von abnormem Hochstand der einen Hälfte des Schultergürtels, speciell der Scapula. Berliner klin. Wochenschr. 1892. Jahrg. 29. S. 57.

Derselbe, Ueber Hochstand der Scapula. Verhdlg. deutsch. Gesellsch. f. Chir. XXII. Congr. Berlin 1893. II. S. 212.

Schlesinger, H., Zur Frage von angeb. Pectoralis-Rippendefect und dem Hochstand der Scapula. Wiener med. Wochenschr. 1900. XIII. S. 25.

Sprengel, Die angeb. Verschiebung des Schulterblatts nach oben. Arch. f. klin. Chirurgie. 1891. 42. Bd. S. 545.

Stange, Ueber einen Fall von fast vollständigem Defect des r. M. cucullaris u. des r. Musc. sternocleidomastoideus. Deutsche med. Wochenschr. 1896. S. 412.

Tillmanns, H., Lehrb. d. spec. Chirurgie. 5 A. II. 1897.

Wiesinger, Demonstr. ärztl. Verein Hamburg. Münchner med. Wochenschr. 43. Jahrg. 1896. S. 664.

Wolffheim, Ludwig, Ueber den angeb. Hochstand des Schulterblatts. Inaug.-Diss. Leipzig 1895 u. Zeitschr. f. orth. Chirurgie. 1896. IV. S. 196.

XVII.

Aus der anatomischen Anstalt der k. k. Universität in Graz.

Zur Anatomie und Mechanik des Platt- und Hackenfusses.

Von

Dr. **Max Hofmann.**

Assistent der chirurgischen Klinik des weiland Hofrathes Professor Dr. C. Nicoladoni in Graz.

(Mit 8 Abbildungen.)

Während die Anatomie der Knochen und Gelenke des Plattfusses durch eine Reihe eingehender Untersuchungen insbesondere durch Lorenz [1]) sehr genau bekannt geworden ist, fehlen diesbezügliche anatomische Untersuchungen für den Hackenfuss sensu strictiori noch vollständig.

Was die Muskelverhältnisse anbelangt, so haben diese weder für den Plattfuss noch für den Hackenfuss bisher eine eingehendere Würdigung erfahren. Es ist aber doch von vornherein anzunehmen, dass die Umformungen, welche am Skelettsystem vor sich gehen, nothwendig auch Aenderungen der Lagebeziehungen, sowie entsprechend der theilweise geänderten Function auch in den Grösse- und Formverhältnissen der Muskeln mit sich bringen. Nur Dittel [2]) erwähnt bei Beschreibung eines frischen Präparats von Pes valgus das Verhalten der Musculatur, ohne näher darauf einzugehen. Eine Untersuchung der Muskeln des Platt- und Hackenfusses erscheint um so mehr gerechtfertigt, also für das Zustandekommen gewisser Formen dieser Deformitäten das Verhalten der Muskeln eine anerkannt wichtige Rolle spielt.

Zur Untersuchung standen ein hochgradiger Plattfuss eines ca. 40jährigen Mannes, beiderseitige Plattfüsse mittleren Grades von einem 18jährigen Mädchen, sowie beiderseitige hochgradige Hackenfüsse sensu strictiori (Nicoladoni) von einem 61jährigen Manne zur Ver-

1) A. Lorenz, Die Lehre vom erworbenen Plattfuss. Stuttgart 1883.

2) Dittel, Frisches Präparat eines Pes valgus. Zeitschr. d. Gesellschaft d. Aerzte zu Wien. 1852. 8. Jahrg. 1. Bd. S. 403.

fügung. Nach Injection der unteren Extremitäten mit 10 proc. Formollösung wurden dieselben durch einige Monate in der gleichen Lösung gehärtet. An den so gehärteten Präparaten konnten die Muskeln in ihren normalen Lagebeziehungen erhalten und so untersucht werden. An die Untersuchung der Muskeln schloss sich die der Knochen. Durch die vergleichende Nebeneinanderstellung beider Deformitäten war ihre Untersuchung erleichtert und ihr von den in gewisser Beziehung zwischen beiden stehenden normalen Verhältnissen verschiedenes Verhalten trat deutlich hervor.

Knochenbau des Hackenfusses sensu strictiori.

Die hohe Gewölbebildung des Pes calcaneus sensu strictiori kann naturgemäss nicht allein in der Umformung des Processus posterior calcanei in einem Processus inferior ihren Grund haben, sondern muss sich in Gestaltveränderungen aller gewölbebildenden Knochen zeigen. Wie beim Plattfuss, zeigen sich auch hier am Talus und Calcaneus die weitgehendsten Abweichungen von der Norm, unter welchen eben die Entwicklung eines Processus inferior calcanei am meisten in die Augen springt, da sie zur Gewölbevermehrung des Fusses am meisten beiträgt.

Die von beiden Unterschenkelknochen gebildete Gabel für die Talusrolle zeigt nur insofern Veränderungen, als die Gelenkfläche an der Fibula eine mehr rundliche statt dreieckige Gestalt angenommen hat, vollständig plan geworden ist und genau senkrecht auf die untere Gelenkfläche der Tibia steht, also nicht, wie in der Norm, mit ihrem unteren Ende lateralwärts ausgezogen erscheint.

Am Talus fällt vor Allem die Niedrigkeit seines Körpers auf. Die Ueberknorpelung der Talusrolle (Fig. 1 *a*, *b*, *c*) nimmt in ihrem hintersten Antheil eine mehr rauhe Beschaffenheit an, dagegen setzt sich der Knorpelüberzug vorn namentlich in seinem lateralen Antheil soweit auf den Talushals fort (Fig. 1 *d*), dass er fast die Ueberknorpelung des Taluskopfes (Fig. 1 *f*) erreicht, nur ist der auf den Hals fortgesetzte Antheil des Knorpels dünner als der der normalen Talusrolle angehörige, lässt daher die darunter liegende Knochensubstanz deutlicher durchschimmern. Diese Aenderung der Knorpelgrenzen der Talusrolle entspricht der dem Hackenfuss eigenthümlichen dauernden Dorsalflexion im oberen Sprunggelenk. Analog der Streckung dieses Gelenkes bei Plattfuss erklärt sich diese daraus, dass der Taluskopf als Scheitel des inneren Fussgewölbes entsprechend der vermehrten Wölbung desselben emporgestiegen ist, und zwar in unserem hochgradigen Falle von Hackenfuss so weit, dass der Taluskörper tiefer als der Kopf zu stehen kommt, und so ein Abrutschen des Talus nach vorn und innen im Sinne des Plattfusstalus vollständig ausgeschlossen erscheint. Wittek[1]) hat auf die Stellungsänderung des Talus im Sinne der Dorsalflexion, die auch den Calcaneus mitbetrifft, beim Pes calcaneus traumaticus auf Grund von

1) A. Wittek, Ueber Pes calcaneus traumaticus. Deutsche Zeitschr. f. Chirurgie. 64. Bd. S. 482.

Röntgenbildern besonders aufmerksam gemacht, während sich der Fuss vom Chopart'schen Gelenk an nach vorn im Sinne der Plantarflexion bewegt. Dieser Befund an Röntgenbildern findet seinen anatomischen Ausdruck in dem Uebergreifen der Ueberknorpelung der Talusrolle auf den Talushals (Fig. 1 *d*) und dem Zugrundegehen der hinteren Antheile derselben, ein Verhalten, wie es sich beim Plattfuss in entgegengesetztem Sinne findet.

Fig. 1.

Die laterale, für die Fibula bestimmte Gelenkfläche (Facies malleolaris lateralis) (Fig. 1 *b*) steht zur oberen vollständig senkrecht, ihre untere Spitze ist stark abgerundet. Auch ist sie etwas weiter nach vorn zu ausgedehnt.

Der mediale Antheil der Talusrolle (Facies malleolaris medialis) (Fig. 1 *c*) zeigt ausser einem etwas stärkeren Uebergreifen auf den Talushals nichts Bemerkenswerthes.

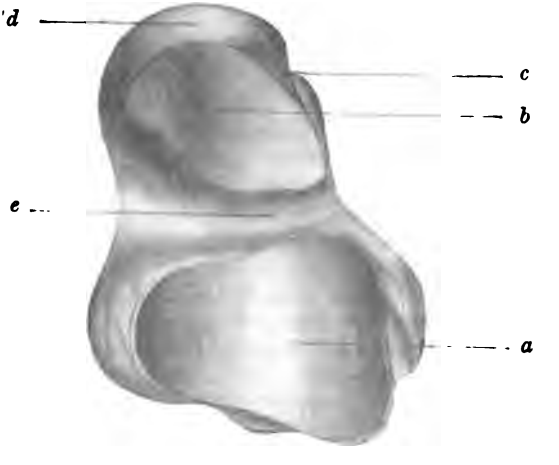

Fig. 2.

Der Talushals (Fig. 1 *e*) liegt nicht in directer Verlängerung des Taluskörpers, sondern bildet mit diesem einen nach innen zu offenen, stumpfen Winkel. Da die Ueberknorpelung der Talusrolle auf ihn übergreift (Fig. 1 *d*), erscheint er kürzer, als er thatsächlich ist. Während der normale Talushals auf dem Querschnitt ein mit der Längsachse von aussen oben nach innen unten gestelltes Oval darstellt, liegt dieses Oval beim Hackenfusstalus mit seiner Längsachse horizontal und dementsprechend ist auch der Taluskopf an den Hals angesetzt. Hierdurch im Verein mit dem niedrigen Taluskörper

wird der ganze Talus auffallend niedrig. An der Unterseite des Talus (Fig. 2) fällt vor Allem die enorme Entwicklung der für das Sustentaculum tali bestimmten Gelenkfaçette (Fig. 2 *b*) auf. Die für das Ligamentum calcaneo-naviculare plantare bestimmte Gelenkfacette (Fig. 2 *c*) ist sehr klein, die Facies articularis calcanea posterior zeigt eine Vermehrung ihrer normalen Concavität (Fig. 2 *a*). Der Talus liegt dem Calcaneus direct von oben her auf, so dass sein Kopf auf dem im Sinne der Dorsalflexion gedrehten Calcaneus ruhend, direct nach vorn und oben sieht, inneres und äusseres Fussgewölbe in diesem Theile direct übereinandergeschoben erscheinen, und der Talus vom Calcaneus beim hochgradigen Hackenfuss höchstens nach hinten zu abrutschen könnte, da sein Körper tiefer auf dem schräg gestellten Calcaneus ruht, als sein Kopf.

Während normaler Weise die Grenzkante zwischen Facies malleolaris medialis und Facies superior der Talusrolle nahezu sagittal steht, verläuft sie hier von hinten medial nach vorn und lateral, was eben darin seinen Grund hat, dass der Taluskopf auf den Calcaneus emporgestiegen ist, und ausserdem noch der Talushals mit dem Körper einen medialwärts zu offenen Winkel bildet. Beim Plattfuss hingegen verläuft diese Grenzkante umgekehrt von hinten lateralwärts, nach vorn medialwärts.

Der Calcaneus zeigt seinen Processus posterior in einen Processus inferior umgewandelt, und ist dabei sowie dieser auch im Ganzen kurz, hoch und schmal, wie von den Seiten her zusammengepresst. Auf die Unterfläche gestellt, bleibt in Folge dieser Schmalheit der Calcaneus nicht auf dieser stehen wie ein normaler, sondern kippt nach der einen oder anderen Seite um.

Die Gelenkfläche für den Taluskörper (Facies articularis posterior) ist stark convex.

Das Sustentaculum tali ist breit, springt wenig medialwärts vor, seine Gelenkfläche ist gross, reicht weit lateralwärts auf den Körper des Calcaneus und ist durch einen schmalen Sulcus calcanei von der Gelenkfläche für den Sprungbeinkörper getrennt.

Das Cuboid ist dem Calcaneus so angefügt, dass seine untere Fläche mit der unteren des Calcaneus einen stumpfen Winkel bildet und so bereits dem vorderen, absteigenden Theil des Gewölbebogens angehört.

Das Naviculare hat seine vordere, für den Taluskopf bestimmte Gelenkfläche diesem entsprechend mit der Längsachse horizontal gestellt, zeigt aber sonst in seinen Formverhältnissen ebensowenig wie die übrigen Knochen des Fussskelettes ein von der Norm bemerkenswerth verschiedenes Verhalten.

Muskeln des Plattfusses und Hackenfusses sensu strictiori.

1. Muskeln des Unterschenkels.

a) Vordere Muskeln des Unterschenkels:

Diese zeigen nichts Bemerkenswerthes, höchstens wäre hervorzuheben, dass beim Plattfusse die Sehnen des M. extensor hallucis longus und M. extensor digitorum longus dem Fussskelette in ihrer ganzen Länge innig anliegen (Fig. 3 *ext. d. l*), beim Hackenfuss jedoch Fig. 4 *ext. h. l*) namentlich in der Gegend der Articulatio metatarsopha-

langen von der knöchernen Unterlage abgehoben sind. Es hat dies darin seinen Grund, dass beim Hackenfuss die Metatarsalknochen entsprechend der vermehrten Fusswölbung nur mit ihren Köpfchen der Planta pedis

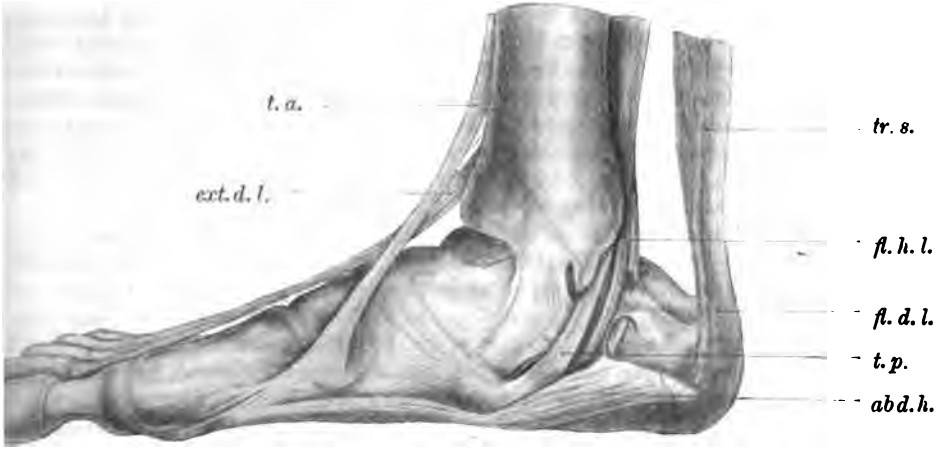

Fig. 3.

Fig. 4.

angehören, während ihre Basis hoch über den Boden erhoben ist. In Folge dessen müssen die Grundphalangen der Zehen beim Stehen und noch mehr beim Gehen im Sinne einer Dorsalflexion sich zum Metatarsus

stellen und das Ende der Strecksehnen sowie der Anfangstheil der Dorsalaponeurose sich von seiner knöchernen Unterlage abheben.

b) Laterale Muskeln des Unterschenkels.

Die Mm. peronaei longus und brevis zeigen in ihren Insertionsverhältnissen und ihrem Verlaufe bis hinter dem Malleolus lateralis weder beim Platt- noch beim Hackenfuss ein von der Norm verschiedenes Verhalten, nur sind bei dem hochgradigen Plattfuss eines 40jährigen Mannes die Sehnen beider Peronaei hinter den Malleolus lateralis in eine tiefe, von wulstigen Rändern überragte Knochenrinne gebettet. In Folge des Tiefstandes des Malleolus lateralis, der beim hochgradigen Plattfuss mit dem Calcaneus in nearthrotische Verbindung getreten ist, muss die Verlaufsrichtung der Peronaeussehnen vom Malleolus lateralis bis zum äusseren Fussrand beim Plattfuss eine andere, mehr der Planta pedis parallele, beim Hackenfuss eine mehr steile, unter grösserem Winkel gegen die Planta geneigte sein. Ausserdem sind die Peronäusssehnen beim Plattfuss relativ schwächer und zarter, als beim Hackenfuss. Der in der Planta pedis gelegene Antheil der Sehne des M. peronaeus longus ist beim Plattfuss entsprechend der Verbreiterung der Planta länger. Dort wo die Sehne mit ihrer Knorpeleinlagerung über die Tuberosität des Würfelbeins hinweggleitet, finden sich auf dieser letzteren beim hochgradigen Plattfuss mehrere kleinere Exostosen. Der Sulcus musculi peronaei longi ist tiefer als beim Hackenfuss, die Sehneninsertion bei beiden gleich.

c) Hintere Muskeln des Unterschenkels.

Der M. triceps surae zeigt beim Plattfuss und Hackenfuss ein wesentlich verschiedenes Verhalten. Die Muskelfasern des beim Plattfuss kräftig entwickelten M. soleus (Fig. 3 *tr s*) erstrecken sich auffallend weit nach abwärts, so dass die längsten bei einer Gesammtlänge des Muskels von 30 cm erst 2 cm über dem Ansatz der Achillessehne am Fersenhöcker ihr Ende nehmen. Beim Hackenfuss macht der Muskelbauch des Soleus einen schwächeren Eindruck, die Muskelfasern sind auffallend kürzer, so dass sie bei einer Gesammtlänge des Muskels von 28 cm schon 9 cm über dem Tuber calcanei endigen (Fig. 4 *tr s*).

Die Muskelbäuche des M. gastrocnemius reichen beim Plattfuss etwa bis zur Mitte des Unterschenkels, sind kräftig und stark, beim Hackenfuss hingegen schwächer und eher etwas länger als beim Plattfuss.

Die Achillessehne ist beim Plattfuss kräftig entwickelt, von vorn nach hinten dicker als beim Hackenfuss, ihre Ränder zu einander parallel. Beim Hackenfuss ist die Sehne in frontaler und sagittaler Richtung schmäler, ca. 2 cm über dem Ansatz am schmälsten, wie in der Norm gegen den Ansatz zu wieder etwas breiter werdend. Der lange Processus posterior calcanei des Plattfusses lässt die Achillessehne mehr nach hinten vorspringen und vergrössert den Raum zwischen ihr und der tiefen Wadenmusculatur. Das Entgegengesetzte, also eine Verkleinerung des retromalleolären Raumes, findet sich beim Hackenfuss.

Diese Verschiedenheiten desselben Muskels beim Platt- und Hackenfuss haben ihre Ursache in der Verschiedenheit der Function.

Ueberall im thierischen Körper steht die Länge der Muskelfasern in einem directen Abhängigkeitsverhältnisse zu der Function, nämlich zur Hubhöhe, wie anatomische Untersuchungen verschiedener Forscher feststellten. Strasser[1]), Roux[2]), Joachimsthal[3]) u. A. haben Beweise für die Selbstregulation der Muskellänge gebracht. So ist z. B. die Thatsache, dass viele Neger keine Waden besitzen, die Folge der starken Entwicklung ihres Processus posterior calcanei, so dass die Wadenmuskeln an einem längeren Hebelarm arbeiten. In Folge der grösseren Excursion des Processus posterior bei diesen Negern gestaltet sich die Musculatur zweckmässig so, dass die Länge der Muskelfasern zu-, die der Sehne abnimmt, während beim Weissen mit dem kurzen Processus posterior dem kürzeren Hebelarm kurze aber kräftige Muskelfasern entsprechen (Joachimsthal l. c. S. 510). Die Länge und damit die Excursionsfähigkeit des Processus posterior calcanei bedingt also verschiedene Länge und Dicke der Wadenmusculatur.

Beim Plattfuss ist die Excursionsfähigkeit des langen Processus posterior calcanei grösser als beim Hackenfuss mit seinem kurzen Processus inferior. Daher zeigt der M. soleus des Plattfusses die bedeutendere Länge seiner Muskelfasern gegenüber dem Hackenfuss. Dass aber bei letzterem der Muskelbauch nicht gleichzeitig kräftiger als beim Plattfuss ist, führt eben zur Deformität im Sinne des Zuges der kräftigeren Antagonisten, das ist der kurzen Sohlenmuskeln. Beim M. gastrocnemius kommt ein Unterschied in der Muskelfaserlänge nicht zum Ausdruck, weil dieser Muskel auch noch auf das Kniegelenk wirkt. Dieses Verhalten der Wadenmuskeln erklärt aber auch, warum beim Plattfuss die Wade weniger vorspringend erscheint, als beim normalen Fuss, wie man bei einseitigem Plattfuss durch Vergleich mit der gesunden Seite besonders leicht feststellen kann. Obwohl die Wadenmuskeln relativ kräftiger als beim Hackenfuss, bedingt eben andererseits die bedeutendere Länge ihrer Muskelfasern, dass der Unterschenkel dennoch in toto gleichmässig walzenförmig erscheint, was durch das starke Vorspringen der gespannten Achillessehne nach hinten noch unterstützt wird, sodass dadurch die Wade zum Theil maskirt wird.

---

1) H. Strasser, Zur Kenntniss der functionellen Anpassung der quergestreiften Muskeln. Stuttgart 1883. Cit. in 3). S. 518.

2) W. Roux, Ueber die Selbstregulation der morphologischen Länge am Skelettmuskel. Gesamm. Abhandl. I. Cit. in 3). S. 518.

3) Joachimsthal, Functionelle Formveränderungen an den Muskeln. Archiv f. klin. Chirurgie. 54. Bd. S. 503. 1897.

M. plantaris und M. popliteus zeigen nichts Besonderes.

Der M. tibialis posterior hat beim Platt- und Hackenfuss normalen Ursprung. Beim Plattfuss liegt seine Sehne hinter den Malleolus medialis in einer tief ausgegrabenen Knochenrinne (Fig. 3, *t. p.*), verläuft von hier fast senkrecht nach unten, nur etwas nach vorne, stützt den nach innen und unten getretenen Taluskopf von unten her und setzt sich an der Tuberositas ossis navicularis auch mehr von unten als von der medialen Seite her an. Beim Hackenfuss verläuft die kräftige Sehne mehr nach vorn und unten (Fig. 4, *t. p.*) und setzt sich an der Tuberositas ossis navicularis von der medialen Seite her an. Der plantare Antheil der Tibialissehne zeigt bei Platt- und Hackenfuss keine Unterschiede in seinen Insertionsverhältnissen.

M. flexor digitorum longus und M. flexor hallucis longus zeigen nichts Abnormes.

2. Muskeln des Fusses.

a) Dorsale Muskeln.

Der M. extensor hallucis brevis bedeckt beim Plattfuss mit seinem Muskelfleisch die Höhe des Fussrückens, liegt dem Naviculare von oben her auf, sodass seine Sehne nahezu parallel zur Sehne des M. extensor hallucis longus an deren lateraler Seite nach abwärts verläuft, um mit dieser gemeinsam in die Dorsalaponeurose überzugehen. Beim Hackenfuss ist der Muskelbauch am stark erhobenen und nach aussen steil abfallenden Fussrücken nach aussen abgerutscht, sodass seine Sehne mit der des M. extensor hallucis longus einen spitzen Winkel bildet.

Auch der M. extensor digitorum brevis hat beim Hackenfuss eine dem starken Abfall des Fussristes nach aussen entsprechend starke Neigung und sind seine Sehnen ebenso wie die des M. extensor digitorum longus nicht so flachgedrückt und dem Knochen innig anliegend wie beim Plattfuss, sondern namentlich in der Gegend der Articulatio metatarso-phalangea von der Unterlage abgehoben.

Die M. interossei dorsales zeigen nichts Besonderes.

b) Plantare Muskeln:

Diese zeigen beim hochgradigen Plattfuss sämmtlich fettige Degeneration, beim Hackenfuss hingegen sind es kräftige, starke Muskeln.

Muskeln des medialen Randes (Grosszehenseite).

Der M. abductor hallucis zeigt beim Platt- und Hackenfuss entsprechend seiner Lage am medialen Fussrande, wo ja auch am Skelette die grössten Verschiedenheiten beider Deformitäten auftreten, wesentliche Unterschiede.

Beim hochgradigen Plattfuss liegt sein Muskelbauch (Fig. 3 u. 5, *abd. h.*) vollständig plattgedrückt in der Planta pedis, sodass der Plattfüssige auf ihm geht. Dementsprechend liegt auch jener Teil des Ligamentum lanciniatum, der ihm zum Ursprunge dient, unter dem die Gefässe und Nerven sowie die Sehnen des M. flexor hallucis longus und M. flexor digitorum longus hindurchtreten, fast horizontal. Nach dieser Lage kann man am Muskel (Fig. 3 u. 5, *abd. h.*) eine obere und untere

Fläche, einen medialen und lateralen Rand unterscheiden. Der flache Muskelbauch verläuft sodann lateral von der in die Planta pedis stark vorspringenden Tuberosität des Naviculare nach vorn und geht ca. in der Mitte seiner Länge in eine breite Sehne über, welche an der Unterseite des Metatarsale primum, nicht wie normal, an dessen medialer Seite, zu ihrer Insertion an der Basis der Grundphalange des Daumens.

Diese der Norm gegenüber geänderte Topographie des Muskels muss

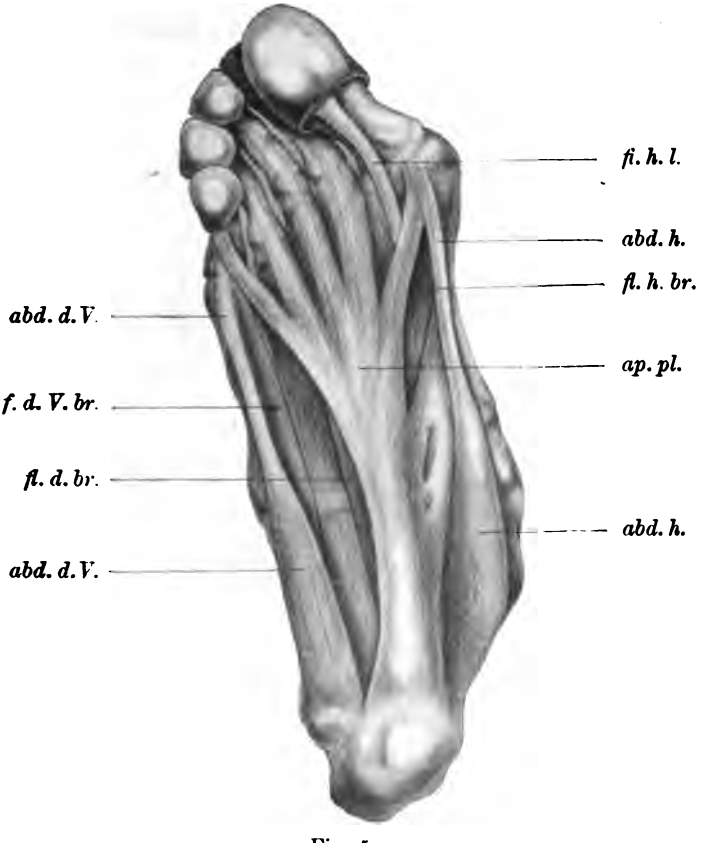

Fig. 5.

es mit sich bringen, dass er beim Plattfuss mehr im Sinne eines Flexors als wie eines Abductors wirkt. Durch den Ausfall der abducirenden Wirkung dieses Muskels erklärt sich die häufige Entwicklung eines Hallux valgus bei Plattfüssigen aus der Wirkung des normalen Verlauf und Insertion zeigenden M. adductor hallucis durch den Wegfall seines Antagonisten. Ein causaler Zusammenhang zwischen der Entwicklung eines Hallux valgus bei Plattfuss und dem Letzteren selbst muss um so mehr angenommen werden, als bei einseitigem Plattfuss und dem Fehlen anderer Ursachen die Entwicklung eines Hallux valgus am gesunden Fusse ausbleibt.

Beim Hackenfuss steht der Muskelbauch des äusserst kräftigen M. abductor hallucis mit seiner Fläche vollständig vertical (Fig. 4 u. 6. *abd. h.*), sodass man eine mediale und laterale Fläche, einen oberen und unteren Rand unterscheiden kann. Dabei verläuft er jedoch nicht gerade gestreckt als Sehne zum Bogen des medialen Fussgewölbes, sondern macht die Krümmung des Bogens in dessen Concavität mit. Es hat dies darin seinen Grund, dass sich ihm an seiner oberen, dem Knochen zugekehrten Kante, insbesondere an der Tuberosität des Naviculare hier entspringende Muskelfasern anschliessen und ihn so an den Knochen fixiren. Auch der

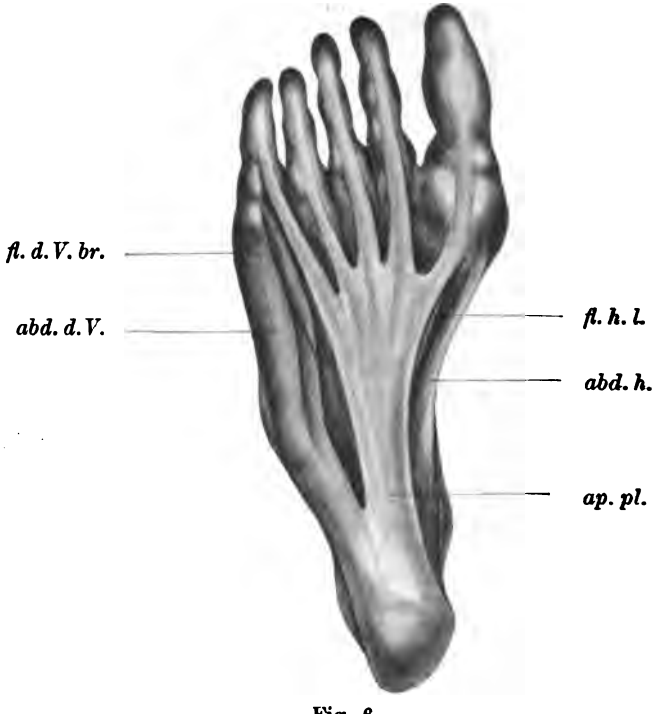

Fig. 6.

untere Rand des Muskels bildet noch einen Bogen, dessen höchster Punkt ca. 2 cm über die Ebene der Aponeurosis plantaris zu liegen kommt. (Fig. 4, *abd. h.*) Die Sehne des Muskels inserirt von der medialen Seite her an der Basis der Grundphalange. Ein Vorkommen von Hallux valgus bei Hackenfuss ist nicht bekannt. Zwischen dem unteren Rand des Muskels und der Aponeurosis plantaris wird in der Tiefe das Fleisch des M. flexor. digitorum brevis (Fig. 4, *fl. d. br.*) sichtbar. Es hat also beim Hackenfuss der M. abductor hallucis mit der Planta pedis überhaupt nichts zu thun, während der Plattfüssige auf diesem Muskel geht.

M. flexor hallucis brevis. Dieser beim Plattfuss schwache, gelblich-blasse Muskel (Fig. 5, *fl. h. br.*) ist beim Hackenfuss ungemein kräftig, zeigt aber sonst keine wesentlichen Unterschiede bei beiden.

Der M. adductor hallucis ist beim Hackenfuss gegenüber dem Plattfuss auffallend stark entwickelt.

Muskeln des lateralen Randes (Kleinzehenseite).

Diese sind beim Plattfuss, ebenso wie die der Grosszehenseite, flach getreten, gelblich-blass durch fettige Degeneration, beim Hackenfuss hingegen kräftige Muskeln mit runden Muskelbäuchen und gesunder Muskelsubstanz. (Fig. 5 u. 6.)

Muskeln der Mitte der Fusssohle.

Die Aponeurosis plantaris des Plattfusses (Fig. 5, *ap. pl.*) ist vollständig plan, schlaff und breit, der laterale Rand ihres medialen Antheiles stark nach aussen concav. Die Rinnen zwischen ihr und den Muskeln der Grosszehen- und Kleinzehenseite (Sulcus plantaris medialis und lateralis) sind äusserst seicht und schmal.

Beim Hackenfuss (Fig. 6, *ap. pl.*) ist der mittlere Antheil der Aponeurosis plantaris äusserst kräftig, straff, als Sehne zum Bogen des Fussgewölbes gespannt. Ihr medialer Rand ist stark nach innen concav, die zu den einzelnen Zehen tretenden Fascikel sind auffallend kräftig. Zwischen dem mittleren und den die Kleinzehenmuskeln deckenden Theil der Aponeurosis plantaris ist eine tiefe Rinne (Sulcus plantaris lateralis) ausgebildet, während eine solche an der Grosszehenseite vollständig fehlt, da der mediale Rand der Aponeurosis plantaris gleichzeitig die mediale Begrenzung der Planta pedis bildet (Fig. 4, *ap. pl.*), und die Muskeln der Grosszehenseite vollständig in die Concavität des medialen Fussgewölbes zu liegen kommen.

Der M. flexor digitorum brevis ist beim Plattfuss vollständig plattgetreten (Fig. 5, *fl. d. br.*), sodass er eine in der Ebene der Planta pedis gelegene, breite Muskelplatte von geringer Dicke darstellt. Er liegt zwischen Aponeurosis plantaris und Knochen wie in einer Presse. Beim Hackenfuss hingegen bildet die straff gespannte Aponeurosis plantaris (Fig. 4, *ap. pl.*) die Sehne zum hohen Bogen des Fussgewölbes, sodass zwischen Beiden genügend Raum für diesen Muskel bleibt und von einer Pressung desselben keine Rede sein kann. Daher zieht auch hier der Muskel zwar straff gespannt, aber nicht plattgedrückt durch die Fusssohle, und bildet einen kräftigen Muskelbauch, der im Höhendurchmesser stärker entwickelt ist, als in der Breite. Er wird dadurch auch zwischen Aponeurosis plantaris und unterem Rand des vertical gestellten M. abductor hallucis von der medialen Seite des Fusses her sichtbar (Fig. 4, *fl. d. br.*), während beim Plattfuss von der medialen Seite her von diesem Muskel gar nichts, vom M. abductor hallucis nur der mediale Rand sichtbar ist (Fig. 3, *abd. h.*).

Der M. quadratus plantae ist beim Plattfuss hauptsächlich in jenem Theile entwickelt, der von der medialen Seite des Calcaneus entspringt, und auch dieser Theil ist verhältnissmässig schwach, gelblich

verfärbt. Beim Hackenfuss ist der Muskel äusserst kräftig entwickelt und bedeckt die Unterseite des Calcaneus zum grössten Theil.

Die Mm. lumbricales und Mm. interossei plantares sind beim Plattfuss zarte, gelblich-blasse Muskeln, beim Hackenfuss kräftig, von normaler Beschaffenheit der Muskelsubstanz.

Zur Mechanik des Platt- und Hackenfusses.

Platt- und Hackenfuss zeigen nach dem Dargelegten wesentliche Unterschiede im Verhalten der Musculatur. Im Bereiche der oberflächlichen Waden- und der Sohlenmusculatur sind diese am bedeutendsten. Die plattgedrückten, dicht nebeneinander gelagerten Sohlenmuskeln des Plattfusses verglich Nicoladoni [1]) mit der Lage der Fische in einer Sardinenbüchse, die vertical gestellten Muskelbäuche in der Concavität des Fussgewölbes beim Hackenfuss mit den Traversen einer Eisenconstruction. Eine histologische Untersuchung der Sohlenmusculatur ergiebt, dass es sich beim Hackenfuss um vollständig normale Muskelfasern handelt, während diese beim hochgradigen Plattfuss in hohem Grade fettig degenerirt sind.

Nicoladoni hat bekanntlich die Wichtigkeit der Activität der kurzen Sohlenmusculatur für das Aufrechterhalten des Fussgewölbes besonders betont. Bei Lähmung der oberflächlichen oder der oberflächlichen und tiefen Wadenmusculatur kommt es durch den einseitigen Zug der tiefen Sohlenmusculatur zur Entwicklung eines Pes calcaneus sensu strictiori, durch Uebermüdung oder gar Lähmung der Sohlenmusculatur und den einseitigen Zug des M. triceps surae zum Einsinken des Fussgewölbes.

Dagegen hat sich Nicoladoni (l. c.) in letzter Zeit aus verschiedenen, von ihm selbst dargelegten Gründen bewogen gefühlt, die früher von ihm [2]) vertretene Ansicht der Bedeutung des M. tibialis posterior als Fussgewölbe spannenden Muskel in Abrede zu stellen und dementsprechend auch seine Vorschläge zur operativen Behandlung des juvenilen Plattfusses abzuändern. Es seien daher hier kurz die Ergebnisse einer im Auftrage Nicoladoni's (l. c. S. 173) mit besonderer Berücksichtigung der Fussgewölbe spannenden Wirkung unternommenen anatomischen Untersuchung des M. tibialis posterior und seines Antagonisten, des M. peronäus longus angeführt. Die Untersuchung wurde an Adolescenten weiblichen und männlichen

1) C. Nicoladoni, Ueber die Bedeutung des M. tibialis posticus und der Sohlenmuskeln für den Plattfuss. Deutsche Zeitschr. f. Chirurgie. 67. Bd. S. 351.

2) Derselbe, Zur Plattfusstherapie. Deutsche Zeitschr. f. Chirurgie. 63. Bd. S. 168.

Geschlechts ausgeführt, um Schwankungen des M. tibialis posterior in der Dicke oder Breite seines Fleisches, seinem Ursprunge und seiner Insertion und ihren Beziehungen zum Grade der Fusswölbung nachzuforschen, sowie eine Vergleichung mit der Stärke des M. peronaeus longus vorgenommen. Es sei gleich erwähnt, dass dabei ein Ergebniss in dem Sinne, dass eine Inferiorität des M. tibialis posterior eine Neigung zu Plattfuss erhöhe, sich nicht nachweisen liess. Dagegen sollen einige anatomische Verhältnisse des M. tibialis posterior und M. peronaeus longus, welche für die Auffassung der Function dieser Muskeln von Wichtigkeit sind, hervorgehoben werden.

Die Sehne des M. tibialis posterior theilt sich vor der Tuberosität des Kahnbeines in zwei ungleiche Theile, von denen der stärkere Antheil an der Tuberosität von innen und unten her inserirt. Beim Plattfuss liegt dieser Theil der Sehne (Fig. 3, *t. p.*) schon ganz im Niveau der Planta, beim Hackenfuss an der medialen Seite des Fusses (Fig. 4, *t. p.*). Der schwächere Antheil der Tibialissehne verläuft in die Planta pedis und zwar der Hauptmasse nach als kräftige Sehne zum Os cuneiforme III und der Basis des Metatarsale III, wo er fächerförmig ausgebreitet inserirt. Aehnlich wie die Sehne des M. peronaeus longus vom äusseren Fussrand her, zieht also dieser Theil der Sehne des Tibialis posterior vom inneren Fussrande her durch die Sohle, mit der ersteren unter nahezu rechtem Winkel sich kreuzend; nur erreicht die Tibialissehne nicht den entgegengesetzten Fussrand, sondern endigt schon früher. Der analoge Verlauf spricht für eine analoge Function, also ein Aufrechterhalten der Fusswölbung in transversaler Richtung. Wie diese zu Stande kommt, davon kann man sich am besten in der Weise überzeugen, dass man an dem Bänderknochenpräparat eines normalen Fusses, an welchem die Peronäus- und Tibialissehne erhalten sind, das Metatarsale III mit dem Os cuneiforme III gemeinsam aus dem Zusammenhange mit dem übrigen Fussskelette vollständig löst, jedoch so, dass die Verbindung der Tibialissehne mit den herausgelösten Knochen erhalten bleibt. Das Os cuneiforme III ist mit seinen beiden distalen unter einem rechten Winkel zusammentretenden Gelenkflächen wie ein Keil zwischen Cuboid und Naviculare eingeschoben. Nach der angeführten Trennung des Os cuneiforme III mit dem Metatarsale III aus dem Zusammenhang mit dem übrigen Fussskelett, erkennt man nun leicht, dass die Sehne des M. peronaeus longus senkrecht auf die dem Cuboid, die Sehne des M. tibialis posterior senkrecht auf die dem Naviculare zugekehrte Fläche des Os cuneiforme III wirkt, sodass dieses wie ein Keil zwischen Cuboid und Naviculare eingetrieben

wird und eine Aneinanderpressung der Mittelfussknochen vermittelt, welche ein Einsinken der Fusswölbung in transversaler Richtung verhindern muss, was noch durch den Zusammenhang der Tibialissehne mit dem Lig. cuboideo-naviculare plantare und Lig. calcaneo-naviculare unterstützt wird.

Es muss ferner aber auch auf folgendes Verhalten der Sehne des M. peronaeus longus aufmerksam gemacht werden. Nachdem die flache Peronäussehne am normalen Fusse um den äusseren Fussrand sich schlägt, wird sie dort, wo sie mit ihrer Fläche über die Tuberosität des Cuboids und mit ihrer Kante im Sulcus M. peronaei longi schleift, rasch breiter und zeigt hier eine Einlagerung von Knorpelzellen. Gleich darauf wird sie wieder schmäler und tritt vollständig in den Sulcus M. peronaei longi ein, der durch das Ligamentum plantare longum zu einem für die verschmälerte Sehne gerade genügend grossen Canal geschlossen wird. Die knopfförmige Verbreiterung der Sehne an der Tuberositas ossis cuboides aber bringt es mit sich, dass dieser Theil der Sehne durch die Enge des Sulcus M. peronaei longi selbst mit Gewalt nicht hindurch gezogen werden kann. Dadurch aber erhält der plantare Theil der Peronäussehne gleichsam eine Fixation am äusseren Fussrand, sodass auch dann wenn dieser Muskel ermüdet, oder sonstwie ausser Function tritt, dieser Theil der Sehne wie ein Band vom äusseren zum inneren Fussrand zieht und so dem Ausgleich der Fusswölbung in transversaler Richtung entgegenwirkt. Für das Aufrechterhalten des Fussgewölbes in sagittaler Richtung durch den M. peronäus longus oder M. tibialis posterior lassen sich anatomisch keine Anhaltspunkte gewinnen, und müssen hierfür die Aponeurosis plantaris und die kurzen Sohlenmuskeln beschuldigt werden.

Nicoladoni führt in seiner letzten Arbeit (l. c. S. 350) als Gegenbeweis für die Wichtigkeit des M. tibialis posterior als gewölbespannender Muskel die Gestalt des Fusses bei jenen Formen der Kinderlähmung an „wo der Tibialis posticus sicher gelähmt ist, entweder allein oder in Gesellschaft mit den Flexor hallucis longus und Flexor digitorum communis longus und doch das Gehen später noch möglich ist. Es muss dabei durchaus nicht ein paralytischer Plattfuss die Folge sein". Auch berichtet er (l. c. S. 351, 352) über einen in den ersten Lebensjahren erworbenen Fall von Polyomyelitis anterior bei einem 11jährigen Knaben, welcher erst seit 2 Jahren wieder gehen konnte, bei welchem der M. triceps surae und die Sohlenmuskeln intact, die Dorsalflexoren und tiefen Wadenmuskeln gelähmt waren und sich trotz sicherer Lähmung des M. tibialis posterior kein

Plattfuss entwickelte. Da ein einschlägiger Fall anatomisch untersucht werden konnte, so sei der Befund kurz angeführt.

Es handelt sich um beide Beine eines 37jährigen Schuhmachers. Beide Füsse dieses Mannes zeigen dieselbe Deformität (Fig. 7 und 8). Sie sind im Bereiche des medialen Fussgewölbes ausserordentlich stark excavirt, der Calcaneus im Sinne eines Pes calcaneus sensu strictiori verändert. Die Metatarsi gehen etwas fächerförmig auseinander, sodass der Fuss im Bereiche der Köpfchen derselben ausserordentlich breit erscheint. Ausserdem ist der Fuss leicht supinirt, so dass sein Besitzer stark auf den äusseren Fussrand aufgetreten sein

Fig. 7.

Fig. 8.

muss, wie auch eine entsprechende Schwielenbildung an der Sohle erkennen lässt.

In der Planta pedis findet sich jene tiefe mediale Längsfurche (Fig. 8), welche Nicoladoni als Ausdruck der erhaltenen Function der kurzen Sohlenmuskeln bei Lähmung der langen Sohlenmuskeln ansieht und die an die embryonale Faltung der Fusssohle mit der grösseren Oppositionsfähigkeit des Daumens erinnert.

Eine Präparation der Muskeln beider Füsse und Unterschenkel ergab, dass sich die Muskeln topographisch wie beim beschriebenen Hackenfuss verhielten. Es handelt sich ja auch hier um solche, nur dass zur Hackenfussbildung noch eine leichte Supinationsstellung des Fusses hinzugetreten ist.

Am linksseitigen Präparate zeigten sich sämmtliche Muskeln des Unterschenkels mit Ausnahme des M. triceps surae vollständig oder nahezu vollständig fettig degenerirt. Auch der laterale Kopf des M. gastrocnemius zeigt theilweise fettige Degeneration geringeren Grades, während der mediale Kopf, sowie der M. soleus äusserst kräftig sind.

Von den Muskeln der Fusssohle ist nur der M. abductor hallucis fettig degenerirt, alle übrigen Muskeln der Planta pedis sind gesund und kräftig.

Der Ausfall der Function des sicher nahezu vollständig gelähmten M. tibialis posterior, der nur ganz vereinzelt noch Querstreifung zeigende Muskelfasern aufweist, hat auch hier keine Umänderung des Fusses im Sinne des Plattfusses mit sich gebracht, das Ueberwiegen der mit Ausnahme des M. abductor hallucis vollständig intacten und kräftigen Sohlenmusculatur über den beginnende Insufficienz zeigenden M. triceps surae, hat vielmehr zu einer Umformung des Fusses im Sinne des Hackenfusses geführt. Die Supinationsstellung des Fusses kann nur dem Zuge des M. triceps surae entsprechen, da alle übrigen Muskeln des Unterschenkels nach dem Grade ihrer fettigen Degeneration functionsuntüchtig sein mussten.

Rechts sind die Mm. peronaei sowie der M. tibialis posterior vollständig fettig degenerirt, der M. flexor hallucis longus sowie die vorderen Unterschenkelmuskeln vollständig, der M. flexor digitorum longus zum grössten Theil aus gesunden Muskelfasern bestehend. Ebenso ist die gesammte Sohlenmusculatur gesund und äusserst kräftig, der M. triceps gesund, aber wenig kräftig.

Da beide Füsse dieselbe Deformität zeigen, kann das Miterkranktsein der langen Zehenbeuger und Strecker am linken Fusse von keinem Einfluss auf das Zustandekommen dieser Deformität gewesen sein.

Diese beiden Fälle beweisen ebenso wie die von Nicoladoni am Lebenden gemachte Beobachtung, dass, abgesehen von der Widerstandsfähigkeit der Knochen und Bänder, in erster Linie die kurzen Sohlenmuskeln das Fussgewölbe in sagittaler Richtung aufrecht erhalten und der M. tibialis posterior damit nichts zu thun hat. Die anatomische Untersuchung dieses Muskels, welche keinerlei Inferiorität desselben als prädisponirendes Moment für die Plattfussentwicklung erkennen liess, unterstützt diese Ansicht, welche auch mit der von Lorenz (l. c. S. 47) auf anderem Wege gewonnenen Anschauung über die Bedeutungslosigkeit des M. tibialis posterior für die Plattfussentwicklung übereinstimmt.

Erklärung der Abbildungen.

Fig. 1. Rechter Talus eines Hackenfusses sensu strictiori von oben gesehen. Natürl. Grösse.
a. Trochlea tali (facies superior).
b. Facies malleolaris lateralis.
c. Facies malleolaris medialis.
d. Fortsetzung der Facies superior auf den Talushals.
e. Collum tali.
f. Facies articularis navicularis.

Fig. 2. Derselbe Talus von unten gesehen. Natürl. Grösse.
a. Facies articularis calcanea posterior.
b. Facies articularis für das Sustentaculum tali.
c. Facies articularis für das Ligamentum calcaneo-naviculare plantare.
d. Facies articularis naviculalis.
e. Sulcus tali.

Fig. 3. Muskelpräparat eines hochgradigen rechten Plattfusses eines ca. 40jährigen Mannes von der medialen Seite her gesehen. 4/9 der natürl. Grösse.

Fig. 4. Muskelpräparat eines rechten Hackenfusses sensu strictiori eines 61jährigen Mannes von der medialen Seite her gesehen. 4/9 der natürl. Grösse.

Fig. 5. Muskelpräparat der Planta pedis in Fig. 3. 4/9 der natürl. Grösse.

Fig. 6. Muskelpräparat der Planta pedis in Fig. 4. 4/9 der natürl. Grösse.

Es bedeutet in den Figuren 3—6:

t. a. — M. tibialis anterior.
ext. d. l. — M. extensor digitorum longus.
ext. h. l. — M. extensor hallucis longus.
tr. s. — M. triceps surae.
t. p. — M. tibialis posterior.
fl. d. l. — M. flexor digitorum longus.
fl. h. l. — M. flexor hallucis longus.
abd. h. — M. abductor hallucis.
fl. h. br. — M. flexor hallucis brevis.
abd. d. V. — M. abductor digiti quinti.
fl. d. V. br. — M. flexor digiti quinti brevis.
fl. d. br. — M. flexor digitorum brevis.
ap. pl. — Aponeurosis plantaris.
lig. l. — Ligamentum lanciniatum.

Fig. 7. Rechter Fuss eines 37jährigen Mannes. 1/3 der natürl. Grösse.

Fig. 8. Planta pedis des Falles in Fig. 7. 1/3 der natürl. Grösse.

XVIII.

Aus der chirurgischen Abtheilung des Diakonissenhauses zu Leipzig.
Oberarzt: Privatdocent Dr. H. Braun.

Ueber die genuine diffuse Phlebarteriektasie an der oberen Extremität.

Von

Dr. Läwen,
Assistenzarzt.

(Mit 1 Abbildung.)

In seiner Monographie theilt Breschet[1]) die wahren Aneurysmen in 4 Classen ein. Er unterscheidet ein Aneurysma verum sacciforme, fusiforme, cylindroideum und cirsoideum. Zur historischen Entwicklung des Begriffes der genuinen diffusen Phlebarteriektasie erscheint es mir von Wichtigkeit, auf Breschet's Definition der letzten beiden namentlich an den Extremitäten beobachteten Formen kurz einzugehen.

Beim Aneurysma verum cylindroideum ist das Arterienrohr gleichmässig ausgedehnt. Die Gefässwand ist eher verdickt als verdünnt. Die Arterie ist im Ganzen etwas verlängert, aber nicht in dem Grade, dass es zu einer Schlängelung kommt. Diese Aneurysmaform ist besonders an den Schädelarterien gefunden worden. Sie kann sich auch an den kleinen Arterien und Capillaren ausbilden. John Bell hat dieser Art der Capillarerweiterung den Namen Aneurysma by anastomosis gegeben, während Dupuytren, unter Berücksichtigung der klinischen Erscheinungen, die Bezeichnung Tumeurs érectiles gebraucht.

Das namentlich an mittelgrossen Arterien auftretende Aneurysma cirsoideum besteht nach Breschet in einer Gefässerweiterung, die sich in mehr oder weniger grosser Ausdehnung oft über die ganze Länge des Gefässstammes und seiner Hauptäste hinzieht. Eine erhebliche Verlängerung des Gefässes führt zur ausgesprochenen Schlängelung und zur Bildung zahlreicher Windungen. Die Gefässwand ist dünn, weich und schlaff und ähnelt so der Venenwand. Hier und da finden sich kleine, sackförmige

1) Literaturverzeichniss am Schluss der Arbeit.

Ausbuchtungen. Dupuytren hat diese Aneurysmaform Varix arterialis genannt.

Diesen nur die Arterien betreffenden Erweiterungen stellt Breschet mit dem von Dupuytren eingeführten Namen l'anévrysme par transfusion Gefässerweiterungen entgegen, die auch die Venen mit betreffen. Diese Erkrankungen sind zuerst von W. Hunter beschrieben und mit dem Namen Aneurysma varicosum belegt worden. Es handelt sich um arteriell-venöse Aneurysmen, Gefässerweiterungen, die nach gleichzeitiger Verletzung von Arterie und begleitender Vene aufgetreten sind. Sie wurden namentlich an der oberen Extremität nach dem Aderlass beobachtet. O. Weber hat für diese Erkrankung später den Namen traumatische Phlebarterieklasie vorgeschlagen.

Unter diesen von Breschet als Aneurysmen zusammengefassten Gefässerweiterungen finden sich, wie spätere Untersuchungen bewiesen haben, Erkrankungsformen, die ihrer Entstehung und ihrem Wesen nach nichts mit einander gemein haben. So unterliegt es keinem Zweifel, dass unter dem Aneurysma cirsoideum, sowie unter den die Capillaren betreffenden Formen des Aneurysma verum cylindroideum sich Fälle der Affection befinden, die wir jetzt nach Virchow's Vorgange als Rankenangiome (Angioma arteriale racemosum) bezeichnen. Virchow hat an dieser „Erweiterung eines bestimmten arteriellen Gefässbezirkes bis in seine capillaren Endverzweigungen hinein" (Heine) zuerst den geschwulstartigen Charakter erkannt. Zur Umgrenzung des Krankheitsbildes der genuinen Phlebarteriektasie ist eine scharfe Definition des oft mit ihm verwechselten Rankenangioms nöthig. Ich führe deshalb die Erklärung an, die Wagner giebt. Er sieht im arteriellen Rankenangiom eine Neubildung arterieller oder arterienähnlicher Gefässe von ausgesprochen progressivem Charakter, einhergehend mit excentrischer Hypertrophie bereits bestehender Arterien kleineren Kalibers.

Von den nach Verletzung entstandenen varicösen Aneurysmen (l'anévrysme par transfusion — Dupuytren, Breschet) trennte dann O. Weber diejenigen seltenen Fälle ab, bei denen trotz bestehender Venenarterienerweiterung keineswegs immer eine abnorme Communication zwischen Arterie und Vene bestand. Er nannte diese Erkrankungsform diffuse Phlebarteriektasie und stellte schon fest, dass die Mehrzahl der hierhergehörigen Fälle die obere Extremität betraf.

Das Verdienst O. Weber's ist es also, unser Krankheitsbild charakterisirt zu haben. Die Arterien befinden sich im Zustande des cirsoiden Aneurysmas. Die Venen sind varicös erweitert. Bedenklich für eine scharfe Abgrenzung der diffusen Phlebarteriektasie von ähnlichen Erkrankungsformen war es indess, dass O. Weber die Möglichkeit einer abnormen Communication der Venen mit den Arterien in einzelnen Fällen als Ursache der späteren Erkrankung nicht entschieden von der Hand weist. In dem von ihm herangezogenen Falle von Schottin lässt er die Möglichkeit der Entstehung einer reinen Phlebarteriektasie aus einem durch Verletzung entstandenen Varix aneurysmaticus zu. Eine Anzahl späterer Forscher (Nicoladoni, Schück) haben denn auch dadurch, dass sie eine Communication kleiner Arterien und Venen mit als zum Bilde der Phlebarteriektasie gehörig ansahen, den von O. Weber ge-

schaffenen Begriff der Krankheit wieder getrübt und Veranlassung dazu gegeben, dass Fälle von diffuser Phlebarteriektasie und arteriell-venösem Aneurysma zusammengeworfen wurden. So definirt Nicoladoni die Phlebarteriektasie in folgender Weise. Er sucht den hauptsächlichsten Charakter derselben in der Erweiterung, Verlängerung, sackartigen Ausbuchtung der Arterien und Venen an den feineren Verästelungen noch viel entschiedener hervortretend als an den Hauptstämmen. Dabei besteht Communication feinerer Arterien und Venen mit Umgehung der Capillarität. Die Gefässerkrankung umfasst einen ganzen Körpertheil. Eine ganz hiervon abweichende Darstellung des Krankheitsbildes giebt Schück. Er sieht in der diffusen Phlebarteriektasie nur ein arteriell-venöses Aneurysma mit secundärer Erweiterung der Arterien und Venen. „Die Veränderung bei der diffusen Phlebarteriektasie hält sich vorwiegend an grössere Gefässe. Der cirsoide Zustand der Arterien tritt oft als Folge der gewöhnlich durch eine Verletzung entstandenen abnormen Communication zwischen Arterie und Venen, also entsprechend einem arteriell-venösen Aneurysma auf. Die venösen Ektasien haben dann dieselbe oder noch eine grössere Mächtigkeit erfahren wie die arteriellen".

Sind nun diese Autoren auch noch nicht zu einer einheitlichen Fassung des Krankheitsbildes der diffusen Phlebarteriektasie gelangt, so sehen sie dieselbe doch als eine Erkrankung sui generis im Sinne O. Weber's an. Als ein Rückschritt muss dagegen die Ansicht Mink's bezeichnet werden. Dieser Autor trennt die Phlebarteriektasie in seiner Statistik nicht als besonderes Krankheitsbild ab sondern behandelt sie mit dem arteriellen Rankenangion zusammen als Aneurysma cirsoideum. Das Uebergreifen des Processes auf die abführenden Venen ist nach seiner Meinung als eine Complication aufzufassen. Unter Aneurysma cirsoideum versteht er hierbei eine Verlängerung und Dilatation von bestehenden und neugeformten kleinsten Arterien, die in normalem Zustande einen Durchmesser von etwa 0,5 mm besitzen. Dilatiren grössere zuführende Arterien, so nennt er das Krankheitsbild Aneurysma cirsoideum strictu sensu plus le varix artérial.

Auch Heine versteht unter der diffusen Phlebarteriektasie nicht eine selbstständige Erkrankung, sondern sieht in ihr nur einen höheren Grad von Rankenangiom, wo eben die Erkrankung schon auf die Venen übergegangen ist.

Um bei der herrschenden Uneinigkeit in der Auffassung der diffusen Phlebarteriektasie zu einer Definition dieses Krankheitsbildes zu kommen, erscheint es räthlich, schon an dieser Stelle kurz auf das einzugehen, was wir über die Genese der in der Literatur niedergelegten hierhergehörigen Affectionen wissen.

Es sind verschiedene Versuche gemacht worden, die eigenartige Erweiterung eines ganzen Gefässbezirkes zu erklären. Die Veränderungen können an den Arterien einsetzen und secundär auf das Capillarsystem und die Venen übergehen. Sie kann aber auch primär die Venen und dann erst Capillaren und Arterien ergreifen oder sie

kann ihren Ausgangspunkt in den Haargefässen nehmen. Endlich besteht die Möglichkeit, dass das Gesammtstrombett des ganzen Gefässbezirkes sich gleichzeitig erweitert. Für jede dieser Entstehungsarten sind Stimmen laut geworden. Schück verlegt bei seiner oben ausgeführten Auffassung der Phlebarteriektasie den Sitz der primären Veränderung in die Arterien. Eine Vorstufe in der Entwicklung zur diffusen Phlebarteriektasie sieht er in der primären einfachen Erweiterung und Schlängelung eines einzigen Arterienstammes (Aneurysma cirsoideum s. serpentinum), die noch einen oder einige wenige ihrer nächsten Aeste betreffen kann, ohne wesentliche Betheiligung der Venen. Ich habe schon angeführt, dass nach Schück's Ansicht dieser primäre cirsoide Zustand der Arterien und hiermit die Möglichkeit der Ausbildung zur diffusen Phlebarteriektasie in Folge einer durch Verletzung gesetzten Communication auftreten kann. Damit sind wir zur Frage der traumatischen Entstehung der genuinen Phlebarteriektasie gelangt. Von den meisten Autoren ist sie im bejahenden Sinne beantwortet worden. Dieser Umstand hat in der Folge viel zu der allgemeinen Verwirrung in der Auffassung über Ursache und Wesen der Erkrankung beigetragen. Er hat die Verwechslungen zwischen dem Krankheitsbilde der genuinen Phlebarteriektasie und gewissen Complicationen des arteriell-venösen Aneurysma und des Rankenangioms herbeigeführt. Heute können wir mit Bestimmtheit sagen, dass alle durch eine traumatisch herbeigeführte Communication zwischen Arterie und Vene hervorgerufene Angiektasien mit der genuinen Phlebarteriektasie nichts zu thun haben, sondern nicht allzuseltene Complicationen des Varix aneurysmaticus bezüglich arteriell-venösen Aneurysmas darstellen. Die Arterienerweiterung ist in diesen Fällen nach der Erklärung Hunter's, der O. Weber beipflichtet, eine Folge der durch den abnorm leichten Blutabfluss gesteigerten Blutzufuhr in den Arterien.

Unwahrscheinlich ist die Vermuthung Krause's über die Entstehung seines bekannten Falles von traumatischer Angiektasie am linken Arme. Er nimmt an, dass eine über 2 Jahrzehnte zurückliegende Verletzung eine Communication zwischen Arterie und Vene zur Folge gehabt habe, die sich erst dann wieder schloss, als der Anfang zu den Gefässveränderungen gegeben war. Breschet's Annahme, dass nach erfolgter Communication Venenblut in die Arterie einströmen und die Arterienwand schlaffer, venenähnlicher machen soll, ist schon von O. Weber als unannehmbar bezeichnet worden. Heine nimmt an, dass sich die diffuse Phlebarteriektasie aus einem Rankenangiom entwickelt. Er verlegt damit den primären Sitz der Erkrankung in die kleinen Gefässe und Capillaren. Wie ich bereits erwähnt habe, gehören aber derartig entstandene Angiektasien nicht zur genuinen Phlebarteriektasie.

Bedeutsam ist die Ansicht, die O. Weber über die Entstehung der Fälle ausspricht, bei denen ohne abnorme Communication sich langsam eine Erweiterung der Arterien und Venen ausbildete. Er vermuthet, dass die primären Veränderungen sämmtliche Gefässe eines Gebietes, auch die Capillaren betreffen und hält sich für berechtigt, einen chronisch-entzündlichen Process bei diesen Vorgängen, wie bei den cirsoiden Aneurysmen betheiligt vorauszusetzen. Auch Nicoladoni schiebt chronisch-entzündlichen Veränderungen der Gefässwandtextur einen wesentlichen Einfluss namentlich bei der Verbreitung der Krankheit zu.

Wandveränderungen, die man als chronisch entzündlich auffassen kann, haben auch wir in unserem Falle von Phlebarteriektasie an Arterien und Venen nachweisen können. Es entsteht nur die Frage, ob diese Gefässwanderkrankung primärer Natur ist oder ob sie sich an die aus anderen Ursachen eingetretene Gefässerweiterung angeschlossen hat. Die primäre Erkrankung ist möglicher Weise in einer ganz anderen Richtung zu suchen, nämlich in einer Alteration der vasomotorischen Nerven. Auf diese Entstehungsmöglichkeit wird an anderer Stelle zurückzukommen sein.

Als Definition der genuinen diffusen Phlebarteriektasie ist zur Zeit folgende anzugeben: Es handelt sich bei dem so bezeichneten Krankheitsbilde um eine spontan entstandene, höchstwahrscheinlich in ihren ersten Anfängen angeborene, fortschreitende Erweiterung eines ganzen arteriellen Gefässbezirkes einschliesslich der Capillaren und der abführenden Venen, wobei sich die Erweiterung durchaus nur an bestehende Gefässe hält.

Wir betonen ausdrücklich, dass wir in einer Erweiterung der Gefässe ohne Communication zwischen Arterien und Vene die classische Form der Erkrankung sehen. Als Complication können sich secundär Verbindungen zwischen arteriellem und venösem System herstellen. Bekommt man einen derartigen Fall zur Beobachtung, so kann die Entscheidung, wohin man das Krankheitsbild zu rechnen hat, äusserst schwierig, ja unmöglich sein. Wie schon andere Autoren (Heine, Wagner) betont haben, wird dann nur eine peinliche Nachforschung über die Entwicklung der ersten Stadien der Erkrankung die Differentialdiagnose gegen die mit secundären Gefässerweiterungen complicirten Fälle von Aneurysma arterioso-venosum bezüglich Varix aneurysmaticus oder von arteriellem Rankenangiom sicher stellen.

Auf Veranlassung von Herrn Oberarzt Dr. H. Braun gebe ich im Nachstehenden die kurze Beschreibung eines Falles von genuiner diffuser Phlebarteriektasie an der rechten oberen Extremität, der auf

der chirurgischen Abtheilung des Diakonissenhauses zu Leipzig-Lindenau beobachtet und in der Sitzung vom 19. November 1901 der medicinischen Gesellschaft zu Leipzig[1]) vorgestellt worden ist. Meinem hochverehrten Lehrer und Chef, Herrn Privatdocent Dr. H. Braun, spreche ich für die Anregung zu dieser Veröffentlichung meinen ganz ergebensten Dank aus.

Hermann B., Schlosser, 43 Jahre alt, ist der älteste von 12 Geschwistern, von denen 9 leben und gesund sind; 3 sind als Kinder gestorben. Der Vater lebt und ist gesund. Die Mutter ist an Lungenentzündung gestorben. B. ist unverheirathet. Mit 35 Jahren überstand er eine Lungenentzündung. Eine genitale Infection will er sich nie zugezogen haben. Potatorium wird zugegeben.

Schon als Kind hat B. eine kleine Geschwulst an der Beugeseite des rechten Vorderarmes kurz vor dem Handgelenk bemerkt. Dieselbe soll ebenso beschaffen gewesen sein wie die jetzt bestehende Geschwülste. Eine Verletzung hat er sich vorher an dieser Stelle nicht zugezogen. Die Blutgefässe waren an der Aussenseite der rechten Hand und des Vorderarms angeblich schon damals stärker gefüllt als links. Die Geschwulst blieb immer gleich gross. Erst seit etwa 1 Jahre nahm sie an Umfang zu. Gleichzeitig entstanden drei neue derartige Geschwülste mehr nach der Ellenbeuge zu. Während vor dieser Zeit gar keine Beschwerden bestanden, traten seitdem anfallsweise Schmerzen auf, die in der Gegend der Fingergrundgelenke begannen, in die Finger ausstrahlten und mit unwillkürlichen Bewegungen derselben verbunden gewesen sein sollen.

B. hat früher schwer, zuletzt nur leicht gearbeitet. Er fühlt sich sonst völlig gesund und sucht ärztliche Behandlung nur seiner Fingerschmerzen wegen auf.

Status am 19. Februar 1901: B. ist ein mittelkräftiger, gut genährter Mann mit gesunden Lungen. Die relative Herzdämpfung überragt links die Mammillarlinie um etwa 1 cm. Die Herzthätigkeit ist ruhig und regelmässig. Die Töne sind rein. Der 2. Aortenton ist accentuirt.

Im Sulcus bicipitalis internus des rechten Armes fühlt man die Art. brachialis als einen derben, bleistiftdicken, pulsirenden Strang. An der Streckseite des Vorderarms, etwas weniger auch auf der Beugeseite, treten die stark gefüllten, dilatirten und geschlängelten Venen unter der schlaffen Haut stark hervor. Auf der Beugeseite finden sich kurz oberhalb des Radiusgriffelfortsatzes eine kirschgrosse, etwas weiter proximal hintereinander drei kleinere, etwa erbsengrosse Vorwölbungen. Die Haut darüber ist unverändert, gut verschieblich. Alle 4 Geschwülste sind prall-elastisch, ausdrückbar. Bei aufgelegter Hand fühlt man ein leises Schwirren und eine mit der Herzsystole synchrone Pulsation. Die Geschwülste gehören offenbar der Art. radialis an. Drückt man die Radialis oberhalb der Vorwölbungen zusammen, so entleeren sich diese sackförmigen Anhängsel, die Venen bleiben aber gefüllt. Hebt man den Arm in die Höhe, so entleeren sich auch die Venen. Drückt man die Radialarterie zu und senkt

1) Verhandlungen der medicinischen Gesellschaft zu Leipzig. Münchner med. Wochenschr. Nr. 4. 1902.

den Arm, so füllt sich nur ein kleiner Theil der Venen wieder an, während beim Nachlassen dieses Druckes das Blut rasch in die Venen einschiesst.

Die Metacarpophalangealgelenke der rechten Hand, besonders das zweite, sind stark verdickt. Die Finger der rechten Hand stehen in ausgesprochener Ulnarabduction, wie man es bei Arthritis chronica progressiva zu sehen gewohnt ist.

Die Diagnose wurde auf multiple Aneurysmen der rechten Art. radialis gestellt, und dem Kranken die Exstirpation derselben vorgeschlagen.

Operation: Am 22. Februar 1901 wurde in Chloroform-Aethermischnarkose mittelst eines Längsschnittes ein etwa 10 cm langes Stück der Arterie mit den Aneurysmen und den Begleitvenen nach doppelter Unterbindung und Fassung einiger Seitenäste excidirt. Die Wunde wurde genäht.

Der Wundverlauf bot keine Besonderheiten. Der Kranke wurde am 7. März 1901 geheilt entlassen.

Am 14. April 1901 wurde in der medicinischen Universitätspoliklinik von Herrn Privatdocent Dr. Köster folgender Befund erhoben:

Leichte Verbreiterung des Herzens nach links. Accentuirung des 2. Aortentones. Starke polyarthritische Auftreibung der Metacarpophalangealgelenke des 2. und 3. etwas geringer, auch des 4. und 5. Fingers der rechten Hand. Leichte Abflachung des rechten Daumen- und Kleinfingerballens. Umfang des rechten Handgelenkes 17½, des linken 16 cm. Tremor beider Hände, namentlich der rechten. Händedruck rechts am Dynamometer 10, links 55 kg. Starke Schweissabsonderung der rechten Hand. Zahlreiche venöse Stauungen der rechten Hohlhand sowie abnorme Venenerweiterung auf dem rechten Handrücken; über der rechten Art. radialis eine 10 cm lange, nur im unteren Theile unverschiebliche Narbe. Am rechten Arm von den Fingern nach aufwärts allmählich abnehmend, in der Mitte des Oberarmes circulär abschneidend beträchtliche Herabsetzung des Berührungs- und Schmerzgefühls (hysterische Sensibilitätsstörung). Patellarreflexe beiderseits lebhaft gesteigert; lebhafte Ovarie beiderseits; starker Foetor alcoholicus ex ore, lebhafter Autographismus. Keinerlei Druckpunkte am rechten Arm. Jeder beliebige Punkt auf Druck empfindlich. Die neurologische Diagnose lautet: Hysteria virilis; Pseudoneuralgie; Alcoholismus chronicus; Polyarthritis rheumatica.

Status am 22. Januar 1902: B. stellt sich wiederum im Diakonissenhaus vor. Er kann seine Schlosserarbeit nicht mehr verrichten. Er vermag mit der rechten Hand den Hammer nicht mehr zu halten. Die unwillkürlichen Fingerbewegungen und Schmerzen sollen seit der Exstirpation der Aneurysmen geschwunden sein.

Die Haut des rechten Armes ist ausserordentlich zart und lässt die unterliegenden Venengeflechte in schöner blauer Farbe durchscheinen. Das Unterhautfettgewebe ist stark reducirt, so dass die Haut in weiter Ausdehnung zu Falten abgehoben werden kann. An der Hand, dem Vorderarm und der unteren Hälfte des Oberarmes besteht noch die Herabsetzung des Berührungs- und Schmerzgefühles.

Die Musculatur ist am rechten Arm stark atrophisch. Die einzelnen Muskeln lassen sich leicht auseinanderziehen, so dass man auch die tiefer

gelegenen grösseren Gefässe und Nerven ohne Mühe palpiren und weit in ihrem Verlaufe verfolgen kann.

Die Art. brachialis verläuft von der Achselhöhle bis in die Ellenbeuge als ein gerader kleinfingerdicker, derber, pulsirender Strang. Die aufgelegte Hand fühlt in der ganzen Länge ein leichtes Schwirren. In der Fossa cubitalis kann man deutlich die Theilung der Arterie in die Art. radialis und ulnaris palpiren. Die Art. radialis ist als über federkieldicker, pulsirender Strang bis in das obere Ende der Operationsnarbe am Vorderarm fühlbar. Vom distalen Ende dieser Narbe aus schlägt sich die Arterie stark erweitert und pulsirend um den Radius nach dem Handrücken um und ist hier ebenfalls bis zu ihrer Perforationsstelle fühlbar. Auf dem Dorsum manus finden sich drei etwa erbsengrosse, dicht unter der Haut pulsirende, dem dorsalen Ast der Art. radialis angehörende Aneurysmen, die sich bei Druck auf die Arterie oberhalb der Geschwülstchen entleeren. Ferner sind auf dem Handrücken verschiedene, dem Rete carpi dorsale angehörende Arterien sowie die Art. metacarpeae dorsales, letztere namentlich nach den Fingerinterstitien zu als pulsirende Stränge fühlbar. Die Art. ulnaris kann am Vorderarm in ihrer ganzen Länge bis zum Lig. carpi volare gefühlt werden. Im unteren Vorderarmdrittel ist sogar die Art. interossea volaris zu palpiren.

Noch in die Augen fallender ist am rechten Arm die Erweiterung des Venensystems. Auf dem Handrücken treten sieben stark gefüllte, theilweise sehr eng bis zur Berührung aneinander liegende Venae metacarpeae dorsales hervor, die durch zahlreiche Aeste miteinander verbunden sind. Ihren Hauptzufluss erhalten sie aus stark erweiterten Venen der Interdigitalfalten und namentlich der Fingergrundglieder. Auf der Streckseite eines jeden dieser Glieder verläuft eine prall gefüllte Vene nach dem Handrückengeflechte. Einzelne Stämmchen dieses Gefässnetzes zeigen eine von der unterliegenden Arterie mitgetheilte Pulsation, pulsiren aber nicht selbst. Unter der verschieblichen Haut kann man ohne Mühe die Vene beiseite schieben und darunter das pulsirende Arterienstämmchen fühlen. In der Hohlhand sind keine Venen sichtbar. Nur am Daumenballen schimmern stellenweise einzelne erweiterte Venen durch die Haut. Der Abfluss der Handrückenvenen erfolgt zum grössten Theil durch die ebenfalls stark erweiterte Ven. basilica. Doch erhält auch die Ven. cephalica, namentlich von der Daumengegend her, einige starke Aeste. Am Vorderarme findet sich an der Beugeseite ein aus Anastomosen zwischen den beiden Hauptvenen bestehendes Geflecht, das nach der Ellenbeuge zu dichter wird. Auch auf der Streckseite finden sich einige längs verlaufende Anastomosen dieser Venen. Am Oberarm verläuft nur die erweiterte Ven. cephalica geradlinig im Sulcus bicipitalis externus nach dem vorderen Deltoideusrande. Venengeflechte sind hier nicht sichtbar. Beim Herabhängen des Armes oder leichter Compression am Oberarm füllen sich sämmtliche Venen strotzend an und heben dann die dünne Haut über sich stark empor. Vorderarm und Hand fühlen sich rechts wärmer an als links.

Die Metacarpophalangealgelenke des 2., 3., 4. und 5. Fingers der rechten Hand sind verdickt, aber nicht druckempfindlich. Auch die Interphalangealgelenke dieser Finger sind in geringem Grade verdickt. Die da-

zwischen gelegenen Weichtheile sind wie die ganze kleine Handmusculatur atrophisch. Kleinfinger- und Daumenballen sind abgeflacht; die Intermetacarpalräume sind auf dem Handrücken furchenartig vertieft; die Fingerbeeren erscheinen flacher und breiter als gewöhnlich, die Haut am Zeige- und Mittelfinger ist etwa von der Mitte der Grundglieder an ebenso wie an der ersten Interdigitalfalte auf der Beugeseite schwach geröthet (Capillarektasie). Die Finger der rechten Hand stehen, mit Ausnahme des Daumens, in starker Ulnarabduction. In den Grundgelenken werden sie leicht flectirt gehalten. Der 5. Finger ist auch im Mittelgelenk etwas gebeugt. Activ können diese Finger in den Metacarpophalangealgelenken bis zu einem Winkel von etwa 90° gebeugt werden. Die Bewegungen in den Interphalangealgelenken sind stark beeinträchtigt, so dass die Finger auch

passiv nicht in die Hohlhand eingeschlagen werden können. Der Daumen ist frei beweglich.

Der an den Fingern beider Hände mit dem Gärtner'schen Tonometer gemessene Blutdruck ergab bemerkenswerthe Unterschiede. Der Druck betrug an der linken Hand am 4. und 5. Finger 100 mm Hg, an der rechten Hand am 4. Finger 23, am 5. 45 mm Hg. Der Blutdruck war also an diesen Fingern der kranken Hand erheblich herabgesetzt.

Die linke Hand zeigt normale Verhältnisse. Das obenstehende zu dieser Zeit aufgenommene Photogramm giebt ein charakteristisches Bild von den Zustand der erkrankten Extremität.

Das excidirte Stück Art. radialis mit den begleitenden Venen wurde in Formalin und Alkohol gehärtet. Makroskopisch liess sich folgender

Befund feststellen: Das Arterienlumen ist ungleichmässig erweitert. Die Wand ist in unregelmässiger Weise verdickt, theilweise auch verdünnt. An 4 Stellen finden sich sackförmige Ausbuchtungen, die nur einen Theil der Wand betreffen. An diesen Partieen ist die Wand der Arterie verdünnt. Die Venen sind erweitert. Communicationen zwischen Arterie und Venen bestehen nicht.

Mikroskopische Untersuchung: Theile des excidirten Stückes wurden in Celloidin eingebettet und geschnitten. Nach erfolgter Kernfärbung mit Hämatoxylin wurden die Schnitte mit Eosin, zum Theil auch mit dem van Gieson'schen Säuregemisch nachgefärbt. Für das Studium der elastischen Fasern wurden auch Schnitte mit Lithioncarmin gefärbt und nach den Methoden von Weigert und Unna-Tänzer weiter behandelt.

An den Schnitten zeigt sich zunächst, dass die Wanddicke der Gefässe eine sehr verschiedene ist. An einzelnen Partieen ist die Wand etwa 10 mal so stark als an anderen desselben Gefässes, die wie ausgezogen erscheinen. Vielfach ist es nicht möglich zu entscheiden, ob man eine Arterie oder Vene vor sich hat.

An den mit Hämatoxylin und Eosin gefärbten Schnitten fallen am meisten die Veränderungen der Intima in die Augen, die an den als Arterie und Vene differenzirbaren Gefässen in gleicher Weise zu finden sind. Die Intima ist stellenweise gewuchert und zwar in der Weise, dass die Verdickung nicht gleichmässig den ganzen Umfang betrifft sondern sich in der Hauptsache an bestimmte Bezirke hält. Der Grad der Wucherung ist ein sehr verschiedener. An einzelnen Stellen finden sich ganz geringe Verdickungen der Intima, die eben die Zwischenräume zwischen den durch die elastische Innenhaut gebildeten Falten ausfüllen. Die Membrana elastica interna ist an diesen Präparaten als eine helle, mehr oder weniger gefaltete, unter den Intimaverdickungen wegziehende Lamelle sichtbar. An anderen Stellen sind diese Elasticafalten stark eingezogen, so dass die zwischenliegenden Bezirke mit der gewucherten Intima als Zotten in das Gefässlumen vorspringen. Das Gewebe der Intima besteht an solchen Partieen aus einem fibrillären, kernarmen Bindegewebe mit länglichen spindelförmigen Kernen. Stellenweise finden sich charakteristische, stark knopfartig in das Lumen vorragende Intimaverdickungen. An den Rändern dieser vorspringenden Partieen geht die Intima wieder zu ihrer normalen Dicke über oder erhebt sich zu einer neuen Wucherung, so dass in manchen Bildern zwischen mehreren halbkugelig in's Gefässlumen ragenden Verdickungen sich tief einschneidende Falten finden. An diesen gewucherten Intimapartieen lässt sich gut der feinere Bau erkennen. Das Gewebe besteht aus einem reticulären Bindegewebe mit rundlichen bläschenförmigen, theils auch langgestreckten ovalen Kernen. Nach dem Gefässlumen zu nimmt diese fibrilläre Zwischensubstanz vielfach eine concentrisch geschichtete Form an. Die Kerne sind hier gestreckt und spindelförmig. An Präparaten, die mit dem van Gieson'schen Gemisch gefärbt sind, nehmen diese feinen Bindegewebszüge eine schöne tiefrothe Färbung an.

Die Membrana elastica interna liess sich nach den Methoden von Weigert und Unna-Tänzer als ein blauer oder brauner, mehr oder

weniger gefalteter Streifen gut sichtbar machen. Diese elastische Innenhaut findet sich in den Schnitten unterhalb der gewucherten Intima und scheidet dieselbe scharf nach der Media ab. An einzelnen Stellen, namentlich an weniger starken, mehr flächenhaften Intimaverdickungen spaltet sich die Elastica in zwei Lamellen, die über und unter der gewucherten Intima, dieselbe also zwischen sich fassend, hinwegziehen. In manchen Bildern erscheint die Lamelle auch stellenweise in zahlreiche feine, nebeneinander verlaufende, elastische Fibrillen zerlegt. Namentlich an den nach Unna-Tänzer behandelten Präparaten lassen sich auch in den flachen Intimawucherungen feine geschlängelte, braungefärbte Fasern nachweisen.

Auch die Media zeigt an den Venen Veränderungen. An den verdünnten Wandpartieen besteht sie nur aus einer Lage von einzelnen Muskelbündeln, die bei Färbung nach van Gieson ein gelbbräunliches Aussehen gewinnen. An den Partieen, wo die Intima gewuchert ist, findet sich stellenweise auch eine Gewebszunahme der Media, die hauptsächlich ihren bindegewebigen Antheil betrifft. Die Media besteht hier aus einem Netz derber Bindegewebsbündel. Die Maschen dieses Netzes sind radiär nach dem Gefässlumen zu gestreckt und enthalten die Zellen, deren rundliche Kerne sichtbar sind. An der elastischen Innenhaut schneidet dieses derbe Fasernetz ab und macht dem feineren reticulären Gewebe der gewucherten Intima Platz. Nach aussen findet sich eine dünne Lage circulär verlaufender Bündel glatter Muskelfasern.

Sehr charakteristisch sind die Veränderungen an zahlreichen kleinsten Gefässen, die sich meist gut als Arterien und Venen differenziren lassen. An einzelnen Stellen finden sich hier genau dieselben beetartigen Wucherungen der Intima, wie sie an den grösseren Gefässen bestehen. Vielfach ist aber die Intima rings in ihrer ganzen Ausdehnung so stark gewuchert, dass von einem Lumen nichts oder doch nur ein feiner Spalt übrig geblieben ist. Auch hier besteht die verdickte Intima aus einem reticulären Bindegewebe mit rundlichen Kernen und einem derben Netze regellos verlaufender Fibrillen. An den kleinsten Arterien grenzt sich die gewucherte Intima durch die Membrana elastica interna scharf gegen die gut entwickelte circuläre Musculatur der Media ab.

Zuletzt sah ich den Kranken im December 1902. Eine an der linken Hand aufgetretene, mit starker Schwellung am Vorderarm einhergehende Sehnenscheidenphlegmone machte leider vergleichende Messungen an den oberen Extremitäten unmöglich. B. gab an, er sei in der letzten Zeit beschwerdefrei gewesen und habe den ganzen Sommer über gearbeitet.

Zweifellos haben wir es hier mit einem mittelschweren Falle echter genuiner diffuser Phlebarteriektasie zu thun. Die Entwicklung der Krankheit und der Localbefund am rechten Arme bieten die für diese Erkrankung charakteristischen Merkmale. Aufmerksam ist man auf die Gefässveränderungen erst in einem gewissen Stadium geworden, als neben der grösseren Venenfüllung schon Ektasien an der Arteria radialis aufgetreten waren. Die Anfänge zu diesen Veränderungen sind mit grosser Wahrscheinlichkeit angeboren. Sie haben

sich dann namentlich im Gebiete der Radialis weiter entwickelt. Zu einer Therapie drängten die quälenden Sensationen an den Fingern der erkrankten Extremität. Die Krankheit ist durch den operativen Eingriff nicht zum Stillstand gekommen. Die Gefässektasien haben in den 2 Jahren, da der Patient unter unserer Beobachtung stand, eine allmähliche Zunahme erfahren. Der Fall soll in Verbindung mit den in der Literatur niedergelegten casuistischen Mittheilungen zu einer Skizzirung des Symptomencomplexes der genuinen diffusen Phlebarteriektasie an ihrer Prädilectionsstelle, der oberen Extremität, verwerthet werden. Bei der Classification der hierher gehörigen Fälle tritt uns dieselbe Schwierigkeit entgegen wie bei der Differentialdiagnose. Am sichersten kann man sich ein Urtheil bilden, wenn es noch nicht zu einer Communication zwischen arteriellem und venösem System gekommen ist. Ist diese Complication eingetreten, so wird die Entscheidung erheblich schwieriger. Fälle letzterer Art sind von den Autoren verschieden bezeichnet und gedeutet worden. Vielfach ist die Beschreibung so kurz, dass ein sicheres Urtheil über die Zugehörigkeit der Fälle nicht möglich ist. Ich führe folgende Krankengeschichten unter besonderer Berücksichtigung der wichtigen Anamnesen an:

I. Fälle von genuiner diffuser Phlebarteriektasie der oberen Extremität, bei denen keine Communication zwischen Arterien und Venen besteht.

1. Letenneur. An einem 43 Jahre alten Manne musste wegen lebensgefährlicher Blutung sofort nach der Aufnahme in's Krankenhaus die Amputation des rechten Oberarmes gemacht werden. Mit 7 Jahren hatte sich der Patient durch eine Sichelverletzung eine tiefe Wunde am rechten Ringfinger zugezogen, als deren Folge eine Ankylose zwischen erster und zweiter Phalanx zurückblieb. Seit dieser Zeit besteht eine sehr ausgesprochene Dilatation der oberflächlichen Venen der Hand und des Vorderarmes. Namentlich bei längerem Herabhängen des Gliedes trat das Gefühl der Erstarrung ein. Trotzdem konnte der Patient bis zum 40. Jahre Feldarbeiten machen. Im Alter von 22 Jahren hatte er sich zum zweiten Male am rechten Ringfinger eine stark blutende Wunde zugezogen. Von dieser Verletzung blieb ein kleiner Tumor zurück, der allmählich wallnussgross wurde, ulcerirte und dadurch zu der schweren Blutung führte.

Hand und Vorderarm ungefähr doppelt so dick als auf der gesunden Seite und dunkelblau verfärbt. Venen auf dem Handrücken erweitert, von der Dicke eines Mittelfingers, geschlängelt, um sich selbst gewunden, einem Haufen Blutegel ähnelnd. Die oberflächlichen Venen des Vorderarms beträchtlich erweitert, weniger gewunden. Die Venendilatation reicht bis zur Ellenbeuge.

Anatomische Untersuchung des amputirten Gliedes: Tiefe Venen nicht

in dem Grade dilatirt als die oberflächlichen. Die subcutanen Venen am unteren Drittel des Gliedes und eine der Oberarmvenen klaffen bei der Durchschneidung. Die Venen communiciren nirgends mit den Arterien. Art. brachialis fast unverändert. Art. radialis und ulnaris im oberen Drittel sinuös, starrwandig, in den beiden unteren Dritteln noch viel voluminöser, in allen Richtungen um sich selbst gewunden. Im Verlaufe der Radialis zwei sackförmige, haselnussgrosse Aneurysmen, an der Ulnaris abwechselnd Ausdehnung und Verlängerung. An der Hand wurden die Arterien wieder ziemlich normal. Auf der Streckseite des Ringfingers verlief eine Arterie, die mit einer Vene von Rabenfederdicke verwachsen war. An dem auf der Innenseite des Fingers befindlichen Tumor trennten sich beide Gefässe. Die Arterie verlief am Tumor vorbei; die Vene mündete mit einer ausgezackten klaffenden Oeffnung in das mit Blutgerinnseln ausgefüllte Säckchen ein. Eine andere Gefässmündung nicht nachweisbar.

Letenneur bezeichnet dieses Krankheitsbild als cirsoiden Zustand der Vorderarmarterien complicirt mit arterieller Phlebektasie. Schück nimmt diese Diagnose an; Wagner rechnet den Fall mit Recht zur diffusen Phlebarteriektasie. Die beiden in der Anamnese erwähnten Verletzungen stehen kaum in einem ursächlichen Zusammenhang mit der Gefässdilatation.

2. Fischer. In diesem Falle handelt es sich um einen 24jährigen jüdischen Handelsmann mit diffuser teleangiektatischer Erweiterung der Gefässe des linken Armes und unförmlicher Gestalt desselben (Elephantiasis teleangiectodes).

Bei der Geburt fand sich, wie die Mutter aussagte, eine Gefässgeschwulst von 3 cm Umfang am linken Unterarm; doch fiel es der Mutter auch damals schon auf, dass der linke Unterarm und die Hand dicker und röther gefärbt, die Venenzeichnungen viel markanter waren als die der rechten Seite. Im Laufe der Jahre wuchs die Gefässgeschwulst mehr und mehr, und der ganze Unterarm bis über das Ellbogengelenk, Hand und Finger schwollen beträchtlich an besonders beim Herabhängen der Glieder. Von früher Jugend an hatte der Kranke Schmerzen in dem Glied, auch musste er sonst immer die kranke Hand bei der Arbeit schonen. Seit 2 Jahren fingen die Finger an zu ulceriren, und aus den sich beständig vergrössernden Geschwüren traten seit der Zeit Blutungen von steigender Intensität ein.

Linker Unterarm 6 cm dicker als der rechte und 4 cm länger. Die Geschwulst erstreckte sich, allmählich verklingend, bis zur Mitte des Oberarms und fast gleichmässig über die Hand und Finger. Die Vena cephalica lag als mächtiges Gefäss zu Tage. Arteria axillaris relativ wenig verändert, die Brachialis stark geschlängelt und enorm dilatirt bis zum oberen Drittel des Oberarms, in derselben ein deutliches Frémissement fühlbar. Alle Aeste der Brachialis dilatirt und geschlängelt. Eine Communication zwischen den erweiterten Venen und Arterien besteht nicht. Unterarm und Hand röthlich blau gefärbt, beim Herabhängen tief dunkelblauroth. Extensorenseite des Unterarmes zur Hälfte

bedeckt von einem bei leisester Berührung heftig blutenden Geschwüre. Auch an den kolbigen Fingerspitzen um die missgestalteten, dicken, verkürzten Nägel herum unreine Geschwüre. Patient hat unerträgliche Schmerzen im Arme, besonders in den Fingern und ist absolut arbeitsunfähig. Temperatur der linken Hand höher als rechts (1° C. Differenz).

Unterbindung der Arteria axillaris beseitigte die Blutungen nicht. Amputation des linken Oberarms im oberen Drittel.

Anatomische Untersuchung: Art. brachialis vom Umfang einer Femoralis, und die Radialis und Ulnaris so stark wie eine Brachialis. Gefässhäute nicht verändert. Venen colossal entwickelt, in ihrer Zahl vermehrt, geschlängelt, mit Varicen versehen. Ihre Häute erschienen verdickt.

3. A. Obalinsky und T. Browicz. Am 7. October 1873 wurde in das St. Lazarusspital eine 30jährige, im höchsten Grade anämische Jüdin gebracht. Die Anamnese erwies, dass sich bei ihr seit 8 Jahren, besonders bei jedesmaliger Graviditât, eine Verdickung der linken Hand und des linken Vorderarms zeigte, die langsam aber stetig wuchs. Vor 2 Jahren wurde ihr eine Amputation gerathen, in die sie aber nicht einwilligte. Unterdessen wurden zwei Finger brandig, und zuletzt entstand eine profuse Blutung, die sie endlich zwang, sich den Vorderarm amputiren zu lassen. — Patientin behauptet, niemals eine Wunde auf der kranken Extremität gehabt zu haben.

Als Ursache der beträchtlichen Dicke der Hand und des Vorderarms erwiesen sich Venen- und Arterienerweiterungen, in denen ein nicht nur hörbares, sondern auch fühlbares Schwirren, das bei Druck auf die Art. brachialis gänzlich verschwand, zugegen war. Amputation in der Hälfte des Oberarmes; Heilung in 4 Wochen. An dem abgesetzten Gliede wurden die Gefässe mit erstarrenden Massen injicirt und genau präparirt. Die Arter. brachialis war ganz normal, und erst ihre Aeste und Zweige zeigten einen geschlängelten, und mit zahlreichen von nuss- bis taubeneigrossen Knoten unterbrochenen Verlauf. Die Venen waren stark ausgedehnt, nirgends mit den Arterien communicirend. Das Mikroskop ergab fettige Degeneration und Atrophie in der medianen Gefässwandschicht.

Dieser von den Verfassern als Angioma racemosum beschriebene Fall ist von Schück als Uebergangsform des Aneurysma serpentinum in die Phlebarteriektasie dem ersten näher stehend aufgefasst worden. Aus was für einem Grunde Wagner den Fall den arteriell-venösen Aneurysmen zurechnet, ist mir nicht verständlich.

II. Fälle von genuiner diffuser Phlebarteriektasie der oberen Extremität, bei denen eine Communication zwischen Arterien und Venen eingetreten ist.

4. Krause. Karl K., geboren 1815, wurde in seinem 8. Jahre von einem grossen Fleischerhunde in die linke Hand gebissen. Das Blut spritzte in mehreren Fontainen aus der Bisswunde hervor. Die Wunden heilten zu. Patient erinnert sich, dass er im 14. Lebensjahre die ersten Beschwerden an der verletzten Hand, bestehend in drückenden Ge-

fühlen, wie von fest anliegenden Ringen, empfunden habe. Im Jahre 1840 wurde die erste Gefässgeschwulst zwischen Zeigefinger und Mittelfinger an der Volarseite bemerkbar. Im Frühjahr 1858, nachdem bereits Exulcerationen an zwei Fingerspitzen entstanden waren, consultirte er Stromeyer, der den Zustand für ein traumatisches Aneurysma arteriosovenosum hielt.

Auf der Dorsalfläche der Hand und des Vorderarmes vielfache untereinander zusammenhängende, weiche, comprimirbare Geschwülste. Auf der Volarseite des Vorderarmes, besonders in der unteren Hälfte, ähnliche, tiefer gelegene, kleinere, pulsirende Geschwülste fühlbar; ebensolche in der Hohlhand. Der 2., 3. und 4. Finger bedeutend verdickt. Erste und zweite Phalangen von weichen, pulsirenden Geschwülsten umgeben. Auf dem Rücken der 3. Phalanx des Mittelfingers ein grosses Geschwür mit leicht callösen Rändern.

Theden'sche Einwicklungen wurden nicht vertragen. Oberarmamputation am 26. Februar 1860. Anatomische Untersuchung des amputirten Gliedes:

Die Art. brachialis verläuft als einfacher, verdickter Stamm bis zur Ellenbogengrube und theilt sich hier in die Art. ulnaris und radialis. Die geschlängelte und verdickte Art. ulnaris hat an der Ulnarseite des Vorderarmes eine eiförmige aneurysma-ähnliche Erweiterung. Auch die Art. digitalis communis III ist besonders stark erweitert und bildet einen aneurysmatischen Sack. Die Art. interosseae dorsales metacarpi sind erweitert, stark geschlängelt und mit vielen kleinen aneurysma-ähnlichen Anschwellungen versehen. Auch die schon am Vorderarm verdickte Art. radialis bildet am Handrücken zwei grosse Aneurysmen. Die Venenstämme auf der Volarseite der Hand und des Vorderarms sind im Verhältniss zu den Arterien wenig erweitert und haben ihre cylindrische Form überall bewahrt. Auf der Dorsalseite dagegen zeigen sich stärkere varicöse Anschwellungen der daselbst befindlichen Venen.

An der Ulnarseite der ersten Phalangen der vier ersten Finger findet sich ein Convolut kleiner und kleinster, mit den blossen Augen sichtbarer Gefässe, die aus kleinen Arterien hervorgehen und in kleine Venen einmünden.

Die Länge des kranken Vorderarms war um 1 1/2 Zoll grösser als die des gesunden. An den Fingern fanden sich auch Ernährungsstörungen der Haut. Stellenweise war dieselbe verdünnt; die Epidermis spröde und trocken, die Risse verstrichen und undeutlich. Panniculus adiposus sehr vermindert.

Structur der Wandungen der grösseren wie der kleineren Arterien und Venen unverändert. Die Durchmesser dagegen hatten bei fast allen Häuten zugenommen. An den oberflächlichen grossen Venen der Dorsalseite fand sich eine besonders die Muscularis betreffende Verdickung; dann folgten die stärkeren Arterien, die mehr gleichmässig in allen Schichten verdickt erschienen; Wandungen der aneurysmatischen Erweiterungen eher verdünnt, grossentheils aus Bindegewebe bestehend.

Dieser Fall ist von Krause mit der Diagnose traumatische Angiektasie belegt worden. Wie bereits in anderem Zusammenhange

erwähnt, nimmt er an, dass ursprünglich durch die Verletzung irgendeine abnorme Communication zwischen einem arteriellen und einem venösen Gefäss hervorgebracht sei, welche sich erst dann wieder schloss, als wenigstens der Anfang zu den beschriebenen Veränderungen bereits gegeben war. Die ersten Beschwerden traten nun 7 Jahre später, die erste Gefässgeschwulst aber an einer von der verletzten Partie entfernten Stelle, an der Volarseite der Hand zwischen Zeige- und Mittelfinger, erst nach 25 Jahren auf. Wenn nun auch das über einem Theile der Hand und des Vorderarms konstatirte Blasebalggeräusch an der Narbe am stärksten war, so konnte doch bei der anatomischen Untersuchung an dieser Stelle keine Spur einer Anastomose zwischen grossen Arterien- und Venenstämmen nachgewiesen werden. Die weisslichen, unregelmässig-strahligen Hautnarben, die sich auf dem Handrücken und an der Ulnarseite der Hohlhandfläche befanden, erstreckten sich nicht in die Tiefe und standen mit den darunter liegenden Gebilden in keiner Verbindung. Ich theile daher nicht die Ansicht Wagner's, der die Affection als Aneurysma arterioso-venosum bezeichnet, sondern rechne mit O. Weber und Schück den Fall der diffusen Phlebarteriektasie zu. Die Verbindungen der kleinen Venen mit den Fingerarterien sind secundärer Natur. Dass die kleinsten Arterien und Venen an Hand und Vorderarm vermehrt, also zum Theil neugebildet sind, wie Krause vermuthet, halte ich nicht für bewiesen.

5. Nicoladoni. Der Fall betrifft einen 17jährigen Mann, Schuhmacher. Schon seit frühester Jugend ist die Venenzeichnung der ganzen rechten oberen Extremität viel deutlicher, weithin sichtbarer als an der linken. Seit seinem 8. Jahre traten die Venen in der Ellenbogenbeuge und am Handrücken stärker hervor; der ganze Arm wurde voluminöser und schwoll besonders bei der Arbeit und Bewegung stärker an. Vor 5 Jahren verletzte sich der Patient am Vorderarm etwa 1 Zoll über dem Processus styloideus radii, an einer Stelle, wo jetzt eine dicker geschlängelte Vene die Haut erhebt. Es floss damals das dunkle Blut in einem weiten und hohen Bogen in continuirlichem Strome aus der Wunde ab; gleichwohl war die Venenwunde ohne jegliche nachtheilige Folge binnen weniger Tage geheilt. Vor 3 Jahren begann er das Metier eines Schuhmachers und arbeitete, ohne auf seinen Arm durch irgendwelche Sensation aufmerksam geworden zu sein, fort bis zum Sommer 1873. Um diese Zeit trat leichte Ermüdung und Schmerzhaftigkeit im rechten Ellenbogen und Handgelenke, sowie eine starke Behinderung der Pro- und Supination ein.

An der rechten oberen Extremität, die auf den ersten Anblick sich als bedeutend voller und schwellender darbietet, tritt bis in die Fossa supraclavicularis die Venenzeichnung der Haut viel reichlicher und deutlicher hervor als auf der linken Seite. Mässige Hypertrophie des linken

Ventrikels. An der Herzspitze ein rauhes systolisches Geräusch und ein distincter, diastolischer Ton.

Die ganze Arteria brachialis präsentirt sich als angespanntes, gut fingerdickes, in flachem Bogen geschlängelt verlaufendes, gegen seine Umgebung leicht verschiebbares Rohr, das an keiner Stelle irgend eine besondere abgegrenzte Ektasie zeigt.

Art. radialis und ulnaris über gänsekieldick. Sämmtliche Arterien der Hohlhand, die Interossealarterien, die Art. radialis und ulnaris bieten zahlreiche, mitunter beträchtliche Ektasien dar. Auf dem Handrücken finden sich 2 Venensäckchen, die selbstständig pulsiren. Sie fahren fort zu pulsiren und Geräusche zu geben, selbst wenn man die benachbarte Arteria interossea comprimirte, sodass die Annahme berechtigt ist, es werde dieser Varix direct gespeist durch ein von der Volarseite her eindringendes Arterienästchen. Der kranke Arm und die linke Hand stärker und länger als rechts. Doch kehrt sich das Verhältniss, was den Umfang betrifft, um, wenn man durch feste Einwicklung das Blut aus dem Arm drängt. Vorderarm und Ellenbogengegend erscheinen dann ganz schlank und atrophisch, die Haut gleichsam zu weit. Ernährungsstörungen auch an der Hohlhand. Die ganze Palma hat ein volles, verstrichenes Aussehen; die Furchen zwischen Thenar und Antithenar sehr leicht, beide Handgelenke gleichsam ineinander übergehend, die Linien der Hohlhand sehr zart, die Haut daselbst fein, sehr weich, dabei stets schwitzend und tief rosig gefärbt.

Auch dieser Fall, der von Wagner als Aneurysma arteriosovenosum bezeichnet wird, gehört der genuinen diffusen Phlebarterieektasie an. Die Anfänge zu den Veränderungen waren bereits vorhanden, als das Trauma auftrat. Die Verbindungen zwischen arteriellem und venösem System am Handrücken sind secundärer Natur.

6. Nicoladoni. 22 Jahre alter Maurergeselle. Schon im Beginn seines 2. Lebensjahres sollen seine Eltern die Verschiedenheit der beiden oberen Extremitäten bemerkt haben. Es war schon damals die linke bedeutend voller, umfangreicher als die rechte. So lange er sich erinnerte, war an seinem linken Arme die Venenzeichnung viel markanter, und seit jeher war ihm selbst die Völle und Turgescenz desselben aufgefallen. Seit seinem 15. Jahre betreibt er das Handwerk eines Maurers, konnte sich aber dabei vorzüglich nur der rechten Hand bedienen, weil die kraftlosere linke geschont werden musste. Von früher Jugend her haben sich schon Schmerzen in dem erkrankten Gliede eingestellt, die mit Intervallen und wechselnder Heftigkeit auftraten und immer mehr zunahmen. In der letzten Zeit machten heftige, bei jedem energischen Arbeitsversuche auftretende, die ganze Gruppe der Flexoren des Vorderarmes ergreifende tonische Krämpfe einen geordneten Gebrauch des Armes unmöglich. Seit einem Jahr auffallende Verschlimmerung aller Symptome und weitergediehene Verkrümmung der Finger. In seinem 8. Lebensjahre ritzte er sich ganz oberflächlich an dem Ulnarrand der Mittelhand. Die kleine Excoriation blutete heftig, wollte sich nie recht schliessen und gab zu einer zweiten, viel heftigeren Blutung Veranlassung.

Befund: Die linke Extremität turgescenter wie die rechte. Vena cephalica kleinfingerdick, am Oberarm aus zwei mächtigen, gewundenen Stämmen entstehend und stark pulsirend. Die Arteria subclavia wölbt durch ihre mächtige Pulsation die Ober- und Unterschlüsselbeingrube vor. Art. axillaris zeigefingerdick, leicht geschlängelt. Art. brachialis ebenfalls stark erweitert. Auf der Rück- und Beugeseite des Vorderarmes stark verzweigte, selbstständig pulsirende Venengeflechte. Die Art. ulnaris hat vor dem Handgelenk eine Ektasie. Die Art. radialis 3 Querfinger vor dem Lig. transversum carpi als fast kleinfingerdickes, spindelförmiges, schwach geschlängeltes Rohr fühlbar, das $^3/_4$ Zoll vor dem Proc. styloideus einen halb so mächtigen Ast als Interossea I auf das Dorsum manus hinüberschickt. Knapp vor dem Querbande der Vola schwindet das lebhafte Schwirren der ektasirten Radialis, um sich in die diffuse Pulsation der Hohlhand zu verlieren. Die linke Hohlhand erscheint weniger tief als die rechte. Die Hautfarbe ist mehr bläulich, die Furche zwischen Daumen und Kleinfingerballen verstrichen. Die Weichtheile der Hohlhand sind rareficirt und verdrängt durch ein complicirtes Gefässconvolut, das über den Antithenar auf den Handrücken reicht und seine Blutgefässe hauptsächlich aus Aesten der Art. ulnaris bezieht. Auf dem Handrücken neben zahlreichen Venengeflechten ein selbstständig pulsirender Varix. Auch an den Fingern, namentlich an den Grundgliedern, reiche Venenplexus.

Dieser fortgeschrittene Fall, den Nicoladoni als Phlebarteriektasia congenita bezeichnet, gehört sicher der genuinen diffusen Phlebarteriektasie zu. Die Verbindungen zwischen arteriellem und venösem System sind als secundäre Erscheinung aufzufassen.

Ueber die von Wagner der diffusen Phlebarteriektasie zugerechneten Fälle von Tillaux und Nélaton ist der kurzen Beschreibung wegen ein zuverlässiges Urtheil nicht abzugeben. Auch in dem Falle Schottin's, bei dem sich angeblich im Anschluss an ein Trauma ein Varix aneurysmaticus an der Hand bildete, und in der Folge eine Erweiterung der Venen und sämmtlicher Arterien der verletzten Extremität entwickelte, ist eine sichere Entscheidung nicht möglich.

Auf Grund dieser von mir der genuinen diffusen Phlebarteriektasie zugerechneten Fälle lässt sich ein Bild dieser seltenen Erkrankungsform entwerfen.

Ein Einfluss des Geschlechtes auf die Entstehung und Entwicklung der Krankheit ist kaum anzunehmen. Die Affection wurde sechsmal bei Männern, einmal bei einer Frau beobachtet. In letzterem Falle (Obalinsky-Browicz) soll die Volumzunahme der betreffenden Hand und des Vorderarms während einer jedesmaligen Gravidität sich vergrössert haben. Dreimal war die rechte, viermal die linke obere Extremität befallen. Die Frage, ob die Krankheit con

genitalen Ursprungs ist oder sich später entwickelt, wird durch die anamnestischen Daten nicht ganz geklärt. Vieles spricht für die erstere Entstehungsart. Die Gefässdilatation bildet sich nur langsam aus. Aerztliche Hülfe wird in der Regel erst aufgesucht, wenn die gewohnten Beschwerden einen gewissen Grad erreicht haben und Störungen der Berufsthätigkeit verursachen, oder wenn lebensgefährliche Blutungen entstehen. Mehrere Angaben finden sich über das Auftreten der zeitig in die Augen fallenden, stärker als gewöhnlich hervortretenden Venenzeichnung. In 2 Fällen wurde sie gleich bei der Geburt, in 4 anderen schon in früher Jugend beobachtet. In einem Falle bestand sie seit 8 Jahren. Während in einem Theile der Krankengeschichten die Affection als angeboren oder spontan entstanden bezeichnet wird, bringen einige Autoren (Letenneur, Krause) die Entstehung ihrer Fälle mit einer Verletzung in Zusammenhang.

Die Frage der traumatischen Genese habe ich bereits gestreift Das Trauma als ursächliches Moment muss zurückgewiesen werden, wenn eine durch die Verletzung gesetzte Communication zwischen Arterie und Vene als Veranlassung zur diffusen Phlebarteriektasie angeschuldigt werden soll. Derartig entstandene Fälle haben, wie ich ausgeführt habe, mit unserer Erkrankung nichts zu thun, sondern stellen Complicationen des arteriell-venösen Aneurysmas dar.

Unter Ausschluss dieser Art von Verletzung bleiben meiner Ansicht nach noch folgende Möglichkeiten einer traumatischen Entstehung übrig. Durch Einwirkung einer stumpfen Gewalt kann es zu einer Quetschung der Gefässwand selbst oder — und das ist auch mit einem scharfen Instrument möglich — zu einer Läsion der vasomotorischen Nervenstämme kommen. Ich verweise hierbei auf die eigenartigen von Schück citirten Fälle von Cloquet-Orfila und Chevalier. Die ersten Autoren sahen nach Stockschlägen eine Erweiterung der sämmtlichen grösseren Arterien der rechten Kopfhälfte auftreten, die nach 10 Jahren spontan wieder verschwand. Im Falle Chevalier's trat ebenfalls plötzlich eine Erweiterung von Zweigen der Arteria temporalis ein, die nach 2 Jahren wieder zurückging. Heine erklärt diese einfachen Erweiterungen bisher normaler grösserer Arterienstämme als eine Gefässlähmung. Durch die Läsion der in der Arterienwandung befindlichen automatischen nervösen Apparate wird eine vasomotorische Gefässparalyse hervorgerufen. Anhaltspunkte, die die Annahme einer solchen Entstehung rechtfertigen, finden sich in der Vorgeschichte unserer Fälle von diffuser Phlebarteriektasie nicht. Will man trotzdem die derartige Einwirkung eines gelegentlichen

Traumas voraussetzen, so bleibt doch schwer verständlich, warum die Gefässdilatation nicht sofort nach der Verletzung auftrat, sondern sich ganz allmählich in jahrelangem Verlaufe entwickelte.

Einige Momente finden sich, die für eine Betheiligung der Nerven, der trophischen Gefässwandnerven oder der Vasomotoren sprechen. Die in unserem Falle schon in einem verhältnissmässig frühen Stadium der Krankheit beobachteten fortgeschrittenen Ernährungsstörungen namentlich an den Fingergelenken sowie die Sensibilitätsstörungen brachten uns auf die Vermuthung, dass auch diese Veränderungen, auf Rechnung einer primären Erkrankung der trophischen oder vasomotorischen Gefässnerven oder ihrer Centren zu setzen seien und vielleicht in dieser Richtung nach der Ursache des ganzen Krankheitsbildes zu forschen wäre. Möglicher Weise sind Veränderungen der nervösen Apparate angeboren oder schon im fötalen Leben erworben. Durch eine Affection der Vasomotoren kann es zu einem Nachlassen des arteriellen Gefässtonus, zu einer Dehnung der Arterienwände und zur Erweiterung eines ganzen arteriellen Stromgebietes bis in die Capillaren hinein kommen. Entwickeln sich diese Functionsstörungen der vasoconstrictorischen Nerven allmählich, so werden die Venen durch Erweiterung ihrerseits in den Stand gesetzt, das in erhöhter Menge zugeführte Blut wieder abzuführen. Ist die Erweiterung des Gesammtstrombettes einer mittelgrossen Arterie mit ihren abführenden Venen manifest geworden, so haben wir in Verbindung mit den secundären Wandveränderungen das Bild der diffusen Phlebarteriektasie. Irgendwelche sichere Kriterien, ob die Ursache der Angiektasien in einer Primäranomalie der trophischen oder vasomotorischen Nerven oder einer Erkrankung der Gefässwandelemente selbst liegen, besitzen wir jedoch keineswegs, ja wir können nicht einmal feststellen, ob die Veränderungen an den Arterien, Venen oder Capillaren einsetzen. Nicoladoni vermuthet, dass ein entzündlicher Zustand zuerst die Arterienwandung, dann die Capillarbezirke ergreife und von hier aus auf die Venenwurzeln übergehe. Dass in der Anamnese gewöhnlich die stärkere Venenfüllung als erstes von den Kranken oder ihren Angehörigen beobachtetes Symptom angeführt wird, beweist nichts, da die Arterienerweiterungen nicht so in die Augen fallen.

Es ist nothwendig, an dieser Stelle auf die feineren Veränderungen in der Gefässwand und auf die geltend gemachten Beziehungen derselben zur Genese und Weiterentwicklung der Krankheit einzugehen. Die Angaben der Autoren sind in diesem Punkte recht spärlich.

Letenneur, Fischer und Krause fanden eine Verdickung der Venenwand. Letenneur nennt sie geradezu arterialisirt. Im Falle

Krause's betraf die Verdickung vorzüglich die Muscularis. Diese Veränderungen waren, wie alle diese Forscher betonen, nicht gleichmässig an allen Venen zu finden. Obalinsky-Browicz stellten eine fettige Degeneration und Atrophie der medianen Gefässwandschicht fest. Die Arterien waren im Falle Letenneur's starrwandig ohne Kalkablagerungen; in dem Krause's waren die grösseren Arterien mehr gleichmässig in allen Schichten verdickt, an den aneurysmatischen Vorwölbungen eher verdünnt und aus Bindegewebe bestehend. Hierzu kommen die von uns an Arterien und Venen beobachteten Intimaverdickungen, die an zahlreichen kleinen Gefässen vielfach zum fast völligen Verschluss des Lumens geführt haben, und die Wucherung des bindegewebigen Antheils der Media. Ich habe bereits erwähnt, dass O. Weber bei den Fällen von diffuser Phlebarteriektasie, bei denen keine abnorme Verbindung zwischen arteriellem und venösem System bestand, einen chronisch entzündlichen Process betheiligt voraussetzt. Auch Nicoladoni schiebt dieser Wandverdickung in Verbindung mit dem erhöhten Seitendruck auf die Gefässwand eine Rolle wenigstens bei der Weiterentwicklung der Erkrankung zu. Er nimmt an, dass ein chronisch entzündlicher, gleichsam stets neu angefachter Process, in den Häuten der bereits erkrankten Arterien per continuitatem weiter gehe und so die unter hohem Drucke stehenden Seitenäste geeignet mache, in ebenderselben Weise zu erkranken, wie jene Arterien, von denen aus die erste Störung ihrer Wandtextur erfolgte. Die Veränderungen an den Gefässwandelementen, namentlich die Intimawucherungen, zeigen eine grosse Aehnlichkeit mit dem Bilde, das man beim arteriosklerotischen Process zu sehen gewöhnt ist. Jedenfalls haben sie an sich nichts, was man als specifisch für die diffuse Phlebarteriektasie anführen könnte. Intimaverdickungen, die ganz analog den von uns beobachteten waren, hat Wagner in einem Falle von arteriellem Rankenangiom am rechten Zeigefinger auffinden können. Auch hier bestanden halbmondförmige Intimawucherungen mit Obliteration des Lumens vieler kleiner Gefässe.

Die Frage, ob diese Wandveränderungen das ätiologische Moment zur Gefässdilatation abgegeben haben oder ob sie als secundäre Entartungserscheinungen aufzufassen sind, ist, wie erwähnt, zur Zeit nicht zu entscheiden. Dass ganz ähnliche Veränderungen bei anderen Erkrankungen wie beim Rankenangiom und bei der Arteriosklerose gefunden werden, spricht vielleicht für letztere Entstehungsart. Dabei ist nicht auszuschliessen, dass in einem gewissen Stadium der Krankheit sich die Gefässwandveränderungen, die man ja als chronisch entzündlich bezeichnen kann, in continuo weiter verbreiten und zur Dilatation des Lumens führen können. Jedenfalls darf man als sicher annehmen, dass sie an gewissen Stellen der Arterienwand einen Locus minoris resistentiae schaffen und hindurch zu den Ektasien führen können, wie sie namentlich an der Art. radialis und ulnaris beobachtet worden sind.

Wenn nun auch unsere Kenntnisse über die ersten Anfänge der

Krankheit sehr lückenhaft sind, so genügt doch das wenige Bekannte, um die Differentialdiagnose gegen das arteriell-venöse Aneurysma bezüglich den Varix aneurysmaticus und gegen das arterielle Rankenangiom der oberen Extremität zu sichern. Gegen die ersteren Erkrankungsformen spricht in der Anamnese der Mangel eines Traumas, das eine Communication zwischen Arterie und Vene hätte setzen können, gegen das arterielle Rankenangiom das Fehlen einer Teleangiektasie, die in einer grossen Zahl von Fällen dieser Affection beobachtet worden ist, nie aber in der Vorgeschichte der genuinen Phlebarteriektasie erwähnt wird.

Den Beginn der Affection verlegt Nicoladoni in das reiche Anastomosennetz der Hohlhand. Die Fortschritte der hier zuerst aufgetretenen Erkrankung zeigen sich zunächst in dem ableitenden Venensystem. Eine grössere circumscripte Ektasie eines Hauptgefässes deutet nach diesem Autor auf eine weitgehende Verbreitung der Angiektasie in dem grossen davor gelegenen Verzweigungsgebiete. Die Ausbreitung kann bald mehr nach der Radialis, bald mehr nach der Ulnaris erfolgen. Es können aber auch beide Gefässgebiete betheiligt sein, wie es namentlich der erste Fall Nicoladoni's zeigt. An der Arteria brachialis, axillaris und subclavia scheint es in der Regel nur zu einer gleichmässigen Erweiterung des Arterienrohres zu kommen. Die Venen zeigen gewöhnlich eine diffuse cylindrische Erweiterung, stellenweise aber auch umschriebene varicöse Anschwellungen. Namentlich an den Fingern und am Handrücken können sie ausgedehnte, engmaschige Geflechte bilden. Mit der Erweiterung der Gefässe geht auch eine Verlängerung einher, die zu einer, namentlich an den Venen ausgesprochenen Schlängelung führt. Auch die Arterien kleineren Kalibers bis zu denen von mittlerer Grösse, wie die Radialis und Ulnaris zeigen diese Erscheinung, während die Brachialis und Axillaris gewöhnlich nur einen leichten, bogenförmigen Verlauf beobachten lassen. In fortgeschrittenen Fällen (Fischer) wird aber auch die Brachialis stark geschlängelt gefunden. Schon in diesem gekennzeichneten Stadium der genuinen diffusen Phlebarteriektasie, das die Krankheit gewissermaassen in der classischen Form zeigt, sind von den Autoren in den Arterien und Venen verschiedenartige Geräusche beobachtet worden. An den Arterien fand sich ein nicht nur hörbares, sondern auch fühlbares Schwirren, das verschwand, wenn man die Brachialis comprimirte (Fischer, Obalinsky-Browicz). Letenneur stellte auch an den Venen der Streckseite des Vorderarmes ein unausgesetztes, für die aufgelegte Hand fühlbares Schwirren fest. An der Beugeseite hörte man an den Venen

ein Geräusch, das dem Pulsschlage synchron war, sodass der Autor auf die Vermuthung kam, das Arteriensystem wäre mit den Venen durch das erweiterte Capillarnetz verbunden. Noch viel deutlicher werden diese Geräusche, wenn es zu einer Communication zwischen Arterien und Venen kommt. Wie leicht sich diese Complication ausbilden kann, leuchtet ein, wenn man bedenkt, auf einem wie engen Raum an der Hand und den Fingern das reiche Gefässnetz zusammengedrängt ist, wie nahe Arterien und Venen aneinanderliegend gefunden wurden, und wie oft es zu einer Verwachsung der Gefässwände kommen muss. Namentlich an den stark verdünnten Wandpartien der venösen Ektasien ist der Durchbruch einer mit dem Sacke verwachsenen Arterie leicht verständlich. So erklären sich zum Beispiel die im ersten Falle Nicoladoni's beobachteten pulsirenden Venensäckchen am Handrücken. Auch die Verbindung von kleinen Arterien mit den reich entwickelten Venenplexus an den Fingern lassen sich als so entstanden denken. Gelegentlich wird dieser Zufall auch in einem früheren Stadium der Erkrankung auftreten können. Jedenfalls muss das Ereigniss mit seinen Folgen als eine Complication der Phlebarteriektasie angesehen werden, die auch in fortgeschrittenen Fällen fehlen kann, wie Letenneur's und unsere Beobachtungen lehren. Ergiesst sich einmal arterielles Blut direct in die Venen, so wird auch die Pulswelle fortgeleitet. Doch auch die Möglichkeit, dass sich der Puls durch das stark dilatirte Capillarsystem auf die Venen übertragen kann, ist nicht von der Hand zu weisen (Letenneur, Nicoladoni). Dagegen hat die Vermuthung Letenneur's dass ein Puls selbstständig in den Venen entstehen könnte, wenig Wahrscheinliches für sich. Die nach erfolgter Communication in den Gefässen des erkrankten Armes wahrgenommenen auscultatorischen und palpablen Phänomene, die vom Herzen in die peripheren Arterien fortgeleiteten Geräusche sowie eine auf Compression der Art. brachialis eingetretene Pulsverlangsamung sind von Nicoladoni in der eingehendsten Weise beschrieben worden.

Von zwei Autoren wird auch eine Vermehrung der Gefässe der Zahl nach, und zwar von Fischer eine solche der Venen, von Krause die der kleinen arteriellen Gefässe und Venenwurzeln angenommen. Es ist aber keineswegs durch histologische Untersuchung bewiesen, dass es sich hierbei um eine wahre Gefässneubildung wie beim arteriellen Rankenangiom handelt. Die anscheinende Vermehrung von Arterien und Venen kann sehr wohl durch die Erweiterung der bestehenden kleinsten Gefässe erklärt werden.

Zum Symptomenbild der genuinen Phlebarteriektasie gehören

auch die charakteristischen secundären Störungen, die hauptsächlich in den abnormen Ernährungsverhältnissen ihre Erklärung finden. Die Ernährungsstörungen äussern sich nach beiden Richtungen hin als Atrophie und Hypertrophie der Gewebe. Bezeichnend für die letztere Art der Gewebsveränderungen ist die Thatsache, dass man das Krankheitsbild geradezu als Elephantiasis teleangiectodes (Fischer) bezeichnet hat.

Uebereinstimmend wird angegeben, dass die erkrankte Extremität, namentlich beim Herabhängen, einen viel volleren und schwellenderen Eindruck mache, als die gesunde. Diese hauptsächlich auf Rechnung der starken Blutfüllung kommende Volumzunahme erstreckt sich in der Regel auf die Hand mit den Fingern und auf den Vorderarm; sie kann aber auch auf den Oberarm übergreifen. Im Falle Letenneur's hatten Hand und Vorderarm ungefähr das doppelte Volumen als auf der gesunden Seite. In einem Theile der Fälle machte diese Erscheinung dem umgekehrten Verhalten Platz, wenn man das Blut aus den Gefässen strich und die Arteria brachialis comprimirte; die Extremität erschien dann welk, die Haut liess sich in weiten Falten abheben; der Umfang an verschiedenen Stellen von Hand und Vorderarm war nur wenig grösser oder sogar kleiner als auf der gesunden Seite. In mehreren Fällen wurde auch eine erhebliche Längenzunahme (im 2. Falle Nicoladonis um 6 cm) der kranken Extremität, namentlich unter Beteiligung des Vorderarms und der Hand, constatirt. Der starke Blutgehalt bedingt auch eine von den meisten Autoren festgestellte Temperaturerhöhung des betreffenden Armes gegenüber dem gesunden.

Weitgehende Veränderungen finden sich gewöhnlich an der Haut und ihren Adnexen. In der Regel ist sie als Folge der Capillarektasie rosa bis röthlichblau verfärbt, und zwar tritt diese Färbung besonders am Vorderarm und an der Hand deutlich hervor. Dabei ist die Haut sehr fein und dünn und lässt sich in Folge eines weitgehenden Fettschwundes im Unterhautzellgewebe leicht verschieben. Nicoladoni beschreibt zahlreich sich findende eng aneinander gruppirte, düster violette, erhabene Flecke von Mohn- bis Erbsengrösse, die sich bei seinem Kranken seit dem 8. oder 9. Lebensjahre am Handrücken der Hohlhand und den letzten beiden Fingern entwickelt hatten. Wie die Untersuchung lehrte, gehörten diese angiomähnlichen Gebilde je einem angiektatisch erkrankten Arterienästchen mit seinem peripheren Capillarbezirke an. Gewöhnlich ist die Haut namentlich an den Fingern sehr verdünnt, die Epidermis spröde und trocken; die Riffe sind verstrichen und undeutlich. Bei leichten Ver-

letzungen dieser wenig widerstandsfähigen Haut kommt es zu schwer heilenden Geschwüren, die ihrerseits wieder zu gefährlichen Blutungen Anlass geben können. Solche meist mit callösen Rändern versehene Ulcerationen sind am Vorderarm, auf den Fingergliedern und an den Nagelrändern beobachtet werden. In einem Falle (Obalinsky-Browicz) wird sogar vom Brandigwerden zweier Finger gesprochen. Auf Ernährungsstörungen wahrscheinlich der secretorischen Nerven ist auch die mehrfach beobachtete Hyperidrosis der Hohlhand zu schieben. Krause fand eine mässige fettige Entartung der Schweissdrüsen an den Fingern. Endlich gehören hierher die Sensibilitätsstörungen, die in unserem Falle bis zur Mitte des Oberarms festzustellen waren. Auch die Fingernägel zeigen manchmal Veränderungen. Sie können abnorm breit, verkürzt und missgestaltet sein (Fischer). Die übrigen Weichtheile, die Musculatur und das intermusculäre Bindegewebe sind in der Regel atrophisch. Man kann unter der Haut die Muskeln weit auseinander ziehen und sonst schwer zugängliche Gebilde wie tief gelegene Arterien und Nerven bequem palpiren. Auf der Muskelatrophie beruht auch das Verstrichensein der Hohlhand mit Daumen- und Kleinfingerballen, eine Erscheinung, die mehrfach erwähnt wird.

Nur im Falle Fischer's liess sich eine starke Hypertrophie der Muskeln, des Fett- und Bindegewebes auf der erkrankten Seite nachweisen.

Von besonderer Wichtigkeit sind die Veränderungen an den Fingergelenken. Der Patient Fischer's vermochte den Finger der betroffenen Extremität nur wenig zu flectiren. Im zweiten Falle Nicoladoni's, bei dem die angiektatischen Veränderungen besonders im Gebiete der Arteria ulnaris ausgebildet waren, fanden sich auch die Gelenkveränderungen an den ulnaren Fingern. Der Kleinfinger stand im 1. und 2. Interphalangealgelenk gebeugt und erlaubte keine Streckung. Der 3. und 4. Finger wurde bei dem Versuche activer Extension im 1. Interphalangealgelenke überstreckt, wobei sich die 2. Phalanx über der Trochlea der Grundphalanx nach vorn zu subluxirte. Hand und Finger gestatteten sonst alle Bewegungen. Auch in unserem Falle fanden sich Veränderungen in den Fingergelenken, die mit Bewegungsstörungen verbunden waren, namentlich Gelenkverdickungen und Stellung der Finger in Ulnarabduction, also Veränderungen, wie man sie bei der deformirenden Arthritis sieht. Herr Oberarzt Dr. Braun hat schon bei der Demonstration des Falles darauf hingewiesen, dass auch diese Gelenkerkrankungen auf eine abnorme Circulation oder Innervation zu schie-

ben sind, da bekanntlich die Erhaltung der Form der Gelenkenden an eine äusserst feine Regulirung des ununterbrochenen An- und Abbaues des Knochen- und Knorpelgewebes gebunden ist.

Veränderungen am Knochen, die ebenfalls in der abnormen Blutvertheilung ihren Grund finden, sind von Nicoladoni mitgetheilt worden. Er beschreibt eine druckempfindliche Knochenverdickung am äusseren Condylus des Humerus der angiektatisch erkrankten Extremität.

Die spontan entstandenen allmählich centripetal fortschreitenden Gefässerweiterungen stellen in Verbindung mit den Veränderungen der Wandtextur und den secundären Störungen an den Weichtheilen, Knochen und Gelenken den localen Befund bei der genuinen diffusen Phlebarteriektasie dar. Ueber sonstige Veränderungen am Körper, die ihren Grund in der Angiektasie finden, ist wenig bekannt. Es ist zweifelhaft, ob die mehrfach beobachtete Hypertrophie des linken Herzventrikels in ursächlichen Zusammenhang mit der Localerkrankung zu bringen ist.

Die subjectiven Beschwerden sind lange Zeit hindurch gering. Wenn auch die Erkrankung eine gewisse Schonung der befallenen Extremität nöthig machte, haben doch eine Reihe der Kranken geraume Zeit schwere Berufsarbeit (Schlosser, Maurer, Schuhmacher, Feldarbeiter) verrichten können. Erst nach Jahrzehnten verursachen dann in der Regel die secundären Veränderungen der Haut, Muskeln und Gelenke Beschwerden. Dieselben bestehen in einer Abnahme der Muskelkraft und in Folge dessen leicht auftretender Ermüdung der Extremität bei der Arbeit, in dem Gefühl von Völle, wenn der Arm herabhängt, und in schmerzhaften Sensationen in den Gelenken, namentlich an den Fingern. Die Schmerzen treten in Intervallen auf. In unserem Falle waren sie nach Angabe der Kranken mit unwillkürlichen Fingerbewegungen verbunden. Auch Nicoladoni erwähnt in seinem 2. Falle tonische Krämpfe, die bei jedem Arbeitsversuch in der Beugemusculatur des kranken Vorderarmes auftraten.

Es erübrigt noch, kurz auf die Therapie der diffusen Phlebarteriektasie einzugehen. Solange der erkrankte Arm gebrauchsfähig ist, wird man sich zu keinem Eingriff entschliessen, sondern durch Einwicklung der Extremität die Blutzufuhr möglichst einzuschränken suchen. In weit fortgeschrittenen Fällen, bei hochgradigen Ernährungsstörungen und schweren subjectiven Symptomen, endlich bei profusen Blutungen kommt die Unterbindung der grossen Arterien, der Axillaris oder Brachialis, in Betracht. Im Falle Fischer's be-

seitigte die Unterbindung der Arteria axillaris die Blutungen nicht. Der Nutzen der Ligatur ist also zweifelhaft; ihre Folgen sind an der in ihrer Circulation gestörten Extremität nicht zu übersehen. In unserem Falle blieben nach der Exstirpation der Radialisektasien die schmerzhaften Sensationen an den Fingern weg. Der Kranke wurde wieder arbeitsfähig; doch vermochte der Eingriff das allmähliche Fortschreiten der Erkrankung nicht hintenanzuhalten.

Als Ultimum refugium bleibt die Amputation. Von den 7 Fällen haben 4 zur Oberarmamputation geführt, darunter 3 wegen lebensgefährlicher Blutung. Im Allgemeinen wird nur die letztere Eventualität als Indicatio vitalis die Abtragung des erkrankten Gliedes nothwendig machen.

Literatur.

1) John Bell, Principles of surgery. London 1815.
2) H. Braun, Verhandlungen der med. Gesellschaft zu Leipzig. Münchner med. Wochenschr. Nr. 4. 1902.
3) Breschet, Mémoire sur les anévrysmes. Mémoir. de l'académ. royale de médicine. T. III. p. 101.
4) Chevalier, Journ. des Connaiss. med.-chir. 1851. Mai. p. 260. (Cit. n. Schück.)
5) Cloquet et Orfila, Gaz. med. de Paris. 1851. p. 170. (Cit. nach Schück.)
6) Fischer, Deutsche Zeitschr. f. Chirurgie. 12. Bd. 1880. S. 29.
7) Heine, Prager Vierteljahrsschrift. 1869.
8) Krause, Traumatische Angiektasie des linken Armes. Archiv f. klin. Chirurgie. 2. Bd. 1862. S. 142.
9) Letenneur, Gaz. des Hôp. 1859. p. 122.
10) Mink, Aneurysma cirsoideum van de Hand. Dissertation. Amsterdam 1855.
11) Nélaton vgl. Virchow-Hirsch's Jahresbericht. 1852.
12) Nicoladoni, Archiv f. klin. Chirurgie. 18. Bd. 1875. S. 252.
13) Derselbe, Ebenda. 20. Bd. 1877. S. 146.
14) Obalinsky-Browicz, Sitzungsber. d. Acad. d. Wiss. Krakau. 1. Bd. (Ref.: Centralbl. f. Chirurgie. 1875. Nr. 3.)
15) Schottin, Merkw. Fall einer aneurysm. Venengeschwulst. Altenburg 1822. (Cit. nach O. Weber.)
16) Schück, Ueber das Wesen und die Entstehung des Angioma arteriale racemosum. Dissertation. Berlin 1885.
17) Tillaux, Bull. et mém. de la soc. de chir. 1877. T. III. p. 426.
18) A. Wagner, Ueber das arterielle Rankenangiom an der oberen Extremität. Beitr. z. klin. Chirurgie. 11. Bd. 1894. S. 49.
19) O. Weber, Handbuch der Chirurgie von Pitha-Billroth. 2. Bd. 2. Abth. 1. Hälfte. S. 158.

XIX.

R. Istituto chirurgico di Roma. (Director: Prof. Franc. Durante.)

Ueber das Uterus-Papilloma.

Von

Dr. **Nello Biagi,**
Assistent.

(Mit 6 Abbildungen.)

G. V. (Rom), 39 Jahre alt, verheirathet, mit Nachkommenschaft. In Betreff der Erblichkeit ist weder in directer Linie, noch in den Seitenlinien etwas Bemerkenswerthes bekannt. Sie erinnert sich nicht, die gewöhnlichen Exantheme gehabt zu haben; die Menstruationen traten mit 14 Jahren ein und blieben quantitativ und qualitativ regelmässig. Sie hat vier Schwangerschaften gehabt, von denen nur eine zur Geburt eines Sohnes führte, der noch lebt und gesund ist. Die letzte, durch einen Abort unterbrochene Schwangerschaft fand im Jahre 1891 statt; in der Folge wurde, da die Placenta nicht austrat, die Couretage vorgenommen. Später erfolgten die Menstruationen in regelmässigen Perioden, aber sehr reichlich, bis sie Circulationsstörungen hervorriefen und die Tamponade des Uterus nothwendig machten; übrigens war die Frau von localen wie allgemeinen Schmerzen frei, ebenso von Fieber. Ein Arzt, an den sie sich gewandt hatte, unterzog sie der doppelten Ovariektomie. — Von jener Zeit an hat sich die Patientin immer wohl befunden bis zum Februar 1901. In diesem Moment wurde sie von einer sehr starken Menorrhagie ergriffen, nach deren Aufhören ein reichlicher Ausfluss einer etwas blutig gefärbten Flüssigkeit eintrat. Von da an waren die Menstruationen in Bezug auf Quantität und Zeitpunkt unregelmässig, und oft hatte sie zwischen zwei Menstruationen einen bisweilen beträchtlichen Ausfluss von Blut. Inzwischen dauerte der reichliche Ausfluss von Flüssigkeit fort, die jedoch keinen üblen Geruch hatte, abwechselnd mit Abgang von Stücken geronnenen Blutes.

Zugleich beklagte sie sich über Schmerzen in der Gegend des Kreuzes, allgemeines Uebelbefinden und auffallende Abnahme der Kräfte. Aus diesen Gründen wandte sie sich auf's Neue an einen Arzt, der die Couretage vornahm. Jedoch die vorher erwähnten Beschwerden verminderten sich nicht, sondern nahmen vielmehr zu und führten in der Folge zu einem höchst bedenklichen Zustand von Aufgeriebenheit und Erschöpfung.

Was das Aeussere der Geschlechtstheile betrifft, so bemerkte man, dass aus der Commissura vulvaris eine klebrige, geruchlose, Blutserum ähnliche Flüssigkeit heraustropfte. Bei der Untersuchung der Scheide stellte sich heraus, dass das Collum seine normale Stellung besass, ohne dass es an Umfang oder an Consistenz zugenommen hätte; und in den Muttermund konnte man mit der Fingerspitze eindringen. Untersuchte man von Unterleib und Scheide, so fand man den Uterusboden rechts mehr als zwei Finger breit über dem Niveau des Knochens; der Uterus selbst war leise nach vorn gebogen und nach allen Richtungen beweglich, ohne zu schmerzen; an der Fornix war nichts Besonderes zu bemerken; bei Anwendung des Hysterometers war es möglich, mit der vorderen Krümmung $9^1/_2$ cm weit einzudringen, jedoch stellte sich dann ein starkes

Fig. 1.
Halb durchgeschnittener Uterus: man sieht die Geschwulst über der Tubenmündung rechts liegen.

Tröpfeln von hochrothem Blute ein, so dass man zur Tamponade der Scheide schreiten musste.

Nach vorgängiger Einschläferung mit Morphium und Chloroform wurde die schleunige Erweiterung des Uterushalses mit dem Tarnier'schen Dilatator ausgeführt; hierauf drang man mit einem Löffel in die Uterushöhle ein und zog aus dem Grunde Gewebsmassen hervor, die sich ihrer compacten Natur und ihrem glänzenden Perlcolorit nach unzweifelhaft als epitheliale Neubildung auswiesen. Es folgte sofort die Hysterektomie der Scheide, die ohne Zwischenfälle vollzogen wurde, indem die Klemmer in situ verblieben.

Der postoperative Verlauf war sehr günstig, ohne dass etwas besonders Bemerkenswerthes vorfiel.

In dem beträchtlich an Volumen erweiterten und in der Mitte durchschnittenen Uterus sieht man auf dem Grunde rechts eine Geschwulst, die derartig aufsitzt, dass der entsprechende Tubenmund verborgen ist. Ihr Aussehen ist charakteristisch: sie hat eine braunröthliche Farbe und ihre

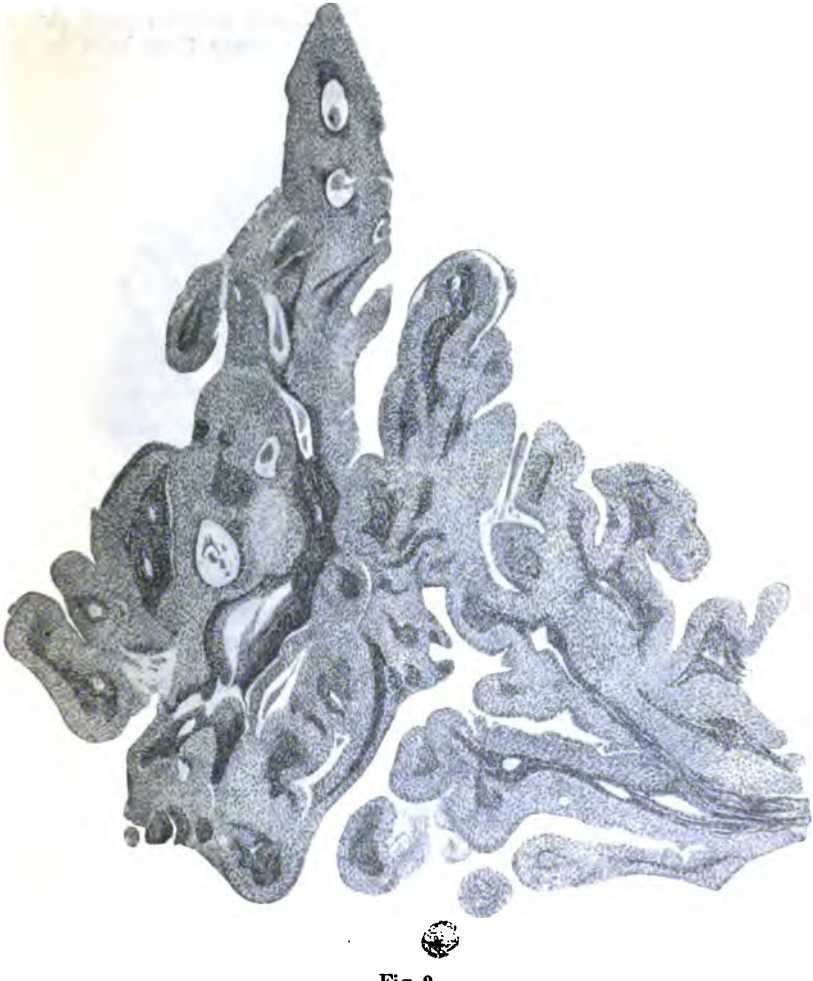

Fig 2.
Längsschnitt einer Zotte.

Basis ist nur wenig ausgedehnter als eine Münze von zwei Soldi. Sie besteht aus Zotten verschiedener Grösse, die an der Basis dicker sind als am Ende, wo sie sich mehr oder weniger zuspitzen. In ihrem Verlauf haben sie analoge Neubildungen von unregelmässig dichotomischer Form erzeugt. Dagegen haben andere Zotten nicht dasselbe Aussehen; bei diesen findet man vielmehr einen Stiel von wechselnder Grösse, der sich

von der Basis abscheidet und an seinem Ende von einer zahllosen Menge kleiner Zotten gekrönt ist, die, dicht aneinander gedrängt, gleichsam die Kuppel einer Blumenkohlblüte bilden. Dies hat zur Folge, dass die Oberfläche der Geschwulst höchst unregelmässig und höckerig ist. Durchschneidet man dieselbe in der Mitte, so treten zwei bemerkenswerthe Thatsachen hervor: an der Basis, wo der Tumor ansetzt, zeigt sich an der Uteruswand eine Art von Erhebung, die ungefähr 1 cm hoch ist und

Fig. 3.
Anderer Zottentypus in Längsschnitt. Das Bindegewebsstroma ist bei Weitem stärker entwickelt.

in der benachbarten Gegend, die ein normales Aussehen hat, sich allmählich verliert. An der Bildung dieser Erhebung hat ebensowohl die Bindegewebssubstanz wie die epitheliale des Endometriums Theil; beide sind beträchtlich verdickt, namentlich die epitheliale, die sich durch ihr glänzendes Perlencolorit leicht unterscheiden lässt. Während sich nun die connectivale in Faserform auf das Zottencentrum wirft, setzt sich die epitheliale in der Zotte fort und bedeckt diese, die Achse bildende Binde-

gewebssubstanz, so dass in der Section jede Zotte aus einer peripherischen epithelialen und einer centralen connectivalen Zone zusammengesetzt erscheint. Die eine unterscheidet sich deutlich von der anderen durch das verschiedene Colorit, sowie durch das Aussehen, welches längs der Achse streifig und unzweideutig faserig ist.

Das Stück wurde in dem Müller'schen Liquidum fixirt und mit den einfachen Hämatoxylin- und Carminfärbungen oder mit den doppelten Hämatoxylin — Orange und Carmin — Orange colorirt, sowie auch mit der Gieson'schen für das Bindegewebe speciell geeigneten Färbung.

Bei der mikroskopischen Untersuchung ist es zweckmässig, die Zotten und die Ansatzbasis separat in Augenschein zu nehmen.

Der Zottentypus ist bei kleiner Vergrösserung immer ein analoger, sei es, dass man ihn im Querschnitt untersucht, sei es im Längsschnitt, die Achse entlang. In der That lässt sich in derselben immer ein centraler Theil unterscheiden, der vorwiegend aus Elementen mit kleinem runden Kern gebildet ist. Diese sind an einigen Stellen so zahlreich, dass man sagen kann, dieser centrale Theil bestehe fast ausschliesslich aus solchen. Anderswo sieht man jedoch auch bei kleiner Vergrösserung unter diesen Zellenelementen andere von beträchtlicherer Grösse, von einer wohl ausgesprochenen Form mit spindelförmigem oder abgerundetem Kern. Ueberall tritt ein grosser Reichthum an Gefässen mit eigenen Wänden und weiten, scharf abgegrenzten Räumen hervor, die, mit endothelialen Elementen bedeckt, als Lymphräume anzusehen sind. Oberhalb dieser centralen Medullarzone befindet sich eine andere, ausschliesslich aus epithelialen Elementen gebildete, die von der ersteren vollkommen abgegrenzt und mehr oder weniger dick ist. Die Elemente liegen hier eng aneinander und zeigen an einigen Punkten eine bestimmte Anordnung, die sich evident als eine aus Lagern gebildete herausstellt.

Anderswo lässt sich eine solche Anordnung in Lagern nicht constatiren; vielmehr erscheinen die Elemente dort ungeordnet übereinander gelegt. — Die Dicke dieser Epithelialzone ist eine verschiedene: bisweilen ist dieselbe sehr gering und reducirt sich auf eine einzige Zellenreihe, während sie an anderen Stellen zwischen Maximum und Minimum schwankt. Diese Thatsache lässt sich ebensowohl in ein und demselben Querschnitt, wie auch in den Längsschnitten, und zwar hier mit grösserer Evidenz constatiren. Hier erscheinen die Gefässe gewunden und reichen mit ihren Windungen an die epitheliale Zone hinan. In den Längsschnitten sieht man ferner, wie die centrale Achse, unter Beibehaltung ihrer Individualität und ihrer ursprünglichen Richtung, in geringer Entfernung von der Basis mehr oder weniger regelmässige dichotomische Verzweigungen hervorbringt, die sich ihrerseits wieder theilen, so dass eine allgemeine dendritische Form zum Vorschein kommt. In entsprechender Weise wirft sich das Epithel über die Verzweigungsachsen und bedeckt dieselben. — Manchmal dagegen ist die Centralachse gewunden und verläuft in veränderter Richtung mit Umwegen und Krümmungen, und das Gesammtaussehen der Zotte stellt sich in einer unregelmässigen complexen Form dar, während man in anderen Fällen beobachtet, wie die primitive Centralachse an einem gewissen Punkt von ihrer Basis an zahlreiche Zweige hervorbringt, die eine doldenförmige Anordnung auf ihr annehmen; diese sind bald einfach, bald in neue Verzweigungen getheilt

und jeder ist mit seinem eigenen Epithel versehen. Das Stroma und die Epithelialbekleidung sind keineswegs überall regelmässig von einander geschieden, sondern bei der Mehrzahl der Zotten dringt die Epithelialschicht in die connectivale in Form von Kegeln und Nestern ein, welche letztere bisweilen in Verbindung mit der Mutterzone bleiben, bisweilen dagegen von derselben unabhängig sind. Hier bemerkt man dann Epithelinseln, die mitten in die Infiltrations- und Bindegewebselemente des Stromas versenkt sind, jedoch immer scharf abgegrenzt. Wenn man daher die innere Oberfläche der Epithelialzone verfolgt, so erscheint dieselbe unregelmässig und reich an Einbuchtungen, und wiederholt gleichsam die normale Papillaranordnung in übertriebener Weise. Es finden sich jedoch Stellen (und auf diese werden wir bei der starken Vergrösserung

Fig. 4.
Querschnitt einer Papille.

zurückkommen), an denen die Bindegewebszone und die epitheliale nicht scharf von einander geschieden sind: hier dringen die Epithelialelemente ohne Ordnung in das Stroma ein, und es bleibt nicht mehr ein Schein von Papillenanordnung übrig. — Betrachtet man die der Basis der Geschwulst entsprechenden Präparate, so stellt sich die Structur des Endometriums wesentlich verändert dar. In der That dort, wo keine Zottenbildung vorhanden ist, sieht man vom Epithel eine sehr dicke Zone ausgehen, die aus eng aneinander liegenden Elementen mit rundem, deutlich hervortretendem Kern gebildet ist. Diese Zone ist von der darunter befindlichen Bindegewebszone scharf geschieden, obwohl sie Einsenkungen und Einbiegungen enthält, in die das an Elementen und Gefässen reiche Bindegewebe eindringt. Den Einsenkungen entsprechen kuppelförmige Erhebungen, die als erste Ansätze zu Zotten zu betrachten sind. Auf diese Weise wiederholt sich im Gesammtaussehen fast genau der im Derma vor-

handene papilläre Bau. Jedenfalls lässt sich schon jetzt behaupten, dass die beiden Zonen überall auf das Schärfste von einander unterschieden sind und die Unregelmässigkeit, die im Innern der Zotten herrscht, tritt hier viel weniger hervor. Verfolgt man nun die Epithelialschicht genauer, so stellt sich heraus, dass diese Zone, wenn man sich allmählich von der Neuformation entfernt, immer mehr an Dicke abnimmt, und dass sie sich an den Grenzen der connectivalen immer regelmässiger gestaltet, bis man zum normalen Schleimhauttypus gelangt. Geht man dann vom Epithel zu der unter demselben liegenden Bindegewebszone über, so erscheint diese bei kleiner Vergrösserung überaus reich an Elementen. Zum Theil sind dies Infiltrationselemente, zum Theil gehören sie dem connectivalen Typus an, mit bald spindelförmigem, bald abgerundetem Kern unter Vorwalten der letzteren Form. Die Gefässe, die hier in ausserordentlich grosser Anzahl auftreten, zeigen die allgemeine Tendenz, sich mit ihren Schlingen direct nach der epithelialen Zone hinzuwenden, und sich, von Elementen umgeben, zwischen die oben erwähnten papillären Einbiegungen zu legen.

In einigen Präparaten kommen inmitten dieser Bindegewebszone grosse Räume vor, von denen einige eine homogene Substanz und Cellulardebrit enthalten; nach der Qualität der Zellen, von denen diese Räume umgeben sind hat man dieselben als erweiterte Drüsenlumina anzusehen; eine Reihe schöner und hoher, dicht aneinander gedrängter

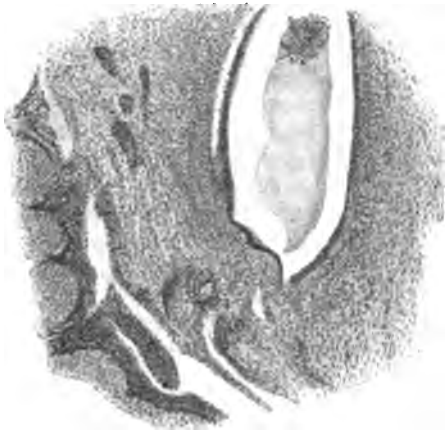

Fig. 5.
Ansatzbasis der Geschwulst. Hier tritt die lebhafte Bindegewebswucherung hervor; es sind die ersten Ansätze zu Papillen und das stark erweiterte Drüsenlumen sichtbar.

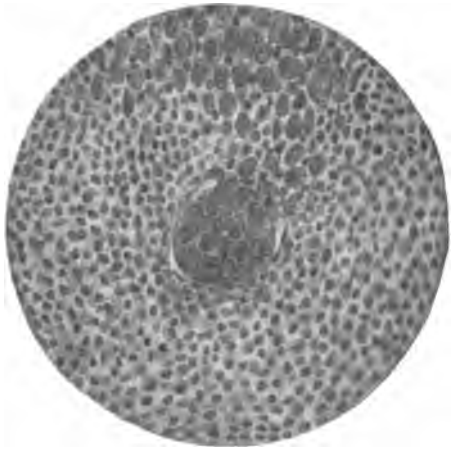

Fig. 6. (Starke Vergrösserung.)
Das Epithel ist nicht mehr scharf vom Bindegewebe geschieden; es mischt sich unter das letztere und seine Elemente dringen in ein Gefäss ein.

Cylinderzellen bedeckt sie, und der Regel nach erscheinen sie in Gruppen von zweien oder dreien vereinigt.

Auf den ersten Blick fällt sofort die im Vergleich mit der Geschwulst ausserordentliche Dicke auf, die der connectivale Theil des Endometriums erreicht hat. Schreitet man dagegen von diesem zu der Muskelzone vor, so findet man, dass dieselbe vom normalen Zustand nur durch eine mässige Infiltration abweicht.

Bei zunehmender Vergrösserung ist es nicht schwer, die Form der Zellenelemente deutlich zu erkennen: einige sind abgerundet, andere polygonal mit grossem runden Kern, und, je weiter man von den Schichten der Oberfläche zu den tieferen vorschreitet, um so regelmässiger wird die Anordnung. In der Tiefe lagern sich die Elemente dicht gedrängt aneinander an, so dass sie eine eng zusammenhängende Schicht bilden, die sich auf eine Basalmembran stützt, wie es bei starker Vergrösserung in evidenter Weise zu erkennen ist. Während nun aber in dieser Schicht die Zellenelemente mit einem feinkörnigen Protoplasma und allen charakteristischen Eigenschaften junger Epithele klar hervortreten; lassen sich in den übrigen Schichten nicht selten Degenerationsphasen entdecken, die sich übrigens in keiner Weise von den gewöhnlich bei anderen Epithelialgeschwülsten vorkommenden unterscheiden. So zeigt der Kern in einigen nur eine vom Normalen abweichende chromatische Anordnung: in anderen dagegen ist derselbe auf eine mit Carmin stark tingirbare Körnchenkugel reducirt; wiederum finden sich Elemente, bei denen das Vorkommen grosser Körner, namentlich rings um den Kern herum, besonders ausgesprochen ist (diese sind ebenfalls stark tingirbar mit Carmin, während der Kern nur schwach Farben annimmt, vielmehr angeschwollen und blasenförmig ist); endlich kommen noch andere vor, bei denen der Zellenkörper zu einer hyalinen, stark lichtbrechenden Masse zusammengeschmolzen ist. Hier und da treten im Epithel grössere Gebilde auf, die homogen und lichtbrechend sind, aber wenig Farben annehmen und in ihrem Innern Ueberbleibsel von Kernen tragen; diese müssen als hervorgegangen aus der Verschmelzung von Elementen, die an Atrophie des Kerns und Rarefaction des Protoplasmas gelitten haben, betrachtet werden. Es sind namentlich die an der Oberfläche liegenden Schichten, die den grössten Reichthum an solchen Degenerationsgebilden aufweisen. — Von Seiten des Bindegewebes lässt sich auch bei starker Vergrösserung wenig Besonderes hervorheben. Auffallend ist der Ueberfluss an Gefässen, sowohl im Innern der Papillen als an der Basis, wo die neugebildeten capillären in der Nähe der Epithelialbekleidung vorzugsweise zahlreich sind; hier erscheinen dieselben von einer dichten Zone eingewanderter und connectivaler Elemente umgeben. Uebrigens ist die ganze Bindegewebspartie des unter der Geschwulst liegenden Endometriums von solchen Immigrationselementen, namentlich rings um die Gefässschlingen, erfüllt.

Weit interessanteren Erscheinungen begegnen wir, wenn wir uns zu den Beziehungen zwischen der epithelialen und der connectivalen Partie wenden. Ich muss hier sogleich bemerken, dass meine Beobachtungen von denen anderer Forscher wesentlich abweichen, vornehmlich in Hinsicht der scharfen Abgrenzung beider Zonen. Wenn sich eine solche beständig an der Basis der Geschwulst nachweisen lässt, wo nur Epithelial-

wucherung oder nur eine Andeutung von Papillen (und zwar ziemlich häufig in den Zotten) vorkommt; so tritt dieselbe hier keineswegs constant auf. In der That, wenn man verschiedene Präparate von Zotten untersucht, so springt sofort die Ungleichheit der Epithelialgrenze, die sich von der Basis der Zotte an bis zu ihrem Ende ausspricht, in die Augen. Man sieht die Epithelialzone auf einer langen Strecke in die connectivale eindringen vermittelst von Verlängerungen, die freilich genau abgegrenzt sind, aber eine höchst unregelmässige, von der Verschiedenheit ihrer Richtung und der Mannigfaltigkeit der von ihnen ausgehenden Verzweigungen herrührende Form tragen. Viele von diesen Verlängerungen zeigen eine starke Tendenz, sich an ihrer Basis zu verengern und sich von der Zone, der sie ihren Ursprung verdanken, zu befreien; dergestalt, dass Epithelialnester vorkommen, die mit der übrigen Partie des Epithels durch einen Stiel verknüpft sind, der aus einer einzigen Zellenreihe besteht. Einige von diesen Zellen erscheinen ganz unabhängig, in der Form von Blöckchen und Inseln mit einer evidenten concentrischen Anordnung in's Bindegewebe eingesunken. Sind diese Epithelialnester von der Matrix sequestrirt und im Begriff, sich auf eigene Hand zu entwickeln? oder sind sie als Anhängsel der Epithelialpartie zu betrachten? Ich habe, um diesen Zweifel zu heben, viele Serienschnitte gemacht und muss gestehen, dass, wenn in einigen Fällen die letztere Hypothese angenommen werden konnte, es mir in anderen Fällen doch durchaus nicht gelungen ist, eine Beziehung zwischen den erwähnten Epithelinseln und der Matrix zu entdecken. Nichtsdestoweniger bleibe ich, gegenüber der Bedeutung des Einwandes derer, die den zweiten Fall annehmen, und indem ich die Eventualität, auf einige Serienschnitte verzichten zu müssen, in Rechnung ziehe, sehr zurückhaltend in meiner Versicherung.

Dagegen tritt in meinen Präparaten ganz unzweifelhaft und evident die Thatsache hervor, dass an einigen Stellen im Innern der Zotten die Basalmembran unterbrochen ist und zwischen der epithelialen und connectivalen Zone keine scharfe Scheidung mehr vorhanden ist. Man sieht, wie sich die Epithelien zwischen die Infiltrations- und Bindegewebselemente werfen und sich unter dieselben bis in die innersten Theile der Papille mischen. Hier kommen Gruppen von zwei und drei Epithelialelementen vor, die sich in beträchtlicher Entfernung von dem Hauptausläufer mit den constituirenden Elementen des Stromas vermischt finden. Besonders interessant ist hier namentlich eine Stelle, von der ich eine Abbildung beigegeben habe. In derselben sieht man, wie das Epithel nach Ueberschreitung der durch die Basalmembran gebildeten Barrière ein grosses Gefäss eng umschlingt, dessen Wand durchbrochen hat und dieses fast vollständig ausfüllt, so dass es eine Art von Kegel bildet, der seitwärts eingeschoben, im Lumen hervorragt, als ob es sich um eine Epithelialthrombe handelte.

Ziemlich häufig sind ferner Blutergüsse im Innern der Zotten, wo sie Höhlen bilden, die bisweilen die ganze Zotte ausfüllen.

Ohne Zweifel haben wir hier eine von den Geschwülsten vor uns, die man als Zottenpapillome zu bezeichnen pflegt, jedoch an einer Stelle, wo sie sich sehr selten finden. Gewöhnlich sitzen diese Ge-

schwülste im Collum uteri oder in der Portio; es sind nur vereinzelte, seltene Fälle bekannt, in denen sie an anderen Orten nachgewiesen sind: so haben F. Martin und Kürsteiner nur je einen Fall für das Endometrium constatirt, während in Betreff der Tubenschleimhaut nur drei vorliegen, die von Eberth, Hennig und Mazzoni beschrieben sind. Kommen solche Geschwülste an der letzteren Stelle vor, so können sie längs der Tuba hinaustreten und, wie in unserem Fall, in die Uterushöhle eindringen.

Die erste, für ihre Zeit verdienstliche Beschreibung dieser Uterusgeschwülste verdanken wir John Clarke in seiner 1809 veröffentlichten Schrift über die „Cauliflower excrescences".

Der englische Chirurg ertheilte diesen Namen einigen seltenen, im Collum und in der Portio vorkommenden Papillärgeschwülsten. Jedoch unter den von ihm angeführten Fällen haben die allerverschiedensten anatomischen und klinischen Typen Platz gefunden, die sich vom wirklichen Carcinoma an bis zu Neubildungen erstrecken. Obwohl jeder, auch der oberflächlichste histologische Befund mangelt, und obgleich Clarke sich für die Gutartigkeit dieser Neuformationen entscheidet, so geht doch aus den klinischen Fällen evident hervor, dass bei der Häufigkeit der Rückfälle und in Anbetracht des allgemeinen Verlaufs der Krankheit die sogenannte Gutartigkeit bisweilen vermisst wurde. Nicht geringer ist die Confusion, der wir bei allen übrigen englischen Aerzten, die sich mit solchen Neubildungen beschäftigt haben, begegnen. So haben z. B. Charles Mansfield Clarke, Ramsbottom, Jever, Montgomery, Anderson, Simpson, Hoeber, der eine wie der andere als Papillome die verschiedensten Formen von Geschwülsten, die ausschliesslich ihren Sitz im Muttermund und in der Portio haben, beschrieben. Und zwar betont Charles Clarke ganz besonders diese Ausschliesslichkeit, indem er sie, so zu sagen, zu einer charakteristischen klinischen Eigenschaft erhebt. Die Gutartigkeit solcher Geschwülste wird von keinem dieser Autoren auch nur im Geringsten in Zweifel gestellt, und alle legen ein specielles Gewicht auf die Thatsache, dass der allgemeine Gesundheitszustand der Patientinnen zu Anfang wenig darunter leidet und dass auf die vollständige Resection immer eine andauernde Heilung folgt. So berichtet Simpson von einem 6 Jahre vorher operirten Fall, Colombat erwähnt einen, bei dem die Operation vor 2 Jahren stattgefunden habe, Boivin und Duparque sprechen von einem von 4 Jahren.

Diesen optimistischen Anschauungen stehen diejenigen Siebold's gegenüber, der in seiner Schrift über den Uteruskrebs eine Beschreibung dieser Neubildungen giebt. Er betrachtet sie als bösartig und benennt sie Blutkrebse, und seine Beobachtungen sind um so interessanter, als er die Milde der Symptome und des Verlaufs im Beginn der Krankheit hervorhebt, und den rapiden und bösartigen Verlauf am Ende dazu in Contrast stellt.

Noch weiter als Siebold geht Schuh, indem er versichert, dass es sich bei allen von Clarke erwähnten Fällen um epitheliale Formen oder um eine Verbindung derselben mit anderen Formen von gutartigem Verlauf handeln müsse.

Jedoch erst in Folge der anatomisch-pathologischen Untersuchungen Virchow's ist es möglich geworden, den zwischen diesen Papillomen und dem Krebs existirenden Zusammenhang sicher nachzuweisen. Er hat in der That beobachtet, dass in vielen Papillomen ausgedehnte Epithelialwucherungen in atypischer Weise und mit embryonalen Charakterzügen vorkommen und dass sich sehr früh in der Tiefe der Gewebe Epithelialnester finden. So gelangte er dazu, einen Unterschied zwischen bösartigen und gutartigen Papillomen festzustellen. Die gutartigen setzte er in die Classe der Fibrome; die bösartigen erklärte er entweder geradezu für Krebse oder für Uebergangsformen zu solchen. Virchow's Beobachtungen wurden durch die klinischen Studien C. Mayer's bestätigt, der nachwies, dass die blumenkohlartigen Neubildungen als erstes Stadium des Krebses zu betrachten sind, und dass dieselben sich stets, wenn sie lange Zeit im Organismus verbleiben, in Folge von Wucherung der Epithelialelemente, in Krebse umwandeln. Was ferner Gusserow betrifft, so hält er freilich die Entwicklung dieser Geschwülste zum Krebs für unbestreitbar, kann jedoch denen nicht beistimmen, die diese Classe aus der Reihe der Neoplasmen geradezu streichen möchten. Dagegen ist er der Ansicht, dass diese Geschwülste wegen ihres zu Anfang lange Zeit hindurch herrschenden milden Charakters und wegen ihrer scharfen Abgegrenztheit eine eigene Classe bilden müssten. Bei ihm finden wir auch ihre histogenetische Natur schon vortrefflich definirt: er scheidet in der That von der Gruppe der Papillome alle zu den Fibromen, Adenomen und Sarkomen gehörigen papillären Formen, und weist der Gruppe der Papillome lediglich jene Geschwülste zu, bei denen die Reproduction des papillären Apparates in besonders hervorragender, übermässiger Weise stattfindet. Diese Unterscheidung Gusserow's stellt sich als ganz natürlich dar, wenn man bedenkt, dass die pathologische Anatomie die Existenz von unzähligen Geschwülsten unter dem Namen von Papillomen nachgewiesen hatte; beschränkt man sich auf den Uterus allein, so genügt es, daran zu erinnern, dass sich Adenome wie in den Fällen von Ackermann und Rindfleisch, reine Fibrome wie im Falle Simon's, oder Sarkome wie in dem von Kunitz, gefunden hatten. Es bleibt daher bei Gusserow der Name Papillom oder Blumenkohlgeschwulst als besondere Classe, aber lediglich unter dem klinischen Gesichtspunkt, während in der That, in Anbetracht der anatomisch-pathologischen Natur dieser Geschwülste, der Name Cancroid als hinreichend angesehen wird. Heutigen Tages wird die epitheliale Natur derselben nicht mehr in Zweifel gestellt, abgesehen von einigen wenigen, wie Ziegler und Quenu; für Ziegler handelte es sich in Wirklichkeit nur um Hypertrophien, während Quenu annimmt, dass sie von Reizung herrühren, höchstens sollte man sie unter den Mischformen von Geschwülsten unterbringen. Diese Anschauung wird auch von Max Borst, dem jüngsten Verfasser eines Handbuches über die Geschwülste, vertreten, der den Papillomen eine besondere Gruppe anweist, nämlich als Fibroepithelialgeschwülsten, indem er ebenso grosses Gewicht auf die bindegewebige wie auf die epitheliale Neubildung legt. — Noch immer wird die Frage discutirt, ob es sich um gutartige oder bösartige Geschwülste handele und ob es zweckmässig sei, aus ihnen eine besondere Classe zu machen, oder ob man sie geradezu in die Gruppe der

Krebse stellen solle. Diese letztere Frage, auf die Virchow schon geantwortet und die sich Gusserow gestellt hatte, tritt auf's Neue in den Vordergrund. Um meine Ansicht hierüber auszusprechen, muss ich vor allen Dingen betonen, dass man über Gutartigkeit oder Bösartigkeit nur urtheilen kann, wenn man dem histologischen Charakter gebührende Rechnung trägt.

Cornil, Ranvier, Fabre-Domergue und alle bedeutendsten französischen Autoren stimmen in der Versicherung der Gutartigkeit dieser Classe von Geschwülsten überein, ohne jedoch zu leugnen, dass dieselben sich im Verlauf der Zeit in Krebse verwandeln können. Sie berufen sich dabei auf die völlige Abgegrenztheit der epithelialen Partie, sowie auf die charakteristischen Eigenschaften der Citodiaeresis, die, wenn sie auch in Rücksicht auf die allgemeine centrifugale Richtung des Epithels keine genaue Orientirung zulässt, doch in Hinsicht auf die Mutterzone und die Basalmembran orientirt ist. Derartige Schlussfolgerungen sind übrigens nichts anderes als die logische Folge des von ihnen angenommenen Classificationstypus. In der That setzen sie in eine und dieselbe Gruppe Horngeschwulst, Epithelialnaevus und Schleimhautpapillom, ohne in Betracht zu ziehen, dass, während es sich bei der Horngeschwulst und dem Epithelialnaevus nur um eine übertriebene Entwicklung in situ eines physiologischen Typus handelt, wir in den Schleimpapillomen die übertriebene Reproduction eines identischen physiologischen Typus vor uns haben, jedoch an einer Stelle, wo der betreffende Typus nicht existirt und aus Elementen zusammengesetzt, die, wenn sie auch histogenetisch an das Element, dem sie ihren Ursprung verdanken, gebunden sind, sich doch ihrer Form und ihren charakteristischen Eigenschaften nach wesentlich von demselben unterscheiden. Diese verschiedenen Typen trennen sich ausserdem durch ihren Entwicklungsgang selbst scharf voneinander: bei der Horngeschwulst ist dieser sehr langsam, beim Naevus stationär, dagegen beim Papilloma rapid und übergreifend. Was ferner die Behauptung von Cornil und Ranvier betrifft, dass die Verwandlung in Krebs, obwohl möglich, doch nur als Ausnahme zu betrachten sei, so halte ich mich einer Discussion derselben für überhoben: eine solche Behauptung steht mit allen klinischen Beobachtungen, wenigstens soweit sie sich auf den Uterus beziehen, durchaus im Widerspruch, es sei denn, dass die französischen Histologen nur diejenigen Papillome im Auge gehabt haben, die rechtzeitig operirt waren, ohne Rückfälle nach sich zu ziehen, kurz dem Einfluss ihrer Umgebung früh genug entzogen worden sind. Ja, Fabre-Domergue ist von der Gutartigkeit unserer Geschwülste so fest überzeugt, dass er bei

dem Todesfall eines an einem Papilloma leidenden Individuums, welches unter allen charakteristischen Symptomen der Kachexie verstorben war, gar nicht auf den Gedanken kommt, uns erklären zu wollen, wie ein derartiger Ausgang bei einem gutartigen Tumor vorkommen konnte, nachdem die Autopsie zu dem Ergebniss geführt hatte, dass eine Bakterieninfection ausgeschlossen war. Aber, abgesehen von Allem, scheint es mir, dass man zuviel Gewicht auf die Cellularorientirung legt und obschon theoretisch die Annahme der Citodiaeresis verführerisch ist, so hat sie doch für die histologische Beobachtung den Nachtheil, schwer controlirbar zu sein. Ausserdem scheint es mir, dass man in allzu exclusiver Weise die Existenz von Epithelialblöcken leugnet, die, in's Bindegewebe eingesenkt, sich auf eigene Hand, wie bei den gewöhnlichen Krebsen, entwickeln. So viele Serienschnitte man auch machen will, schwerlich werden uns diese sicheren Aufschluss über eine Geschwulst im Ganzen geben und folglich wird uns das negative Resultat allein kaum überzeugen, wenn wir die grosse Ungleichmässigkeit und Unregelmässigkeit der papillären Anordnung in Betracht ziehen, wie auch das häufige Vorkommen isolirter Epithelialzonen, die sich, fern von den Mutterzonen, in diesen Geschwülsten zu finden pflegen. Nach allem Vorhergehenden müssen wir erklären, dass die klinischen und anatomisch-pathologischen von den Anhängern der Gutartigkeit der Papillome adoptirten Gesichtspunkte vor der Kritik schwerlich Stand halten können. Dass eine anfängliche Periode mit den von Cornil, Ranvier und Fabre-Domergue den Papillomen zugeschriebenen histologischen Charakterzügen angenommen werden kann, wollen wir nicht leugnen; andererseits steht es aber fest, dass die charakteristische Disposition bald verloren geht und die Geschwulst immer grössere Verwandtschaft mit der Familie der Krebse aufweist. Den Beweis dafür liefern die anatomisch-pathologischen Beobachtungen Virchow's, der Fall Wagner's, der meinige und der von Kürsteiner. Im Fall Wagner's verflossen nur fünf Monate, bis nach der allersorgfältigsten Resection eines reinen Papilloma-Typus, die so ausgeführt war, dass man sicher sein konnte, alle kranken Theile völlig entfernt zu haben, der Tod am Krebs erfolgte.

Und in meinem Fall, der typisch ist, insofern er gerade den ersten Schritt zur Bösartigkeit darstellt, sehen wir schon nach vier Monaten, während die Structur grösstentheils ihren typischen Papilloma-Charakter bewahrt und die Geschwulst wohl abgegrenzt bleibt, die Demarcationslinie zwischen der epithelialen und der bindegewebigen Zone verschwinden, die Epithelialelemente das Stroma überschwemmen

und schon zu lymphatischen übergehen. Der Fall Kürsteiner's schliesslich repräsentirt das letzte Entwicklungsstadium des Papilloma, indem hier die epitheliale Invasion bis zu der Bindegewebspartie der Ansatzbasis vordringt, während die Abgrenzung der Geschwulst anscheinend erhalten bleibt.

Ohne Zweifel giebt es im Lebenslauf dieser Neoplasmen einen Moment, in welchem ihr klinisches Gesammtbild mit dem einer bösartigen Geschwulst keine Aehnlichkeit hat; ich spreche von der Periode, während der die Kranken sie leicht ertragen und kein durch dieselben hervorgerufenes Uebelbefinden verspüren, wie es im Anfangsstadium gewöhnlich der Fall ist. In diesem Moment bestehen die besonders charakteristischen Erscheinungen nur in der Verlängerung und dem in übertriebener Weise ausgesprochenen Charakter der Katamenialperiode und in dem reichlichen Ausfluss einer etwas blutig gefärbten Flüssigkeit, Thatsachen, die auch bei den gutartigsten Uterusgeschwülsten vorzukommen pflegen. Zugleich wird diese Phase durch das histologische Factum der vollkommenen Abgrenzung der epithelialen Zone von der bindegewebigen gekennzeichnet. In Betreff der Dauer eines derartigen Zustandes können wir nur sagen, dass sie verschieden ist; derselbe kann kurze Zeit dauern, wie in unserem Fall, oder sich lange hinausziehen, wenn die von anderen Autoren gemachten histologischen Beobachtungen genau sind. Jedoch unter allen Umständen zeigt die Epithelialbekleidung an ihren Grenzen eine höchst unregelmässige, zerklüftete Form, mit Productionen von Elementen, die in's Bindegewebe eindringen und die Tendenz haben, sich von der Matrix einschnüren zu lassen. Hier vermisst man durchaus die scharfe, regelmässige Abgrenzung wie sie den epidermischen Formen eigen ist und sich z. B. bei den Horngeschwülsten findet, mit denen die französischen Verfasser von Tractaten sie in eine und dieselbe Gruppe stellen. Andererseits entfernt sich die Form der Elemente mehr und mehr von dem physiologischen Typus, um sich dem embryonalen anzunähern. Was ferner die in der Tiefe des Stromas vorkommenden Epithelinseln betrifft, denen Fabre-Domergue, sich auf Serienschnitte berufend, die Bedeutung von Papillareinsenkungen zuschreibt, so muss sich erklären, dass man (ganz abgesehen von den Irrthümern, in die auch die Allererfahrensten bei den Serienschnitten verfallen können), die absolute Gewissheit haben müsste, eine Geschwulst ganz und vollkommen zerlegt zu haben, um sich entschieden negativ auszusprechen. Deshalb halte ich es für gerathen, jede definitive Entscheidung über diesen Punkt zu verschieben; obwohl ich in meinen Serienschnitten einige der erwähnten Epithelstücke ab-

solut unabhängig gesehen habe, während andere lediglich durch eine einzige Zellenreihe mit der Mutterzone verbunden waren.

Der reine Papillomatypus (der Schleimhaut im Allgemeinen und speciell des Uterus) muss, wenn er überhaupt existirt, eine nur ganz transitorische Phase ausmachen. Das Verhalten der Epithelialzone ist hier ein derartiges, dass wir sogleich schon vom ersten Beginn an, auf die Structur des Epidermoidalnaevus oder des einfachen Epithelioma oder des Cancroïds zurückgeführt werden, eine Structur, die sich im weiteren Verlauf bald klar herausstellt, wie man im Falle Kürsteiner's und in dem unserigen sehen kann; auch sollte man nicht von Metamorphose sprechen; vielmehr handelt es sich immer um denselben neoplastischen Typus, der seinen Entwicklungsgang durchmacht, um bis zum Bau des Cancroïds zu gelangen, unter Beibehaltung der papillären Form. Wenn ferner in unserem Falle Stellen vorkommen, an denen der papilläre Typus völlig klar ist, nämlich aus einer Centralachse mit Epithelbekleidung bestehend, so dass eine scharf abgegrenzte, regelmässig gebildete Zone zwischen Epithel und Bindegewebe liegt; so finden sich daneben andere Punkte, wo die Grenzzone reich an Einbuchtungen und im höchsten Grade unregelmässig ist und mit ihren Verlängerungen in das Bindegewebe eindringt, die sich ihrerseits zertheilen und nachdem sie sich zertheilt haben, auf's Neue spalten. Schliesslich kommen Stellen zum Vorschein, an denen die Abgrenzung völlig verloren gegangen ist und wo sich nicht nur das Epithel unter das Bindegewebe gemischt findet (so dass wir selbst in einer gewissen Entfernung Stückchen von Epithel erblicken), sondern sich sogar auf dem Wege befindet, in die Gefässe einzudringen. Ich wüsste nicht, was für andere charakteristische Eigenschaften man ausserdem verlangen könnte, um die Behauptung zu rechtfertigen, dass es sich hier um ein einfaches Epithelioma handelt!? Es lässt sich nicht von einem neuen histologischen Typus sprechen, der an die Stelle eines vorhergehenden träte; vielmehr haben wir immer denselben Typus vor uns, der in den einzelnen histologischen Factoren, aus denen er zusammengesetzt ist, seinen Entwicklungslauf durchmacht, um schliesslich beim Krebs anzugelangen. Jede neue Evolutionsphase ist hier so eng mit jeder früheren verknüpft, dass eine jede nichts anderes als die nothwendige und unvermeidliche Consequenz der vorangehenden ist.

Hiernach halte ich es für richtiger, zu der alten Anschauung Virchow's zurückzukehren und diese Geschwülste als besondere Formen des Carcinoma anzusehen, natürlich unter der, übrigens auch von Kürsteiner adoptirten, Bezeichnung: Papillärcarcinom. Will

man aber durchaus an dem Namen „Papilloma“ festhalten, so sollte man diesen Geschwülsten keine speciellen histologische und klinische Charakterzüge beilegen. Folglich ist kein Grund vorhanden, denselben eine besondere Classe anzuweisen; vielmehr sind sie als eine Unterclasse der einfachen Epitheliome zu betrachten, mit langsamerem Verlauf, und bei denen sich die charakteristischen Aeusserungen der Bösartigkeit vielleicht später als bei anderen herausstellen.

Meiner Meinung nach sollte man diese Geschwülste auch nicht als gemischte bezeichnen: denn die Neubildung von Bindegewebe findet hier gleichzeitig und nur an den Punkten statt, wo epitheliale Neuformation vorhanden ist; so dass wir hier die Wiederholung dessen vor Augen haben, was wir bei den gewöhnlichen Epitheliomen zu beobachten pflegen.

Um auch das bisweilen beobachtete Ausbleiben von Recidiven nach der Operation nicht zu übergehen, so ist damit ebensowenig ein entscheidendes Merkmal gegeben: ein jeder weiss, dass sich dieses Factum dann und wann bei Operationen einfacher Epitheliome verwirklicht, wenn alle kranken Theile im weitesten Umfange entfernt worden sind.

Uebrigens ist bei der Natur und dem histologischen Verhalten dieser Geschwülste nur eine einzige therapeutische Maassregel angezeigt: ein soweit als möglich radicaler Eingriff.

Literaturverzeichniss.

Ackermann, Drüsenpolyp der vorderen Muttermundslippe. V. A. XXXIII.

Anderson, Edinb. med. Journ. 1842. Dublin Journ. 1845.

Bard, Des tumeurs du type épithél. Arch. de physiol. 1885.

Derselbe, Anat. pathol. génér. des tumeurs. Leur nature et leur classification physiol. ibid. 1885.

Borst, Max, Die Lehre von den Geschwülsten. 1902.

Clarke, Ch. M., Dis. of fem. A. d. Engl. von Heinken. II.

Clarke, John, Transact. of the Society for the improvem. of med. and. surg. knowledge. vol. III.

Cornil-Ranvier, Histol. pathol. 1901.

Ebert und Kaltenbach, Zur Path. der Tuben. Zeitschr. f. Geburtsh. XVI. 1889.

Fabre-Domergue, Les cancers épithéliaux. 1898.

Forster, Das Cylinderepithelcancroid des Magens und der Darmschleimhaut und sein Verhältniss zum Plattenepithelcancroid der Haut. V. A. XIV.

Gusserow, Die Neubildungen des Uterus. (Deutsche Chirurgie.)

Hennig bei Senn, Pathology and surgical treatment of tumors.

Kunitz, Ueber die Papillome der portio vaginalis uteri. 1885. (Diss.)

Kürsteiner, Beitr. z. path. Anat. des Papilloma und des papillomatösen Krebses von Harnblase und Uterus. V. A. CXXX. 1892.
Martin, Specimen of a papilloma of the endometrium. (The American obstetr. and gynecol. Journal.)
Mayer, Karl, Verhandl. d. Gesellsch. f. Geb. 4. Bd.
Mazzoni, Rendiconto clinico-statistico etc.
Müller, Ueber den feineren Bau und die Formen der krankhaften Geschwülste. 1838.
Quenu, Traité de chir. 1893.
Rindfleisch bei Wentzel.
Schuh, Prager Vierteljahrsschr. 29. Bd.
Simpson, Edinb. med. and surg. Journal. 1841.
Virchow, Cellularpath. 1871.
Wagner, E., bei Gusserow.
Wentzel, Papilloma cysticum des Uterus. 1897. (Diss.)

XX.—XXI.

Kleinere und technische Mittheilungen.

XX.

Aus dem Katharinenspital in Stuttgart. (OMR. v. Burckhardt.)

Ein Fall von Hernia inguinalis bilocularis mit properitonealem Sack im kleinen Becken und Ektopie des Hodens.

Von

Dr. W. Schmidt,

Assistenzarzt.

Diejenigen Leistenbrüche, bei denen der Bruchsack ganz oder theilweise im Bereich der Bauchwand gelegen ist, die sogenannten interparietalen Hernien, sind, worauf Graser in allerneuester Zeit wieder hingewiesen hat, noch nicht genügend aufgeklärt, besonders in ätiologischer Hinsicht, so dass immer noch die Veröffentlichung jedes genauer beobachteten hierher gehörigen Falles wünschenswerth erscheint.

Einen solchen Fall, bei dem die eine Hälfte des Bruchsacks einer bilocularen Hernie properitoneal lag und eine am Ostium abdominale eingeklemmte Darmschlinge enthielt, während die andere Hälfte durch den Leistencanal in den Hodensack hinabstieg, haben wir kürzlich hier zur Operation bekommen.

Ich gebe zunächst die Krankengeschichte wieder.

Der 24jährige Weingärtner W. (A. B. Nr. 1958), der bisher nie ernstlich krank war, bemerkte seit der Kindheit das Fehlen des linken Hodens, seit einigen Jahren die allmähliche Entwicklung eines linksseitigen Leistenbruchs. Die fühl- und sichtbare Bruchgeschwulst soll in der letzten Zeit die Grösse eines Hühnereis erreicht haben, im Liegen von selbst zurückgegangen und beim Stehen regelmässig herausgekommen sein. Ein Bruchband wurde nicht getragen. Der Bruch verursachte ausser gelegentlichen leichten Schmerzen im Unterleib, deren Sitz nicht genau angegeben wurde, keinerlei Beschwerden. Nur vor einem Jahr wurde er nach einer besonders starken Anstrengung gänseeigross, sehr gespannt und machte heftige Schmerzen und Erbrechen. Ein Arzt reponirte damals den Bruch ohne Narkose und ohne besondere Mühe.

Danach war der Kranke wieder ganz beschwerdefrei; sein Bruch blieb leicht reponibel und wurde nicht grösser als ein Hühnerei.

Am 25. September 1902 Abends 1/2 8 Uhr spürte der Kranke, als er einen schweren Mehlsack hob, plötzlich heftige Schmerzen in der linken Leistengegend, die kolikartig die ganze Nacht hindurch fortdauerten und bis Mitternacht von häufigem Erbrechen begleitet waren. Um 1/2 9 Uhr Abends erfolgte noch von selbst ein reichlicher geformter Stuhlgang; von da an völlige Stuhl- und Windverhaltung. In der Frühe des 26. September kam der herbeigerufene Arzt (Dr. Ehebald-Ditzingen) in die Wohnung des Kranken, konnte ohne Mühe den nicht besonders gespannten Bruch reponiren, schickte aber doch, als die Schmerzen fortdauerten, den Kranken in's Spital.

Der Kranke kam nach mehrstündiger Fahrt am 26. September Nachmittags 3 Uhr hier an; seit der Einklemmung war er nur wenige Schritte gegangen. Er gab uns an, dass seine Schmerzen seit 25. September Abends 1/2 8 Uhr mit kurzen Pausen fortgedauert hätten, dass er seit 18 Stunden völlige Stuhl und Windverhaltung, aber seit 15 Stunden kein Erbrechen mehr und nur selten Aufstossen habe. Nahrung habe er seit Beginn der Schmerzen nicht mehr aufgenommen. Der vom Arzt am 26. September früh reponirte Bruch sei nach kurzer Zeit wieder herausgekommen. Die Harnentleerung sei nicht behindert gewesen.

Der mittelkräftige, in mittlerem Ernährungszustand befindliche Mann sah bei der Aufnahme gesund aus, hatte eine Darmtemperatur von 37,6° (Nachmittags 3 Uhr) und einen kräftigen regelmässigen Puls von 76. Selten Aufstossen, keine Uebelkeit, kein Erbrechen, aber mässige Kolikschmerzen rechts unten. Im Mastdarm kein Koth; auf einen kleinen Wassereinlauf gingen viele Winde ab. Linke Hodensackhälfte etwas ausgedehnter als die rechte, mit Flüssigkeit gefüllt, deren Menge sich durch Druck nicht wesentlich verringern liess. Die Hodensackhälfte hat die Grösse eines halben Hühnereis, ist durch ihren Inhalt nicht gespannt und auch bei stärkerem Druck nicht empfindlich. Beim Pressen wurde der flüssige Inhalt der linken Hodensackhälfte nicht gespannter. Die Hodensackgeschwulst setzte sich als kaum daumendicker, bei Betastung nicht deutlich sich abhebender Strang in den äusseren Leistenring hinein fort und trieb den Leistencanal leicht auf. Vom linken Hoden war weder im Hodensack, noch in der Gegend des äusseren Leistenringes und des Leistencanals etwas zu fühlen. In den linken äusseren Leistenring konnte man, wenn man die Flüssigkeit im Stiel der Hodensackgeschwulste bei Seite drängte, mit dem Zeigefinger bequem eingehen. Dies, wie überhaupt der Druck auf die Gegend des Leistencanals macht mässige Schmerzen. Der Leistencanal schien den normalen schrägen Verlauf nach aussen oben zu haben. Form, Grösse und Sitz des rechten Hodens war normal. Der rechte äussere Leistenring eng; kein Bruch. Der Bauch nicht wesentlich aufgetrieben, kaum mittelvoll; die Bauchdecken nicht gespannt. Die untere Bauchhälfte war links und in der Mitte, weniger deutlich rechts, bei tiefem Eindrücken ziemlich stark empfindlich. In dem Winkel zwischen Musc. rectus und linkem Poupartschem Band glaubte man eine besonders gespannte Darmschlinge zu fühlen, sonst ergab die Betastung des Bauches nichts Auffallendes.

Während der nächsten 4 Stunden blieb der Allgemeinzustand und das subjective Befinden ziemlich gleich; der objective Befund wechselte nur insofern, als die linke Hodensackhälfte um 5 Uhr viel gespannter, auch mässig druckempfindlich, aber kaum grösser als um 3 Uhr Nachmittags sich zeigte, während um 7 Uhr wieder dasselbe Bild wie um 3 Uhr — weiche, nicht empfindliche Hodensackgeschwulst — vorhanden war. Taxisversuche waren während dieser Zeit nicht vorgenommen worden.

Eine bestimmte anatomische Diagnose konnte nicht gestellt werden. Nur soviel schien sicher zu sein, dass jenseits des Leistencanals ein mit dem Hodensacktheil des Bruchsacks, aber nicht mit der Bauchhöhle frei communicirender Raum vorhanden sein musste.

Die Fortdauer der Druckempfindlichkeit in der Unterbauchgegend, namentlich links, die Fortdauer der kolikartigen Schmerzen, der Nachweis einer stärkeren Resistenz links unten im Bauch, vermuthlich von einer stärker gefüllten Darmschlinge herrührend, legte den Verdacht nahe, dass trotz des allerdings nur nach Application eines kleinen Wasserclystiers erfolgten Abgangs von Blähungen dort irgendwo jenseits des inneren Leistenringes eine vielleicht nur milde Einklemmung eines Darms fortbestehen könnte, und es wurde deshalb am 26. September Abends 7 Uhr zur Operation in Chloroformäthernarkose (Obermedicinalrath Dr. v. Burckhardt) geschritten.

Hautschnitt von der Gegend des linken inneren Leistenringes zur Mitte der linken Hodensackhälfte. Nach Durchtrennung des spärlichen Unterhautbindegewebes mit seinen zahlreichen quer zum Schnitt laufenden Venen legt man den mit Flüssigkeit gefüllten Bruchsack in der linken Hodensackhälfte frei. Er wurde eröffnet und entleerte eine klare, gelbliche, geruchlose Flüssigkeit in der Menge von etwa 30—40 ccm. Der in den Bruchsack eingeführte Finger gelangte durch eine leichte, ringförmige Einschnürung des Bruchsacks in der Gegend vor dem äusseren Leistenring in den Leistencanaltheil und stiess in der Gegend des inneren Leistenringes auf eine zweite scharfrandige Einschnürung, die aber gleichfalls für die Finger noch passirbar war. Jenseits dieser letzteren lag eine Darmschlinge. Es wurde nun die Vorderwand des Leistencanals und der Bruchsack mit den genannten beiden Einschnürungen gespalten, und es liess sich jetzt mit dem Finger die Gegend jenseits des inneren Ringes eine Strecke weit bequem abtasten.

Man glaubte zunächst in der freien Bauchhöhle zu sein, da der Finger allseitig zwischen Darmschlinge und vorderer Bauchwand frei bewegt werden konnte, und erst weiter einwärts von dem inneren Leistenring konnte die Darmschlinge nicht mehr von der vorderen Bauchwand abgehoben werden. Es wurde sofort die Bauchhöhle in der Linea alba vom Nabel an abwärts eröffnet, und jetzt, in Beckenhochlagerung, gelang die Orientirung leicht: Etwa in der Gegend des linken Foramen obturatorium war das Peritoneum parietale gegen die Bauchhöhle vorgebuchtet durch eine über pfirsichgrosse, stark vorspringende, kugelige Geschwulst, in welche eine Dünndarmschlinge hineinlief. Die Schlinge liess sich nur mit einiger Mühe aus ihr herausziehen, zeigte sich aber unverändert, selbst ohne deutliche Schnürfurchen; auch sonst fehlten im Bauchfellraum

Zeichen entzündlicher Reizung und freie Flüssigkeit. Die eingeklemmte Schlinge hatte eine Länge von etwa 20 cm. Sie fand ihren Eingang in den Raum unter dem parietalen Bauchfell durch eine etwa für einen Zeigefinger durchgängige Oeffnung, die — nach Entfernung der Darmschlinge — auf dem nach oben gekehrten Umfang der Vorbuchtung etwa 4 cm medial von der oben erwähnten zweiten Bruchsackeinschnürung lag, die der Stelle des inneren Leistenringes entsprach. Der properitoneale Raum, in den diese Oeffnung — das „ostium abdominale" des ganzen Bruchsacks — führte, lag fast ganz im kleinen Becken im Bereich des linken Musc. obturator. internus und communicirte mit dem inguinoskrotalen Theil des Bruchsacks durch einen kurzen, kaum fingerdicken Gang, der über dem freien Rand des linken Musc. ileopsoas lag. Die Vorderwand des properitonealen Raumes hatte keine Ausbuchtung gegen den Canalis obturatorius.

In der inguinalen Herniotomiewunde hatte man vergeblich nach dem Samenstrang und Hoden gefahndet, nur vorübergehend in einer verdickten Partie der sonst nicht besonders dicken Brucksackhüllen in der Gegend des äusseren Leistenringes den atrophischen Hoden gesucht. Nun aber, als man den properitonealen, dickwandigen, aber leicht auslösbaren Bruchsack durch die Herniotomiewunde herauszog, kam mit heraus ein dünnes strangförmiges Gebilde, das sich in der Wand des Bruchsacks an dessen vorderem unteren Umfang verlor, also nicht etwa der vorgezerrte Ureter sein konnte. Man nahm an, dass man das Vas deferens vor sich hatte, eine Vermuthung, die später die mikroskopische Untersuchung bestätigte. Der ektopische Hoden, den man danach ebenfalls in dieser Gegend vermuthete, war makroskopisch nicht mit Sicherheit zu erkennen. Mikroskopisch war aber, wie die im Pathologischen Institut der Universität Tübingen von Professor v. Baumgarten vorgenommene Untersuchung ergab, auf Durchschnitten der Wand des properitonealen Bruchsacks Nebenhoden- und Hodengewebe zu sehen; der atrophische Hoden schien vollständig in der Wand des Bruchsackes aufgegangen zu sein.

Abbindung und Abtragung des stumpf ausgelösten biloculären Bruchsackes sammt dem Vas deferens; Verschluss beider Wunden mit Schichtennaht; Drainage der Herniotomiewunde. Airol auf die Nahtlinien. Aseptischer Deckverband.

Der Verlauf war, abgesehen von einer leichten Bronchitis, in den ersten Tagen (Darmtemperaturen bis 38,0° Abends) glatt. Beide Wunden heilten per primam. Am 25. October konnte der Kranke im besten Wohlbefinden, mit festen Narben, ohne Bruchband und Leibbinde entlassen werden. Er hatte eine geregelte Verdauung und war beschwerdefrei und ist dies, wie Nachuntersuchungen ergaben, bisher auch geblieben.

Was in praktischer Hinsicht bei diesem Fall von Bedeutung ist, ist bei Wiedergabe der Krankengeschichte schon erwähnt; insbesondere sind oben die verschiedenen Symptome aufgeführt, die uns erkennen liessen, dass etwas Besonderes, ein ungewöhnlicher Fall vorlag, und die schliesslich zur Entdeckung des bei äusserer Untersuchung nicht zu bemerkenden properitonealen Bruchsacks führten.

Als directe Ursache der Einklemmung wird man ohne Weiteres die besonders grosse Kraftanstrengung am Abend des 25. October betrachten

dürfen. Der properitoneale Bruchsack hat aber jedenfalls schon vor dieser Einklemmung bestanden. Seine Grösse, sein Verhältniss zur Umgebung — der Bruchsack blieb auch nach Entfernung seines Inhalts in seiner ganzen Ausdehnung bestehen — lassen das mit Sicherheit annehmen.

Das Jahr zuvor ist vielleicht die skrotale Hälfte des Bruchsacks Sitz einer Einklemmung gewesen. Da die Taxis damals nach der Angabe des Kranken leicht von Statten gegangen ist, kann man die damaligen Repositionsmanöver nicht wohl für die Entstehung der properitonealen Ausstülpung verantwortlich machen.

Auch sonst finden wir in den Angaben des Kranken keinen Anhaltspunkt, der sich in dieser Hinsicht verwerthen liesse.

Man ist also, wenn man versuchen will, die Art und Weise, wie dieser zwerchsackförmige Bruchsack zu Stande gekommen ist, sich theoretisch klar zu legen, ganz auf die Betrachtung der anatomischen Verhältnisse, wie sie bei der Operation festgestellt wurden, angewiesen.

Es liegt nahe, die Entstehung des biloculären Bruchsacks mit der Ektopie des Hodens in Zusammenhang zu bringen. Die innige Verwachsung von Samenstrang und rudimentärem Hoden mit dem properitonealen Theil des Bruchsacks lässt vermuthen, dass die properitoneale Ausstülpung des Bauchfells durch die Abweichung des descendirenden Hodens von seinem normalen Weg veranlasst worden ist. Der Processus vaginalis peritonei dagegen hat offenbar seinen normalen Weg durch den Leistencanal in den Hodensack hinab genommen, trotz der Ektopie des rudimentären Hodens, wie ja auch bekannt ist, dass der Processus vaginalis in den Hodensack hinab sich entwickeln kann, auch wenn der Hoden bei unvollkommenem Descensus im äusseren Leistenring stehen bleibt. Secundär ist dann dieser an normalem Platz befindliche Processus vaginalis zum Bruchsack ausgeweitet worden.

Die Ursache der Störung des Descensus testiculi kennen wir nicht. Besondere Verhältnisse, wie ungewöhnliche Enge des inneren Leistenrings oder abnorme Verschiebung desselben gegen die Spina anterior superior ilei hin, die in solchen Fällen gelegentlich schon beobachtet und zur Erklärung herbeigezogen worden sind, fehlten in unserem Fall.

XXI.

Ueber Bau und innere Einrichtung einer chirurgischen Klinik.

Von

Doc. Dr. **V. Chlumský** in Krakau.

(Mit 7 Abbildungen.)

In den letzten Jahren wurden fast überall die chirurgischen Anstalten und Kliniken den zeitgemässen Forderungen entsprechend umgebaut, und auch die neuen Krankenanstalten nach besonderen früher nicht beobachteten Regeln errichtet. Leider hat man aber in der Literatur dieser so wichtigen Frage nur wenig Aufmerksamkeit gewidmet. Ist man gezwun-

gen, eine Anstalt zu renoviren oder zu bauen, so muss man entweder selber die verschiedensten Versuche anstellen, oder grössere Reisen zur Besichtigung neuerer Anstalten unternehmen, was selbstverständlich mit grossem Aufwand an Zeit und Geld verbunden ist. Es wird also vielleicht nicht ohne Nutzen sein, wenn ich hier kurz meine Erfahrungen über diese Angelegenheit aufzeichne, Erfahrungen, die ich durch Jahre hindurch an österreichischen, deutschen und russischen Kliniken und Anstalten gesammelt habe.

Das Meiste, was ich hier schildern will, besteht schon seit Jahren in den genannten Anstalten und hat sich dort als gut bewährt. Einige Sachen und die Zusammenstellung derselben ist neu und vielleicht manchmal auch etwas gewagt; doch glaube ich, dass man es wenigstens auf Papier versuchen soll, eine gut und bequem eingerichtete Anstalt zu beschreiben, was in der Wirklichkeit aus den bekannten Sparsamkeitsrücksichten so oft nicht möglich ist. Unglücklicher Weise ist das Wort „Sparsamkeit", welches eigentlich in den Sachen der Gesundheit und der Wissenschaft nicht vorkommen sollte — immer noch allzulaut und erdrückt auch die besten Gedanken und Bestrebungen.

In den folgenden Zeilen versuche ich also eine ideale, nicht bestehende chirurgische Klinik zu schildern, wie ich mir dieselbe vorstelle, und erwähne zuerst einige allgemeine Fragen über den Ort und die Lage der Klinik, und dann werde ich auf die äussere und innere Eintheilung derselben, zuletzt auch auf die innere Einrichtung ihrer Räume übergehen. Einige Worte über die Führung der Klinik und den klinischen Dienst werde ich später an einem anderen Orte noch beifügen.

Allgemeine Bemerkungen über die chirurgische Klinik.

Nach den jetzt fast überall anerkannten Regeln soll die chirurgische Klinik als eine selbstständige, von anderen Anstalten unabhängige Heilstätte errichtet werden. Das Verbinden derselben mit anderen Krankenanstalten wirkt auf die Entwicklung und die Dirigirung der Klinik direct schädigend. Hiermit soll aber nicht gesagt werden, dass die chirurgische Klinik mit anderen medicinischen Anstalten in keine Berührung kommen soll, im Gegentheil, wir finden es als rathsam, wenn sie in nächster Nähe der anderen Kliniken sich befindet und mit ihnen gewisse gemeinsame Vorrichtungen, wie z. B. eine Küche, eine Waschanstalt, gemeinsame technische Administration besitzt, dabei aber nicht unter demselben Dach und derselben medicinischen und theilweise auch administrativen Oberleitung steht, wie es leider immer noch oft der Fall ist. Die Interessen einer chirurgischen Klinik sind besonders in den Fragen des inneren Dienstes, der Aufnahme des Personals und der Kranken sehr oft im directen Widerspruch mit denen der anderen Kliniken. Es wirkt z. B. auf die Führung der Klinik recht störend, wenn die Bewilligung zur Anschaffung von verschiedenen, alltäglichen klinischen Bedarfsartikeln nicht von dem Director der Klinik, sondern von einem Administrationsbeamten abhängt, oder wenn als ältere Assistenten oder Secundärärzte vom Spitalsleiter ältere Aerzte anderer Anstalten der chirurgischen Klinik einfach zugewiesen werden, ob zwar sie noch keine fachmännische, chirurgische Bildung besitzen.

Jede chirurgische Klinik soll mit einem genügend grossen Garten

versehen sein. Am besten ist es, wenn sie in der Nähe von grösseren Parkanlagen oder grösseren Gärten errichtet wird. Am vortheilhaftesten wird die Klinik an der Stadtperipherie gebaut und das an einer Stelle, die durch die gewöhnlichen Beförderungsmittel (Tramway) von allen Stadttheilen bequem und schnell erreicht werden kann. Diese Lagerung der Klinik ermöglicht es, dass man zum Bau derselben eine Stelle mit trockenem, durch organische Bestandtheile nicht verunreinigtem — wenn möglich — steinigem oder sandigem Boden wählen kann.

In der nächsten Umgebung der Klinik sollen sich keine Bahnhöfe, Bahnlinien oder stark frequentirte Gassen, Fabriken, Gasanstalten u. dgl. befinden, die durch ihrem Lärm oder übelriechende, giftige Gase die Kranken belästigen.

Diese allgemein bekannten und anerkannten Regeln sind so frappirend, dass man glauben möchte, die Anführung derselben ist ganz überflüssig. Und doch habe ich auch in der neuesten Zeit einige neue, fertige oder im Bau begriffene Kliniken gesehen, die knapp an einer Eisenbahnbrücke, bei einer Maschinenfabrik, in einem tiefen Thal, in einem am dichtesten bewohnten Stadttheile u. dgl. sich befinden, und so schon durch ihre Lage allen modernen Regeln Hohn sprechen.

Wenn diese — wie gesagt — allgemein anerkannten Regeln so wenig beachtet werden, wie sieht es erst mit den Angelegenheiten aus, in denen noch keine Einigung erzielt wurde. Da haben wir zuerst die Frage der Grösse und der Grundform der Klinik, die bis heute den grössten Variationen unterliegen. Es bestehen Kliniken und Anstalten, die Hunderte und Hunderte von Kranken aufnehmen, und andererseits kleine Anstalten, die höchstens 20 Kranke auf einmal klinisch behandeln können. Einzelne Kliniken bilden grosse, palastartige Häuser und erinnern — besonders wenn sie sich noch in engster Verbindung mit anderen Anstalten befinden — an alte Klöster oder Gefängnisse, andere bestehen gleich einem Feldlager aus einem Complex von kleinen Baracken u. dgl.

Um diese Fragen richtig zu beantworten, betrachten wir zunächst den Zweck einer Klinik. Sie soll eine mustergültige Heilanstalt sein, und als solche alles besitzen, was zur Pflege und Heilung der Kranken aufzubringen ist. Weiter soll die Klinik eine gute Lehranstalt vorstellen und deswegen auch mit den nothwendigen Mitteln und Räumen versehen sein. Schliesslich soll sie als eine Pflegestätte der wissenschaftlichen Forschung betrachtet werden, und den hier arbeitenden Leuten die möglichsten Unterstützungen und Erleichterungen gewähren.

Will man allen diesen Forderungen Genüge leisten, darf man keine zu kleine Anstalten bauen, da sie wenig Material haben und auch zu kostspielig sind. Aber auch die Anstalten mit einer allzu grossen Bettanzahl sind nicht vortheilhaft, da sie von einem Menschen nicht gut überwacht und richtig geführt werden können. Der dirigirende Arzt, die eigentliche Seele der Klinik, kann sich unmöglich über eine Anzahl von 200—300 Kranken auf einmal so gut orientiren, wie es nothwendig wäre, und kann ebenfalls jedem einzelnen Kranken, den jüngeren Aerzten, dem Unterrichte und der wissenschaftlichen Forschung solche Aufmerksamkeit widmen, wie er es als Director thun sollte. Er selber, wenn er gewissenhaft arbeiten will, leidet unter solchen Verhältnissen psychisch wie phy-

sisch, besonders wenn man bedenkt, dass die Gehalte solcher Aerzte gewöhnlich keine glänzenden sind und sie gezwungen werden, sich noch mit der Privatpraxis zu beschäftigen.

Nach unserer Erfahrung sind Kliniken mit ca. 100 Betten nicht überlastet und besitzen dabei genug Material um allen gegebenen Anforderungen gut zu entsprechen.

Auch in der Grundform der Klinik müssen die oben erwähnten Regeln

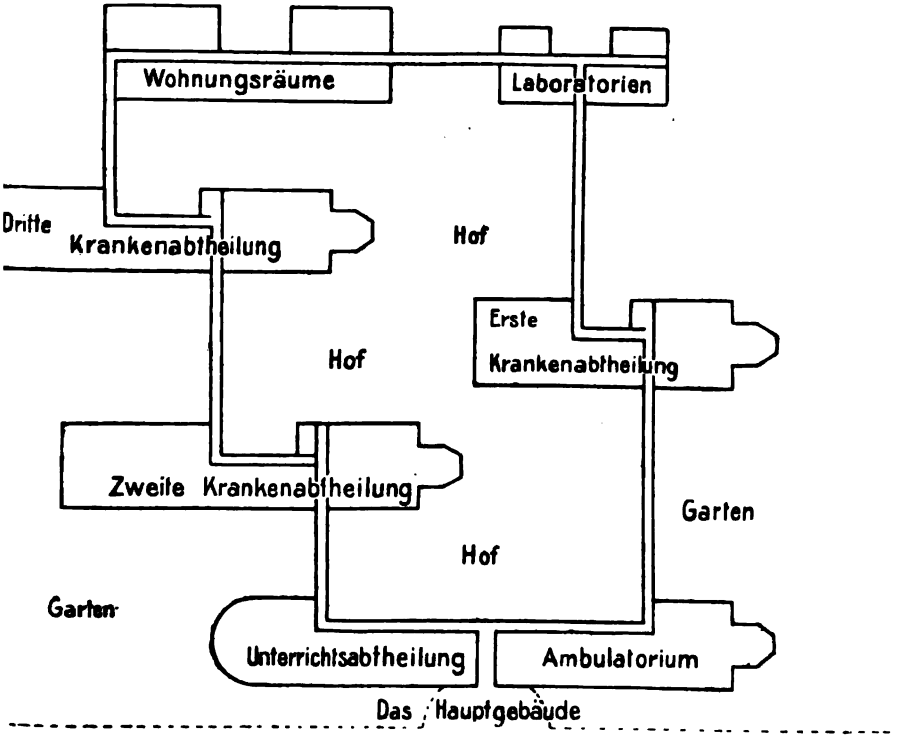

Die Eintheilung der klinischen Gebäude.
Fig. 1.

gehörig zum Ausdruck kommen und das geschieht am vortheilhaftesten, wenn für die oben erwähnten Zwecke nicht nur besondere Räume, sondern besondere für sich abgeschlossene Gebäude errichtet werden. Es sollen also besondere Gebäude für Kranke, besondere für Unterricht und womöglich auch für Forschung gebaut werden. An diese Gebäude soll sich noch ein Weiteres angliedern, welches die Wohnungen des Personals enthält. Diese Eintheilung sichert den Kranken die gehörige Ruhe, welche in der Behandlung der Krankheiten immer zu berücksichtigen ist, und andererseits ermöglicht es, dass der Unterricht und die wissenschaftliche Forschung in ihren Bahnen richtig gleiten können. Um das Letztere etwas näher zu präcisiren,

bemerken wir, dass die Hörer der Medicin, die bei Sectionen, Untersuchungen von inficirten Kranken u. ä. öfters mitwirken müssen, sehr leicht einige infectiöse Affectionen in die chirurgische Klinik einschleppen können. Dieses geschieht dann viel leichter, wenn die Unterrichtsabtheilung und die Krankenwohnungen in einem Gebäude, nicht getrennt sich vorfinden. Auf eine ganz gleiche Weise kann z. B. auch Erysipel u. ä. Krankheiten durch ambulante Patienten aus der Stadt in die Klinik eingeschleppt werden.

Wir stellen uns also die Eintheilung einzelner klinischer Gebäude etwa folgendermaassen vor: An einer Stelle, die von der Gasse aus leicht zugänglich ist, errichtet man ein grösseres Gebäude (Fig. 1), welches den Unterrichts- und theilweise auch den Forschungszwecken dienen soll und mit einem Hörsaal sowie mit allen nothwendigen Nebenräumen versehen ist. In diesem Gebäude kann sich auch in den Städten, wo das Ambulatorium nicht allzu gross ist, eine Abtheilung zur Aufnahme und zur eventuellen Behandlung der ambulanten Kranken befinden. Ist das Ambulatorium zu gross, dann finden wir es für angezeigt, für dasselbe ein besonderes Haus einzurichten. Uebrigens auch in dem Falle, wo sich die Unterrichtsabtheilung und das Ambulatorium in demselben Gebäude befinden, sollen sie ganz exact von einander getrennt und auch mit besonderen Eingängen versehen werden.

In einer gehörigen Entfernung von diesem Gebäude und mit demselben nur durch zwei Gänge vereinigt, befinden sich die Abtheilungen für Kranke. Wir sprechen hier von mehreren Krankenabtheilungen, weil die Wohnungs- und Behandlungsräume der Patienten ebenfalls nach besonderen Regeln gegliedert werden.

Die Kranken der chirurgischen Klinik theilen wir gewöhnlich in drei Kategorien. Die erste Gruppe bilden die Patienten, die in die Klinik mit schwer inficirten Wunden, oder mit infectiösen Erkrankungen kommen, die auf die Anderen sehr leicht übertragen werden können. Selbstverständlich muss die Gruppe dieser Patienten womöglich genau von den anderen separirt werden; dies geschieht am leichtesten und ganz exact, wenn wir diese Kranken in ein besonderes Gebäude legen und hier alles, was zur Behandlung derselben nothwendig ist, ebenfalls errichten. Da wir hier noch die Patienten nach ihrem Geschlecht trennen müssen, so haben wir in dieser ersten auch septisch genannten Krankenabtheilung drei Unterabtheilungen: eine, die die Operationsräume enthält und zwei Abtheilungen, die als Wohnungen der männlichen und weiblichen Kranken dienen.

Die zweite Gruppe der Patienten kommt zwar ebenfalls mit nicht ganz reinen Wunden in die Klinik, doch ist die Infection nicht so schwer und auch die Uebertragungsgefahr nicht so gross. Immerhin ist es aber gut, auch diese Kranken von den Anderen auf ähnliche Weise wie die schwer inficirten Kranken zu separiren und selbstverständlich auch hier die oben erwähnten drei Unterabtheilungen zu errichten.

Die dritte Krankenkategorie wird in die Klinik mit reinen Wunden gebracht oder dort rein operirt. Die Patienten dieser Gruppe sind zwar, was die Infection anbetrifft, für die Anderen ungefährlich, können aber von den Patienten der ersten zwei Gruppen mehr oder weniger leicht inficirt werden. Deswegen ist es ebenfalls rathsam für sie, ein besonderes

Gebäude zu bauen und sie auf diese Weise von den anderen separiren. Auch hier werden wir also die drei bekannten Unterabtheilungen creiren müssen. Im Grossen und Ganzen errichten wir für die chirurgischen Kranken drei besondere Wohnungsgebäude mit je einem Operationssaal und den nothwendigen Nebenräumen, die jedes für sich ein geschlossenes Ganze bilden.

In unseren Ländern zählt gewöhnlich die zweite Krankengruppe (Kranke mit leicht inficirten Wunden) die meisten Patienten; sie ist gewöhnlich ebenso gross, wie die anderen zwei Gruppen zusammen. Deswegen soll das für sie bestimmte Gebäude etwas grösser sein als die zwei anderen. Die erste Gruppe ist gewöhnlich, die die wenigsten Patienten enthält und kann also viel kleiner als die zweite und auch als die dritte gebaut werden. Dagegen soll sie mit den anderen Gruppen in keiner directen Verbindung sich befinden. Die Vereinigungsgänge, die die einzelnen klinischen Gebäude verbinden, sollen hier einerseits nur in das Ambulatorium, andererseits in die nächste von den Kranken nicht bewohnte Abtheilung führen. In einigen Ländern wurden für die septischen Patienten ganz separate mit den anderen klinischen Gebäuden auch durch die Gänge nicht vereinigte Häuser gebaut.

Die Krankenwohnungen der zwei anderen Gruppen sollen mit einander, mit dem Hauptgebäude und Personalswohnungen durch gedeckte Gänge verbunden werden. Hinter den Krankenwohnungen könnte man in einem besonderen Hause die Wohnungen des Personals und etwas weiter die Laboratorien in einem zweiten Hause errichten.

Hiermit wären die Grundrisse einer chirurgischen Klinik gegeben. Bei kleineren Anstalten, die nur zur Behandlung der Kranken bestimmt sind, könnte man an Stelle des Hörsaales die Wohnungs- und Administrationsräume einrichten und somit kein besonderes Gebäude für dieselben zu bauen. Die Laboratorien könnte man weiter mit dem Ambulatorium vereinigen, so dass auch das Gebäude für dieselben in Wegfall käme. Die Wohnungsräume der Kranken der zweiten und der dritten Gruppe lassen sich ebenfalls im Nothfalle mit einander verbinden und zwar in der Weise, dass die Patienten der dritten Gruppe die erste Etage, die der zweiten Kategorie Parterrewohnungen einnehmen und in einem gemeinsamen Operationssaal operirt werden. Für die Kranken der ersten Gruppe wäre auf alle Fälle ein Extragebäude zu bestimmen. Auf diese Weise könnte man bei kleineren chirurgischen Krankenhäusern mit drei besonderen nur durch Gänge mit einander verbundenen Gebäuden auskommen. Natürlich müsste man bei dieser Eintheilung auf eine gewisse Sicherheit in der Behandlung und viele andere Vortheile verzichten.

Ueber Detaileintheilung einzelner klinischer Gebäude.

Das Hauptgebäude, welches für die Lehrzwecke und für das Ambulatorium bestimmt ist, soll, wie früher gesagt, von der Gasse leicht zu erreichen sein, doch an dieselbe nicht direct angrenzen. Ein kleiner, mit einem hohen Eisengitterzaun versehener Vorgarten soll es von der Gasse trennen. Dieser Garten soll nur einen Theil von dem grossen klinischen Garten bilden und nur mit Sträuchern und Blumen bepflanzt sein. Auch

der klinische Garten soll mit einem hohen Zaun versehen sein, sodass jede directe uncontrolirbare Berührung der Patienten mit dem Publicum ausgeschlossen wäre. Aus diesem Grunde ist auch das Hauptgebäude nur mit einem Haupteingang versehen, der von einem Portier Tag und Nacht bewacht wird. Dieser Haupteingang bildet die Grenze zwischen der Lehrabtheilung und den Ambulatoriumräumen. Er ist so gelegen, dass die Wagen direct bei ihm vorfahren und event. zwei nebeneinander zugleich in die Anstalt hineinfahren können. Er bildet also eine Art Durchgang. Der Fussboden des Einganges sowie eine gewisse Strecke der klinischen Einfahrt ist aus Asphalt errichtet, damit der Wagenlärm möglichst gelindert wird. Die Eingangspforte ist mit einer automatisch schliessenden Flügelthür und einem den oberen Thürtheil einnehmenden Glasfenster versehen. Eine ganz ähnliche Thür bildet auch den inneren Schluss des Haupteinganges. Zur linken Seite dieses Ganges (Fig. 2) treffen wir zuerst ein grosses Glasfenster und etwas weiter eine Seitenthür, die in die Portierloge führen. Diese Thür sowie alle anderen klinischen Thüren sind ganz glatt gezimmert, ohne jede Ornamentik und mit einer dunklen Farbe gestrichen. Auf diese Weise will man verhindern, dass sich an derselben nicht allzuviel Staub ansammelt und bei etwas stärkeren Luftströmungen die Luft nicht verunreinigt. Die Thüren der Kranken- und Operationssäle sollen mit einer hellen Farbe, am besten mit einer Emailfarbe tingirt werden, damit man jede Besehmutzung derselben gleich sieht und sie reinigen kann. In einigen

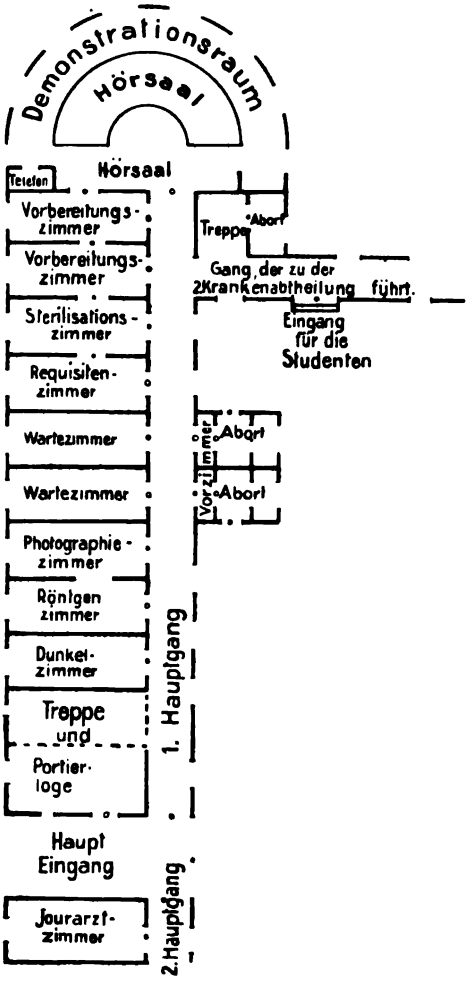

Hauptgebäude. Die Unterrichtsabtheilung.
Fig. 2.

Anstalten wurde zu diesen und ähnlichen Zwecken Emailfarbe „Pef“ zur vollen Zufriedenheit angewandt. Bei Herrn Dr. von Stein (Otiatrische Klinik) in Moskau wurde eine besondere Emailfarbe ebenfalls als sehr dauerhaft und recht gut gelobt. Die Emailfarbe „Pef“, die man jetzt überall bekommen kann (Porcellan-Emailfarbe), hat sich auch als ein sehr guter Wandanstrich bewährt, da sie durch das Wasser nicht angegriffen wird und auch meist sehr dauerhaft ist.

Hinter der Portierloge oder event. auch vis-à-vis von derselben befindet sich eine bequeme Stiege, die in die erste Etage des Gebäudes führt. Hier fängt auch ein langer Gang an (Hauptgang in unserer Zeichnung), in den die Eingänge aller Parterrezimmer einmünden. Dieser Gang ist von dem Haupteingange durch eine Doppelthür getrennt.

Die Zimmer, in die wir aus diesem Gange gelangen, sind: ein Dunkelzimmer, bestimmt für innere Untersuchungen (Laryngoskopie, Cystoskopie u. a.), weiter ein Zimmer für Röntgenographie, wo die Patienten, die den Studenten vorgeführt werden, event. sofort durchleuchtet werden. Demselben Zwecke dient auch ein zweites Zimmer, wo die verschiedenen photographischen Utensilien aufbewahrt werden. Beide Zimmer sind schwarz tapezirt oder mit einer nicht glänzenden schwarzen Farbe bestrichen und mit gut verschliessbaren Eisenvorhängen in den Fenstern versehen. Die Zwischenwand zwischen beiden Zimmern soll mit einer dünnen Blech- oder einer stärkeren Staniolschicht versehen werden, damit die Röntgenstrahlen durch diese Wand nicht durchdringen können. Beide Zimmer sind durch eine mit Staniol austapezirte Thür miteinander verbunden. Weiter folgen zwei Wartezimmer, wo die zur Demonstration bestimmten Patienten sich aufhalten können. Von diesen Zimmern ist das eine für die Frauen, das andere für die Männer bestimmt. Vis-à-vis von diesen Zimmern sind Aborte getrennt für Männer und Frauen errichtet. Diese Aborte haben zuerst ein kleines Vorzimmer, welches mit einem Fenster versehen ist und dazu dient, dass der üble Geruch aus den Aborten nicht so leicht in den Haupteingang vordringen kann. Sie sind mit Porcellanmuscheln versehen und haben automatisch schliessende Sitze. Die Wasserspülung kann entweder durch den Druck des Sitzes oder durch den Druck auf einem in dem Fussboden sich befindenden Knopf in Thätigkeit gesetzt werden. Die Abortfenster tragen trübe Glasscheiben. Im Anschluss an die Wartezimmer treffen wir ein Requisitenzimmer, wo verschiedene zum Vortrage bestimmte Utensilien aufbewahrt werden. Weiter folgen drei durch Seitenthüren miteinander verbundene Zimmer, wo die Verbände und die Instrumente sterilisirt und aufbewahrt werden und wo auch die Aerzte und die Patienten zu kleinen Operationen sich vorbereiten. Diese Zimmer sollen abwaschbare Wände — am besten mit Porcellan-Emailfarbe bestrichen — besitzen. Das letzte dieser Zimmer hat eine directe Communication mit dem Hörsaal. Die Zwischenthüren dieser Zimmer bewegen sich auf Rollen und lassen sich durch einen leichten Druck zur Seite und parallel mit der Zimmerwand verschieben. Ebensolche Thüren sollen sie auch auf der Gangseite besitzen.

Alle bis jetzt genannten Zimmer haben ihre Eingänge von dem Hauptgang des Gebäudes. Dieser Gang ist auf der anderen Seite mit einer gehörigen Anzahl von Fenstern versehen und hat bei seinem Anfange eine auto-

matisch schliessende Flügelthür. Er mündet in den Hörsaal und ist hier mit einer ähnlichen Thür versehen wie die Desinfectionsräume. Sein Fussboden sowie derjenige der einzelnen bis jetzt genannten Zimmer soll aus einem Material errichtet werden, welches die Wärme nicht allzuschnell absorbirt oder wieder durchlässt und in Folge dessen sich nicht unangenehm anfühlt. In einigen Krankenhäusern wurde eine grössere Anzahl von Lungenerkrankungen beobachtet, die sich mit grosser Wahrscheinlichkeit auf den zu kalten Fussboden der Gänge und der Säle zurückführen liess. Aber die Wahl eines entsprechenden Materials für die Herstellung des Fussbodens ist ziemlich schwer, da man auf dasselbe auch die Ansprüche einer grossen Dauerhaftigkeit und auch der leichten und bequemen Reinlichkeit stellen muss. Die steinernen und anderen Böden, die sich gut reinigen lassen, sind kalt, und die hölzernen event. auch; die Fussböden aus Asphalt und andere sind wenig dauerhaft und lassen sich nur schwer reinigen. In einer Breslauer Klinik (Privatklinik von Mikulicz) habe ich einen guten Fussboden aus Papyroloith gesehen, der so ziemlich alle die guten Eigenschaften besass, dabei aber eine schlechte graue Farbe hatte. In einer anderen Klinik wurde der steinerne Boden mit einer dicken Schicht von Linoleum bedeckt, was als zweckmässig gefunden wurde. In den Operations- und Vorbereitungssälen wurde fast überall ein Fussboden aus Steingut errichtet, da er dauerhaft ist und sich gut reinigen lässt. Zweckmässig ist er aber wegen seiner Kälte nicht. Die Breite des Ganges soll wenigstens so gross sein, dass zwei Krankenbetten gut nebeneinander fahren und überall bequem umdrehen können. Leider haben wir auch in einigen neuen Kliniken so schmale Gänge gesehen, dass man dort die Patienten nur auf einer Tragbahre und auch das nur mühsam transportiren konnte. Die kleinste Breite der Gänge soll wenigstens $2^1/_2$—3 m betragen. Die Fenster der Gänge sollen ebenso gross sein, wie die der Zimmer, also eine Breite von wenigstens 1 m und eine Höhe von wenigstens $2^1/_2$ m haben. Sie sollen als Flügelfenster errichtet werden, die sich nach innen öffnen und hier durch eine automatische Vorrichtung festgehalten werden. Der obere Theil derselben kann von dem unteren durch eine Querleiste getrennt sein und sich um die verticale Axe als ein Ganzes drehen und in jeder beliebigen Stellung automatisch fixiren lassen. Auf diese Weise kann man die Lüftung der Gänge etwas erleichtern. Uebrigens soll die Ventilation der Gänge durch eine besondere Vorrichtung ermöglicht werden. Wir werden auf dieses Thema sowie auf die Frage der Heizung der Gänge später noch einmal kommen. Alle Fenster sollen mit guten Vorhängen versehen sein. Als sehr gut haben sich Leinwandvorhänge bewährt, die sich durch eine automatische Vorrichtung durch Zug in jeder Lage befestigen und wieder zusammenrollen lassen. Die Thüren der einzelnen Zimmer haben wenigstens eine Breite von $1^1/_2$ und eine Höhe von $2^1/_2$ m und besitzen keine Schwellen, damit man in das Zimmer mit einem kleinen Krankenbettwagen bequem hineinfahren kann. Oberhalb der Thür oder event. auch an derselben befindet sich eine Inschrift, die kurz den Zweck des betreffenden Zimmers bezeichnet und ausserdem näherer Orientation halber noch eine Nummer trägt.

Den Schluss dieser Abtheilung bildet ein geräumiger Hörsaal, dessen Dimensionen der Hörerzahl entsprechen würden, und hier deswegen nicht

näher bezeichnet werden können. Was seine Form anbetrifft, so haben wir die verschiedensten Variationen gefunden. Einige Hörsäle waren oval, oder länglich mit einer halbkreisförmigen hinteren Wand, andere wieder den gewöhnlichen Zimmern so ziemlich gleich, nur von bedeutender Grösse u. dgl. Wir finden, dass sich am meisten längliche, amphitheaterartige Hörsäle bewährt haben. Sie sollen mit einer genügenden Anzahl von Fenstern und dem Oberlicht (Glasdach) versehen sein und eine amphitheatralische Einrichtung der Bänke besitzen. Das Oberlicht nimmt den grösseren Theil des Daches ein und besteht aus einem geschlossenen, heizbaren Glasraum, der oben wie unten mit starken Glasscheiben versehen ist und eiserne Constructionen besitzt. Zwei, event. auch mehrere auf den Eisenbalken aufgestellte kleine flache Wägen lassen sich mittels eines Strickes in dem Innern des Glasraumes bewegen, um die Reinigung der Scheibe von innen zu ermöglichen. Es ist auch absolut nothwendig, dass dieser Raum sich gut heizen lässt; denn sonst werden die unteren Scheiben zu kühl und bedecken sich mit dem Wasserdampfniederschlag. Das Wasser sammelt sich dann hier in einer grösseren Menge an und tropft herunter. Der Hörsaalraum ist in zwei Theile getrennt, der eine Theil ist für die Studenten bestimmt und trägt die schon oben erwähnten Bänke. Diese Bänke sollen aus Eisen errichtet und nur mit hölzernen Tisch und Sitzplatten versehen sein. In die Tischplatten soll eine gehörige Anzahl von Tintenfässern eingelegt werden. Die amphitheatralisch errichteten Bänke und Tische werden durch drei bis vier Treppengänge in eine entsprechende Reihenzahl getrennt. Diese Treppengänge sind unten durch eiserne Thüren geschlossen oder enden hier blind.

Den zweiten, kleineren Theil des Hörsaales nimmt der Unterrichts- und Operationsraum ein. Dieser Raum ist durch eine Thür mit dem Hauptgange und eine andere Thür mit dem oben erwähnten Vorbereitungszimmer verbunden. Seine Wände sind von der grossen Zwischenwand und den Studentenbänken gebildet. Die Zwischenwand ist entweder mit Emaillelack bestrichen oder mit Emailleblech bedeckt. Die letztere Art der Versorgung der Wände, habe ich in der Münchener chirurgischen Klinik gesehen und als ausgezeichnet gefunden. Sie sah damals, trotzdem sie seit zwei Jahren nicht reparirt wurde, so gut wie neu aus. Die Wand, die den Bänken zugekehrt ist und eigentlich von der letzten Bankreihe gebildet wird, soll ganz dicht und ebenfalls mit einem abwaschbaren Ueberzug aus Emaillelack oder Emailleblech versehen sein. Der Fussboden des soeben beschriebenen Raumes soll auf zwei event. drei Stellen syphonartige Canalöffnungen besitzen und so errichtet werden, dass die auf den Fussboden ausgegossenen Flüssigkeiten bequem und schnell den genannten Oeffnungen zufliessen können. Ganz dieselbe Einrichtung soll sich in allen Zimmern befinden, in denen das Wasser reichlicher auf den Boden ausgegossen wird, wie z. B. in den Vorbereitungszimmern, Untersuchungs- und Verbandräumen, Operationssälen und Badezimmern.

Aus dem Unterrichtsraum des Hörsaales kann man durch eine Seitenthür noch in einen hufeisenförmigen Gang gelangen, der unter dem Studententheil des Saales liegt, und ebenso wie der Hörsaal, mit zahlreichen Fenstern versehen ist. Dieser Theil eignet sich gut als ein Demonstrationsraum für die Studenten (medic. Klinik von Korczynski in Krakau), wo man

anatomische und mikroskopische Präparate demonstriren kann. Er soll also noch einen Eingang von der anderen Seite des Hörsaales besitzen und von hier den Studenten zugänglich sein. Man kann in demselben auch eine locale telephonische Station der Klinik bilden.

Für die Studenten soll ein besonderer Eingang in den Hörsaal errichtet werden. Auf diese Weise wird die Infectionsgefahr, die event. auch von den Studenten in die Klinik hineingeschleppt werden könnte, auf das Minimum reducirt, da das Gros der Studenten nur gewisse Räume betreten kann. Andererseits soll man natürlich denjenigen Studenten, die z. B. keine solche Gefahr vorstellen, d. h. keine anatomischen oder pathologischen Sectionen mitmachen, der grösstmöglichste Zugang zu allen klinischen Räumen in gewissen Zeiten erlaubt werden. Der Studenteneingang soll von dem Hofe eröffnet werden und in Form einer Treppe direct zu den oberen Bankreihen des Hörsaales führen. Hier kann man event. unter der Treppe Aborte für die Studenten und bei dem Eingange in den Hörsaal die Garderobe errichten. Im Falle des Platzmangels können die Studentenaborte auch in den Souterrainlocalitäten sich befinden. Bei der Studententreppe trifft man noch einen Nebengang, der einerseits in den Hauptgang des Unterrichtsgebäudes, andererseits in die zweite Krankenabtheilung führt und an beiden Stellen durch je eine automatisch schliessende Doppelthür begrenzt wird.

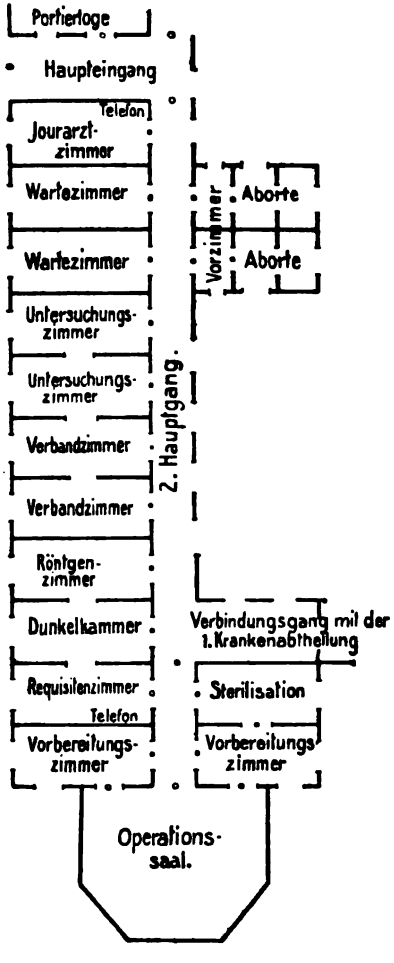

Ambulatorium (Hauptgebäude).
Fig. 3.

Den zweiten Theil des Hauptgebäudes (Fig. 3), bildet das Ambulatorium. Der Zugang zu demselben ist ebenfalls von dem Haupteingange aus errichtet und führt in einen gleichen Hauptgang, wie wir es in der Unterrichtsabtheilung vorgefunden haben. Dieser Hauptgang hat zu seiner rechten Seite die ambulatorischen Räume und ist an seinem zweiten Ende durch einen Operationssaal sammt den zugehörigen Localitäten verschlossen. Links ist er durch einen Nebengang mit der ersten Krankenabtheilung verbunden.

In den ambulatorischen Räumen treffen wir zuerst ein Jourarztzimmer,

in dem ein Arzt ausserhalb der Ordinationsstunden sich immer befinden soll, der die „dringenden" Fälle untersucht und sie event. auch in die Klinik aufnimmt. In diesem Zimmer ist auch eine Station des klinischen Telephons. Weiter folgen zwei Wartezimmer, die mit je zwei, event. auch drei Fenstern versehen sind und einen grösseren Raum einnehmen, als die Wartezimmer der Unterrichtsabtheilung. Sie sind analog wie die letzteren Zimmer eingerichtet; vis-à-vis von denselben befinden sich die poliklinischen Aborte, die die andere Seite des Ganges einnehmen. Weiter treffen wir hier zwei kleinere Untersuchungs- und zwei kleinere Verbandzimmer mit möglichst grossen Fenstern. Als sehr praktische Fenster für die Operation, Untersuchung, Verband und Vorbereitungsräume, haben sich grosse Fenster mit Eisenrahmen bewährt, die sich um ihre verticale in der Mitte des Fensters gelegene Achse bewegen. Solche Fenster lassen sich ausserordentlich schnell öffnen und gewähren der Luftströmung im Nu einen grossen, freien Raum, was bei anders eingerichteten Fenstern nicht möglich ist. Wir haben einige Mal gesehen, dass diese rasche Zuführung der grossen Mengen von frischer Luft bei Chloroformasfyxien ungemein erfrischend auf die Patienten wirkte und so die drohende Gefahr schnell zu beseitigen mithalf.

Die letzten vier Zimmer sind durch Seitenthüren miteinander verbunden. Diese Thüren verlaufen auf Rollen und lassen sich nur durch Seitenschiebung öffnen, ähnlich wie die Thüre der letzten Zimmer der Unterrichtsabtheilung.

Das nächstfolgende Zimmer ist als Röntgen-Zimmer, ein zweites als Dunkelzimmer für innere Untersuchungen ganz gleich errichtet, wie dieselben Zimmer in der Unterrichtsabtheilung; dann folgt ein Requisiten-Zimmer, in dem Operationsinstrumente, Verbandmaterialien u. ä. aufgehoben werden und wo auch die Station des klinischen Telephons sich befindet. Schliesslich treffen wir hier ein Vorbereitungszimmer, welches mit dem Operationssaal communicirt und zur rechten Seite des Ganges liegt. Ein weiteres Vorbereitungszimmer ist zur linken Seite des Ganges errichtet und mit dem Operationssaal und einem Sterilisationszimmer durch Seitenthüren verbunden. Auch diese Zimmer correspondiren mit denjenigen des Unterrichtsraumes, nur sind sie gewöhnlich etwas grösser. Der Operationssaal ist mit Oberlicht und grossen Seitenfenstern versehen, Die Construction des Oberlichtes entspricht derjenigen des Hörsaales, die der Seitenfenster der zuletzt beschriebenen Fensterart. Der ganze Saal hat eine Eisenconstruction, in seiner Grundform ist er entweder oval oder sechseckig, aber mit abgerundeten Ecken. Seine Wände sind aus Emailleblech und Glas, glatt und gut abwaschbar. Der Fussboden ist gleich eingerichtet wie der des Hörsaales.

Ein Nebengang, welcher sich an das Sterilisationszimmer anschliesst und mit einer Doppelthür versehen ist, verbindet das Ambulatorium mit der ersten Krankenabtheilung. Es wäre rathsam, in dem ambulatorischen Tractus nach Thunlichkeit noch zwei Zimmer für operirte Patienten zu errichten, die manchmal einige Stunden ausruhen müssen, bevor sie genügend Kräfte zum Nachhausegehen gesammelt haben. Diese Zimmer könnte man in die Nachbarschaft des ambulatorischen Nebenganges legen.

Die zwei schon erwähnten Nebengänge des Hauptgebäudes sind von beiden Seiten mit Fenstern versehen und ganz gleich wie die Hauptgänge eingerichtet. Ihre Länge soll möglichst gross sein, damit keine geschlossenen kleinen Höfe entstehen und dem Sonnenlicht und der freien Luftströmung möglichst wenig Hindernisse in den Weg stellen. Bei allen klinischen Gebäuden ist es nämlich in unserem Klima wünschenswerth,

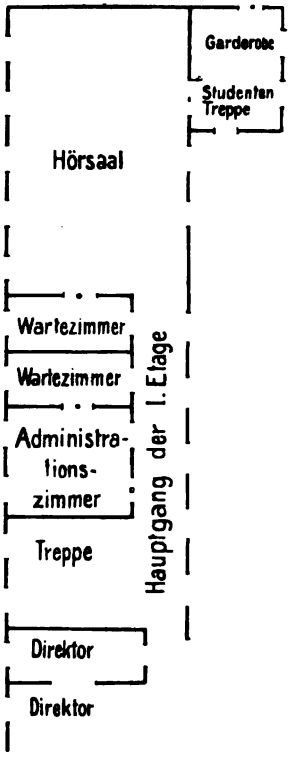

Der östliche Theil der 1. Etage (Hauptgebäude).
Fig. 4.

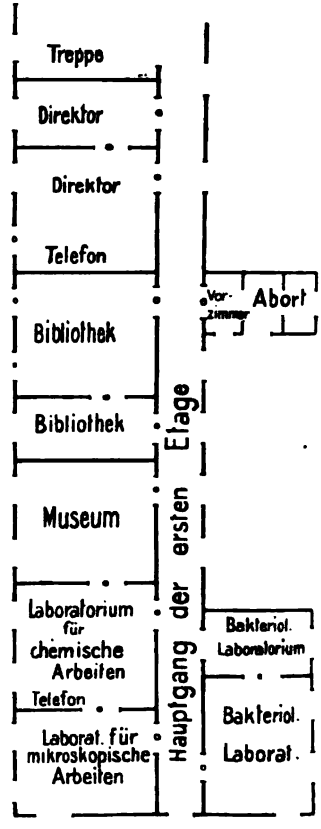

Der westliche Theil der 1. Etage (Hauptgebäude).
Fig. 5.

dass sie thunlichst frei stehen und von der Sonne so lange als möglich beleuchtet werden. Deswegen rathen wir, dieselben mit der Front gegen Süden zu bauen, in welcher Lage die Tagesbeleuchtung am besten ausgenützt wird. Dieses gilt besonders für die Wohnungsräume der Kranken, weniger für die Demonstrations- und Unterrichtsräume, da in den letzteren viel Oberlicht gebraucht wird, welches in jeder Lage genügende Tagesbeleuchtung verschafft.

Die erste Etage des Hauptgebäudes (Fig. 4) besitzt, wie schon erwähnt, zwei Stiegen, die Hauptstiege und die Studentenstiege. Die letztere führt einerseits in den grossen Hörsaal, andererseits in einen kleineren Hörsaal, der in der ersten Etage errichtet ist. Dieser Saal ist für Abendcurse der Docenten und Assistenten, kurze Demonstrationen, Examina u. ä. bestimmt. Er ist gewissermaassen aus Sparsamkeitsrücksichten erbaut, da man seine Beleuchtung, Reinigung etc. viel billiger besorgen kann, als es in dem grossen Hörsaal möglich ist. Ausserdem ist ein solcher kleiner Hörsaal als eine Bequemlichkeitsvorrichtung zu betrachten, die von vielen Directoren als sehr praktisch gelobt wird. Womöglich soll auch dieser Hörsaal wenigstens theilweise mit Oberlicht versehen sein, sonst aber eher an die gewöhnlichen Schulsäle erinnern. Er nimmt die ganze Breite der ersten Etage ein und ist durch den Hauptgang der ersten Etage mit anderen Zimmern verbunden. In seiner nächsten Nachbarschaft befinden sich zwei Warteräume für die zur Demonstration bestimmten Patienten. In diesen Zimmern können sich auch verschiedene, zur Demonstration nothwendige Utensilien befinden. Das nächste Zimmer ist als Administrations-Zimmer errichtet. In diesem Zimmer werden die klinischen Bücher und Acten aufgehoben und event. auch die technische Leitung der Anstalt von einem besonderen Beamten besorgt. Ist aber eine gemeinschaftliche technische Administration für mehrere Kliniken errichtet, so dient dieses Zimmer nur für den ersten Zweck. Hinter dem Administrationszimmer wird die erste Etage durch die Hauptstiege in zwei Theile getrennt, von denen wir den ersten soeben beschrieben haben. Der zweite Theil (Fig. 5) enthält zwei Directorzimmer: das eine als Wartezimmer, das andere als das eigentliche Directorzimmer eingerichtet. Beide Zimmer sind durch eine Seitenthür miteinander verbunden. Weiter folgen zwei Bibliothekzimmer, ein bis zwei Museumzimmer und drei bis vier grosse Laboratorien, und zwar Laboratorium für mikroskopische, chemische und bakteriologische Arbeiten. Bei der Haupttreppe ist ein Abort errichtet, der sich oberhalb des poliklinischen Abortes befindet.

Hiermit wäre die Beschreibung des Hauptgebäudes erledigt. Wir schreiten jetzt zur Besichtigung der Wohnungshäuser der Patienten. Diese Gebäude sind durch einen unter einem geraden Winkel sie treffenden Nebengang in zwei Theile getrennt: in die eigentlichen Wohnungszimmer und den Operationstheil. Der letztere (Fig. 6) hat in seiner Mitte einen kurzen mit Oberlicht versehenen Gang, zu deren beiden Seiten zunächst zwei Wartezimmer liegen; diese Zimmer sind für diejenigen Patienten bestimmt, die am Operationstage auf die Operation warten und zu derselben schon vorbereitet sind, oder sofort vorbereitet werden sollen. Zwei weitere Zimmer sind als Desinfections- und Sterilisationsräume eingerichtet. Hier werden die Verbände und Instrumente sterilisirt eventuell auch das sterilisirte Wasser zur Operation erwärmt. Ausserdem befindet sich hier auch eine Art Materialienlager: an besonderen Stellen werden hier auch die nicht sterilisirten Verbände, Chemikalien, Gläser, Reinigungsgeräthe u. ä. aufgehoben.

Drei nächstfolgende Zimmer sollen zum Vorbereiten der Patienten und der Aerzte zur Operation dienen. Alle diese Zimmer mit Ausnahme der Wartezimmer sind mit einander durch Seitenthüren (mit seitlicher

Verschiebung) verbunden und ganz ähnlich eingerichtet wie die entsprechenden Zimmer des Ambulatoriums. Den Schluss dieser Abtheilung bildet ein geräumiger Operationssaal, der ebenfalls mit Oberlicht versehen ist und auch sonst dem ambulatorischen Operationssaal gleicht.

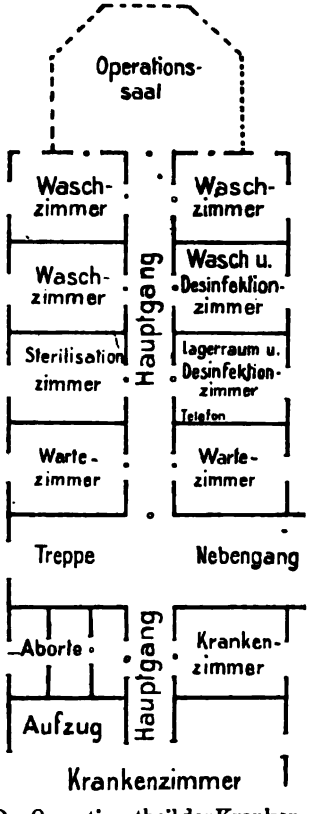

Der Operationstheil der Krankenabtheilung für aseptische Kranke.
Fig. 6.

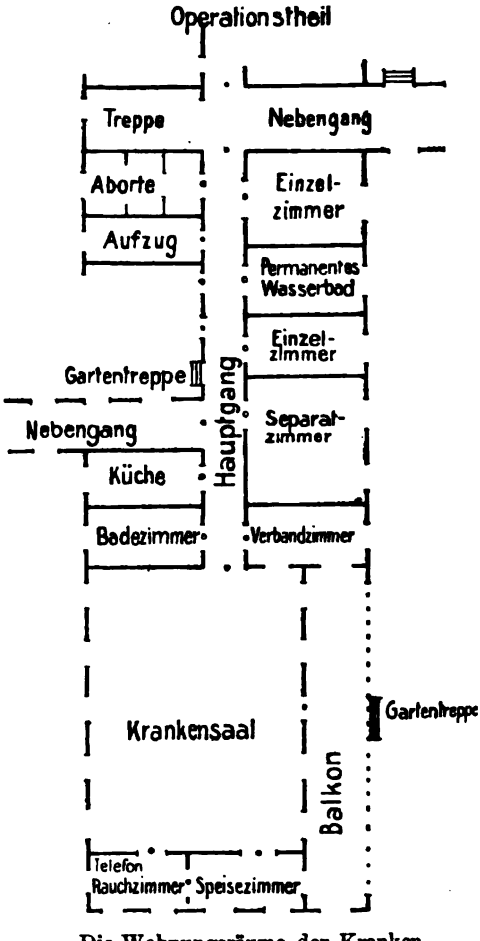

Die Wohnungsräume der Kranken (Krankenabtheilung).
Fig. 7.

Der andere Theil dieses Hauses (Fig. 7), der zur linken Seite des Nebenganges liegt, fängt mit einer bequemen Treppe an. Dieser Theil ist einstöckig und enthält die eigentlichen Wohnungsräume der Patienten. Die erste Etage ist für Männer, das Parterre des Gebäudes für Frauen bestimmt. Von dem schon erwähnten Nebengange aus biegt unter einem geraden Winkel der Hauptgang des Hauses ab. Er ist eine directe Fort-

setzung des Ganges der Operationsabtheilung und von dem Nebengange durch eine Flügelthür getrennt. Zur rechten Seite des Hauptganges treffen wir zuerst ein geräumiges Zimmer, welches für die schon operirten Patienten eingerichtet ist. Hierher werden sofort nach der Operation diejenigen Patienten gebracht und einige Stunden bis Tage gehalten, die sich von der Narkose nicht gehörig erholt haben, oder die besonderer Pflege bedürfen, eventuell ihrer Umgebung durch Klagen und Schreien u. ä. lästig werden. Wir haben diese Einrichtung als recht zweckmässig und human gefunden, da wir öfters gesehen haben, wie der Anblick der noch bewusstlosen, schreienden und klagenden Patienten die anderen Kranken beunruhigt und sie auch von der Operation abschreckt.

Weiter folgt ein Zimmer für permanentes Wasserbad. In diesem Zimmer werden diejenigen Patienten gehalten, die ihres Leidens wegen Stunden eventuell auch Tage lang in einem entsprechend eingerichteten Bade verbleiben müssen, wie z. B. nach ausgebreiteten Verbrennungen, bei grossen Ekzemen u. ä. Auch diese Einrichtung ist viel praktischer und humaner als diejenige, die wir in einigen Krankenhäusern gesehen, in welchen die Patienten in den gemeinschaftlichen Krankenzimmern in die Badewanne gesetzt wurden, ungeachtet ihres eigenen Schamgefühls und der Belästigung (durch die Wasserdämpfe u. s. w.) für die anderen Patienten.

Die nächsten zwei Zimmer sind als Separatzimmer für einen bis vier Kranke bestimmt. In diesem Zimmer werden Schwerkranke oder Reconvalescenten gelagert, die entweder einer besonderen oder nur einer unbedeutenden Pflege bedürfen. In einzelnen Kliniken und Krankenhäusern werden diese Zimmer etwas bequemer eingerichtet und dienen als „Classenzimmer" für reichere Patienten, die für diese Begünstigung entsprechend mehr bezahlen müssen. Unserer Meinung nach ist diese Einrichtung in den Kliniken nicht am Platze, da die Klinik als eine Lehranstalt hauptsächlich für arme Kranke errichtet und mit allen nothwendigen Vorrichtungen gleichmässig versehen ist. Uebrigens führt die Aufnahme und die Bevorzugung einzelner reicherer Patienten immer zu gewissen Collisionen. In den Spitälern und sonstigen Anstalten verhält sich natürlich die Sache etwas anders — aber auch da bei der Errichtung von „Classen" soll man eine Anzahl von „Einzel- oder Separatzimmern" für Arme reserviren und diese Zimmer auch entsprechend benutzen.

Zuletzt kommt ein Verbandszimmer, in dem die Verbände gewechselt und auch verschiedene kleinere Handhabungen ausgeführt, die in Anwesenheit anderer Kranken sich nicht gut machen lassen. Wir wünschen, dass für die genannten Zwecke ein besonderes Zimmer reservirt wird, da einerseits der Verbandswechsel hier viel reiner sich ausführen lässt, andererseits auch die anderen Patienten durch das Klagen der Verletzten beim Verbandwechsel nicht gestört werden.

Den Schluss dieser Abtheilung bildet ein grosser gemeinschaftlicher Krankensaal. Grosse Krankensäle bilden von jeher den eigentlichen Grund der Krankenanstalten, obzwar bei der obligaten Ueberfüllung derselben mit Kranken nur selten den Anforderungen entsprechen, die man

an sie stellen soll und muss. Im Grunde genommen sind grosse Krankensäle — d. i. Krankensäle für eine grössere Anzahl der Kranken — aus den hygienischen und therapeutischen Rücksichten kaum empfehlenswerth. Man bringt hier verschiedene Leute mit verschiedensten Leiden zusammen, die sich einander stören, die einer dem anderen durch ihre Leiden, sogar ihre Anwesenheit öfters lästig sind, was auch therapeutisch nicht ohne eine gehörige Rückwirkung auf den Krankheitsverlauf der Patienten bleibt.

Andererseits ist aber die Bedienung und die Bewachung der Patienten in grösseren Sälen viel billiger und viel leichter. Deswegen empfehlen wir auch die Errichtung eines grösseren Krankensaales, beschränken aber die Zahl der Betten auf ca. 10—12. Die Grösse eines solchen Saales muss natürlich nach den bekannten hygienischen Regeln gewählt werden. Sie soll bei Parterregebäuden als Minimum 30—40 cbm, bei ein- bis zweistöckigen Gebäuden 60 cbm Luftraum pro ein Bett haben. Die Höhe solcher Zimmer soll wenigstens 5—6 m messen. Der gemeinschaftliche Krankensaal soll von beiden länglichen Seiten mit Fenstern versehen sein und in der Richtung gegen Süden einen geräumigen Balkon besitzen. Mit diesem soll er durch eine Seitenthür communiciren.

Die Errichtung von Balkons ist bei den Krankenabtheilungen recht zweckmässig. Die Kranken können hier im Sommer während der Regentage doch die freie Luft geniessen und auch die Schwerkranken, die das Bett nicht verlassen dürfen, können hierher bei passenden Gelegenheiten mittelst kleiner Wagen sammt Bett gebracht werden. In Breslau, wo diese Balkons bei den Kliniken errichtet sind, haben einzelne Kranken in warmen Sommernächten hier auch geschlafen.

Im Anschluss an den gemeinsamen Krankensaal befinden sich noch zwei kleinere Zimmer, die als Tageraum, Speise- und Bibliothekzimmer dienen. Diese Zimmer können etwas bequemer eingerichtet werden und für diejenigen Patienten, die herumgehen können auch als Rauch- und Spielzimmer benutzt werden.

Zur rechten Seite des Hauptganges treffen wir zuerst Aborte mit gleichen Vorrichtungen wie in dem Hauptgebäude und dann einen Aufzug. Dieser soll wenigstens 5 Personen sammt Krankenbett und Krankenwagen tragen können, und bis in die Kellerräume hinreichen. Zur Bedienung desselben ist ein besonderer Maschinist bestimmt, der mittelst Telephon herbeigerufen wird. Ob der Aufzug elektrisch oder mittelst des Wasserdruckes betrieben wird, ist ganz gleichgültig. In dem letzten Falle soll er aber nicht von den Wasserdruckschwankungen — beim stärkeren Wasserverbrauche am Tage u. dgl. — abhängen. Von dem Hauptgang des Gebäudes zweigt ein Nebengang ab, der sich in der Nähe des gemeinschaftlichen Krankensaals befindet und in die weiteren Gebäude führt. Er ist ganz gleich eingerichtet wie die der anderen Nebengänge. Der Raum zwischen dem Krankensaal und dem Nebengange wird durch zwei Zimmer eingenommen, die als Theeküche und als Badezimmer dienen. Die Theeküche ist mittelst eines Wandaufzuges mit der Kellerküche verbunden. Aus der letzteren werden die Speisen in die entsprechende Theeküche gebracht und hier vertheilt event. auch erwärmt. Die Tischgeräthe

werden auf demselben Wege in die Kellerküche befördert, hier gewaschen und gereinigt. Das Badezimmer ist für die Reinigungsbäder der Patienten eingerichtet.

Hiermit wäre die Grundform aller drei Krankenabtheilungen gegeben, die doch im Grossen und Ganzen einander gleichen und nur durch ihre Grösse und ihre Detaileinrichtungen sich unterscheiden. Die soeben beschriebene Abtheilung entspricht am besten der für die nicht inficirten Kranken. Für die schwer inficirten Kranken wäre der grosse Krankensaal etwas kleiner zu bauen, etwa für 6 Kranke. Weiter werden in der Operationsabtheilung zwei Zimmer für das Waschen der Kranken und zwei Zimmer für die Desinfections- und ähnliche Zwecke genügen. Dagegen sollen mehrere Zimmer für permanentes Wasserbad errichtet werden.

Die Abtheilung für leicht inficirte Kranke hat — wie schon erwähnt — die meiste Zahl der Patienten. Sie soll deswegen mehrere Separatzimmer für einzelne event. für 2—4 Kranke und auch mehrere Zimmer (2—3) für permanente Wasserbäder bekommen. Sonst ist ihre Einrichtung ganz dieselbe, wie die der aseptischen Abtheilung.

Den weiteren Theil der Klinik bilden die Wohnungsräume des Personals; sie sollen aus mehreren Gründen ein besonderes Gebäude bilden. Wie bekannt, leidet ein grösserer Procentsatz der Spitaldienerschaft an Tuberculose, insbesondere derjenige, der sich in den Spitälern längere Zeit aufhält und gewissermaassen zu dem besseren Theil des Personals gehört. Die Ursache dieser traurigen Thatsache ist einerseits das stetige Verweilen in den überfüllten und gewöhnlich schlecht ventilirten Krankenzimmern, andererseits aber auch die ungenügenden Wohnungsräume. In vielen Spitälern und Kliniken hat die Dienerschaft absolut keine Wohnungen, sie muss mit den Kranken in denselben Zimmern schlafen und sich dort verpflegen — eine Wohnung die ebensogut keine Wohnung ist. Ein Krankenwärter oder eine Krankenwärterin verbleibt nach dem verrichteten Dienst immer noch in demselben Zimmer, indem sie den ganzen Tag und manchmal auch die ganze Nacht eine anstrengende und die Gesundheit schädigende Arbeit erfüllen mussten, und haben auch dann keine Ruhe, sind nicht die Herren ihrer freien Zeit. In anderen Anstalten wurden zwar für die Dienerschaft besondere Zimmer als Wohnungsräume bestimmt, aber diese Zimmer sind so ungünstig gelegen, wie es nur möglich war: es wurden dazu unterirdische Kellerräume oder Dachbodenkammern oder sonstige, feuchte, versteckte, oder dunkle Zimmer gewählt, die zu anderen Zwecken nicht taugten — aber als Wohnungsräume für die Dienerschaft waren sie gut.

Kein Wunder, dass die Leute in solchen Verhältnissen nur selten längere Zeit aushalten, keine Lust zur Arbeit haben, renitent werden oder schliesslich verschiedenen chronischen Krankheiten unterlegen. Dasselbe gilt gewissermaassen auch von den Aerztewohnungen.

Ein junger Arzt, der sich der Spitalpraxis widmet, wird meistens gezwungen, ein einziges Zimmer zu bewohnen, welches ihm als Studir-, Speise- und Schlafzimmer dienen muss. Womöglich ist dieses Zimmer noch so gelegen, dass es von beiden Seiten den Krankenzimmern angrenzt, und von der giftigen Luft derselben ordentlich durchgetränkt wird. Von einer hygienischen Einrichtung der Aerztezimmer, von der Venti-

lation u. s. w. kann gewöhnlich keine Rede sein. Ich kann viele Aerzte nennen, denen ein Spitaldienst unter solchen Verhältnissen einen grossen Schaden an ihrer Gesundheit zugefügt hatte und sogar einige, die als Opfer ihres Berufes gestorben sind. Dieses wäre zu vermeiden, wenn man für das Personal der Kliniken und Spitäler etwas mehr sorgte, den Leuten gute Wohnungen und eine anständige ihrer Aufopferung nur halbwegs entsprechende Besoldung geben möchte. Wenn man alles dieses sieht und erwägt, möchte man nicht glauben, dass man von den humanitären Institutionen spricht. In unserer Abhandlung — wenigstens auf Papier — schlagen wir also vor, dass für das Krankenpersonal ein Extragebäude, ausgestattet mit einer gewissen Bequemlichkeit, errichtet wird.

Dieses Gebäude enthält vier für sich ganz abgeschlossene Abtheilungen, deren eine für die weibliche Dienerschaft bestimmt mit der dritten Krankenabtheilung durch einen Nebengang communicirt und die eine Hälfte des Parterres einnimmt. Die andere Parterrehälfte bildet die Wohnungen der verheirateten Dienerschaft, wie die des Thürwächters, des Maschinisten und event. des Instrumentarius. Dieser Theil des Gebäudes hat einen besonderen Eingang. Die erste Etage ist für die Aerzte errichtet und durch einen Gang mit der ersten Etage der dritten Krankenabtheilung verbunden. Eine in der Mitte des Gebäudes gelegene Treppe verbindet die erste Etage mit dem Parterre und der zweiten Etage, die die Wohnungen der männlichen Dienerschaft enthält.

In der Abtheilung für die weibliche Dienerschaft finden wir folgende Zimmer: zwei Zimmer für die Aufseherin event. Wirthschafterin der Klinik, der die Oberaufsicht über das weibliche Personal, über die Ordnung in den Kranken- und Operationssälen, die Evidenzhaltung der klinischen Wäsche und der Patientenkleider, die Aufsicht über die Vertheilung der Speisen u. a. obliegt. Weiter treffen wir hier 4—5 Zimmer für die Krankenwärterinnen, 2 Zimmer für die Scheuer- und Küchenmädchen, eine gemeinsame Theeküche, ein Badezimmer und Aborte.

In der anderen Parterrehälfte sind die Wohnungen zu je drei Zimmern gruppirt, von denen ein Zimmer als Küche und zwei Zimmer als Wohnungszimmer eingerichtet sind. Weiter finden wir hier ein Badezimmer und Aborte.

Die Aerztewohnungen bestehen aus je zwei Zimmern für 8—10 Aerzte, einem Speisezimmer, einer Theeküche, einem Badezimmer und Aborten. Die zweite Etage kann etwas kleiner gebaut werden und enthält ein Zimmer für den Oberwärter, 3—4 für die Krankenwärter, ebensoviel Zimmer für die Heizer, Operations- und Laboratoriumdiener und die Haushälter, weiter eine Theeküche, ein Bad und Aborte.

Das letzte Gebäude der Klinik ist einerseits durch einen Kellergang, andererseits aber auch durch einen Parterregang mit der ersten Krankenabtheilung verbunden. Dieses Haus enthält eine Todtenkammer, dann Laboratorien für chemische, mikroskopische und bakteriologische Arbeiten, (je 1—2 Zimmer), dann 3—4 Zimmer für die Untersuchungsthiere einen kleinen Operationssaal, ein Vorbereitungszimmer, ein Sterilisationszimmer für Instrumente und Verbände, ein Requisiten-, ein Obductionszimmer und einen Aufzug.

Hiermit wäre die innere Eintheilung einzelner Gebäude gegeben. Es erübrigt noch, auf die Verwendung der Kellerräume hinzuweisen. Dieselben sollen, wie schon erwähnt, nicht als Wohnungen verwendet werden, da darunter die Gesundheit der Leute leidet. Auch die sogenannten Souterrainwohnungen sind in den Krankenhäusern zu vermeiden — denn im Grossen und Ganzen ist der Unterschied zwischen den Keller- und Souterrainräumen nicht zu gross. Dagegen sind die Kellerräume zur Aufstellung von den für die Anstalt nothwendigen Maschinen für centrale Heizung, Ventilation und Sterilisation sammt der grossen Kessel, Oefen u. s. w. sehr geeignet. Die grösseren Maschinen werden in dem Keller des ersten Gebäudes gelagert, da sie hier am wenigsten stören. Auch die Arbeitszimmer für die Maschinisten können hier errichtet werden, vorausgesetzt dass die Zimmer genügendes Licht besitzen. Die anschliessenden Räume dienen als Kohlenlager, die sich auch in den anderen Gebäudekellern befinden können.

Im Keller der Kranken- und Personalgebäude befinden sich besondere Zimmer für reine und schmutzige Wäsche, für die Privatkleider der Patienten, Küchenzimmer, in welche die Speisen aus der centralen Küche gebracht und vertheilt werden, Requisitenzimmer für verschiedene Utensilien zur Krankenbehandlung (Extensionsvorrichtungen, Krücken, Schienen, Reservebetten u. s. w.), Requisitenzimmer für Gegenstände, die zur Reinigung der Säle u. s. w. dienen, Kohlenlager und ein Aufzugzimmer. Ein Kellergang soll alle Räume miteinander verbinden und auch mit den Kellergängen anderer Gebäude sowie der centralen Küche und der Waschanstalt in Verbindung stehen. Der Zugang zu diesen Gängen soll von der Haupttreppe einzelner Gebäude ermöglicht sein. Ausserdem sollen in der Nähe der Treppe auch Garteneingänge in die Parterre- und somit auch in die Kellergänge errichtet werden.

Die Dachräume aller Gebäude, soweit sie nicht als Fenster dienen, sollen höchstens als Lagerräume für die weniger nöthigen oder selten gebrauchten Gegenstände benützt werden. Diese Räume, in geschlossene Zimmer getheilt, sind in den Krankenhäusern ebenso ungesund wie die Kellerräume. Sie sind zwar nicht feucht, doch die Luft in denselben ist von den Ausdünstungen der darunterliegenden Wohnungs- und Arbeitszimmer gewöhnlich stark verdorben, im Sommer sehr heiss, im Winter wieder zu kalt. In einigen Krankenhäusern wurden die Dachräume überhaupt eliminirt und die Gebäude nach orientalischer Sitte mit einem flachen Dach versehen, das dann als eine Art Hof oder ein künstlicher Garten benützt wurde. Er wurde durch eine gedeckte Treppe und den Aufzug mit dem Innern des Gebäudes verbunden und in den wärmeren, sonnigen Frühjahrs- und Herbsttagen von den Kranken mit Vorliebe benützt.

Allen klinischen Gebäuden soll, den inneren Einrichtungen entsprechend eine passende äussere architektonische Form gegeben werden. Diese Form soll aber nicht an die mittelalterlichen Strafanstalten oder Kasernen erinnern, sondern sich der im Lande beliebten Architektonik anschmiegen. Eine Krankenanstalt soll für den Kranken nicht ein Haus des Schreckens und der Leiden, sondern eine Heilstätte sein, die auch durch ihr Aeusseres das Auge nicht beleidigt. Sie soll gewissermassen für den Kranken das zweite Heim vorstellen. Deswegen sehen wir nicht gerne in den Kranken-

häusern gewölbte Zimmer mit vergitterten Fenstern ohne die geringste Ornamentik, wie es den Strafanstalten eigen ist. Andererseits soll man bei der Verzierung der Zimmer und der Gänge nicht vergessen, dass die plastischen Ornamente bald mit einer Staubschicht bedeckt werden, die bei jedem Windstoss die Luft mit feinen Partikelchen und den in dem Staube vegetirenden Bakterien überfüllt und sie verunreinigt. Aus diesem Grunde sollen die Wände der Zimmer und Gänge möglichst glatt und ihre Ecken abgerundet sein. Zur Ornamentik derselben soll man, wo es nur möglich ist, hauptsächlich Wandmalereien benützen. Diese sollen aber nicht tragische Scenen und traurige Geschichten, sondern eher ermuthigende Begebnisse z. B. aus dem Leben bekannter Nationalheroen u. dgl. darstellen.

Als Baumaterial für die Kliniken und die Krankenanstalten überhaupt, eignen sich hauptsächlich Ziegelsteine, da sie die grösste Porosität und Trockenheit der Wände ermöglichen. In einzelnen Gegenden, besonders in Deutschland und Böhmen, sind die sogenannten Rohbauten aus glasurirten Ziegelsteinen sehr beliebt, obzwar nicht immer zweckmässig, besonders wo die Ziegelsteine mit einer undurchlässigen Glasurschicht bedeckt wird. Auch die Oelanstriche der Wände, die ebenfalls die Porosität derselben vermindern, sollen nur in den Zimmern angewandt werden, wo man viel mit Wasser arbeitet, oder wo man öfters gezwungen wird, die Wände abzuwaschen, wie im Laboratorium und event. auch in den Operationsräumen. Andere Zimmer, besonders aber die Wohnungszimmer sollen nur mit Kalk tünchirte Wände besitzen.

Die Zimmerdecken einzelner Etagen sollen genügend stark sein, damit man den Lärm aus den darunter liegenden Zimmern nicht hört. Selbstverständlich soll das Füllungsmaterial derselben möglichst rein und nicht inficirt sein. Auch die Zwischenwände der einzelnen Zimmer sollen genügende Stärke besitzen und die Thüre derjenigen Zimmer, die an stark frequentirte Gänge anstossen, sollen in den Wohnungen und Laboratorien als Doppelthüre angelegt sein.

Der Ventilation soll ebenfalls eine grösstmöglichste Aufmerksamkeit gewidmet werden. Es empfiehlt sich, reine Luft aus einer entlegenen Stelle — am besten aus dem Garten — mittelst besonderer Maschinen durch einen unterirdischen Canal zu pumpen und jedem einzelnen Zimmer, besonders aber den grösseren Wohnungszimmern und Sälen zuzuführen. Die Oeffnung des Canals im Garten soll nicht direct am Boden liegen, sondern 1—2 m oberhalb des Bodens sich befinden, genügend breit und geschützt sein. Der Canal selbst hat glatte, am besten mit Emaillelack versehene Wände, ist genügend breit, dass eine Person behufs der Reinigung in denselben gelangen und sich dort bequem bewegen kann.

Die verdorbene Zimmerluft wird durch besondere Saugmaschinen oder Saugapparate aus den Räumen aspirirt und wieder nach Aussen geführt. In kleineren Räumen kann man behufs der Luftaspiration bei den betreffenden Ventilationsöffnungen eine Flamme entzünden, die die Luft stärker erwärmt und nach aussen führt.

Auch die Heizung der Anstalt soll auf dem centralen Wege angelegt sein. Am besten hat sich unserer Erfahrung nach für diese Zwecke die Dampfheizung bewährt, obzwar auch die Heisswasserheizung sich

dazu noch ziemlich gut verwenden lässt. Dagegen ist die Heizung mit der warmen Luft wegen der allzu starken Austrocknung der Zimmer und der recht unangenehmen Luftströmung nicht zu empfehlen.

Zur Beleuchtung der Klinik soll nur das elektrische Licht verwendet werden. Die Gasbeleuchtung ist zwar billiger und manchmal auch heller (Auerlicht), verunreinigt aber die Luft theilweise durch den starken Luftverbrauch, theilweise auch durch die Entstehung der Brenngase und die Entweichung derselben noch vor dem Verbrennen. Ausserdem verbreitet die Gasbeleuchtung manchmal eine nicht immer angenehme Wärme. Als Lichtquelle für die elektrische Beleuchtung ist möglichst eine schon bestehende — städtische oder private — Centrale zu wählen. Ist dieses aber aus irgend einem Grunde undurchführbar, so empfiehlt sich, eine eigene Centrale zu errichten, die dann in den Kellerräumen des fünften Hauses oder in einem eigenem Gebäude unterzubringen wäre.

Die Versorgung der Anstalt mit dem Wasser soll auch durch eine städtische oder eine eigene Wasserleitung geschehen. Das Wasser wird dann direct einzelnen Zimmern als kaltes Wasch- und Trinkwasser zugeführt. Ausserdem sollen die meisten Zimmer mit warmem Wasser versorgt werden. Dies geschieht durch die Erwärmung des Wassers in besonderen Kesseln und durch Weiterführung dieses Wassers mittels eines grösseren Dampfdruckes an die gewünschten Stellen.

Eine andere Art Erwärmung des Wassers ist das Leiten des kalten Leitungswassers durch besondere Kessel, in denen sich die Dampfröhren befinden. Lässt man durch diese Röhren den heissen Dampf durchströmen, so wird auch das in den Kesseln angesammelte Wasser warm — auf diese Weise kann man sogar im Verlauf von einigen Minuten das Wasser zum Kochen bringen und es auch sterilisiren. Schliesst man dann den Dampfzufluss ab und verbindet die Kesselröhren mit den Wasserleitungsröhren, so kann man hier wieder das kalte Wasser durchströmen und das Kesselwasser wieder abkühlen lassen. Diese Vorrichtung ist besonders dort sehr geeignet, wo man das sterilisirte Wasser in nicht allzu grossen Mengen braucht oder das Wasser behufs Sterilisirens der Instrumente u. ä. Utensilien schnell aufkochen will: also in den Vorbereitungsräumen der Operationsabtheilungen und den Sterilisirzimmern. Man kann hier solche Kesseln nahe an den Zimmerdecken unterbringen, wodurch der Wasserabfluss durch den hydrostatischen Druck in die tiefer liegenden Theile ermöglicht wird.

Das auf diese Weise sterilisirte Wasser kann nachher auch mit verschiedenen Antiseptiken gemischt werden. Da aber die Kessel aus Metall hergestellt werden müssen und dieses durch die meisten Antiseptica angegriffen wird, so empfiehlt es sich, das sterilisirte Wasser in besondere Glaskessel zu führen und erst hier mit den Chemikalien zu mischen. Die Abflussröhren dieser Kessel sollen ebenfalls aus Glas bestehen und sehr kurz sein. Wir werden z. B. solche Glaskessel für die Operationsabtheilungen an die den Operationssaal angrenzende Wand anbringen und die eine Abflussröhre direct durch die Wand in den Operationssaal und die zweite in die Vorbereitungszimmer führen. Die Kessel mit dem sterilisirten Wasser können dagegen auch in den entfernteren Zimmern oder sogar in einem anderen Gebäude sich befinden. Ihre Ab-

flussröhren müssen aber dann so eingerichtet sein, dass man sie leicht noch mit den Dampfröhren verbinden und nach Bedarf durch das Durchströmen des heissen Wasserdampfes reinigen eventuell sterilisiren kann. Die Kochkessel sollen alle mit Sicherheitsventilen versehen und auf einen hohen Druck gebaut sein.

In einigen Anstalten wird für die Anstaltszwecke auch das sterilisirte Wasser zubereitet. In einer chirurgischen Klinik wird dieses eigentlich in nicht besonders grossen Mengen gebraucht, da man die Antiseptica immer mehr abschafft und für die gebräuchlichen Chemikalien auch mit dem gewöhnlichen sterilisirten Wasser auskommen kann. Schliesslich ist das Destilliren des Wassers doch etwas schwieriger und muss den Localverhältnissen angepasst sein. In einer Anstalt wurde das in derselben destillirte Wasser immer noch so unrein, dass man es z. B. zu Photographiezwecken nicht gebrauchen konnte. Dieses Wasser sollte aber zu subcutanen Injectionen, Infusionen u. s. w. dienen! Wir empfehlen für die chirurgischen Zwecke das destillirte Wasser lieber in einer entsprechend eingerichteten Apotheke oder einer anderen Anstalt vorbereiten zu lassen, in der Klinik aber noch besondere Vorrichtungen zu besitzen, die das Sterilisiren dieses Wassers ermöglichen.

Zum Händewaschen für die Operationszwecke sollen in den Sterilisir- und Waschräumen grosse, bequeme, aus Porcellan, Steingut oder ä. verfertigte Becken aufgestellt sein, die einen breiten, durch Drahtsieb geschützten Syphonabfluss besitzen. Das sterilisirte Wasser und eventuell auch die nothwendigen Antiseptica werden hierher durch besondere siebartige Wasserhähne zugeführt. Diese Hähne werden durch automatische und gut gearbeitete Klappen verschlossen gehalten und durch Druck auf einen in dem Fussboden sitzenden Knopf eröffnet. Ganz dieselben Vorrichtungen sollen auch die in den Wohnungszimmern sich befindende Waschbecken besitzen, nur sollen sie anstatt mit sterilirten nur mit warmen und kalten Wasser gespeist sein. Die Porcellanwaschbecken sollen sich in einer sie vollständig von unten umhüllenden Eisenmuschel befinden und sich um ihre horizontale Achse drehen lassen. Die Eisenmuschel ist dann mit einem Syphonabfluss versehen. Hier machen wir noch eine kurze Erwähnung der klinischen Canäle, die an die Stadtcanäle angeschlossen und recht breit, mit einem gehörigen Abfluss versehen sein sollen. Der offene Zugang zu diesen Canälen soll überall syphonartige Vorrichtungen besitzen um das Aufsteigen von Canalgase zu verhindern.

Zur Aufbewahrung grösserer unbrauchbarer Gegenstände, Abfälle u. dgl., die sich in den grossen klinischen Oefen nicht verbrennen lassen, ist im Hofe unweit von dem Laboratoriumhause eine gut gemauerte und mit einem dichten Deckel versehene Grube errichtet.

Die Hauptküche und die Waschanstalt der Klinik sollen sich in einem besonderen Hause, am besten in einem gemeinsamen mit denen der anderen Krankenabtheilungen befinden. Beide sollen durch einen gedeckten, event. unterirdischen Gang mit den Kellerräumen der Klinik verbunden sein.

Reine klinische Wäsche wird in den klinischen Wäschedepots gelagert und von hier in die Krankenabtheilungen verschickt. Diese Wäsche trägt eine bestimmte Marke und ausserdem eine Zimmerbezeichnung, so

dass keine Verwechslung möglich ist. Die Wäsche der Operations- und Hörsäle wird in besonderen Zimmern aufbewahrt und auch für sich gewaschen. Dasselbe gilt auch von der Wäsche des Personals. Schmutzige Wäsche der Krankenabtheilungen und der Hörsäle wird in besonderen Canälen, die sich in den Mauern befinden, nach unten in die entsprechenden Kellerräume befördert und hier in grosse verschlossene Kasten gelagert und dann in die Waschanstalt transportirt. Hier wird sie zuerst durch Kochen sterilisirt und dann erst gewaschen.

In der Waschanstalt sollen sich auch grosse Dampfsterilisatoren zum Sterilisiren grösserer Gegenstände, wie Betten, Matratzen u. dgl. befinden.

Ueber die innere Einrichtung einzelner klinischer Räume.

In den folgenden Zeilen wollen wir die innere Einrichtung einzelner Zimmer und Säle beschreiben, die nach der früher gegebenen Skizze keine Schwierigkeiten vorstellt — trotzdem aber manchmal recht ungenügend ausgeführt wird, was mit vielen Nachtheilen für den gehörigen klinischen Gang verbunden ist. Wir werden diese Frage nur ganz kurz besprechen, dabei aber doch auf einige praktische, weniger bekannte Einzelnheiten aufmerksam machen, um dieses trockene Thema nach Möglichkeit zugänglich zu machen.

Zuerst möchten wir darauf hinweisen, dass das Mobiliar jedes Zimmers auf einer Karte zusammengeschrieben und diese Karte vom Director und dem Administrator bestätigt, in dem betreffenden Zimmer aufgestellt werden soll. Das Mobiliar sowie die Wandkarten werden jährlich ein- bis zweimal, event. auch bei besonderen Gelegenheiten vom Administrator revidirt und die nothwendigen Ausbesserungen, Ergänzungen und Correcturen besorgt. Die Aufsicht über das Mobiliar der Krankenzimmer wird der Wirthschafterin bezw. der Oberwärterin der betreffenden Abtheilung, über das Mobiliar der Operations- und Hörsäle dem Oberwärter anvertraut, die für die zufälligen Beschädigungen derselben verantwortlich sind. Das Mobiliar der Laboratorien wird von einem Laboratoriumdiener bewacht, und die Wohnungseinrichtungen dem Administrator zur Beaufsichtigung gegeben.

Das Mobiliar der Portierloge bildet zuerst ein Telephonkasten, der die Klinik mit der städtischen Centrale vereinigt. Ausserdem treffen wir hier eine klinische Telephoncentrale, welche die innere Verbindung einzelner klinischer Telephone miteinander und mit der Stadt besorgt, weiter ist hier auf der dem Gangfenster gegenüberliegenden Wand eine gut gehende Uhr aufgestellt. Eine ebensolche Uhr soll sich in den meisten klinischen Zimmern befinden. Da die Zahl derselben eine recht grosse ist und auch die Instandhaltung und der gute, richtige Gang der Uhren viel Mühe verlangt, wäre es vielleicht rathsam, überall elektrische Uhren aufzustellen; wie es scheint, wären die dadurch verursachten Kosten kaum grösser als für die gewöhnlichen Wanduhren, und dabei die gleichmässige richtige Zeitbestimmung viel leichter ausgeführt.

Von dem anderen Zimmermobiliar treffen wir in der Portierloge noch folgende Sachen: einen Schreibtisch, einen Kleiderkasten, ein Bett für den wachhabenden Diener, zwei bis drei Stühle, ein Sopha, einen Waschtisch

sammt Spiegel, einen Wassereimer und einen Spuckkasten — kurz und gut die ganze Einrichtung eines einfachen Schlaf- und Wohnzimmers.

In den Gängen und auch in den Windungen der Treppe sowie auch in den Kranken- und Laboratoriumzimmern sind mehrere Spuckkasten aufgestellt.

Das Mobiliar des Dunkelzimmers, welches von dem ersten Hauptgang zugänglich ist, besteht aus einem eisernen Untersuchungstisch, der sich auf Rollen bewegt und dessen Platte in verschiedenen Lagen fixirt werden kann. Am besten ist es, wenn man einen guten Operationstisch als Untersuchungstisch aufstellt. Solcher Tische giebt's aber eine grosse Anzahl, da viele Operateure eigene, von ihnen construirte Tische benutzen und meistens dieselben als sehr praktisch empfehlen. Wir können hier in dem begrenzten Rahmen unserer Abhandlung auf diese Frage nicht näher eingehen, bemerken aber, dass uns als die praktischesten und bequemsten Operations- und Untersuchungstische, diejenigen von Knocke und Drechsler, Dresden und Georg Haertel, Breslau, gefielen.

Weiter treffen wir in dem Dunkelzimmer zwei kleinere Handtische, fahrbar und ebenfalls aus Eisen verfertigt. Der eine dieser Tische dient als Verbands- und Instrumententisch. Er ist ca. 120 cm hoch, 60 cm breit, 100 cm lang und mit 2—3 Zinkplatten versehen. Auf diesen Tisch werden die zur Untersuchung nothwendigen Instrumente und dann Verbände, Irrigatoren u. ä. gelagert. Für den Irrigator kann auf diesem Tisch ein besonderer Ständer angebracht sein. Der zweite Tisch ist etwas kleiner und niedriger. Er dient ebenfalls als Verbandstisch, ausserdem aber trägt er die bekannte Untersuchungslampe mit einem Dunkelcylinder. Zu beiden Seiten des Untersuchungstisches stehen je ein fahrbarer Waschtisch mit Gummirädern und einem Lavoir, der die antiseptischen, bei der Untersuchung zum Händewaschen nothwendigen Lösungen enthält. Ausserdem treffen wir in dem Untersuchungszimmer einen eisernen Drehstockerl für den untersuchenden Arzt, 2—3 eiserne Sessel, ebensoviele Schemel, einen eisernen Instrumentenschrank mit Glaswänden, eine an der Wand befestigte Waschvorrichtung und zwei Wasser- eventuell Verbandseimer.

Das nächstfolgende Röntgenzimmer enthält nebst einem guten Röntgenapparat, der in einem besonderen Kasten verschlossen ist, noch folgende Sachen: einen Kasten mit Lampen und anderen zur photographischen Untersuchung nothwendigen Sachen, einen einfachen Handtisch aus Holz oder Eisen mit einer Holzplatte, einen niedrigeren Holztisch auf dem man den Patienten hinlegen und photographiren kann, 2—3 Sessel, einen besonderen Untersuchungsstuhl zum Photographiren der Patienten in sitzender Lage, eine Waschvorrichtung und einen Wassereimer.

Der eiserne Fenstervorhang dieses Zimmers besitzt in seinem unteren Theile eine Oeffnung, die etwa der Grösse der grössten photographischen Platte entspricht. In diese Oeffnung lässt sich dicht ein schwarzer Holzrahmen mit photographischen Negativen einführen. Dieser Rahmen lässt sich jeder Platte anpassen, oder man benützt mehrere Rahmen, die der entsprechenden Plattengrösse angepasst sind. Die Fensterscheiben des Röntgenzimmers sind aus Milchglas, wodurch das Tageslicht zersplittert

und abgeschwächt wird. Legt man bei dieser Beleuchtung ein photographisches Negativ in die Vorhangsöffnung, so sieht man die Bilder viel deutlicher und heller als bei der gewöhnlichen Beleuchtung und sogar viel besser als es an der Photographie selbst möglich ist. Ausserdem hat man noch den Vortheil, dass das Bild von mehreren Personen zu gleicher Zeit beobachtet werden kann. Die ganze Vorrichtung ist besonders zu Demonstrationszwecken geeignet. Damit man diese Vorrichtung auch bei schlechter Tagesbeleuchtung eventuell auch Nachts benützen kann, lässt man vor dem Fenster eine entsprechend starke elektrische Lampe anbringen. Die Deutlichkeit der Bilder ist bei der elektrischen Beleuchtung ebenso gut wie beim Tageslicht.

Das photographische Zimmer enthält verschiedene photographische Utensilien, die zur Entwicklung und Fixirung der Bilder dienen. Es ist etwas unpraktisch, dass das Zimmer direct bei dem Röntgenzimmer liegt, da man besondere Vorrichtungen machen muss um die unbenutzten Platten und einige Chemikalien vor dem Röntgenlicht zu schützen. Es wird deswegen dieses Zimmer in entlegene Theile der Klinik gelegt. Durch das Hin- und Hertragen der Bilder verliert man aber viel Zeit und setzt auch die noch nicht fixirten Platten doch verschiedenen Schädlichkeiten aus. Wir haben also dieses Zimmer aus diesem Grunde direct bei dem Röntgenzimmer gelegt und das Durchdringen der Strahlen durch die schon früher erwähnte Austapezirung der Wände mittelst Staniol event. Blech verhindert. In dem photographischen Zimmer treffen wir einen grösseren Arbeitstisch mit einer Blech- oder Marmorplatte, ein automatisches Wasserbad für die entwickelten Bilder, welches mittelst einer Turbine oder einem elektrischen Motor in's Schaukeln gebracht wird, eine elektrische rothe Wandlampe, eine Waschvorrichtung sammt zwei Wassereimern, einen Kasten für fertige Platten, einen Kasten für unbenutzte Platten (mit Staniol austapezirt), einen Kasten für photographische Utensilien, einen Handtisch und zwei Sessel.

Die zwei Wartezimmer sind äusserst einfach eingerichtet: sie enthalten nur einige Sessel und je einen Zimmertisch.

Das Requisitenzimmer ist ein Lagerraum für verschiedene zur Demonstration und zur Reinigung der Zimmer nothwendigen Utensilien. Diese Sachen werden in 2—3 Kästen untergebracht. Weiter treffen wir hier einen Handtisch, 2—3 Sessel, eine Krankenwage u. dgl. Ferner können hier auch die Kästen für die noch nicht gebrauchsfertigen Verbandsmaterialien aufgestellt werden. Diese Kästen werden auch in dem angrenzenden Sterilisationszimmer untergebracht. Weiter treffen wir in dem letztgenannten Zimmer auch zwei Kästen für fertige sterilisirte und nicht sterilisirte Verbände, einen Kasten für Sterilisationsutensilien, Chemikalien u. dgl., und einen Kasten für Instrumente. Dieser Kasten ist aus Eisen und Glas errichtet. Ferner finden wir in dem Sterilisationszimmer einen Arbeitstisch aus Eisen mit einer Marmorplatte, 2 Stühle, eine complete Waschvorrichtung und 2 Wassereimer.

In diesem Zimmer werden die für den Hörsaal nothwendigen Verbände sterilisirt. Es ist hier also ein Verbandssterilisator aufgestellt, der einem höheren Dampfdruck widersteht (auf 6—7 Atmosphären). An der Wand des Zimmers sind ein bis zwei Wasserkessel befestigt, die nach den schon früher besprochenen Regeln gebaut sind und zum Sterilisiren des Wassers dienen.

Die zwei weiteren Zimmer sind möglichst einfach eingerichtet. Hier wiederholen wir nochmals, dass die Wände dieser Zimmer ganz glatt und abwaschbar sein sollen. In beiden Zimmern treffen wir zuerst je einen einfachen, fahrbaren Krankentisch, der aus Eisen gebaut ist und als Vorbereitungstisch dient. Er ist mit einer Blechplatte versehen, die mit einer ziemlich dicken Duritschicht bezogen ist und mehrere ca. fünfkronenstückgrosse Oeffnungen trägt. Auf diesem Tisch werden die Patienten rasirt, gewaschen, kurz und gut zur Operation vorbereitet. Da diese Manipulationen viel Zeit nehmen und das Liegen auf einer kalten Tischplatte den Patienten unangenehm, sogar schädlich ist, so haben die Autoren die verschiedensten Mittel ersonnen, um die kalte Tischplatte zu erwärmen oder wenigstens dieselbe weniger unangenehm zu gestalten. Unserer Meinung nach wird die Duritplatte, die auch das Sterilisiren durch Wasserdampf u. s. w. verträgt, allen diesen Anforderungen am ehesten entsprechen.

Ferner treffen wir in den Vorbereitungszimmern je einen Verbandtisch, auf den die zum Waschen und Verbinden der Patienten nothwendigen Sachen aufgestellt sind. Dieser Tisch ist ähnlich construirt, wie der Verbandtisch des Untersuchungszimmers. Zwei Sessel aus Eisen, ein eiserner Drehstockerl, zwei eiserne Verband- und Instrumentenkasten mit Glasscheiben, ein kleiner eiserner Handtisch, zwei complete Waschvorrichtungen mit Trethähnen und sterilisirtem Wasser, ein Wandkessel mit Desinficientien und einem Trethahn, zwei Wassereimer und je ein Wasserhahn mit einem längeren Schlauch, werden weiter in jedem der beiden Zimmer vorgefunden. Die letzte Vorrichtung — ein Wasserhahn mit einem Gummischlauch — dient zum Abwaschen der Patienten mit lauwarmem sterilisirten Wasser.

Bei den Waschvorrichtungen soll je eine Sanduhr befestigt werden, nach der die Zeit des Händewaschens controlirt wird. Wir halten diese Vorrichtung für viel wichtiger als das Einführen von neuen Desinficientien u. ä., da bei dieser Controle das Sterilisiren der Hände viel genauer geschieht. Die meisten Leute verlieren beim Sterilisiren der Hände durch das Waschen das richtige Zeitmaass und waschen sich zu kurz und ungenügend. Sie sollen also immer eine Controle vor den Augen haben und diese erreicht man gerade bequem durch die Sanduhr. In dem an den Hörsaal angrenzenden Zimmer ist ein Instrumentensterilisator aufgestellt. Derselbe besteht aus einem gut verschliessbaren Blechkasten, in welchen zwei Dampfröhren der Wasserleitung verlaufen. In diesen Kasten werdem die Instrumente auf besonderem Blechschalen gelegt, das Wasser zugegossen und durch Oeffnen der Hähne der heisse Wasserdampf in die Röhren hineingelassen. In einigen Minuten kocht schon das Wasser in dem Kasten.

Die Einrichtung des Hörsaales besteht aus einer fahrbaren schwarzen Tafel, die zur Demonstrationszwecken dient, einem Operationstisch, zwei Verbandtischen, einem Instrumententisch, der ganz gleich wie die Verbandtische eingerichtet ist, vier oder fünf Stühlen und einer completen Waschvorrichtung sammt zwei Wassereimern. In dem Demonstrationsraum sind bei den Fenstern Tische und Sessel, bei der anderen Wand kleinere Kästen mit Demonstrationsobjecten aufgestellt. Den Schluss des Ambulatoriums bildet ein Telephonzimmer.

Hiermit wäre die Einrichtung der Unterrichtsabtheilung erledigt und wir gelangen jetzt zur Beschreibung des Ambulatoriums. Hier treffen wir zuerst das Jourarztzimmer. Dieses Zimmer soll als Wohn- und Schlafzimmer dienen und ist dementsprechend eingerichtet. Es enthält einen Schreibtisch, einen Handtisch, vier Stühle, einen Kleiderkasten, ein Bett, ein Sopha, eine complete Waschvorrichtung mit Spiegel, einen Wassereimer und ein Telephon.

Weiter folgen zwei Wartezimmer für die aus der Stadt kommenden Patienten. Diese Zimmer besitzen ganz gleiche Einrichtung wie die Wartezimmer der Unterrichtsabtheilung, nur die Zahl der Sessel ist etwas grösser. In den Wänden sind hier einige Kleiderrechen befestigt.

Die Untersuchungs- und Aufnahmezimmer enthalten je einen Schreibtisch, ein Sopha mit Wachsleinwand, einige Stühle, einen Kleiderständer, eine complete Waschvorrichtung, einen Verband- und einen Untersuchungstisch.

Zwei weitere Zimmer sind als Verbandzimmer eingerichtet. Sie haben abwaschbare Wände, grosse Eisenfenster und je eine complete Waschvorrichtung mit Trethähnen und zwei Wassereimern. Weiter treffen wir hier einen eisernen Tisch für Verbände und Instrumente, einen fahrbaren Eisentisch zur Untersuchung und zum Verbinden der Kranken, zwei Waschtische mit je einem Wasserbecken, einige Stühle, Schemel und je einen Instrumentenkasten.

Die nächstfolgenden sechs Zimmer, d. h. das Röntgen-, Dunkel-, Requisiten- und die Sterilisationszimmer sind ganz gleich eingerichtet, wie die entsprechenden Zimmer der Unterrichtsabtheilung.

Der poliklinische Operationssaal soll wenigstens so gross sein, dass man in demselben auf zwei Tischen zu gleicher Zeit operiren kann. In seiner Mitte werden desswegen zwei Tische mit Verbänden und ebensoviel Tische mit Instrumenten aufgestellt. Zu beiden Seiten dieser Tische stehen dann je ein Operationstisch, eine Anzahl von Schemmeln, je ein Drehstockerl, zwei Wassereimer, zwei Waschtische mit einem Waschbecken und dann je ein automatisch schliessender Verbandkasten, in dem die Operationswäsche zum Gebrauch bereit steht. Da man in dem poliklinischen Operationssaal gewöhnlich viel Antiseptica gebrauchen muss, so sind bei dem Eingange in den Operationssaal einige Glashähne in der Wand befestigt, die mittelst Glasröhren mit grossen Glasballons zusammenhängen. Diese Glasballons sind, wie schon erwähnt, in den Vorbereitungszimmern gelagert und stehen weiter mit den Sterilisir- event. Destillationskesseln in Verbindung. Sie sind dicht verschlossen und besitzen nur kleine, gut verschliessbare Oeffnungen zum Eingiessen von concentrirten Chemikalien.

Die erste Etage des Hauptgebäudes enthält zuerst einen kleineren Hörsaal versehen mit einer genügenden Anzahl von Sesseln und Tischen, einem Schreibtisch, einem Demonstrations- und Untersuchungstisch, und einer Schreibtafel. Dieser Saal communicirt mit zwei Wartezimmern, die nur eine Anzahl von Sesseln, je einen Zimmertisch, eine Waschvorrichtung und einige Kleiderrechen enthalten.

Das Administrationszimmer ist mit einem Schreibtisch, einigen Bücherschränken und Sesseln, einem Kleiderkasten und einem Papierkorb versehen.

Das erste Directorenzimmer ist eine Art Wartezimmer und enthält einen Zimmertisch, einige Sessel, einen Kleiderständer und ein Sopha. Das zweite Directorenzimmer ist mit einem Schreibtisch, zwei Lehnstühlen, einigen Sesseln, einem Papierkorb, einem Zimmertisch, einem Sopha, einer completen Waschvorrichtung mit Spiegel und einem Wassereimer, zwei Kleiderschränken, einem Bücherschrank und einem Telephon versehen.

Die Bibliothek und das Museumzimmer enthalten grosse Wandschränke, die womöglich die ganzen Wände einnehmen. Diese Schränke sind theilweise offen und nur mit verschiebbaren Vorhängen versehen, theilweise haben sie verschlossene Fächer. Die Bibliothekschränke sind aus Holz, die Musealschränke aus Eisen construirt und dann mit Glasfenstern und verschiebbaren Thüren versehen. In den Bibliothekzimmern treffen wir weiter zwei bis drei Schreibtische, Papierkörbe, ein Sopha, einige Sessel und eine Waschvorrichtung mit einem Wassereimer. In den Musealzimmern sind zwei Arbeitstische mit Marmorplatten, ein Handtisch, zwei Sessel und zwei Wassereimer vorhanden.

Die Einrichtung der Laboratorien muss ebenfalls den Anforderungen der Zeit entsprechen, wie die der Operationssäle u. s. w. Sie ist aber so mannigfaltig und reich, dass wir bei der Aufzählung derselben uns nur auf das gröbere Mobiliar beschränken müssen. In den mikroskopischen Sälen treffen wir zuerst 2—3 grosse Eisenkästen mit Glasfenstern für verschiedene Chemikalien und Präparate. Weiter bei jedem Fenster steht ein langer Tisch mit Marmorplatte, auf dem zwei complete Einrichtungen zur Mikroskopie, zum Fixiren und Färben der Präparate u. s. w. aufgestellt sind. Zu beiden Seiten dieses Tisches ist je ein Hängekasten an der Wand befestigt, die für Präparate u. s. w. bestimmt sind. Durch diese Eintheilung hat jede Krankenabtheilung eine eigene mikroskopische Einrichtung sammt Mikroskop, die die betreffenden Aerzte zu jeder Zeit benützen können. Ferner in der Mitte des Zimmers steht ein grösserer Tisch mit Marmorplatte, der eine Art Kasten darstellt und zum Aufbewahren der Mikrotome, Präparate, Gläser und Anderem dient. Eine complete Waschvorrichtung, sieben Wassereimer, ein kleiner Thermostat, ein kleiner Handtisch für benützte und zum Reinigen aufgestellte Gegenstände und 6—8 Sessel ergänzen das Mobiliar dieser Säle.

Das chemische Laboratorium enthält zwei Digestorien, zwei Eisenkästen mit Chemikalien, zwei Arbeitstische mit Marmorplatte bei den entsprechenden Fenstern, einen grösseren Arbeitstisch in der Mitte des Saales, 3—4 Sessel, eine complete Waschvorrichtung, 3—4 Wassereimer und einen Handtisch für die benützten, zum Reinigen aufgestellten Gegenstände. Der grosse Arbeitstisch stellt einen grossen Kasten dar, ist zu beiden Seiten mit einer Waschvorrichtung sammt Waschbecken versehen und trägt auf seiner Platte eine Art von offenem kleinen Kasten, in dem die gebräuchlichsten Chemikalien u. s. w. aufgestellt sind.

Das bakteriologische Laboratorium ist mit 2—3 Tischen an den Fenstern, einem grossen Arbeitstisch in der Mitte des Saales, einigen Sesseln, einer Waschvorrichtung mit 3—4 Wassereimern, zwei Präparaten- und Utensilienkästen und 2—3 Thermostaten versehen. Die Tische tragen eine Marmorplatte und, wie die üblichen Schreibtische, unten zu

beiden Seiten einige Schubläden. In einem der Laboratoriumzimmer ist ein Telephon aufgestellt.

Hiermit haben wir die Einrichtung des ersten klinischen Gebäudes erledigt und gelangen zur Beschreibung der Krankenabtheilungen.

Die drei Krankenabtheilungen sind so ziemlich gleich eingerichtet, sodass es genügt, nur eins derselben zu beschreiben. Wir fangen sofort mit der Schilderung der Operationsräume an, da wir hier meistens schon bekannte Sachen treffen und sie kurz erledigen können. Die Warte-, Sterilisations- und Waschzimmer sind nämlich ganz gleich eingerichtet, wie diejenigen des Hauptgebäudes, und auch der Operationssaal ist nach gleichen Gesetzen gebaut und eingerichtet wie der poliklinische. Da in dieser Abtheilung etwas öfter das destillirte Wasser benützt wird, so kann in dem Sterilisationszimmer eine Vorrichtung zum Destilliren des Wassers aufgestellt werden. Das destillirte Wasser wird dann direct vom Kessel zum Gebrauch genommen.

Einige Autoren wollen die Operationsräume mittelst Dampfes sterilisiren und haben in den betreffenden Zimmern Dampfhähne aufstellen lassen, welche den heissen Wasserdampf zuführen. Bei Eröffnung der Hähne werden die Thür und Fenster geschlossen und die Zimmer mit Wasserdampf gefüllt und so „sterilisirt". Nach einer gewissen Zeit (einer halben Stunde, einer Stunde) werden die Abflussröhren der Dampfkessel geschlossen und die Fenster, event. die Ventilatoren der Operationszimmer wieder geöffnet. Da kommt natürlich die frische Luft von aussen herein, die nicht steril ist und bringt neue Mikroben in den Saal, welche jetzt in den überall anhaftenden Wassertropfen gute Schlupfwinkel finden. Die angesammelten Wassertropfen müssen also vorher abgewischt werden, was nur selten gänzlich gelingt; bei der Operation fühlt man dann nicht selten, wie die Tropfen zur allgemeinen Ueberraschung in das Operationsfeld herunter fallen. Ausserdem werden diejenigen Metalltheile des Zimmers, die man mitsterilisiren muss, mit der Zeit durch die Feuchtigkeit doch lädirt, und das Ausbessern derselben verlangt viel Arbeit, da man auch die Wände und den Fussboden dabei theilweise aufreissen muss. Wir halten also diese Art der Zimmersterilisation doch für etwas übertrieben und wenigstens als für nicht praktisch.

Der zweite Theil dieses Gebäudes enthält die eigentlichen Wohnungen der Kranken. Da treffen wir zunächst ein Wohnungszimmer für die frisch operirten Patienten. Dieses Zimmer soll als Wohnzimmer folgende Gegenstände enthalten: Ein event. mehrere Krankenbetten, am besten aus Eisen, mit verstellbarer Rückenlehne, einer hölzernen Fussstütze und einer Stahlfedernmatratze; einen Nachttisch aus Eisen mit zwei Eisenfächern ohne Schublade, drei Stühle, ein Sopha, einen Lehnstuhl, einen Kleiderschrank, eine vollständige Waschvorrichtung mit einem Wassereimer, einen Zimmertisch, einen kleinen Handtisch und einen Instrumentenkasten, der die nothwendigsten Instrumente für plötzliche Unfälle enthält, wie z. B. Instrumente zur Tracheotomie, Blutstillung, Kochsalzinfusion, Kampherspritzen u. ä. In demselben Kasten oder einem anderen ähnlich gebauten, sind auch die Medicamente u. dgl. Sachen aufbewahrt.

Das nächstfolgende Zimmer ist als ein Einzelzimmer für einen Kranken oder als ein Zimmer für permanentes Wasserbad eingerichtet. Als ein

Separatzimmer enthält es dieselben Gegenstände, wie das früher genannte Zimmer mit Ausnahme des Instrumentenkastens. Als ein Zimmer für permanentes Wasserbad enthält es noch eine Badewanne, welche mit einem Segeltucheinsatz und einer aufstellbaren Rückenlehne versehen ist. Das Badewasser wird in die Wanne mittelst drei Röhren zugeführt: die eine Röhre führt das kalte, die andere das heisse Wasser aus der Wasserleitung bezw. aus dem Kessel der centralen Leitung. Mittelst dieser zwei Röhren wird die Wanne gefüllt und durch Mischung des kalten und heissen Wassers die gewünschte Temperaturhöhe des Wassers erlangt. Um das Wasser an einer bestimmten Temperaturhöhe zu halten, ist hier noch eine dritte Röhre befestigt, deren Wasser durch eine besondere Vorrichtung in einem stärkeren oder schwächeren Strahl ausfliesst oder ganz zurückgehalten wird.

Diese Vorrichtung bildet ein Regulirthermometer, der in die Leitung eines elektrischen Stromes eingelegt ist. Die Drähte der elektrischen Leitung werden durch einen Thermometer unterbrochen. Der eine Pol der elektrischen Leitung mündet in das Quecksilber, der andere in den leeren Raum des Thermometers. Steigt das Quecksilber bis zu dem letztgenannten Drahte, so wird der Strom geschlossen. Diesen Stromschluss können wir durch das Verstellen des oberen Thermometerdrahtes mittelst einer Mikrometerschraube reguliren. Der auf diese Weise geschlossene Strom setzt dann zwei starke Elektromagnete in Thätigkeit und diese ziehen stark eine Röhrenklappe an, die den Ausfluss der dritten Röhre sistirt. Solange also dies nicht geschieht, ist die dritte Röhre eröffnet und bringt das warme Wasser in die Badewanne. Ist dann eine gewisse Temperaturhöhe erreicht, so steigt das Quecksilber des in dem Badewasser liegenden Thermometers, schliesst den elektrischen Strom und sistirt auch den Wasserzufluss.

Die Badewanne ist noch mit einem automatischen Abfluss für das überschüssige Wasser und einem Segeltuchdeckel versehen.

Zwei folgende Zimmer sind als Separat- oder Einzelzimmer für ein bis vier Kranke eingerichtet und enthalten dieselben Gegenstände wie das soeben besprochene Einzelzimmer. Die Zahl einzelner Sachen ist natürlich der Zahl der Kranken angepasst.

Das Verbandszimmer enthält eine analoge Einrichtung wie die ambulatorischen Verbandszimmer, vermehrt durch einen kleinen Instrumentensterilisator und noch einen fahrbaren Eisentisch, der als Verbands- und Transporttisch der Kranken dient.

Der grosse Krankensaal enthält neben einer entsprechend grossen Zahl von Betten, Nachttischen und Stühlen einen grossen Zimmertisch mit Schubladen und einen Schreibtisch, zwei Lehnstühle, einen Medicamentenkasten, eine Waschvorrichtung sammt zwei Wassereimern und einem Wandspiegel, und einen Bettwagen auf Gummirädern. Dieser Bettwagen lässt sich bequem unter jedes Bett unterschieben; mittelst einer besonderen Vorrichtung hebt er das Bett etwas in die Höhe, befestigt es in der Lage und kann es in den klinischen Räumen transportiren.

Das Speisezimmer besitzt einen grösseren Zimmertisch, eine Anzahl von Sesseln und ein bis zwei Wäschekästen. Dieselbe Einrichtung hat auch das Lese- und Rauchzimmer, in dem noch ein Bücherkasten und ein klinisches Telephon aufgestellt sind.

Das Badezimmer enthält zwei Badewannen mit je zwei Wasserröhren für kaltes und warmes Wasser, zwei bis drei Stühle, einen Waschtisch und einen Spiegel.

In der Theeküche treffen wir einen Küchentisch, zwei bis drei Sessel, einen Küchenschrank, einen Eiskasten, einen elektrischen oder mit heissem Wasserdampf geheizten Kochherd, eine Kochmaschine, zwei Wassereimer, eine Waschvorrichtung und einen Küchenaufzug.

Hiermit wäre die Einrichtung der Krankenabtheilung gegeben.

Die Wohnungsräume des verheiratheten Personals sollen demselben leer zur Benutzung gegeben werden. Selbstverständlich werden die nöthigen Waschvorrichtungen, Kochherde und Badewannen von der Anstalt errichtet.

Die Wohnungen des unverheiratheten Dienstpersonals sollen für jede Person ein gutes Eisenbett, einen Nachttisch, einen Kleider- und Wäschekasten, einen Sessel und für jedes Zimmer noch eine Waschvorrichtung sammt Spiegel und einem Wassereimer, und einen Zimmertisch enthalten.

Die Zimmer der Assistenten und der Wirthschafterin enthalten folgende Gegenstände: Das Salonzimmer einen Salontisch, vier Fauteuils, ein Canapé, einen Salonspiegel, einen Bücherschrank und einen Schreibtisch sammt Papierkorb. Das Schlafzimmer enthält ein eisernes Bett, einen Nachttisch, einen Handtisch, einen Wäsche- und einen Kleiderkasten, eine Waschvorrichtung sammt Spiegel und einem Wassereimer, und ein Telephon. Die Küchen, Bade- und Esszimmer der Wohnungsräume sind ähnlich eingerichtet wie die der Krankenabtheilung. Die Badezimmer enthalten nur eine Badewanne.

Die Laboratorien, die in einem eigenen Haus untergebracht sind, bilden nur einen Theil der früher beschriebenen Laboratorien, und enthalten folgende Gegenstände: eine Operationssaal-Einrichtung in dem Operationssaale für die Thierexperimente. Diese Einrichtung besteht aus einem besonderen Operationstisch an dem die Thiere an allen vier Extremitäten und dem Kopfe festgeschnallt werden können, einem Instrumenten- und einem Verbandtisch, zwei Waschtischen, zwei Wassereimern, zwei Drehstockerln und zwei Eisensesseln. Das Vorbereitungszimmer besitzt einen Instrumentenkasten, einen zweiten Operationstisch, einen Handtisch, zwei Waschtische mit je einem Wasserbecken, eine Waschvorrichtung sammt zwei Wassereimern und einem Sterilisirapparat für Instrumente. Das nächstfolgende Zimmer enthält einen Sterilisator für Verbände, zwei Schränke zur Aufbewahrung der sterilisirten und nichtsterilisirten Verbandmaterialien, einen Schrank für Chemikalien, einen Arbeitstisch mit einer Marmorplatte und zwei Sesseln.

Des Obductionszimmer und die Todtenkammer enthalten je einen Marmortisch auf Eisengestell, einen Instrumentenschrank, zwei Sessel, einen Handtisch und je eine Waschvorrichtung sammt zwei Wassereimern.

Die Zimmer zur Aufbewahrung der Thiere sollen gut ventilirt und heizbar sein. Der Fussboden derselben kann aus Asphalt oder einem ähnlichen Material hergestellt und in der Mitte mit einem guten Abfluss versehen sein. Die Thierkäfige sind aus lackirten Eisenstangen construirt und tragen einen Fussboden aus mehrfach durchlöchertem Zink-

blech. Sind die Käfige in mehreren Etagen aufeinander gestellt, so sollen besondere massive, schief liegende Dielen zwischen einzelnen Etagen eingerichtet sein, die dann mit einer Abflussröhre communiciren.

Die Einrichtung anderer Laboratoriumräume ist eine ganz analoge wie die des Hauptgebäudes.

In einzelnen Kliniken werden jetzt noch besondere Abtheilungen für Orthopädie errichtet. Die immer mehr aufblühende Kunst verlangt aber so viel specielle Einrichtungen und so viel besondere Arbeit, dass sie in den Rahmen einer chirurgischen Klinik nicht mehr passt und als eine selbstständige medicinische Wissenschaft eigene Führung und eigenes Gebäude verlangt. Deswegen haben wir die Beschreibung der Räume für dieses Specialfach hier weggelassen.

Zum Schluss unserer Skizze bemerken wir nochmals, dass eine unserer Beschreibung entsprechende Anstalt nicht existirt, dass aber dagegen viele der besprochenen Sachen und Einrichtungen den bestehenden Kliniken entnommen sind und dass wir deswegen auf die hier angegebenen Vorrichtungen u. s. w. keine Prioritätsansprüche machen und sie auch Niemandem streitig machen wollen. Für uns wäre es eine grosse Genugthuung, wenn die Aufmerksamkeit der maassgebenden Kreise auf unsere modernen Bedürfnisse gelenkt wäre und der guten Sache dadurch ein Nutzen entstehen könnte. Vielleicht werden wir doch einmal gut und richtig eingerichtete Kliniken besitzen — bisjetzt muss man fast überall mit vielen unzweckmässigen Einrichtungen vorlieb nehmen — was der kranken sowie der gesunden Menschheit sicher nicht vortheilhaft ist.

XXII.

Besprechungen.

Löwenbach, Dr. Georg, Die gummöse Erkrankung der weiblichen Urethra. Verlag von Wilhelm Braumüller, Wien und Leipzig 1903.

Verf. giebt uns an der Hand von 28 Beobachtungen aus der Wiener Universitätsklinik für Syphilis und Dermatologie ein abgerundetes Krankheitsbild der an der weiblichen Urethra localisirten gummösen Affection. Zahlreiche, vielfach unter anderem Namen in der Literatur beschriebene Krankheitsprocesse des weiblichen Genitalapparates möchte er ebenfalls zu der genannten luetischen Affection gerechnet wissen.

Das Charakteristische des Leidens, das seinen Sitz hauptsächlich am Urethralwulst hat und bald mehr in ulcerativer, bald mehr elephantiastischer Form auftritt, ist sein stetes Recidiviren in allen Phasen und seine hartnäckige Renitenz gegen antisyphilitische Behandlung. Dies wie auch die schweren consecutiven Functionsstörungen trüben die Prognose.

Baum-Kiel.

Anzeigen literarischer Neuigkeiten, welche der Redaction zugeschickt worden sind:

Die Therapie der Gegenwart. Nr. 2, 3, 4. Febr.—April 1903.
Bäumler, Die Behandlung der Perityphlitis.
Kobert, Ueber die Wirkung zweier neuer Verbindungen des Arsens und Phosphors.
G. Müller, Ueber die obere Altersgrenze für die Behandlung der angeborenen Hüftverrenkung.
E. Fischer und v. Mering, Ueber eine neue Classe von Schlafmitteln.
O. Rosenbach, Ueber die Behandlung von Leberaffectionen mit Quecksilber nebst Bemerkungen über fieberhafte Lebererkrankungen und den ätiologischen Schluss ex juvantibus.
Doerfler, Gelatine, ihre Gefahren und ihr Werth in der Therapie.
G. Klemperer, Heilung der chronischen Nierenentzündung durch operative Behandlung.
Schultz, Ein Beitrag zur Frühoperation bei Appendicitis acuta.
Nordiskt Medicinskt Arkiv, Kirurgi. 1902. Afd. I. Häft 4.
Ljunggren, Zur Kenntniss des progredienten Lebercavernoms.
Faltin, Beiträge zur Kenntniss des Volvulus coeci.
Hansen, Die Aetiologie und Pathogenese der chronischen Nierentuberculose.
Reinsholm, Die verschiedenen Methoden für circuläre Vereinigung abgeschnittener grösserer Arterien- und Venenstämme.
Bulletin of the Johns Hopkins Hospital. Jan., Febr. 1903.
Emerson, The accuracy of certain clinical methods.
Mac Callum, The relations between the lymphatics and the connective Tissue.
Woolley, A Study of the reticular supporting network in malignant neoplasms as stained by Mallory's Method.
Marshall Flint, Note on the frame work of the thyreoid Gland.
Bradford Brigsg, The resultats of some observations on blood-pressure in morbid conditions in adults.

Wireman Cook, The clinical Value of Blood-pressure determinations as a guide to Stimulation in sick Children.

Revue de Chirurgie. No. 2. Février 1903.

Fredet et Chevassu, Note sur deux cas de kystes mucondes du cou a épithélium cilié, dérivés des restes du tractus thyréo-glosse (avec 10 fig.).

Orlow, Pharyngotomie pour l'ablation des tumeurs de la portion buccale du pharynx (avec 4 fig.).

Gallois et Pinatelle, Un cas d'anastomose artério-veineuse longitudinale pour artérite oblitérante (avec 2 fig.).

Archives provinciales de Chirurgie. No. 3. Mars 1903.

Heurtaux, Recherches sur quelques points de l'histoire clinique du cancroide ou épithéliome pavimenteux.

Jeannel, La hernie lombaire.

Ferraton, Etude des lésions ostéo-articulaires produites par la balle de revolver cuirassée de petit calibre (Modéle 1892) Anatomie pathologique, diagnostic et traitement.

The St. Paul Medical Journal. No. 2. Febr. 1903.

Bracken, The care of the tuberculous.

Taylor, Sanitary legislation as applied to Tuberculosis.

Roberts, The prophylaxis of Tuberculosis.

Revue Française de Médecine et de Chirurgie. No. 10, 18, 19. 1903.

Vetter, Efficacité de l'argent colloidal dans le traitement des maladies infectieuses. Multiplicité de ses indications.

De selbe, Tumeur intra-rachidienne comprimant la moelle enlevée chirurgicalement avec succès.

Derselbe, Ablation d'un goitre suffocant.

The Johns Hopkins Hospital Reports. Vol. X. Nos. 6—7—8—9.

Emerson, Metabolism in Albuminuria.

Mac Callum, Regenerative changes in the liver after acute yellow atrophy.

McCrae and Mitchell, Surgical features of typhoid fever.

Schenck, The symptoms, diagnosis and surgical treatment of ureteral Calculus.

Medical and Surgical Reports of the Boston City Hospital. Thirteenth Series. Boston 1902.

Lund, Congenital Anomalies of Phalanges, with Report of Cases studied by Sciagraphy.

Crandon, The Pathogenesis and Pathological Anatoms of enlarged Prostate

Watson and Bailey, Some observations upon the Value of the Phloridzin. test for estimating the functional capacity of the Kidneys - renal sufficienz.

Lund, Nichols and Bottomley, Six cases of rupture of the intestines with four recoveries.

Dwight, General purulent Peritonitis, with a report of thirty-five cases, of which fifteen recovered.

Munro, Surgical treatment of hemorrhagic Pachymeningitis.

Cushing, A method of Anesthesia useful in operations on the head, face, mouth and neck.

Monks and Blake, The normal appendix: its length, its mesentery and its position or direction, as observed in six hundred and fifty six autopsies.

Thompson, Pylephlebitis and Liver abscesses following appendicitis.

Christian, Ependymae Epithelium as a constituent of a teratoma.

Derselbe, Subphrenic abscess as a complication of appendicitis.

La Clinica Chirurgica. No. 1. Jan. 1903.

Burci, Delle operazioni economiche nella cura dei tumori maligni della scapola.

D'Anna, Sopra i Blastomiceti nei tumori maligni.

Chérie-Ligniere, Contributo sperimentale allo studio della protesi.

E. Merck's Jahresbericht, 1902, XVI. Jahrgang, bringt die neuesten von der Firma hergestellten Präparate wie auch die Literatur des letzten Jahres über ältere, bereits bekannte Medicamente.

Von der II. vollständig neu bearbeiteten Auflage des von Scheff-Wien herausgegebenen Handbuchs für Zahnheilkunde sind Lieferung 10 und 11 erschienen.

XXIII.

Aus der chirurgischen Univ.-Klinik zu Göttingen.
(Director: Prof. Dr. Braun.)

Beiträge zur Statistik der operativ behandelten Aneurysmen.

Von

Dr. H. Jacobsthal,
Assistenzarzt der Klinik.

III. Das Aneurysma der Aorta.

Obwohl wir über keine eigene Beobachtung eines operativ behandelten Aortenaneurysmas verfügen, schien es mir doch zweckmässig, auch dieses den Statistiken der Aneurysmen der Anonyma und Subclavia anzugliedern, da die klinischen Symptome bei den erwähnten Affectionen so grosse Uebereinstimmungen zeigen können, dass eine exacte Diagnose nicht immer zu Lebzeiten des Patienten möglich ist und häufiger Irrthümer vorgekommen sind. Speciell bei der Differentialdiagnose zwischen Aneurysma der Anonyma und Aorta kommt man vielfach nicht über eine Vermuthung hinaus, und aus diesem Grunde können die Statistiken, welche die Arterien gesondert betrachten, nur in beschränktem Maasse Anspruch auf Genauigkeit erheben. Immerhin ist doch eine grössere Zahl der Fälle durch die Autopsie erhärtet, und ich hielt es daher für richtig, die schon von Ortiz (1)[1]) begonnene Scheidung der Aneurysmen der Anonyma von denen der Aorta beizubehalten, besonders auch, da es nicht von vornherein zu übersehen ist, ob die Prognose der beiden Erkrankungen bei einer weiteren Fortführung der Statistik nicht doch Differenzen aufweist. A priori wenigstens müsste man annehmen, dass der Einfluss der Operation

1) Die in Klammern befindlichen Ziffern beziehen sich auf das am Schlusse angefügte Literaturverzeichniss.

verschieden sein müsste. Von der folgenden Betrachtung schliesse ich aus die Aortenaneurysmen, bei denen eine (klinisch angenommene oder anatomisch bestätigte) Affection der Anonyma vorhanden war, sie sind in den Statistiken von Poivet (2) und mir (3) schon behandelt und zwar sind es folgende Fälle: bei Poivet, I.: Fall 5 (Key), Fall 6 (Morisson, nur Dilatation), Fall 12 (Rompani-Vilardebo, nur Dilatation), Fall 13 (Campbell, nur Dilatation), Fall 20 (Hutchinson), Fall 21 (Hewson), Fall 23 (Golding-Bird, nur Dilatation), Fall 24 (Fergusson). II.: Fall 1 (Wickham, nur Dilatation), Fall 4 (Bickersteth), Fall 5 (Doughty-Mott, nur Dilatation), Fall 6 (Adams und Treves). III.: Fall 2 (Laugier, nur Dilatation), Fall 3 (Broca, nur Dilatation). IV.: Fall 1 (Martel). V.: Fall 3 (Holmes, nur Dilatation), Fall 5 (Mac-Carthy), Fall 7 (Weir, nur Dilatation), Fall 9 (Kelburne-King), Fall 10 (Little, nur Dilatation), Fall 12 (Barwell [2]), Fall 13 (Barwell [3]), Fall 14 (Ransohoff, nur Dilatation), Fall 17 (Palmer 21 (Denucé), Fall 22 (Cameron), Fall 27 (Rosenstirn), Fall 31 (Alexander), Fall 46 (Winslow), Fall 54 (Le Dentu), Fall 55 (Guinard).

Bei mir: Fall 1 (Meriwether), Fall 5 (Cousins), Fall 12 (Guinard II), Fall 19 (Grenet und Piquand), Fall 20 (Bryant, nur Dilatation), Fall 22 (Bryant), Fall 23 (Lindner), Fall 24 (Bäumler), Fall 27 (Le Dentu).

Ebensowenig finden die Fälle von Subclaviaaneurysmen Berücksichtigung, bei denen eine gleichzeitige Erkrankung der Aorta vorlag, der operative Eingriff jedoch die Beeinflussung des Subclaviaaneurysma anstrebte.

Eine Uebersicht über die reinen Aortenaneurysmen gab, wie schon erwähnt, Ortiz 1892, während in den früheren Statistiken von Rosenstirn (4) und Winslow (5) dieselben mit den Anonymaaneurysmen zusammen abgehandelt waren. Leider ist die Ortiz'sche Arbeit, die ich zum Ausgangspunkt nehmen will, nicht frei von Flüchtigkeiten und Fehlern. Daher will ich die operativen Resultate, soweit sie von Wichtigkeit sind, noch einmal kurz aufführen. Die Kritik derselben geschieht ohne Rücksicht auf die betreffende Publication in den Details und weicht daher zum Theil von ihr ab. Auch in Bezug auf die Zahl und Classification der Fälle erwiesen sich kleine Abänderungen nöthig. Im Folgenden resumire ich die bisherigen Beobachtungen.

Die 34[1]) Fälle von Aneurysmen der Aorta thoracica vertheilen sich auf die verschiedenen Eingriffe folgendermaassen:

1) Bei Ortiz 38, die Differenz erklärt sich aus dem Folgenden.

1.	Unterbindung der linken Carotis communis . . .	12[1]) Fälle
2.	= = rechten = = . . .	4[2]) =
3.	Gleichzeitige Unterbindung der rechten Carotis communis und rechten Subclavia	12[3]) =
4.	Zweizeitige Unterbindung der rechten Carotis communis und rechten Subclavia	3 =
5.	Zweizeitige Unterbindung der linken Carotis communis und linken Subclavia	1 Fall
6.	Zweizeitige Unterbindung der linken Carotis communis und linken Axillaris	1 =
7.	Gleichzeitige Unterbindung der linken Carotis communis und linken Subclavia	1 =
		Summa 34 Fälle[4]).

Mortalität der Operation: Unter den 34 Fällen befinden sich 5, bei denen der Eintritt des Todes mit Wahrscheinlichkeit der Operation zur Last zu legen ist (=14,7 Proc.).

Der Tod erfolgte: 2mal durch secundäre arterielle Hämorrhagie (Hobart [6], Schede [7]), 1mal durch Hemiplegie (Pirogoff [8 [5]]), 1 mal durch Lungenödem (Küster [9]) 40 Std. p. op., 1 mal 3 Tage p. op. [Ursache ?] (Wyeth [10]).

Für die verschiedenen Methoden stellt sich die Mortalität wie folgt:

I. Unterbindung der l. Carotis communis.
Unter 12 Fällen 1 Todesfall (Pirogoff [8]) = 8,3 Proc.

II. Unterbindung der r. Carotis communis.
Unter 4 Fällen 1 Todesfall (Küster [9]).

III. Gleichzeitige Unterbindung der r. Carotis communis und r. Subclavia.
Unter 12 Fällen ein Todesfall (Hobart [6]) = 8,3 Proc.

IV. Zweizeitige Unterbindung der r. Carotis communis und r. Subclavia.
Unter 3 Fällen ein Todesfall (Schede [7]).

1) Bei Ortiz 14. Es ist fortgelassen Fall 104 (Heath), der identisch mit Fall 25 (Heath) meiner Anonymastatistik ist, Fall 99 und 100 (Tilanus und Rigen) sind identisch.

2) Bei Ortiz 4. Fortgelassen ist Fall 114 (Bryant), der identisch ist mit Fall 22 (Bryant) meiner Anonymastatistik; hinzugezählt ein Fall von Küster = Fall 78 der Statistik von Rosenstirn).

3) Bei Ortiz 13. Fortgelassen Fall 126 (Meriwether) = Fall 1 (Meriwether) meiner Anonymastatistik.

4) Fall 135 (Le Dentu) ist schon in der Statistik Poivet's enthalten.

5) Wegen des gleichzeitigen Befallenseins der Anonyma wäre bei späteren Revisionen dieser Fall besser den Anonymaaneurysmen anzugliedern.

V. Zweizeitige Unterbindung der l. Carotis communis und l. Subclavia.

1 Fall, kein Todesfall.

VI. Zweizeitige Unterbindung der l. Carotis communis und l. Axillaris.

1 Fall, kein Todesfall.

VII. Einzeitige Unterbindung der l. Carotis communis und l. Subclavia.

1 Fall, 1 Todesfall (Wyeth [10]).

Resultate der Operation in Bezug auf den Krankheitsverlauf.

A. Keine oder nur schnell vorübergehende Besserung.

Unter den 34 Fällen wurden bei 17 (= 50 Proc.) keine Besserung von einiger Dauer erzielt. Es sind dies folgende:

I. Unterbindung der l. Carotis communis.

1. Montgomery (11): Tod an Hämoptoë (Ruptur?) 4 Monate p. op.
2. Pirogoff (8): Todesfall an Operation s. vorher.
3. Bryant (12)[1]): Tod 19 Tage p. op. an Lungenödem und Lungengangrän.
4. Heath (13): Tod 2 Monate p. op. unter Weiterentwicklung des Aneurysma.

II. Unterbindung der r. Carotis communis.

5. O'Shaugnessy (14): Tod 10 Tage p. op. durch Ruptur.
6. Ashurst (15): Keine Besserung. Verlauf?
7. Küster (9): Todesfall an Operation s. vorher.

III. Gleichzeitige Unterbindung der r. Carotis communis und r. Subclavia.

8. Hobart (6): Todesfall an Operation s. vorher.
9. Maunder (16): Tod 5 Tage p. op. unter Weiterentwicklung des Aneurysma.
10. Fleet Spier (17): Tod 1 Monat 3 Tage p. op. durch Sackruptur.
11. Marsh (18): Tod 51 Tage p. op. durch Sackruptur.
12. Jameson (19): Tod nach etwas mehr als 3 Monaten p. op. am Aneurysma.

IV. Zweizeitige Ligatur der r. Carotis communis u. r. Subclavia.

13. Küster (20): Tod ca. 5 Monate p. op. I unter Weiterentwicklung des Aneurysma.
14. Wolf (21): Tod 7 Monate nach der ersten Operation. Keine objective Besserung.
15. Schede (7): Todesfall an Operation s. vorher.

1) Auch dieser Fall ist wegen gleichzeitigen Befallenseins der Anonyma später den Aneurysmen dieser Arterie zuzuzählen.

V. Zweizeitige Unterbindung der l. Carotis communis und l. Axillaris.

16. Busch (22): Tod am 4. Tage p. op. an Ruptur.

VI. Einzeitige Unterbindung der l. Carotis communis und l. Subclavia.

17. Wyeth (10): Todesfall an Operation s. vorher.

B. Objective Besserungen von einiger Dauer.

Unter den 34 Fällen sind 17 (= 50 Proc.) gebessert und zwar für die einzelnen Methoden:

I. Unterbindung der l. Carotis communis.

1. Tilanus (Rigen) (23): Tod ca. 4 Monate p. op. nach Operation einer eingeklemmten Hernie[1]). Aneurysma thrombosirt.

2. Pirogoff (24): Beobachtungsdauer 2½ Monate p. op. Objective Besserung.

3. Heath (1872) (25): Tod 4 Jahre 7 Monate an Ruptur.

4. Holmes (26): Beobachtungsdauer 7 Jahre 4 Monate. Lebensdauer?

5. Barwell (27): Tod 4 Monate p. oper. an Leber- und Nierenerkrankung.

6. Hardie (28): Tod 6 Monate[2]) p. op. unter Weiterentwicklung des Tumors.

7. Ashurst (29): Besserung. Dauer?

8. Dauchez (30)[3]): Tod 2 Jahre 1 Monat p. op. unter Weiterentwicklung des Aneurysma.

II. Unterbindung der r. Carotis communis.

9. Annandale (31): Beobachtungsdauer 6 Monate 25 Tage. Lebensdauer?

III. Gleichzeitige Unterbindung der r. Carotis communis und r. Subclavia.

10. Sands (32): Tod unter Weiterentwicklung des Aneurysma 13 Monate p. op.

11. Heath (33): Tod unter weiterem Wachsthum des Aneurysma 4 Jahre 13 Tage p. op.

12. Barwell (34): Tod 15 Monate p. op. unter Verschlimmerung der Geschwulstsymptome linkerseits.

13. Wyeth (48): Beobachtungsdauer 4 Wochen. Tod 1 Jahr p. op. an acuter Diarrhoe. Aneurysma nicht völlig thrombosirt.

14. Lediard (35): Beobachtungsdauer 8 Monate p. op. Tod 11 Monate p. op. unter Weiterentwicklung des Aneurysma.

15. Ashurst (36): Beobachtungsdauer? Lebensdauer?

16. Lawrie (37): Beobachtungsdauer ca. 4 Monate p. op.

---

1) Nach anderer Version 5 Monate p. op. an Asthma und Spasmus (Winslow [l. c. p. 342]).

2) Bei Winslow und Ortiz fälschlicher Weise 6 Jahre angegeben.

3) Bei Rosenstirn irrthüml. Weise unter d. Ligaturen d. r. Carotis registrirt.

IV. Zweizeitige Ligatur der Carotis sin. und Subclavia sin.

17. Schede (7): Tod 6 Monate nach Entlassung wahrscheinlich an Ruptur.

Bei 11 bis zum Tode beobachteten Fällen betrug somit die Lebensdauer: 2 mal weniger als 1/2 Jahr (Tilanus, Barwell Nr. 5); 4 mal 1/2 Jahr bis 1 Jahr (Hardie, Wyeth [48], Lediard, Schede); 2 mal 1—2 Jahre (Sands, Barwell Nr. 12); 1 mal über 2 Jahre (Dauchez); 2 mal über 4 Jahre (Heath Nr. 3 u. 11).

Bei den 6 übrigen war die Beobachtungsdauer: 2 mal kürzer als 1/2 Jahr (Pirogoff, Lawrie); 1 mal über 1/2 Jahr (Annandale); 1 mal über 7 Jahre (Holmes).

Berechnet man den Procentsatz der Besserungen auf die einzelnen Methoden (soweit die Zahl der Fälle dies überhaupt als zulässig erscheinen lässt), so erhält man für die Unterbindung der l. Carotis communis 66,7 Proc. (8 von 12 Fällen), für die gleichzeitige Unterbindung der r. Carotis communis und r. Subclavia 58,9 Proc. (7 von 12 Fällen).

Soweit die bisherige Casuistik, auf deren Kritik später eingegangen werden soll. An weiteren Fällen gelang es mir, in der Literatur folgende aufzufinden:

A. Aneurysmen der Aorta thoracica.

1. Heath (38): 1878. 44jähriger Mann. Aneurysma des Arcus Aortae. Operation: In Chloroformnarkose Ligatur der linken Carotis communis. Verlauf: Tod 20 Std. p. op. an Collaps.

Section: Orangegrosses Aneurysma an der Grenze zwischen aufsteigender Aorta und Bogen.

2. Heath (38[1])): 1885. 43jähriger Mann. Seit 9 Monaten pulsirender Tumor der Fossa jugularis und der linken Brustseite. Operation: Unter Cocainanästhesie Ligatur der linken Carotis mit Carbolseide. Verlauf: Abends Aphasie, am nächsten Morgen Facialisparalyse und Parese des rechten Armes. Das Aneurysma wurde solider, pulsirte weniger, blieb dann auf dem Statusquo ca. 4 Monate.

Endresultat: Tod Juni 1886 am Aneurysma.

3. Well (39[1])): 1888. 70jährige Negerin. Für Lues kein Anhalt. Seit mehreren Jahren Pulsationen der Carotis externa und Schmerzen in der Gegend derselben. Vor 2 Wochen Pulsationen an der rechten Halsseite oberhalb der Clavicula bemerkt. Status: Dilatation der rechten

1) — Fall 76 bei Ortiz, den Anonymaaneurysmen eingereiht, von Poivet aber nicht übernommen; doch würde es wohl zweckmässiger sein, diesen Fall später doch als Anonymaaneurysma zu zählen, wenn auch die Betheiligung dieses Gefässes nicht sichergestellt ist.

Carotis externa. Pulsationen in der rechten Supraclaviculargrube, aber kein Tumor daselbst.

Doppeltes Geräusch jedoch hörbar. Radialpulse gleich.

Diagnose: Fusiformes Aneurysma der Aorta ascendens. Operation: 2. Mai 1888. Gleichzeitige Ligatur der rechten Carotis communis (oberhalb des Omohyoideus) und der rechten Subclavia (3. Portion) mit Catgut. Carotis erweitert und verkalkt, Subclavia weniger dilatirt. Verlauf: Schmerzen in der Gegend der Carotis externa verschwunden. Pulsation in der Supraclaviculargrube schwächer, ebenso das Geräusch. Radialpuls am 22. Tage fühlbar. Status 4½ Monat p. op.: Keine Schmerzen seit der Operation. Pulsation verschwunden, Geräusch nur nach körperlicher Anstrengung hörbar.

4. Heath (38,40): 1890. (Sein Fall 6). 61jährige Frau. Seit 3 Jahren bestehendes Aortenaneurysma. Seit Juli 1890 Pulsation in der Fossa jugularis. Beim Liegen Dyspnoe und Stridor. Nach 4monatlicher Behandlung mit Ruhe, Diät und Jodkali keine Besserung. Operation: 16. November 1890. Ohne Anästhesie Ligatur der linken Carotis. Verlauf: Besserung der Beschwerden (Athemnot, Schlaflosigkeit). Tumor verkleinerte sich (Februar 1891). Die Besserung hielt an bis zur Entlassung am 18. August 1891. Am 3. September in's London-Hospital mit pulsirendem Tumor hinter dem rechten medialen Claviculaende aufgenommen.

Endresultat: 29. November 1891 plötzlicher Tod.

Section: orangegrosses, fast vollständig mit Thromben erfülltes Aneurysma der Aorta, vom transversalen Theil des Bogens, zwischen Anonyma und linker Carotis ausgehend, mit ½ crownstückgrosser Oeffnung in die Aorta.

5. Mackellar (41): 1892. 30jähriger Mann, früher professioneller Schnellläufer. Luetische Infection zweifelhaft. 9. März 1888 Unterbindung der rechten Femoralis wegen rechtsseitigen Poplitealaneurysma. 23. Aug. 1888 Unterbindung der linken Femoralis wegen linksseitigem Poplitealaneurysma. November 1891 Fall unter ein Pferd. Februar 1892 pulsirende Schwellung hinter und oberhalb des Manubrium. Operation: 22. Februar 1892 gleichzeitige Ligatur der rechten Carotis und rechter Subclavia mit Seide. Durchschneidung der Subclavia. Verlauf: Anfang schien die Operation das Wachsthum aufzuhalten, dann aber weitere Entwicklung. Endresultat: Tod durch Perforation nach aussen am 19. Mai 1892. Section: Aneurysma der Aorta, Anonyma vollständig normal.

6. Blacque (42): (Operateur Guinard) 1894. 38jährige Frau. Für Lues kein Anhalt. Kein Alkoholismus, Rheumatismus. Seit October 1893 heftige Schmerzen in der Gegend der Schulterblätter, zeitweise Palpitationen. Januar 1894 Tumor der oberen Sternalpartie bemerkt; Schmerzen in demselben, sowie im linken Arm. Status: 27. Jan. 1894. Grossorangegrosses (11 : 9 cm), pulsirendes, mit der Thoraxwand verwachsenes Aortenaneurysma, welches Sternum und Rippen zum Theil zerstört hat. Trotz innerer Therapie (Ruhe und Jodkali) weiteres Wachsthum. Vor der Operation Grösse: 19 : 14 cm, reicht vom 2. rechten Intercostalraum bis zum oberen Rand der 6. Rippe. Haut marmorirt, mit Ecchymosen,

an der am meisten vorgewölbten Stelle braun verfärbt. Ruptur bevorstehend. Keine Pulsdifferenz. Herz normal. Operation: 24. März 1894. In Chloroformnarkose gleichzeitige Ligatur der rechten Carotis communis (oberhalb des Omohyoideus) und der rechten Subclavia (3. Portion) mit Seide. Schluss der Wunden ohne Drainage. Verlauf: Radialpuls verschwunden. Volumen des Tumors nicht vermindert (Durchmesser 20 : 16 cm). Am folgenden Tage rechter Temporalpuls ebenso stark als linker. Schmerzen verschwunden. Ameisenlaufen im rechten Arm, Temperatur in demselben herabgesetzt. Prima intentio. 9. April. Weitere Ausdehnung des Tumors. Haut ulcerirt. 16. April. Oedem des Armes. Unter Kräfteverfall Exitus am 23. April (1 Monat p. op.). Section: Spindelförmige Erweiterung der Aorta, 3 cm oberhalb der Klappen beginnend und bis jenseits des Ursprungs der linken Subclavia reichend. Grösste Circumferenz beträgt 20 cm. Von der am meisten dilatirten Stelle entspringt eine 2. Tasche, die von der Aorta durch eine Einschnürung von 10 cm Umfang getrennt ist und selbst 18 cm Circumferenz misst. Dieses Aneurysma hat das Sternum zum grössten Theil zerstört. Vor dem letzteren, sowie den ersten 7 rechten Rippen findet sich ein enormer Sack, der 55 cm Umfang in Höhe der 3. Rippe hat. Seine vordere Wand besteht lediglich aus Musculatur, subcutanem Gewebe und Haut. Er stellt ein durch Ruptur entstandenes Aneurysma spurium dar, das mit dem sacciformen Aortenaneurysma durch eine Oeffnung von 15 cm Umfang communicirt. Die 6 ersten Rippen sind fracturirt. Anonyma von normalem Caliber. Der Inhalt der Aneurysmen besteht aus Gerinnseln; ihre Wandung ist mit 1 cm dicker Schicht von Thromben ausgekleidet, Zu beiden Seiten der Carotisligatur Thromben, in der Subclavia keine Gerinnsel. Linke Subclavia am Ursprung stark dilatirt.

7. Rose und Carless (43, 44) 1898: 40jährige Frau. Für Lues kein Anhalt. Kein Alkoholismus. Seit 5 Monaten Schmerzen in der rechten Schulter, die nach dem Ellenbogen, der linken Halsseite und nach der Brust zu ausstrahlten. Haselnussgrosse, pulsirende Geschwulst in der Gegend des linken Sternocleidomastoideusansatzes. Seit 1 Monat Dyspnoe, Dysphagie, schwache Stimme. Status: Pulsirende Schwellung der medialen Hälfte der linken Clavicula und den ersten 2 Rippen entsprechend, sie reicht medial bis zur Mittellinie, lateral bis zur Grenze zwischen innerem und mittlerem Claviculadrittel, nach oben bis 2″ weit oberhalb der Clavicula. Halstheil des Tumors kleinorangengross. Dämpfung über dem Sternum und den zwei ersten Intercostalräumen linkerseits. Linker Radial- und Temporalpuls verkleinert und verspätet. Systolische Trachealpulsation. Diagnose: Aortenaneurysma unter Betheiligung des Anfangstheils der Carotis und wahrscheinlich der Subclavia. Behandlung: mit Bettruhe, Diät. Da trotzdem weiteres Wachsthum 1. Operation 1. Januar 1898 (Carless): Ligatur der linken Carotis communis 1″ unterhalb der Theilungsstelle mit Catgut. (Fester Knoten mit Ruptur der Häute.) Drainage. Verlauf: Wundheilung ohne Störung. Anfangs stärkere Spannung und Pulsation, dann Verminderung beider. Geringe Parese der linken Gesichtshälfte für wenige Tage. Aneurysma verkleinert sich, pulsirt aber sehr deutlich: daher 2. Operation 25. Januar 1898 (24 Tage nach der ersten) (Operateur: Rose): In A.-C.-E.-Narkose Ligatur der 3. Portion

der Subclavia. Schluss ohne Drainage. Verlauf: Wundheilung ohne Störung. Radialpuls nach 14 Tagen wieder fühlbar. Nach 4 Monaten: deutliche Pulsation an der Halsbasis, Vorwölbung der Sternoclaviculargegend (doch weniger als bei der Aufnahme). Oberer Theil des Sackes kleiner (1″ niedriger) und härter, Pulsation weniger deutlich. Patientin kann gehen. Oppressionsgefühl und Athemnoth verschwunden. 6 Monate p. op.: geringe Pulsation oberhalb der Clavicula. Patientin konnte 3 Jahre lang ziemlich gut gehen und arbeiten. Endresultat: Plötzlicher Tod durch Ruptur in die linke Pleurahöhle. Section: Aneurysma nicht sackförmig. Linke Carotis und Subclavia klein und zusammengezogen.

8. Heath (40): 1899. 36jährige Person mit Aneurysma des Arcus Aortae. Schmerzen in den Schultern, im Rücken und Nacken. Pulsation der Trachea. Systolisches Sausen über dem Tumor. Weiteres Wachsthum, Pulsation und Schwellung auch unterhalb der rechten Clavicula. Operation: 18. Januar 1899. Unter localer Anästhesie (Eucain β) Unterbindung der linken Carotis mit Seide. Verlauf: Besserung: Pulsation schwächer, keine Schmerzen. Endresultat: 21. März 1899. Tod an acuter Phthisis. Aneurysma hatte keine Störungen gegeben.

Section: Faustgrosses Aneurysma des Arcus, kleines Aneurysma am Ursprung der Anonyma, beide fast vollständig mit geschichteten Thromben erfüllt.

9. Bucknell (44): Operationsjahr ? 47jähriger Mann. Tumor hinter dem linken Sternocleidomastoideus, Symptome von Compression der Trachea und des linken Bronchus. Operation: Ligatur der linken Carotis und linken Subclavia (3. Portion). Verlauf: Pulsation geringer. 2 Monate frei von Beschwerden.

10[1]). Tuffier (45): 1902. 41jährige Frau. Für Lues kein Anhalt. Kleiner Tumor im rechten 2. Intercostalraum. Behandlung mit Jodkali und subcutanen Quecksilberinjectionen erfolglos. Weiteres Wachsthum. Radiographisch: faustgrosses Aneurysma von der rechten Seite der Aorta entspringend. Tumor weich, füllt sich nach Compression langsam, was auf eine enge Communication mit der Aorta schliessen lässt. Drohende Ruptur. Operation: Eröffnung des Thorax unter Bildung eines Lappens. Stiel des Aneurysma mit 2 Ligaturen unterbunden. Vollständiger Wundschluss unter Zurücklassung des Sackes. Verlauf: Tod am 15. Tag durch Hämorrhagie in Folge Gangrän des Sackes.

B. Aorta abdominalis.

1. Milton (45): 1890. 45jähriger Mann mit Lues und Arteriosklerose. Orangegrosses, pulsirendes, schmerzhaftes Aneurysma links von der Medianlinie. Wegen Ruptur Operation: 3. Juli 1890. Laparotomie in der Medianlinie. Spaltung des Peritoneum über dem

1) Erst nach Abschluss der Arbeit kam eine, mir leider nur im Referat (Centralbl. f. Chirurgie. 1902. Nr. 52. S. 1357) zugängliche Publication Guinard's (52) zu meiner Kenntniss, in welcher der Autor auf Grund von 12 eigenen Fällen (mit 2 Todesfällen, die nicht der Methode zur Last fallen), für Aneurysmen der aufsteigenden Aorta die Ligatur der rechten Carotis communis und Subclavia empfiehlt.

Aneurysma. Ligatur der Aorta mit dicker Seide 8 Linien oberhalb des Aneurysma. Danach Pulsation verschwunden. Wundschluss ohne Drainage. Operationsdauer 12 Minuten. Verlauf: Intensiver Schmerz und Prickeln in beiden Beinen. Tod 24 Stunden p. op. an Anämie und Shock. Section: Aneurysma der Aorta, dessen obere Grenze 1½" unterhalb des Abganges der Nierenarterie liegt. Rupturstelle am linken Rande der unteren Fläche. 4 Pfund Blut waren ausgeflossen.

2. Keen (46): 1899. 51 jähriger Mann. Aneurysma der Aorta abdominalis. Grosses Hämatom in Folge von Ruptur. Operation: 12. Dez. 1899. Ligatur der Bauchaorta mit Seide dicht am Zwerchfell. Beine danach kalt. Sensibilität und Motilität wenig beeinflusst. 8 Tage später Beine warm, Pulsation der Femoralarterien fühlbar. 48 Tage p. op. Tod durch Hämorrhagie in Folge Durchschneidens der Ligatur.

3. Morris (47): 1901. 24jähriger Neger mit Lues. Seit 4 Monaten Schmerzen im Epigastrium und Erbrechen. Seit 2 Monaten pulsirender Tumor daselbst, der schnell wuchs. Operation: 1. Mai 1901. Epigastrischer Medianschnitt. Sackförmiges Aneurysma der Aorta, dessen Basis vom Abgang der Coeliaca bis über den der Arteriae mesentericae hinausreicht. Ligatur der Aorta mit weichem Gummikatheter, der durch eine Gefässklemme fixirt ist, 2" peripher vom Aneurysma, 1½" central von der Bifurcation. Verlauf: 9 Stunden nach der Operation sind die Beine warm, doch intensive Schmerzen und Gefühl des Taubseins in denselben. Sensibilität nicht vorhanden. 22 Stunden p. op. verkleinert sich das Aneurysma, Pulsation geringer. 27 Stunden p. op. Ligatur entfernt. Pulsation in beiden Femorales fühlbar. 53 Stunden p. op. Tod an Sepsis in Folge Darmgangrän (durch Zangendruck).

Section: Dissecirendes Aneurysma der Aorta, vollständig mit Gerinnseln erfüllt, Aorta selbst offen. Embolie der linken Iliaca int.

Um zunächst kurz das Wesentliche der angeführten 13 Beobachtungen zu resumiren, so vertheilen sich dieselben auf die verschiedenen Operationsverfahren folgendermaassen:

A. Aneurysmen der Aorta thoracica.

I. Ligatur der l. Carotis communis . . .	4	Fälle
II. Gleichzeitige Ligatur der r. Carotis communis und r. Subclavia	3	=
III. Gleichzeitige Ligatur der l. Carotis communis und l. Subclavia	1	Fall
IV. Zweizeitige Ligatur der l. Carotis communis und l. Subclavia	1	=
V. Centrale Abbindung	1	=
Sa.	10	Fälle

B. Aneurysmen der Aorta abdominalis.

I. Centrale Ligatur	2	Fälle
II. Periphere Ligatur	1	Fall
Sa.	3	Fälle

Mortalität der Operation: Unter den 10 Fällen der Aneurysmen der Aorta thoracica befinden sich 2 Todesfälle in Folge des operativen Eingriffs (= 20 Proc.).

Der Tod war verursacht: 1 mal durch Collaps (Heath, Nr. 1), 1 mal durch Hämorrhagie (Tuffier).

Betrachtet man den mit Abbindung des Aneurysmas behandelten Fall Tuffier's gesondert, so beträgt die Mortalität der Behandlung mit peripherer Ligatur nur 11,1 Proc. (1 unter 9 Fällen).

Die 3 operirten Fälle von Aneurysmen der Aorta abdominalis verliefen alle tödtlich (1 mal durch Shock, 1 mal durch Hämorrhagie, 1 mal durch Sepsis).

Resultate der Operation in Bezug auf den Krankheitsverlauf (Aorta thoracica).

A. Keine oder nur schnell vorübergehende Besserung.

Unter den 10 Fällen wurde bei 4 (= 40 Proc.) keine Besserung von einiger Dauer erzielt. Der Tod trat ein:

Fall Heath (Nr. 1): durch Operation (s. vorher),
= Mackellar (Nr. 5): 3 Monate p. op. durch Ruptur,
= Blacque (Nr. 6): 1 Monat p. op. unter Weiterentwicklung des Tumors.
= Tuffier (Nr. 10): durch Operation (s. vorher).

B. Objective Besserungen von einiger Dauer.

Unter den 10 Fällen sind 6 gebessert (= 60 Proc.).

Von diesen sind 4 bis zum Tode beobachtet und zwar betrug die Lebensdauer:

1 mal ca. 2 Monate (Tod an acuter Phthisis, Heath, Nr. 8).
2 = ca. 1 Jahr (Tod am Aneurysma, Heath, Nr. 2 u. 4).
3 = 3 Jahre (Tod an Ruptur, Rose und Carless, Nr. 7).

Bei den 2 übrigen währte die Dauer der Beobachtung:

1 mal 2 Monate (Bucknell),
1 = 4½ = (Well).

Soweit die bisherige Casuistik.

Einer erfolgreichen chirurgischen Intervention bei einer so schweren, den Allgemeinzustand meist erheblich beeinflussenden Erkrankung, wie sie das Aneurysma der Aorta darstellt, stehen a priori die grössten Schwierigkeiten gegenüber. Da die Exstirpation, die ja bei sackförmigen Aneurysmen mit dünnem Stiel theoretisch denkbar

wäre [1]), praktisch nicht in Frage kommt, konnte es sich bisher nur um eine der Ligaturmethoden handeln und zwar entweder um die Unterbindung an der Aorta selbst oder an einer ihrer Aeste. Folgende Methoden wurden bisher ausgeführt:

I. Ligatur der Aorta (abdominalis) central vom Aneurysma (Milton 1890 mit ungünstigem Ausgange);

II. Ligatur der Aorta (abdominalis) peripher vom Aneurysma (Morris 1901 mit unglücklichem Ausgange);

III. Abbindung des Aneurysmastieles (Aorta thoracica) (Tuffier 1902, mit unglücklichem Ausgang);

IV. Ligatur der Aortenäste:

1. der l. Carotis communis (Montgomery, 1823),

2. der r. Carotis communis (O'Shaugnessy, 1842 [?]).

3. Gleichzeitige Unterbindung der r. Carotis communis und rechten Subclavia (Hobart 1839 mit unglücklichem Ausgang, Heath 1865 mit glücklichem).

4. Zweizeitige Unterbindung der rechten Carotis communis und rechten Subclavia (Küster 1879).

5. Zweizeitige Unterbindung der linken Carotis communis und linken Subclavia (Schede, Operationsjahr?).

6. Zweizeitige Unterbindung der linken Carotis communis und linken Axillaris (Busch 1880, mit unglüchlichem Ausgang).

7. Gleichzeitige Unterbindung der linken Carotis communis und linken Subclavia (Wyeth 1889, mit unglücklichem, Bucknell (Jahr?) mit glücklichem Ausgang).

Was ist nun bisher mit den angeführten Methoden erreicht worden und welche von ihnen verdienen Empfehlung?

Was zunächst die Ligaturen der Aorta selbst betrifft, so ist dieses Gefäss bisher noch nicht mit Erfolg unterbunden worden, überhaupt kommt dies nur für die Aneurysma der Aorta abdominalis in Frage. Wenngleich es nun auch gelegentlich gelingen sollte, wie dies auch Tillaux (49) aus seinem Falle (Ligatur der Aorta, Tod 39 Tage p. op. an Kachexie) schliesst, so muss man doch, wie ich schon früher in meiner Arbeit über das Aneurysma der Subclavia für die Anonyma ausführte, die Ligatur der Aorta an und für sich als eine unzweckmässige Methode bezeichnet werden. Es handelt sich daher vor Allem darum, eine neue, leistungsfähigere Methode zu finden zur Herbeiführung eines Verschlusses so grosser Gefässe, wie es Aorta

1) Tuffier bedauert, in seinem Falle das abgebundene Aneurysma nicht abgetragen zu haben und schreibt dieser Unterlassung den unglücklichen Ausgang zu.

und Anonyma sind. Ehe dies nicht geschehen ist, werden grosse Erfolge auf den bisher beschrittenen Wegen kaum erzielt werden können. Keen hat eine Klammer empfohlen.

Die Aorta thoracica in der Continuität zu unterbinden, wird wohl Niemand unternehmen; ob sich mit der seitlichen Abbindung des Aneurysmas, wie sie Tuffier's Operation darstellt, ein hinreichender Verschluss beim Vernarbungsvorgang erreichen lässt, kann vorläufig nicht beurtheilt werden. In seinem Falle folgte der Gangrän des Sackes eine tödtliche Hämorrhagie. Es bliebe somit für die Thoraxaneurysmen nur die Ligatur der Aortenäste übrig. Wenn die periphere Ligatur um so wirksamer ist, je näher die Stelle derselben dem Aneurysma liegt, so wären die Verhältnisse für eine curative Wirkung ungünstiger als bei dem Aneurysma irgendeiner anderen Arterie, speciell auch der Anonyma, da in der Mehrzahl der Fälle der Ort der Unterbindung mehr oder weniger entfernt vom Sack liegt. Hierzu kommt noch, dass es sich um eine nur sehr partielle periphere Ligatur handelt, insofern auch bei gleichzeitiger Ligatur von 2 Aesten das Caliber der Ausflussöffnungen im Allgemeinen doch nur um einen geringen Bruchtheil verringert wird.

Soll man nun auf der rechten oder linken Seite operiren? Es sind darüber mehrfach theoretische Speculationen angestellt worden. Namentlich Barwell (50) ist näher darauf eingegangen. Von der bekannten Thatsache ausgehend, dass Embolieen in der linken Carotis soviel häufiger sind als in der rechten, zeigte er, dass zwar nicht, wie man angenommen hatte, die linke Carotis mehr als die rechte in einer Achse mit der Aorta ascendens läge, dass im Gegentheil die rechte Carotis sich mehr der Verlängerung der Aortenachse nähere. Dennoch richte sich der Blutstrom mehr nach der linken Carotis hin, da er in der Hauptsache quer von rechts nach links verläuft, die linke Carotis aber vom Aortenbogen schiefwinklig von rechts nach links abgeht, während die Anonyma rechtwinklig sich abzweigt und von links nach rechts zieht. Daher empfahl man für die reinen Aortenaneurysmen die Ligatur der linken Carotis, während die gleichzeitige Ligatur der rechten Carotis und Subclavia für die Aneurysmen der Anonyma oder der Aorta ascendens, soweit sie vor oder rechts von derselben liegen, reservirt bleiben sollte. Für die Unterbindung der linken Carotis ist kein Geringerer als Heath eingetreten und hat sie in 7 Fällen (davon 6 reine Aortenaneurysmen) ausgeführt. Praktisch wird sich die Sache im Allgemeinen wesentlich einfacher gestalten: liegt der pulsirende Tumor rechts und dehnt sich nach dieser Richtung weiter aus, so wird man die gleichzeitige Ligatur der rechten

Carotis und Subclavia vorziehen, liegt er links und hat die Tendenz, nach links sich weiter zu entwickeln, so wird man die linke Cartios, event. die linke Carotis und Subclavia gleichzeitig unterbinden.

Ist nun eine Heilung erzielt worden? Diese Frage ist beim Aortenaneurysma um so schwieriger zu beantworten, weil der anatomische Ausdruck der Heilung (die Thrombose) hier nicht identisch mit dem klinischen ist. Wenn man selbst die bei einer Section sich zeigende Thrombosirung auf Rechnung der Ligatur setzen will, wiewohl das auch nur mit einem gewissen Grade von Berechtigung geschehen kann, so kann man damit noch keine Heilung construiren. Dem Kranken genügt das nicht, dass sein Aneurysma thrombosirt ist, er will vor Allem leben können. Aber Todesfälle treten plötzlich auf, obwohl das Aneurysma consolidirt ist, ja Heath glaubt sogar, dass die Todesursache gerade in diesem Process der Thrombosirung zu suchen sei. Man muss also vor allem die Lebensdauer als Maassstab für die Heilung nehmen.

3 Jahre p. op. und länger wurden im Ganzen bisher 4 Fälle beobachtet. Von diesen starben 2 an Ruptur (3 Jahre [Rose und Carless] bezw. 4 Jahre 7 Monate [Heath 1872]), 1 unter Weiterentwicklung des Aneurysma (ca. 4 Jahre p. op., Heath Nr. 11), waren also nicht geheilt. Aber auch der 4. Fall, der über 7 Jahre beobachtet wurde, kann nur als gebessert bezeichnet werden, da das Aneurysma zu dieser Zeit noch stark pulsirte. Somit kann ich eine Heilung unter den bisherigen Beobachtungen nicht anerkennen. Dagegen lässt es sich nicht leugnen, dass bei einem verhältnissmässig grossen Procentsatz der publicirten Fälle nicht nur eine subjective Besserung, die sich durch Aufhören oder Nachlassen der Schmerzen der Athemnoth u. A. documentirte, eintrat, sondern auch objective Zeichen der Rückbildung des Aneurysma (Verkleinerung des Tumors, Schwächerwerden der Pulsation) zu beobachten waren; und zwar betrug der Procentsatz der operativen Erfolge in der früheren Statistik 50 Proc. (17 von 34); bei den hinzugekommenen Fällen 66,7 Proc. (6 von 9), insgesammt also 53,5 Proc. (23 von 43). Allerdings ist die Dauer dieser Besserung recht verschieden. Von den 23 Fällen sind 15 bis zum Tode beobachtet und von diesen starben nicht weniger wie 9 innerhalb des 1. Jahres (davon allerdings 3 an anderweitigen Erkrankungen), 2 weitere innerhalb des 2. Jahres, 1 nach etwas mehr als 2 Jahren, so dass nur 3 (schon vorhin angeführte) Fälle mit einer Lebensdauer von mindestens 3 Jahren übrig bleiben. Das Endschicksal der 8 übrigen Besserungen ist nicht bekannt, doch ist die Beobachtungsdauer nur bei 1 Fall eine längere (über 7 Jahre), von den

anderen ist nicht einer 1 Jahr lang beobachtet. Man sieht, trotz des hohen Procentsatzes nehmen sich die Erfolge beim näheren Zusehen doch recht bescheiden aus, zumal wenn man hinzunimmt, dass die Krankheitsdauer bei spontanem Verlauf nicht immer kurz ist, ja schon 16 Jahre betragen hat (51).

Dass die Gefahren der Operation auf der anderen Seite verhältnissmässig keine sehr grossen sein können, lässt sich schon daraus, erschliessen, dass der operative Eingriff (die Unterbindung der Carotis communis bezw. Subclavia) im Allgemeinen an einer vom Aneurysma mehr oder weniger entfernten Stelle stattfindet, somit besondere Complicationen, wie sie beim Aneurysma der Anonyma und Subclavia vorhanden sein können, meist nicht involvirt, namentlich auch, wenn vor der Vornahme der Operation der Allgemeinzustand genügend berücksichtigt ist.

So ist auch die Mortalität keine grosse, sie beträgt 13,9 Proc. (6 von 43), ja, rechnet man die Todesfälle nicht hinzu, die in erster Linie des schweren Allgemeinzustandes wegen erfolgten, so sind es nur 6,9 Proc. (3 von 43). Die Hauptgefahr bleibt die Störung der Gehirncirculation nach der Carotisausschaltung; sie trat einmal mit tödtlichem Ausgange ein (Pirogoff). Vorübergehende Störungen machten sich in Form von Paralysen und aphasischen Störungen noch 2 mal bemerkbar (Heath Nr. 2, Rose und Carless). Die 2 übrigen Todesfälle wurden durch secundäre arterielle Hämorrhagie verursacht (einmal aus der Carotis [Hobart], einmal aus einer durchschnittenen atheromatösen Arterie [Schede]). Die Subclaviaunterbindungen veranlassten in den vorliegenden Fällen keine besonderen Störungen.

Das Material ist wohl nicht gross genug, um zu endgültigen Schlüssen zu gelangen. Es geht aus dem bisherigen nur soviel hervor, dass beim Aneurysma der Aorta ascendens die gleichzeitige Unterbindung der rechten Carotis und Subclavia, beim Aneurysma des Bogens die Ligatur der linken Carotis, bezw. gleichzeitige Unterbindung der linken Carotis und Subclavia, Operationen, die bei Berücksichtigung des Allgemeinzustandes als besonders gefahrvoll nicht bezeichnet werden können, in einer Anzahl von Fällen zu einer zeitweisen Besserung der subjectiven und objectiven Symptome führt. Um über die Dauer derartiger Erfolge ein objectives Urtheil zu erhalten, wird man die weitere Veröffentlichung von Endresultaten abwarten müssen.

Literaturverzeichniss.

1) Ortiz, Acosta, Du traitement chirurgical des anévrysmes du tronc brachio-céphalique et de la crosse de l'aorte. Thèse. Paris 1892.
2) Poivet, Julius, Traitement chirurgical des anévrismes de l'artère innominée. Thèse. Paris 1893.
3) Jacobsthal, H., Beiträge zur Statistik der operativ behandelten Aneurysmen. I. Das Aneurysma der Arteria anonyma. Deutsche Zeitschr. f. Chirurgie. 1902. 63. Bd. S. 550.
4) Rosenstirn, Jul., Die Brasdor'sche Operation bei Aneurysmen des Arcus Aortae und des Anonyma. Archiv f. klin. Chirurgie. 1887. 34. Bd. S. 1.
5) Winslow, Randolph, Simultaneous distal ligation of the right common carotid and right subclavian arteries for supposed innominate aneurism. Ann. of surg. 1891. Vol. XIII. p. 336.
6) Hobart (Ortiz Fall 116) in Wyeth (l. c.).
7) Schede (Ortiz, Fall 130), Deutsche med. Wochenschr. 1884. Nr. 22. S. 350. Cit. nach Rosenstirn.
8) Pirogoff (Ortiz, Fall 102), Grundz. d. allg. Kriegschir. 1864. S. 458. Cit. nach Rosenstirn.
9) Küster, Berliner klin. Wochenschr. 1879. S. 754.
10) Wyeth vgl. Ortiz, Fall 134.
11) Montgomery, Guthrie, Diseases and injuries of arteries. p. 190. Cit. nach Rosenstirn. Ortiz, Fall 98.
12) Bryant, Thom., Lancet. 24. IX. 1881. Cit. nach Rosenstirn. Ortiz, Fall 108.
13) Heath, Lancet. 1890. Cit. nach Ortiz, Fall 107.
14) O'Shaugnessy, Gaz. méd. 1843. p. 289. Cit. nach Rosenstirn. Ortiz, Fall 112.
15) Ashurst in Winslow (l. c.). Ortiz, Fall 115.
16) Maunder, Surgery of arteries. p. 29. Cit. nach Rosenstirn. Ortiz, Fall 119.
17) Fleet Spier, Arch. Clin. Surg. Sept. 1876. Cit. n. Rosenstirn. Ortiz, Fall 122.
18) Marsh, Lancet. Febr. 18. 1882. p. 275. Febr. 17. 1883. p. 275. Cit. nach Rosenstirn. Ortiz, Fall 124.
19) Jameson, Aneurysm of the aorta simulating Aneurysm of the Innominate treated by simultaneous ligature of the common carotid and subclavian. Lancet. 1886. March 6. p. 444. Ortiz, Fall 125.
20) Küster, Berliner klin. Wochenschr. 1879. S. 737. Ortiz, Fall 129.
21) Wolf, Deutsche med. Wochenschr. 1884. Nr. 22. S. 350. Cit. nach Rosenstirn. Ortiz, Fall 131.
22) Busch, Berliner klin. Wochenschr. 1881. Nr. 26. S. 377. Cit. nach Rosenstirn. Ortiz, Fall 133.
23) Tilanus (Riegen), Velpeau: Méd. opér. 1839. Vol. II. p. 242. Cit. nach Rosenstirn. Ortiz, Fall 99 u. 100.
24) Pirogoff, Grundz. d. allg. Kriegschirurgie. 1864. S. 458. Cit. nach Rosenstirn, Ortiz, Fall 101.
25) Heath, Med. Times. 11. V. 1872. Brit. med. journ. 17. II. 1877. p. 203. Cit. nach Rosenstirn. Ortiz, Fall 103.
26) Holmes, Brit. med. journ. 1. IV. 1876. p. 414. 7. II. 1877. p. 203. American. journ. of med. Sc. jan. 1881. p. 171. Sitzg. d. Royal med. and chir. soc. vom 17. II. 1883. Cit. nach Rosenstirn. Ortiz, Fall 105.
27) Barwell, On Aneurism. p. 104. Cit. nach Rosenstirn. Ortiz, Fall 106.

28) Hardie, Brit. med. journ. 1880. Vol. II. p. 851. Ortiz, Fall 109.
29) Ashurst in Winslow (l. c.). Ortiz, Fall 110.
30) Dauchez, Progrès méd. 1882. No. 19. p. 366. Ortiz, Fall 111.
31) Annandale, Brit. med. journ. oct. 30. 1875. p. 550. Cit. nach Rosenstirn. Ortiz, Fall 113.
32) Sands, Med. Record. Jan. 15. u. Dez. 1869. Bellevue Hosp. Rec. 1868/69. Cit. nach Rosenstirn. Ortiz, Fall 117.
33) Heath, Lancet. Jan. 5. 1867. July 2. 1871. Ortiz, Fall 118.
34) Barwell, Lancet. 31. V. 1879. p. 771. Med. chir. Trans. Vol. LXII. On aneurism. p. 113, 116. Cit. nach Rosenstirn. Ortiz, Fall 120.
35) Lediard in Wyeth (l. c. 48). Ortiz, Fall 123.
36) Ashurst in Winslow (l. c.). Ortiz, Fall 127.
37) Lawrie, Lancet. 1886. Ortiz, Fall 127.
38) Heath, Christ. Remarks on the distal ligature in the treatment of aneurysm. The Brit. med. journ. 1898. Vol. I. p. 477.
39) Well, J., Aneurysm of the arch. of the aorta. Simultaneous ligation of the right common carotid and right subclavian arteries. New-York med. journ. 1888. p. 373. 6. Oct. Cit. nach Blacque (l. c.).
40) Heath, Sitzg. d. Royal med. and chir. soc. Lancet. 1902. Vol. I. p. 445. Febr. 15.
41) Mackellar, Alex. O., Abstract of a clinical lecture on a case in which successive aneurysms were treated by ligature of four large arteries. Lancet. 1892. Vol. II. p. 1262. Dec. 3.
42) Blacque, Aug., Traitement des anévrysmes de la crosse de l'aorte par la ligature simultanée de la carotide primitive et de la sous-clavière droites. Thèse. Paris 1895.
43) Rose und Carless, Aneurysm of the Aorta involving the root of the left carotid treated by distal ligature. Brit. med. journ. 1898. Vol. II. p. 1685. Dec. 3.
44) Vgl. Heath l. c. 40.
45) Lancet. 1891. Vol. I. p. 85. Cit. nach Morris (l. c.).
46) Keen, Amer. journ. of med. scienc. Sept. 1900. Cit. nach Morris (l. c.).
47) Morris, R. T., Ligation of the abdominal aorta for aneurism. Annals of surg. 1902. Vol. XXXV. p. 207.
48) Wyeth, Ligature of the right subclavian (third portion) and the right common carotid arteries, as a single operation, on account of aortic aneurism with a condensed history of the distal ligature for aneurisms near the heart. Philadelphia 1881. Cit. nach Ortiz. (Americ. journ. of med. sc. jan. 1881. p. 156. Cit. nach Rosenstirn.)
49) Tillaux et Riche, La ligature de l'Aorte abdominale. Rev. de chir. 1901. XXIII. p. 3.
50) Barwell, On aneurism. Derselbe: On ligature in the treatment of aneurysm. Brit. med. journ. 1898. p. 792. march 19.
51) Whipham, Brit. med. journ. 1901. 26. X. u. 2. XI.
52) Guinard, Traitement des anévrismes de la crosse. Presse méd. 1902. No. 31.

XXIV.

Aus der chirurgischen Klinik der Charité. (Director: Geheimrath Prof. Dr. König.)

Ueber die Prognose der Schädelbasisbrüche.

Von

Stabsarzt Dr. Graf,
Assistent der Klinik.

Die experimentellen Arbeiten von v. Bruns[1]) und Messerer[2]). und die mathematisch-physikalischen Beweisführungen v. Wahl's[3]). die von späteren Untersuchern mehrfach bestätigt worden sind, haben uns von den mechanischen Vorgängen beim Zustandekommen eines Bruches der Schädelbasis soweit Kenntniss verschafft, dass wir heute aus dem anatomischen Befund mit Sicherheit die Art und die Richtung der stattgehabten Gewalteinwirkung erschliessen können, und andererseits, wenn wir den Angriffspunkt der Gewalt kennen, und sichere Anzeichen eines Basisbruches vorliegen, wir auch mit ziemlicher Bestimmtheit die Richtung und die Ausdehnung der Fractur intra vitam diagnosticiren können. Es sind im Allgemeinen die schwersten Traumen, welche einen Schädelbasisbruch verursachen. Während die an kleiner, umschriebener Stelle einwirkende Gewalt den Schädel an dem Angriffspunkt allein eindrückt und einbiegt, und höchstens die Nachbarschaft der getroffenen Stelle Sprünge und Risse im Knochen aufweist, bedingen die die breite Oberfläche des Schädels schwer treffenden Gewalten, wie Sturz aus bedeutender Höhe auf den Kopf, Ueberfahrenwerden u. s. w., durch einseitige oder doppelseitige Compression eine Formveränderung des ganzen Schädels. Wird dieser über seine

1) Die chirurgischen Krankheiten und Verletzungen des Gehirns und seiner Umhüllungen. 1854.

2) Experimentelle Untersuchungen über Schädelbrüche. München 1884. Experimentelle Untersuchungen über Elasticität und Festigkeit der menschlichen Knochen. Stuttgart 1886.

3) Ueber Fracturen der Schädelbasis. Sammlung klinischer Vorträge. 228.

Elasticitätsgrenze hinaus — die Elasticität des Schädels ist bekanntlich eine sehr grosse und wirkt einer Fractur entgegen — comprimirt oder gedehnt, so bricht er, und zwar beginnt der Berstungsbruch an der schwächsten Stelle des Gehäuses, der Basis. Unter der den Schädel treffenden Gewalt muss das eingeschlossene Gehirn nothwendiger Weise schwerer leiden, wie der Knochen, denn das Gehirn ist nicht elastisch, und duldet ohne bleibende Schädigung seiner Elemente keine Quetschung oder Dehnung. Wenn wir sehen, wie schon auf leichtere Traumen, die nicht im Stande waren, einen Bruch des Schädels herbeizuführen, das Gehirn mit vorübergehender Reizung und Lähmung reagirt, um wie viel schwerer muss die Hirnläsion nothwendiger Weise sein, wenn der Schädel, wie bei einem Basisbruch, so hochgradig in seiner Form verändert wird. Thatsächlich fehlen ja auch in keinem Falle eines sicher diagnosticirten Basisbruches, und wenn sein Verlauf noch so leicht ist, die Zeichen einer Hirnerschütterung; viel häufiger aber, als das reine Bild der Commotio cerebri, über deren Wesen wir heute vollständige Klarheit noch nicht besitzen, liegen die Erscheinungen schwererer Hirnläsionen vor. Bei den Sectionen Verunglückter finden wir stets mehr oder weniger ausgedehnte Contusionsherde der Rinde, namentlich an der Basis, neben grösseren oder kleineren inter- und intrameningealen Extravasalen. Die Zerstörungen im Innenraum des Schädels sind meist so gewaltige, dass wir uns immer wieder auf's Neue wundern, wie hierbei das Leben nur stundenlang erhalten bleiben konnte, und doch dauert es zuweilen mehrere Tage, bis der Tod erfolgt. Wir haben angesichts der schweren Hirnverletzungen, die uns fast ausnahmslos die Autopsie aufdeckt, das Recht, anzunehmen, dass überall da, wo die allgemeinen oder localisirten Hirnsymptome nicht rasch vorübergehen, es sich um ausgedehntere Quetschungsherde der Hirnsubstanz und Blutungen im Gehirn oder auf die Hirnoberfläche handelt.

Nun ist es aber bekannt, dass in den meisten Fällen erst eine längere Zeit vergeht, bis die Verunglückten das volle Bewusstsein wieder erlangen, dass das Erbrechen, der verlangsamte, unregelmässige Puls, die intensiven Kopfschmerzen, die Hirnnervenlähmungen häufig viele Tage bestehen, und diese Symptome nur allmählich abklingen. Oft genug folgt auch dem Stadium der Benommenheit, des Sopor, ein Stadium hochgradigster Erregung mit Schlaflosigkeit, Hallucinationen, Angstzuständen bis zu ausgesprochenen Psychosen von kürzerer oder längerer Dauer. Giebt es auch Fälle die auffallend leicht verlaufen, und bei denen schon nach wenigen Tagen vollkommenes Wohlbefinden vorliegt, so kommt doch in der Regel die Reconvalescenz

nur sehr langsam und allmählich zu Stande. Aber nach 4—6 wöchiger Krankenhausbehandlung bei absoluter Bettruhe und Enthaltung von jeder körperlichen und geistigen Anstrengung verlassen doch die Kranken die Anstalt meist ziemlich beschwerdefrei, in dem Glauben, binnen Kurzem wieder ganz gesund und arbeitsfähig zu sein. Kommen diese jedoch nach kürzerer oder längerer Zeit zur Nachuntersuchung, so sind nur die Wenigsten frei von Klagen, vielfach sind sogar recht erhebliche Störungen des Wohlbefindens vorhanden, und man findet die Patienten körperlich und psychisch hochgradig verändert.

Wir wissen längst, dass Kopfverletzungen, die selbst nicht einmal allzu schwer gewesen zu sein brauchen, schwere cerebrale Folgezustände hinterlassen können. Diese gehören vornehmlich in das Gebiet der functionellen, sogenannten traumatischen Neurosen, der Epilepsie und der Geisteskrankheiten im engeren Sinne. Eine besonders umfangreiche Literatur existirt über die Psychosen nach Kopfverletzungen, die, seitdem Schlager[1]) zuerst auf sie aufmerksam machte, in zahlreichen Arbeiten, unter denen ich in erster Linie die von Krafft-Ebing[2]), Stolper[3]), v. Bergmann[4]), Werner[5]) nenne, behandelt worden sind.

Die bisherigen Publicationen über Schädelbasisbrüche betreffen vornehmlich experimentelle Studien über ihre Entstehung, ferner anatomische Untersuchungen an Schädeln Verletzter, endlich die Symptomatologie und die vitale Prognose. Den Folgen der Verletzung ist bisher wenig Aufmerksamkeit geschenkt worden, und Nachuntersuchungen Verletzter, die in grösserem Umfange vorgenommen wären, fehlen bisher vollständig. In den Arbeiten, die ausser den eingangs erwähnten hier vor Allem zu nennen sind, denen von A. Heer[6]), van Ness[7]) und Wanker[8]), wird über eigene Nachuntersuchungen der Patienten nicht berichtet. Von den 66 Fällen der Göttinger Klinik, welche Wanker beschreibt, wurden 47 geheilt entlassen.

---

1) Die in Folge von Gehirnerschütterung sich entwickelnden psychischen Störungen. Zeitschrift der Gesellschaft der Aerzte in Wien. 1857.

2) Ueber die durch Gehirnerschütterung und Kopfverletzungen hervorgerufenen psychischen Krankheiten. Erlangen 1868.

3) Die Geistesstörungen in Folge von Kopfverletzungen. Vierteljahrsschr. f. gerichtl. Medicin u. s. w. 1897. 13. Bd.

4) Handbuch der praktischen Chirurgie. 1900. S. 339.

5) Ueber Geisteskrankheiten nach Kopfverletzungen. Vierteljahrsschr. f. gerichtl. Medicin u. öffentl. Sanitätswesen. 23. Bd.

6) Ueber Brüche der Schädelbasis. Beiträge z. klin. Chirurgie. 9. Bd.

7) Ueber Schädelbasisbrüche. Deutsche Zeitschr. f. Chirurgie. 44. Bd.

8) Zur Lehre von den Brüchen der Schädelbasis. Inaug.-Diss. Göttingen 1900.

Nur von 13 derselben lagen auf schriftliche Erkundigungen kurze Nachrichten vor: „5 waren frei von Beschwerden, 8 hatten solche noch aufzuweisen".

Auf Anregung meines hochverehrten Chefs, des Herrn Geheimrath König, habe ich die in der Zeit seiner Berliner Thätigkeit in der Königl. Charité zur Behandlung gekommenen Basisfracturen zusammengestellt, und die Geheilten, soweit sie zu ermitteln waren, einer Nachuntersuchung unterzogen. Auch schien es mir wichtig, dass womöglich bei Allen eine specielle Untersuchung der Augen und Ohren vorgenommen würde, die von den Herren Stabsärzten v. Haselberg und Voss in liebenswürdiger Weise ausgeführt wurde. Es haben auch diese Untersuchungen zu wichtigen Ergebnissen geführt, über welche diese Herrn noch besonders berichten werden.

Von Februar 1896 bis Juli 1902 kamen auf der chirurgischen Klinik der Charité 90 Schädelbasisbrüche zur Behandlung. Hiervon wurden 84 unmittelbar nach der Verletzung eingeliefert, die Aufnahme dreier Kranken erfolgte am 2., am 9. und am 10. Tage nach der Verletzung, und endlich sind drei „Unfallpatienten" darunter, die Monate resp. Jahre nach der Verletzung zur Feststellung ihrer Rentenansprüche der Charité überwiesen wurden. Die Diagnose eines Schädelbasisbruches kann öfter ja nur mit mehr oder weniger Wahrscheinlichkeit gestellt werden, und muss zuweilen ganz unsicher bleiben. Diese letzteren Fälle sind in unsere Statistik nicht aufgenommen, und es muss darum zugegeben werden, dass sie vielleicht nicht ganz vollständig ist, dass leichtere Fälle ausser Betracht geblieben sind. Aehnlich verhält es sich bekanntlich mit den Brüchen der Convexität, bei denen, besonders wenn es sich um einfache Fissuren handelt, die Diagnose oft in suspenso bleiben muss. Den 90 beobachteten Basisbrüchen stehen 83 Convexitätsbrüche, die in gleicher Zeit beobachtet wurden, gegenüber, oder, in Procenten ausgedrückt, 52 Proc. Brüche der Basis und 48 Proc. Brüche der Convexität. Auch andere Statistiken (Gurlt, Chudovsky) berichten über ein ähnliches Verhältniss.

Unter den 90 Kranken waren 77 Männer und 13 Frauen.

Bezüglich der Art des Unfalls ist angegeben:

Fall aus grösserer oder geringerer Höhe . .	63 mal.
Ueberfahrenwerden	12 „
Schlag oder Stoss gegen den Kopf . . .	10 „

5 mal war über den Hergang des Unfalls nichts zu ermitteln.

Hinsichtlich der Richtung der Bruchlinie unterscheiden wir bekanntlich Longitudinalbrüche, Transversalbrüche und Ringbrüche.

Die Ausdehnung, in der die Schädelbasis gebrochen ist, und die genaue Bruchform kann uns natürlich nur die Section aufdecken; eine Wahrscheinlichkeitsdiagnose werden wir in den meisten Fällen da machen können, wo mehrere Symptome eines Basisbruches vorliegen, und wo wir die Art und die Richtung der Gewalt, die einwirkte, kennen. Von den 28 Gestorbenen liegen nur 11 Sectionsprotokolle vor. Der Grund liegt darin, dass die Leichen meist von gerichtlicher Seite mit Beschlag belegt wurden und daher im pathologischen Institut nicht secirt wurden. Wurde, wie in mehreren Fällen, nach einigen Tagen von der gerichtsärztlichen Oeffnung der Leiche Abstand genommen, so ist die Section überhaupt unterblieben.

In unseren Fällen handelte es sich mit Wahrscheinlichkeit um

1. Längs- bezw. Schrägbrüche . . . 29 mal.
2. Querbrüche . . . . . 21 "
3. Mehrfache Brüche . . . . . 8 "
4. Ringbrüche . . . . . 1 "

Zweifelhaft in dieser Hinsicht mussten 31 Fälle bleiben.

Von unseren 90 Kranken starben nun an den Folgen der Verletzung 28 = 31,1 Proc.[1]) Andere Statistiken geben einen weit höheren Procentsatz an Todesfällen an, so Chudovsky[2]) bei einem Material von 42 Fällen, 64,2 Proc. Der Procentsatz der Gestorbenen ist auch zweifellos ein grösserer, als ihn unsere Zahlen angeben, tritt doch in zahlreichen Fällen der Tod unmittelbar nach der Verletzung noch auf der Stelle des Unfalls ein, und das Krankenhaus hat mit diesen Verunglückten dann nichts mehr zu schaffen.

Erfolgt der Tod, so erfolgt er überhaupt meist sehr bald nach der Verletzung. Es starben

innerhalb der ersten 24 Stunden: 21, alle an den unmittelbaren Folgen der Hirnverletztung;

am 2. und 3. Tage: 4, und zwar 3 an der Schwere der Hirnverletzung, 1 an Pneumonie;

am 6., am 9., am 18. Tage je 1 an Meningitis.

Es geht aus diesen Zahlen hervor, dass die Gefahr, die unseren Verletzten von Complicationen droht, im Ganzen nur gering ist. Ist die Hirnverletzung als solche nicht tödtlich, so kommen die Meisten mit dem Leben davon. Besonders bemerkenswerth ist das relativ seltene Auftreten einer Meningitis. Sehen wir von einem Falle ab, wo der Patient am 9. Tage nach der Verletzung mit bereits bestehender Meningitis eingeliefert wurde und bald darauf starb, so haben wir

1) Von den 83 Convexitätsfracturen starben 47 = 56,6 Proc.

2) Beiträge z. klin. Chirurgie. 1898. 22. Bd.

nur 2 Meningitistode zu verzeichnen [1]). Es ist das zweifellos ein Erfolg der modernen Behandlung, die das gröbere Auswischen und Ausspritzen von Nase und Ohr, sowie auch eine subtile instrumentelle Untersuchung dieser Organe durchaus verwirft. Aber es muss doch betont werden, dass wenn auch die Meningitis im Ganzen seltener geworden ist, sie doch lange Zeit unseren Verletzten droht. Solche Beobachtungen von Spätmeningitiden nach Basisbrüchen haben Fränkel [2]), Wagner [3]), Fujisawa [4]) u. A. mitgetheilt. Es handelte sich hier um das späte — Wochen und Monate nach der Verletzung erfolgte — Eindringen von Mikroorganismen von der Nase her durch die zerbrochenen Siebbeinzellen in das Schädelinnere. Es ist ja bekannt, wie gering die Callusbildung am Schädel ist, und dass sie oft ganz ausbleibt auch Schleimhautrisse in Nase und Ohr kommen oft sehr spät zur Heilung, so dass die Fractur lange Zeit eine complicirte bleibt, und so den Infectionserregern ein Thor in das Schädelinnere offen steht. Zwei in dieser Hinsicht interessante und lehrreiche Beobachtungen haben wir selbst kürzlich gemacht. In dem einen Falle bekam der Patient, der einen Schrägbruch durch die vordere Schädelgrube und das Siebbein erlitten hatte, in der 8. Woche nach der Verletzung — er war schon längst wieder ausser Bett und ganz wohlauf — plötzlich eine massige Entleerung von Liquor cerebrospinalis aus dem rechten Nasenloch; in 1/4 Stunde flossen 20 ccm einer durch chemische Reaction sicher als Liquor erkannten Flüssigkeit aus. Dabei waren leichte Temperatursteigerungen, Kopfschmerzen und ein unregelmässiger Puls vorhanden, so dass eine Meningitis mit Recht befürchtet wurde. Bei absoluter Ruhe in horizontaler Rückenlage bezw. sogar mit etwas gesenktem Kopfe haben dann der Ausfluss sowie die übrigen cerebralen Erscheinungen rasch nachgelassen. Des Weiteren kam vor wenigen Monaten ein Fall von Cerebrospinalmeningitis zur Section, deren erste Symptome sich 1/2 Jahr nach der Schädelverletzung und 3 Monate nach scheinbar vollständiger Wiederherstellung des Kranken zeigten. An die Kopfverletzung hatte sich eine schwere Weichtheilphlegmone des Schädels angeschlossen, welche zur Abstossung der ganzen gangränösen Galea aponeurotica führte. Die Infection der

1) A. Heer hatte unter 27 Todesfällen 6 an Meningitis, Wanker unter 19 Todesfällen ebenfalls 6 an Meningitis.

2) Zur Aetiologie der secundären Infection bei Verletzungen der Schädelbasis. Wiener klin. Wochenschr. 1890. Nr. 44.

3) Sammlung klinischer Vorträge (Volkmann) 271/272. S. 2494.

4) Ein Fall von Spätmeningitis nach Schädelverletzung. Münchner med. Wochenschr. 1901. Nr. 45.

Meningen ist durch eine wenig klaffende, 2 cm lange, nicht die Spur von Callusbildung zeigende Fissur im Hinterhauptsbein, welche intra vitam nicht gesehen worden war, und bis zu welcher die Schädeldeckeneiterung sich erstreckte, so spät nach dem Trauma und nach einer längeren Zeit vollkommenen Wohlbefindens erfolgt[1]).

Von den überlebenden 62 Patienten sind 48 zur Nachuntersuchung gekommen. Diese hat in den meisten Fällen, um möglichst einwandsfreie Resultate zu gewinnen, nicht einmal, sondern öfter stattgefunden. Der Untersuchung stellten sich oft genug Schwierigkeiten entgegen. Es werden Symptome geklagt, für die eine Unterlage objectiv vielfach nicht besteht, ferner erfordert die Erkennung eines psychischen Zustandes eingehende und sorgfältige Beobachtung. Mit Uebertreibung werden wir hier, wie überall, in Einzelfällen zu rechnen haben, doch muss ich ausdrücklich erwähnen, dass mit Ausnahme der erwähnten 3 Unfallkranken unter den Nachuntersuchten keiner auf Unfallrente Anspruch machte, und dadurch die gemachten Angaben doch erheblich an Werth gewinnen. Namentlich aber spricht die Gleichförmigkeit aller Klagen, die stets wiederkehrenden Angaben der hauptsächlichsten Beschwerden dafür, dass sie wohl begründet sind.

Neben den allgemeinen Symptomen der vorübergehenden Hirnreizung und Lähmung, auf welche unten näher eingegangen werden soll, sind die Blutungen aus Mund, Nase und Ohr die constantesten Begleiterscheinungen eines Schädelbasisbruchs und bilden eines der wesentlichsten Symptome, auf welchem wir unsere Diagnose begründen. Wir beobachteten:

Blutung aus einem Ohr	64mal
Blutung aus beiden Ohren	13 =
Blutung aus Nase und Mund . . .	39 =

Die Blutungen sind meist nicht sehr stark, oft bleibt der zweite Ohrverband trocken. Nur seltener sind sie abundanter und anhaltend, wie wir 3mal beobachteten, einmal 14 Tage anhaltend. Desgleichen erfolgte in einem Fall am neunten Tage eine so heftige erneute Blutung aus einem Nasenloch, welches auch unmittelbar nach dem Sturz gering geblutet hatte, dass ein Tampon eingeführt werden musste. Zwei Mal findet sich erwähnt, dass wegen der Gefahr der Aspiration von Blut bei unbesinnlichen Patienten die Tracheotomie in Erwägung gezogen wurde.

Diese Blutungen sind für das spätere Befinden ziemlich irrelevant. An der Stelle des Trommelfellrisses bildet sich eine Narbe, und das

1) Die Krankengeschichte ist von mir in den Charité-Annalen 1903 ausführlich mitgetheilt.

Trommelfell erscheint dann an dieser Stelle eingezogen. Bleiben Hörstörungen zurück, so sind sie zum geringsten Theil hierauf zurückzuführen, meist handelt es sich um nervöse Hörstörungen, die entweder auf Verletzung bezw. Bluterguss im Labyrinth, im Acusticusstamm oder im Hirn selbst beruhen. Hiervon später ausführlicher.

Der Ausfluss von Liquor cerebrospinalis wird viel seltener beobachtet, bei unseren 90 Fällen nur 7 mal, 6 mal aus einem Ohr, 1 mal aus der Nase.

Ausser den Blutungen aus Nase, Mund und Ohr sind es die Blutaustritte unter die Haut und die Schleimhäute, die, namentlich wenn sie sich erst einige Zeit nach der Verletzung zeigen, für die Diagnose von grossem Werth sind. Es gilt dies vor Allem für die Blutungen unter die Conjunctiva bulbi und unter die Lidhaut, die in 25 Fällen constatirt werden konnten. Zwei Mal war durch einen retrobulbären Bluterguss ein erheblicher Exophthalmus sichtbar. Die Blutungen kamen früher oder später zur Resorption, nachtheilige Folgen von ihnen haben wir bei den nach untersuchten Patienten nicht gesehen.

Von Hirnnervenlähmungen findet sich erwähnt eine Lähmung des

Olfactorius	3 mal;
Opticus	1 =

(bedingt durch Blutung in die Opticusscheide; es bestand 14 Tage lang nur Lichtschein auf dem Auge)

Oculomotorius	2 mal;
Trochlearis	1 =
Abducens	4 =
Facialis	24 =
Hypoglossus	2 =

Eine Lähmung des Acusticus ist, wie bekannt, schwer festzustellen. Hörstörungen unmittelbar post traumam finden sich zahlreich erwähnt, sie erklären sich hinreichend durch die Blutung in das Mittelohr und den Trommelfellriss. Namentlich schwer ist die Unterscheidung zwischen einer Verletzung des Acusticus und einer Labyrinthaffection (Erschütterung bezw. Blutung). Bei schwerer Hörstörung und gleichseitiger Facialislähmung wird meist eine Läsion des VII. und VIII. Nerven im Porus acusticus internus angenommen. Solcher Fälle sind 6 verzeichnet.

Die Lähmungen der Gehirnnerven bei Basisbrüchen können mehrfache Ursachen haben. Entweder der Nerv ist an der Basis oder beim Durchtritt durch das Schädelloch zerrissen, oder er wird gedrückt oder gequetscht von einem Bruchfragment oder einem Bluterguss. In weitaus den meisten Fällen scheint eine Compression durch Blutung

vorzuliegen, mit deren Resorption sich auch die Function des Nerven wiederherstellt. Immerhin bleibt eine Anzahl, bei der die Lähmung nicht zurückgeht. So konnte bei den Nachuntersuchten noch mehrfach das Fortbestehen der Lähmung festgestellt werden, und zwar erwiesen sich gelähmt

Olfactorius	6 mal
Opticus	1 =
Trochlearis	1 =
Trigeminus	1 =

(in einem andern Falle bestand leichte Neuralgie sämmtlicher Aeste).

Abducens	2 mal
Facialis	3 =

(ausserdem 1 mal tic convulsif des kurz nach der Verletzung gelähmten unteren Astes).

Im Einzelnen ist zu bemerken: Die 6 Störungen von Seiten des Olfactorius, die sich in der Unmöglichkeit der Differenzirung von Gerüchen und der Unempfindlichkeit der Nasenschleimhaut gegenüber Salmiakgeist zeigten, betreffen Patienten, bei denen die gleiche Beobachtung während der Krankenhausbehandlung nicht gemacht wurde. In zwei Fällen ist ein Bruch durch die vordere Schädelgrube bezw. die Siebbeinzellen wahrscheinlich gewesen; in einem Falle machte die Patientin stark hysterischen Eindruck, sodass die Anosmie vielleicht als Theilerscheinung der Hysterie gedeutet werden kann. 4 mal fehlte die Geruchsempfindung auf beiden Nasenhälften, 2 mal fehlte sie einseitig.

Druck auf den Opticus wurde in einem Falle angenommen. Es fand sich bei einer Untersuchung 1 Jahr p. tr. eine hochgradige Herabsetzung der Sehschärfe auf dem rechten Auge mit concentrischer Einengung des Gesichtsfeldes. Vor dem Unfall hatte volle Sehschärfe bestanden, während der Zeit des Krankenlagers ist ein Augenbefund nicht erhoben worden. Von augenärztlicher Seite wurde ein Druck auf den Sehnerven durch Callus am Foramen opticum für wahrscheinlich gehalten; der Bruch hatte die vordere Schädelgrube durchsetzt.

Die Trochlearislähmung bestand bei der letzten Untersuchung, die ein Jahr nach der Verletzung stattfand, noch fort.

Gefühllosigkeit im 2. Trigeminusast wurde 1 mal gefunden. Es handelt sich hier jedoch offenbar um eine periphere Störung, da ein mit Dislocation (Tieferstehen der Zahnreihe) geheilter Oberkieferbruch vorlag. Gleichzeitig bestand Enophthalmus. Hyperästhesie und zeitweise Neuralgien im Bereich aller Aeste wurde ebenfalls 1 mal be-

obachtet. Die Beschwerden waren ½ Jahr nach dem Trauma zuerst aufgetreten und bestanden seitdem 5 Jahre ununterbrochen fort.

Abducenslähmung war in einem Falle 4 Monate lang nachweisbar und ging dann allmählich zurück; in einem anderen Falle war sie jedoch noch nach drei Jahren zu constatiren.

Relativ selten scheint eine Facialislähmung bestehen zu bleiben. Nur 3mal war noch eine leichte Parese (nach ½—3 Jahren) nachweisbar. Eine Beobachtung erstreckt sich auf zeitweise auftretende Zuckungen in dem früher gelähmten Ast (tic convulsif), ohne dass der Patient hiervon nennenswerthe Beschwerden hatte.

Ueber Geschmacksstörungen berichteten 3 Patienten. Bei 2 von diesen fehlte gleichzeitig das Geruchsvermögen, sodass, da der Facialis hier intact war, sich dadurch vielleicht die Störung erklärt. Im dritten Falle hatte Aufhebung der Geschmacksempfindung längere Zeit nach dem Trauma bestanden, war jedoch zur Zeit der Untersuchung nicht mehr vorhanden. Eine seltene Beobachtung konnten wir einmal machen: Der Patient klagte ½ Jahr nach der Verletzung über dauernden Speichelfluss in der linken Mundseite; er bezeichnete selbst ziemlich genau die Mündungsstelle des Ductus stenonianus, und in der That konnte man hier mehrfach ein reichliches Ausfliessen von Speichel beobachten. Gleichzeitig war die bald nach dem Unfall bereits bemerkte linksseitige Facialisparese noch andeutungsweise nachweisbar. Nun liegen die Secretionsfasern für die Parotis aber nicht im Facialis (der Facialis innervirt die Submaxillaris und Sublingualis) sondern im glossopharyngeus, aber es ist nach Leube[1]) bei gleichzeitigem Erhaltensein des Nervus tympanicus, welcher die Secretionsfasern für die Parotis enthält, möglich, dass die Kranken nicht, wie man erwarten sollte, über Trockenheit des Mundes auf der facialisgelähmten Seite, sondern im Gegentheil über vermehrte Speichelabsonderung klagen, da die Parotisabsonderung in diesem Falle vicariirend für die gelähmte Speichelsecretion aus der Submaxillaris eintreten kann.

Von Augenmuskeln zeigten sich ausser dem Rectus externus (Abducenslähmung) der Rectus internus und der Rectus superior je einmal in den ersten Tagen p. tr. paretisch. Die Parese, die auf den Druck eines Blutextravasates zurückgeführt wurde, konnte in einem Falle 7 Wochen lang beobachtet werden.

Pupillendifferenz findet sich in den ersten Krankheitstagen 6mal erwähnt. Abgesehen davon, dass die Ungleichheit schon vor dem Unfall bestanden haben kann, sind die Ursachen für dieselbe zu

1) Diagnose der inneren Krankheiten. 2. Bd. Vogel. Leipzig 1895. S. 44.

mannigfaltig, als dass uns dieses Symptom als ein diagnostisch und prognostisch wichtiges imponiren könnte.

Stauungspapille wurde in den ersten Tagen nach der Verletzung 4 mal gefunden, immer in Begleitung anderer schwerer cerebraler Symptome. Sie war mit Ausnahme eines Falles, in dem sie 5 Monate lang angedeutet bestehen blieb, rasch vorübergehend. In diesem letzteren Falle trat 2 Monate nach der Verletzung eine starke Kerndifferenzirung der Linse und später Kerntrübung bis zu ausgebildeter Katarakt auf, die auf eine Störung in der Ernährung der Linse (durch die langdauernde Stauung) zurückgeführt wurde. Ausgedehnte Retinalblutungen und Hämatom der Sehnervenscheiden ohne Stauungspapille kamen 2 mal zur ophthalmoskopischen Beobachtung. Einmal bestanden diese Erscheinungen nur kurze Zeit und es erfolgte vollkommene restitutio in integrum, das andere Mal starb der Patient wenige Stunden nach der Untersuchung. Als Reste solcher früheren Retinalblutungen wurden bei den späteren Untersuchungen 2 mal Pigmentirungen um die Papille bezw. um die Macula lutea herum gefunden, welche bei einem Patienten die Sehkraft auf $^5/_{20}$ der normalen verminderte. In allen anderen Fällen, welche in der hiesigen Augenklinik nachuntersucht wurden (im Ganzen 40 Nachuntersuchungen), waren auf den Schädelbruch zu beziehende Augenaffectionen nicht zu finden. Da, wo keine volle Sehschärfe bestand, erklärte sie sich hinlänglich durch anderweitige Störungen: angeborenes Schielen, Hornhautflecke, Astigmatismus.

Wir wenden uns nun den allgemeinen Hirnsymptomen zu, welche bei allen Schädelbasisbrüchen im Vordergrund des Interesses stehen. und die auch prognostisch die grösste Bedeutung beanspruchen.

Das Bewusstsein ist unmittelbar nach der Verletzung fast immer aufgehoben. Von vollkommenem Bewusstseinsverlust wird in den 90 Fällen unserer Casuistik 74 mal berichtet. Wir dürfen aber wohl annehmen, dass auch da, wo dies nicht besonders vermerkt ist, das Bewusstsein gleich nach dem Unfalle für kurze Zeit erloschen war; zuweilen geht ja die Bewusstseinsstörung so rasch vorüber, dass bei der Ankunft im Krankenhaus die Patienten wieder ein leidlich klares Sensorium besitzen. Das ist jedoch keineswegs die Regel; im Gegentheil ist die Zahl derer, die länger dauernde Bewusstseinsstörungen aufweisen, erheblich überwiegend. In unseren Fällen wird berichtet:

1. Von kurz dauernder vollständiger Bewusstlosigkeit 28 mal;

2. Von mehrstündiger — bis zu 24stündiger — vollkommener Bewusstlosigkeit 40 mal.

Von diesen sind gestorben 21 Kranke.

3. Von mehrtägiger vollkommener Bewusstlosigkeit 6mal.

Von diesen sind gestorben 4 Kranke.

Auffallend geringe allgemeine cerebrale Erscheinungen zeigten 3 Patienten, dagegen ist die Zahl derer, die längere Zeit Hirnstörungen aufwiesen, eine recht grosse. In 23 Fällen hielt der soporöse Zustand länger als 3 Tage an, vielfach begleitet und gefolgt von einem Stadium der Jactation und Exaltation. 15mal sind Zustände grosser Unruhe, Erregung, Verwirrtheit beschrieben, 4 Kranke zeigten so schwere Erregungszustände, dass ihre Verlegung auf die psychiatrische Klinik erfolgen musste. Neben hochgradiger Verwirrtheit mit Angstzuständen steigerte sich in einem Fall die Erregung bis zu vollkommenen Anfällen von Tobsucht, während in einem anderen Falle der Exaltation eine schwere Depression, die 14 Tage anhielt, folgte. Es handelte sich indessen immer um vorübergehende Psychosen mit höchstens 2—3wöchiger Dauer. Eine längere psychiatrische Behandlung war in keinem Fall erforderlich. Vielleicht spielt bei diesen Erregungszuständen auch der Alkoholmissbrauch eine gewisse Rolle, und manchmal mag wohl ein Delirium potatorum vorgelegen haben. Wir haben wenigstens dieses schwere Exaltationsstadium nur bei Männern gesehen, die dem Potus nicht abhold waren.

Ein auffallendes und prognostisch wichtiges Symptom ist ein während mehrerer Tage zu beobachtender stark verlangsamter Puls. Gewöhnlich sind andere schwere Hirnerscheinungen vorhanden: Entweder es besteht mehr oder weniger grosser Sopor, oder die Kranken sind sehr unruhig, klagen viel über Kopfschmerzen, Schwindel; gleichzeitig ist öfter Erbrechen vorhanden. Von den 16 Kranken, welche dieses Symptom des mehrere Tage anhaltenden stark verlangsamten, unregelmässigen Pulses aufwiesen, sind 11 zur Nachuntersuchung gekommen, und 9 von diesen hatten erhebliche Störungen zurückbehalten.

Desgleichen sind länger anhaltende intensive Kopfschmerzen und wiederholtes, über mehrere Tage sich hinziehendes Erbrechen mehrfach beobachtet. Von den 48 zur Nachuntersuchung gekommenen Patienten hatten 7 über heftige, viele Tage lang anhaltende Kopfschmerzen zu klagen gehabt, und Alle zeigten auch später noch erhebliche Schädigungen ihres Befindens.

Auf die speciellen Klagen dieser Patienten werden wir unten noch näher eingehen; nur sei hier schon bemerkt, dass überall da, wo im Anschluss an die Verletzung derartige schwere allgemeine Hirnsymptome längere Zeit bestehen, von einer einfachen Gehirnerschütterung natürlich nicht die Rede sein kann. Das Wesen der

Commotio cerebri beruht, wie bekannt, in dem raschen Vorübergehen, in der Flüchtigkeit ihrer Erscheinung. Sie wird als ein Shok des Gehirns aufgefasst, beruhend auf directer mechanischer Reizung der Nervensubstanz im Ganzen, jedoch ohne gröbere materielle Läsionen. Dauert also die Bewusstseinsstörung länger an, so dürfen wir eine reine Gehirnerschütterung nicht mehr annehmen, sondern müssen unbedingt an organische Veränderungen (Blutungen, Quetschungsherde) denken. Trotzdem treffen wir bei den Schädelbasisbrüchen nur selten Herdsymptome des Gehirns, jedenfalls treten sie im Vergleich zu den allgemeinen Hirnsymptomen vollkommen zurück. Es sind hier zunächst 3 Fälle von Aphasie bezw. Paraphasie zu erwähnen. In dem ersten Falle stellte sich nach Wiederkehr des Bewusstseins zunächst motorische, später sensorische Aphasie ein. Gleichzeitig wurde eine rechtsseitige Hypoglossuslähmung und eine linksseitige Stauungspapille festgestellt. Später trat Paragraphie hinzu. Der Zustand besserte sich in 14 Tagen erheblich, doch blieb während eines ganzen Jahres Sprachstörung und die Unmöglichkeit, Gegenstände richtig zu benennen, bestehen, und auch heute — 6 Jahre p. tr. — kann Patient oft nicht das richtige Wort finden und stockt häufig in der Unterhaltung. Ausserdem ist ein leichter Grad von Demenz erkennbar.

In dem zweiten Fall war ebenfalls 14 Tage lang Aphasie vorhanden, die sich dann langsam besserte. Im dritten Fall zeigt sich am vierten Tage nach der Verletzung motorische Aphasie, zu der später Paragraphie und Paralexie hinzutreten. Dieser Zustand dauerte 3 Wochen, eine vollständige Wiederherstellung war aber auch nach $^5/_4$ Jahren noch nicht zu constatiren; die Sprachstörung war zwar beseitigt, aber der Patient schrieb selbst einfache Worte noch durchaus unorthographisch, während aus früheren Briefen aus der Zeit vor der Verletzung eine durchaus correcte Schreibweise hervorgeht.

Bei dem letzterwähnten Kranken waren auch bald nach der Verletzung motorische uud sensibele Störungen an den Extremitäten vorhanden. So zeigte sich am dritten Tage eine Parese des rechten Beines, am vierten Tage eine solche des linken Beines und rechten Armes, die aber nur kurze Zeit nachweisbar waren.

Krämpfe, soweit sie nicht Begleiterscheinungen einer Meningitis waren, sind 3 mal erwähnt. Der eine Kranke litt schon vorher an Epilepsie, er hatte sich den Basisbruch in einem epileptischen Anfalle zugezogen und bekam auch am Tage nach dem Fall nochmals allgemeine klonische Krämpfe. Er starb am zweiten Tage. Der zweite Kranke hatte am 7. Krankheitstage Zuckungen des rechten Armes

und rechten Beines; gleichzeitig bestand eine Parese des linken Opticus, Facialis und Abducens. Der Bruch war ein Längsbruch durch die linke mittlere und vordere Grube. Die Krämpfe währten nur kurze Zeit; es besteht heute im Ganzen Wohlbefinden, die zurückgebliebenen Störungen sind nur leichter Art (zeitweise Kopfschmerzen, bei raschen Kopfbewegungen Schwindel, manchmal Erbrechen) die Paresen bestehen noch. Im letzten Falle endlich begannen, nachdem schon am Tage nach dem Trauma vorübergehend Zuckungen im rechten Mundwinkel beobachtet waren, am sechsten Tage tonische und klonische Krämpfe, die im rechten Facialis ihren Anfang nahmen, dann auf rechten Arm und rechtes Bein übergriffen und bald allgemein wurden, also den Typus der Jackson'schen Epilepsie hatten. Am zwölften Tage zeigten sich Symptome von Meningitis, der der Kranke am achtzehnten Tage erlag.

Wenn wir nun zu den Störungen allgemeiner Art übergehen, welche wir bei unseren Verletzten noch nach Monaten und Jahren treffen, so tritt uns bei weitem am häufigsten die Klage über noch bestehende Kopfschmerzen entgegen. Von 48 Nachuntersuchten hatten 34 solche Klagen. Die Intensität und der Charakter der Schmerzen sind natürlich sehr verschieden. Bald wurden sie als bohrend, bald als stechend bezeichnet; meist in das Innere des Schädels verlegt und allgemeiner Art, wurden sie mehrfach an umschriebener Stelle localisirt. In 8 Fällen wurden sie namentlich durch Beklopfen des Schädels hin ausgegelöst, und hier zeigten sich wieder bemerkenswerthe Unterschiede in der Empfindlichkeit einzelner Schädelpartieen. So wurde 5 mal mit Bestimmtheit nur eine Schädelhälfte und zwar immer die, auf welcher die frühere Fractur vermuthet werden konnte, als auf Beklopfen schmerzhaft bezeichnet. Interessant ist die Angabe eines 11jährigen Knaben, dessen Unfall 3 Jahre zurückliegt, und der sich im Uebrigen einer vollkommenen Gesundheit erfreut und geistig sehr rege ist, dass selbst leichte Schläge gegen den Kopf, ein unvorsichtiger Stoss gegen den Schädel u. dgl. so heftige Kopfschmerzen und Schwindel verursachen, dass er darnach jedesmal 24 Stunden krank zu Bett liegt. Auch plötzliche Kopfbewegungen und geringer Alkoholgenuss wurden mehrfach als Kopfschmerzen auslösend genannt. Im Ganzen wurden sie in 18 Fällen als leichter oder wenigstens erträglich, in 16 Fällen als fast ständig und zu jeder anstrengenden Arbeit unfähig machend bezeichnet.

Nächst Kopfschmerzen wird am meisten seitens der Patienten über Schwindel geklagt. Das Schwindelgefühl ist selten dauernd, zu seinem Entstehen gehören bestimmte Anlässe. In der Ruhe trat

fast nie Schwindel auf, wohl aber bei plötzlichen oder schnellen Kopfbewegungen und bei Veränderungen der Kopflage. Von 27 Kranken, welche zeitweise Schwindelerscheinungen angaben, nannten als Ursache:

4 plötzliche Kopfbewegungen;
6 Vornüberbeugen des Kopfes;
10 Rückwärtsbeugen des Kopfes;
7 Vor- und Rückwärtsbeugen des Kopfes.

Die Intensität des geklagten Schwindelgefühls war natürlich auch eine recht verschiedene. Einmal wurde dasselbe so schwer geschildert, dass die betreffende Patientin schon mehrfach auf der Strasse umgefallen sei und auf kurze Zeit das Bewusstsein verloren habe. Für den anfänglich bestehenden Verdacht, dass es sich hierbei um epileptische Aequivalente handle, konnte ein weiterer Anhaltspunkt nicht gefunden werden.

Ebenso wenig, wie die Kopfschmerzen spricht im Allgemeinen der Schwindel für eine localisirte Gehirnerkrankung, Wir begegnen dem Symptom des Schwindels sowohl bei Ungleichheit in der Erregung beider Grosshirnhemisphären und bei Circulationsstörungen im Gehirn als auch bei Erkrankungen des Kleinhirns, des Labyrinths und der Brücke[1]). 11 mal verband sich das Symptom mit anderen, welche für eine Affection des Labyrinths bezw. des schallaufnehmenden Apparates im Gehirn sprachen, 6 mal war das Vorhandensein einer solchen unsicher.

Erbrechen bestand relativ selten; nur 7 der Nachuntersuchten berichteten über solches. Meist mit Schwindel verbunden stellte es sich dann im Gefolge des letzteren ein. Es ist wohl immer als auf reflectorischem Wege entstanden zu deuten.

Ueber Ohrensausen und andere unangenehme subjective Gehörsempfindungen hatten 16 Kranke zu klagen, leichteren Grades und vorübergehend 7 Kranke, schwer und fast unausgesetzt 9 Kranke. Desgleichen wurde 2 mal eine abnorme Empfindlichkeit gegen gewisse Geräusche angegeben. In einem Falle war es das Klopfen eines Teppichs, in dem anderen Falle die Bremse der elektrischen Strassenbahn, welche besonders unangenehm empfunden wurden.

Eine weitere relativ häufige Folge der Schädelbasisbrüche ist die Klage über Gedächtnisschwäche, der wir in unseren Fällen

1) v. Monakow, Gehirnpathologie. In Nothnagel's Handbuch der speciellen Pathologie und Therapie. 1897. S. 272.

17 mal begegnen, und zwar wurde, ebenso wie die letzterwähnten, so auch diese Klage immer spontan von den Patienten vorgebracht. Man kann nämlich leicht durch directe Fragestellung nach diesem oder jenem Symptom fälschlicher Weise manch bejahende Antwort bekommen, und darum haben nur die Angaben, welche die Verletzten oder ihre Angehörigen spontan machen, Werth.

Es ist hier zunächst jener eigenthümliche Zustand zu erwähnen, dem wir nach Commotio cerebri zuweilen begegnen, dass nämlich unmittelbar, nachdem das Bewusstsein zurückgekehrt ist, ein Erinnerungsdefect bezüglich der Vorgänge in einer mehr oder weniger langen Zeit vor der Verletzung besteht. Diese Amnésie rétrograde, welche von Bouillard[1]) und Gussenbauer[2]) ausführlicher beschrieben und in späteren Einzelbeobachtungen[3]) mehrfach erwähnt worden ist, haben wir bei drei unserer Verletzten beobachten können. Der Erinnerungsdefect erstreckte sich einmal auf einen Zeitraum von einer Stunde, das andere Mal auf einen solchen von 3—4 Stunden, das dritte Mal auf einen solchen von 24 Stunden vor der Verletzung. Er blieb dauernd bestehen in allen 3 Fällen, die zur Nachuntersuchung kamen. Diesem unmittelbar nach der Verletzung beobachteten Zustand verwandt ist jedenfalls die Gedächtnissschwäche zu betrachten, mit welcher die Verletzten auch in späterer Zeit behaftet sind. Allerdings giebt es Fälle, in denen eine Abschwächung des Gedächtnisses, des Reproductionsvermögens des Erlebten, Gesehenen, Gehörten, in Wirklichkeit nicht vorhanden ist, sondern nur in der Einbildung des Kranken besteht. Dadurch, dass dieser fortwährend mit sich selbst beschäftigt ist und seine Gedanken nur auf die eigene Person richtet, ist ihm Alles, was rings um ihn herum vorgeht, mehr oder weniger gleichgültig und nimmt in seinem Gehirn eine dauernde Gestaltung nicht an. Die Folge davon ist', dass er glaubt, gedächtnissschwach zu sein. Indessen beruhten die weitaus meisten diesbezüglichen Angaben unserer Patienten auf Thatsachen und auf Richtigkeit. So hörte einer unserer Untersuchten mehrmals mitten im Satze auf zu sprechen, weil er den Anfang des Satzes vergessen hatte und überhaupt nicht mehr wusste, was er sagen wollte. Bei einem Dienstmädchen, bei welchem im Uebrigen nur leichte Störungen zurück-

1) Essai sur les amnésies. Gazette des hôpitaux. 1892. 54.

2) Wiener klin. Wochenschr. 1894. S. 806.

3) Liniger, Ueber Diabetes insipidus und Amnésie rétrograde nach einer Schädelbasisfractur. Monatsschr. f. Unfallheilkunde. 1896. 1. Charvet, Un cas de traumatisme cranien avec symptomatologie anormale. Province méd. 1901. 43. v. Bergmann im Handbuch der praktischen Chirurgie. 1900. I. S. 186.

geblieben waren (zeitweise Schwindel und leichte Erregbarkeit), hatte die Herrschaft fortwährend über Vergesslichkeit zu klagen, die sie früher nie bei dem Mädchen beobachtet hatte. Ein Patient erzählte, dass er an das, was er in den letzten 24 Stunden erlebt habe, absolut keine Erinnerung habe, dieselbe käme erst nach 24 Stunden, und dann allerdings ziemlich genau, zurück. Ein anderer Patient musste auf dem Wege zum Kassenarzt, um den Krankenschein unterschreiben zu lassen, umkehren, weil er den Zweck seines Ganges dorthin vollkommen vergessen hatte u. a. m.

Die Gedächtnissschwäche verbindet sich öfter mit einer Herabsetzung der intellectuellen Fähigkeiten im Allgemeinen. Schon der Gesichtsausdruck solcher Patienten lässt mehrfach die Theilnahmlosigkeit an den Vorgängen der Umgebung und einen gewissen Stumpfsinn erkennen. In der Unterhaltung zeigen sie sich dann mehr oder weniger hochgradig zerstreut, ferner eine auffallende Langsamkeit im Denken und eine unklare und erschwerte Auffassung. Bisweilen geben die Patienten selbst an, dass sie „ganz dumm im Kopfe" geworden seien. Eine Kranke, die bis zum Unfall Lehrerin an einer Gemeindeschule Berlins gewesen war, musste, weil es ihr unmöglich geworden war, „die Gedanken längere Zeit beisammen zu halten", um ihre Pensionirung einkommen. Die Denkschwäche zeigte sich vor Allem bei ihr in der Unmöglichkeit, einfachere Rechenexempel zu lösen und Jahreszahlen aus der Geschichte zu behalten. Ein anderer Patient, dem ebenfalls das Rechnen im Besonderen schwer geworden war, gab, nach der jetzigen Jahreszahl befragt, wiederholt zur Antwort: 1892. Mehrfach wurde auch von Angehörigen über einen auffallenden Wechsel der geistigen Fähigkeit berichtet. Auf Stunden grosser geistiger Frische folgten solche erheblicher Schwäche, die sich dann in gänzlichem Unorientirtsein von Ort und Zeit, in widersinnigen Fragen u. dgl. zeigte. Unter 11 Fällen solcher deutlich herabgesetzter Intelligenz waren 2 Fälle ausgesprochener Demenz mit fast ganz aufgehobener Denkfähigkeit, stumpfem Vorsichhinbrüten, vollkommener Apathie und Angstzuständen. Sichere Zeichen von Paralyse haben wir jedoch in keinem Falle gefunden. Dagegen befindet sich ein Patient, der im März 1896 einen Schädelbruch erlitt, und am 19. Tage p. tr. bei leidlichem Wohlbefinden entlassen wurde, wegen quärulatorischer Paranoia in einer Irrenanstalt. Ein Zusammenhang mit dem Unfall wird von psychiatrischer Seite deswegen nicht für wahrscheinlich gehalten, weil schon vor der Verletzung leichte psychische Störungen bestanden.

Charakterveränderungen beobachten die Verletzten sowohl

selbst an sich, wie sie auch vor Allem von den näheren Verwandten erwähnt werden. Meist bestehen diese in einer abnormen Reizbarkeit, einem mürrischen, launenhaften, unverträglichen Wesen, das sich zuweilen bis zu schweren Zornausbrüchen, Wuthanfällen und Gewaltthätigkeiten steigert. In 15 Fällen wurde über eine solche im Vergleich zu dem früheren Verhalten des Patienten auffallende Gemüthsirritabilität geklagt. Das Bewusstsein dieser Aenderung haben die Kranken meist selbst, sie ärgern sich, „dass sie sich über jede Kleinigkeit aufregen müssen". Das entgegengesetzte Verhalten, das Vorherrschen einer trüben, deprimirten, durchweg melancholischen und hypochondrischen Stimmung ist seltener und wurde 8 mal erwähnt; eine Patientin hatte im Zustande einer solchen tiefen Depression ein Conamen suicidii gemacht.

Die leichte Erregbarkeit zeigt sich auch bei manchen Kranken in einer grossen Intoleranz toxischen Einflüssen gegenüber, namentlich gegenüber Alkohol und Tabak. 7 der Nachuntersuchten gaben an, dass selbst die kleinsten Mengen Alkohols (ein Glas Bier u. dergl.) ihre Beschwerden, namentlich die Kopfschmerzen, derartig steigerten, dass sie gänzlich abstinent geworden seien.

Eine Steigerung der Patellarreflexe konnte 10 mal constatirt werden, eine Abschwächung derselben nur 1 mal. Eine auffallende Beschleunigung der Herzthätigkeit während der Unterschung kam 4 mal zur Beobachtung. Das Romberg'sche Phänomen war 9 mal ausgesprochen, Nystagmus in 7 Fällen vorhanden.

Wichtige Resultate hat die in der Ohrenklinik der Charité vorgenommene Untersuchung der Hörfähigkeit ergeben, und damit für einen grossen Theil der von den Kranken geäusserten Klagen eine Erklärung möglich gemacht. Nur in 12 von 39 untersuchten Fällen war der Ohrbefund normal. 3 mal war bei dem Weber'schen und Rinne'schen Versuch eine stark verkürzte Knochenleitung vorhanden, die Hörfähigkeit jedoch nicht herabgesetzt, und weitere Störungen bestanden ebenfalls nicht.

Auf chronischem Mittelohrkatarrh beruhende Schwerhörigkeit wurde 4 mal gefunden. Unter diesen sind 2 Fälle, bei welchen die wenige Tage nach der Verletzung wegen Schwerhörigkeit und Ohrensausen vorgenommene Untersuchung den Verdacht einer Labyrintherkrankung ergeben hatte; für eine solche lieferte jedoch die erneute Untersuchung keine Anhaltspunkte.

Eine auf nervöser Basis, also auf einer Störung im schallpercipirenden Apparat beruhende Schwerhörigkeit zeigte sich überraschend häufig. In nicht weniger als 20 Fällen, also in der Hälfte aller

untersuchten Fälle wurde eine solche angetroffen. Die Störung kann ihren Sitz haben im Labyrinth, im Stamm des Hörnerven oder im Hirncentrum. Ist es schon an sich schwierig, im Einzelfalle mit Sicherheit eine Erkrankung des schallempfindenden Apparats zu diagnosticiren, so sind wir nur in den seltensten Fällen in der Lage, eine genauere Localisation der gefundenen Störung vorzunehmen. Es giebt allerdings eine Gruppe von Symptomen, die man gemeiniglich mit dem Namen der Labyrinthsymptome zusammenfasst, bei deren Vorhandensein die Wahrscheinlichkeit für eine Labyrinthaffection spricht. Zu diesen rechnet man[1]: subjective Gehörsempfindungen, Hyperaesthesia acustica, Schwindel und Gleichgewichtsstörungen, Uebelkeit, Erbrechen und Taubheit. Aber ihr diagnostischer Werth wird von den einzelnen Autoren doch recht verschieden beurtheilt, und häufig genug ist der Complex der einzelnen Symptome noch ein recht unvollständiger. In einer Arbeit von Barnick[2] sind pathologisch-anatomische Untersuchungen von Labyrinthen Verletzter, die rasch zu Grunde gegangen waren, niedergelegt. Barnick konnte bei seinen 5 Fällen regelmässig finden: ausgebreitete Blutungen in die engen Knochencanäle für die dem Otolithenapparat zustrebenden Nervenzweige, sowie in die Maculae der Recessus, ferner ausgedehnte Extravasate in die perilymphatischen Räume. Dass solche nur schwer und langsam resorbirbaren Blutungen die äusserst zarten Fasern des Nervus cochleae oder das Corti'sche Organ selbst schwer schädigen und zur Degeneration bringen können, ist nicht zu verwundern.

Labyrinthuntersuchungen in später Zeit nach der Schädelverletzung sind nach Barnick nur sehr spärlich gemacht worden. So haben Habermann[3] und Lucae[4] eine Atrophie des Acusticusstammes und ein vollständiges Fehlen der Nerven im Canalis ganglionaris, in der Lamina spiralis und im Corti'schen Organ, Kundrat[5] 10 Jahre nach einem schweren Schädeltrauma eine vollkommen knöcherne Obliteration des Labyrinths gefunden.

Von den 20 Beobachtungen nervöser Schwerhörigkeit muss als Unfallfolge ein Fall ausgeschaltet werden, bei dem die vollständige Nerventaubheit schon vor dem Trauma bestand, und die auf hereditärer Lues beruht. Labyrinthsymptome lagen 12 mal vor, 9 mal mit

1) Siehe Jacobson, Lehrbuch der Ohrenheilkunde. 2. Aufl. S. 81.

2) Ueber Brüche der Schädelbasis und die durch sie bedingten Blutungen in das Ohrlabyrinth. Archiv f. Ohrenheilkunde. 43. Bd. 1897. S. 23.

3) Prager Zeitschr. f. Heilkunde. 10. Bd. 1890.

4) Archiv f. Ohrenheilkunde. 15. Bd.

5) Wiener med. Presse. 1886. 17.

Sicherheit, 3 mal mit Wahrscheinlichkeit. Interessant ist, dass ein Patient, der mit Ausnahme eines continuirlichen, leichten Sausens im Ohr sich subjectiv durchaus wohl fühlte, von seiner Hörstörung und den Erscheinungen einer Labyrinthaffection keine Ahnung hatte, und doch konnte letztere aus der hochgradigen Schwerhörigkeit, der Lateralisation der Knochenleitung, der Verschiedenheit in der Hörfähigkeit der continuirlichen Stimmgabelreihe und anderen Symptomen mit grosser Wahrscheinlichkeit erschlossen werden.

Zweifelhaft blieb das Ergebniss der Ohruntersuchung in 3 Fällen wegen des Widerspruchs in den Angaben der Patienten bei wiederholten Prüfungen.

Im Ganzen fanden sich bei der Nachuntersuchung:

1. Keine Störungen (vollkommenes Wohlbefinden) 9 mal;
2. Leichte Störungen (bei unverminderter Arbeitsfähigkeit) 10 mal;
3. Mittelschwere Störungen (Arbeitsfähigkeit nur beschränkt) 12 mal;
4. Schwere Störungen (Arbeitsfähigkeit vollkommen oder nahezu vollkommen aufgehoben) 17 mal.

Es könnte nun die Frage aufgeworfen werden, ob es sich hier immer um directe Folgen der Schädelverletzung handle, oder ob nicht cerebrale Erkrankungen vorlägen, für deren Entstehen andere Momente, Alkoholismus, Syphilis, Marasmus, körperliche Ueberanstrengungen herangezogen werden müssten, wo dem Trauma höchstens die Bedeutung eines auslösenden Momentes bei den prädisponirten Menschen beizumessen wäre. Es ist ja sicher, dass ein Gehirn vulnerabler ist wie das andere, und dass man bei einer Anzahl unserer Verletzten mit durch chronischen Alkoholismus geschädigten Gehirnen rechnen muss. Für die späten (sogenannten secundären) Psychosen nach Kopfverletzungen verlangt Krafft-Ebing (l. c.), wenn ihr Zusammenhang mit dem Unfall als erwiesen gelten soll, eine Reihe übereinstimmender Uebergangssymptome, deren erste sich unmittelbar nach der Verletzung zeigen müssen, unter ihnen namentlich eine auffallende Gemüthsreizbarkeit, labile Stimmung, Neigung zu Blutcongestionen zum Kopf mit Schwindelanfällen, periodische Steigerungen und Verschlimmerungen und endlich die deutlich allmählich zunehmenden Intelligenzdefecte. Ein derartiger Zusammenhang mit dem Unfall kann aber für alle unsere Fälle erbracht werden. Immer hatten sich bei vorher durchaus gesunden Menschen die Beschwerden rasch nach der Verletzung eingestellt, meist, sobald die geheilten Kranken die körperliche Ruhe aufgaben und ihrer früheren Beschäftigung nachzugehen versuchten. Wohl hat sich in einer Reihe von

Fällen der Zustand allmählich gebessert, aber ein Stadium vollkommener Gesundheit nach dem Unfall mit folgender Späterkrankung haben wir nicht gesehen.

Es ist ferner, wie schon oben angedeutet, zu erwägen, ob bei den vielfachen subjectiven Symptomen und bei der Unmöglichkeit, jedes einzelne auf seine Richtigkeit zu prüfen, nicht mit Uebertreibung und Simulation gerechnet werden muss. Ich habe aber bereits hervorgehoben, dass in jedem Falle eine Reihe objectiv nachweisbarer Schädigungen bestand, sodass im Allgemeinen wenigstens eine Aggravation oder Simulation ausgeschlossen werden konnte. Namentlich aber rechtfertigte die Gleichförmigkeit und das stete Wiederkehren aller Angaben den Schluss, dass die Beschwerden thatsächlich vorhanden waren. Nur einmal haben wir uns des Eindrucks nicht erwehren können, dass die Patientin, die eine ganze Anzahl hysterischer Symptome aufwies, bewusst übertrieb.

Es wäre zum Schluss noch die Frage zu erörtern, welcher Art wohl die Veränderungen sind, die in den Gehirnen unserer Patienten vorliegen, und die zur Erklärung der Erscheinungen herangezogen werden müssen. Dass es sich um organische Veränderungen, namentlich der Hirnrinde handelt, kann nach dem, was uns die Sectionen rasch Verstorbener lehren, füglich nicht bezweifelt werden. Diese können circumscripter oder allgemeiner Art sein. Friedmann[1]) und Kronthal[2]) haben Veränderungen am Gehirn von Personen beschrieben, die nach einer Hirnerschütterung einem jahrelangen Siechthum verfallen waren. Sie fanden die kleinsten Gehirngefässe ähnlich wie bei Arteriosklerose verändert, ferner Blutpigmentanhäufungen und Rundzellen in den Gefässscheiden und hyaline Gefässwandentartung über das ganze Gehirn verbreitet[3]). Auf verbreitete Degenerationen der Ganglienzellen nach Hirnerschütterung haben namentlich Bickeles, Büdinger und Scagliosi[4]) aufmerksam gemacht. Büdinger beobachtete eine auffallende Gelbfärbung in den Ganglienzellen der Hirnrinde und dem grauen Lager der Kammern; nach Scagliosi ist die erste Wirkung der Hirnerschütterung eine Gefässlähmung und weiter eine Alteration der Gliazellen; erst später folgt die Degeneration der Ganglienzellen.

Neben solchen Veränderungen allgemeiner Art sind die umschriebenen Contusionsherde mit ihrem Ausgang in Erweichung,

1) Archiv f. Psychiatrie. 23. Bd.
2) Neurologisches Centralblatt. VIII.
3) Cit. nach Köppen, Archiv f. Psychiatrie. 33. Bd.
4) Siehe v. Bergmann im Handbuch der prakt. Chirurgie. 1. Bd. S. 164.

Cysten, Narben u. s. w. zur Erklärung der nach Kopfverletzung zurückbleibenden Störungen angeführt worden. Es ist schon längere Zeit bekannt, dass die Hirncontusionen bei Schädelbasisbrüchen vorwiegend auch an der Basis des Gehirns ihren Sitz haben, sie liegen im Allgemeinen in der Richtung der einwirkenden Gewalt, und zwar zumeist an den Polen der Richtungslinie (Krönlein). Köppen hat diese Quetschungsherde noch genauer localisirt. In 8 Fällen von schwerer Gewalteinwirkung auf den Schädel (darunter ein Basisbruch) fanden sich meist längere Zeit nach der Verletzung Contusionsherde an der Basis des Stirnlappens, an der Spitze des Schläfenlappens, sowie auch an der Basis des Hinterhauptlappens. Es war bei schweren Demenzen nach dem Trauma zuweilen kein anderer Befund vorhanden, als der von Narben in der Hirnrinde, die von solchen alten Contusionen herrührten, und Köppen ist geneigt, anzunehmen, dass von ihnen ein beständiger Reiz ausgeht, der die regelrechte Ernährung und Blutversorgung des Gehirns schädigt.

Für die Basisfracturen im Besonderen fehlt es an einer grösseren Reihe diesbezüglicher Untersuchungen an spät Verstorbenen gänzlich. Sehen wir die Sectionsergebnisse bei denen, die rasch ihren Verletzungen erlagen, durch, so finden wir gleich häufig ausgedehnte meningeale Blutungen, wie circumscripte Quetschungsherde der Rinde. Eine Zusammenstellung der Sectionsbefunde von A. Heer und Wanker — 38 Sectionen — zu denen noch 11 eigene Sectionsprotokolle kommen, ergeben:

Blutung aus der Arteria meningea media	13mal;
Verbreitete subdurale Blutungen über Convexität und Basis	24 =
Contusionsherde im Stirnhirn	25 =
= = Schläfenlappen	21 =
= = Hinterhauptslappen	8 =
= = Scheitellappen	6 =
= = Kleinhirn	9 =
Blutungen in den Stammganglien	8 =
= im Pons	2 =
= in der Medulla oblongata	1 =

Aus diesen Zahlen erhellt, dass Quetschungen am häufigsten der Frontal- und Temporallappen ausgesetzt ist. Man könnte versucht sein, in dem Ausfall der Functionen eines dieser Hirnbezirke den Grund für einen Theil der zurückbleibenden Störungen anzunehmen. Nachdem schon Goltz, Terrier u. A. bei Thieren nach Verletzung des Stirnhirns Veränderungen des Charakters und Abnahme der In-

telligenz gesehen hatten, wurde namentlich von Hitzig die Ansicht vertreten, dass das Stirnhirn vorwiegend dem abstracten Denken diene, und dass es der Sitz der intellectuellen und moralischen Fähigkeiten sei. In einer Arbeit aus der Züricher medicinischen Klinik hat Leonore Welt[1]) eine Zusammenstellung von Fällen aus der Literatur, die diese Auffassung stützen sollten, gegeben, und spätere Beobachtungen, die namentlich Charakterveränderungen betreffen, haben Jastrowitz[2]), Krönlein[3]) u. A. veröffentlicht. In einer neueren, sehr fleissigen Arbeit von Schuster[4]), der 775 Fälle von Hirntumoren aus der Literatur zusammengestellt hat, sind 10 Beobachtungen enthalten von psychischer Schwäche mit Erregungszuständen, und in allen Fällen fand sich der Tumor im Stirnhirn. Von 15 Fällen, in denen hysterische und neurasthenische Symptome intra vitam überwogen, sass 9mal der Tumor im Stirnlappen, 5mal im Schläfenlappen und 1mal in der Centralgegend. In ähnlicher Weise könnten Contusionsherde des Temporallappens zur Erklärung der Hörstörungen herangezogen werden.

Aber neben den umschriebenen Quetschungsherden wurden in gleicher Häufigkeit diffuse, fast die ganze Hirnrinde deckende inter- und intrameningeale Extravasate gefunden. Ehe diese zur Resorption kommen, ist die so äusserst sensible Rinde sowohl durch den directen Druck des Extravasates wie auch durch allgemeine Circulationsstörungen längere Zeit in der Ernährung beeinträchtigt, und die Folge müssen verbreitete Degenerationsvorgänge der nervösen Elemente, namentlich der Ganglienzellen sein.

Mannigfach sind die cerebralen Veränderungen, die wir zur Erklärung der Folgen, welche Schädelbasisbrüche hinterlassen, vermuthen können. Sorgfältige Obductionen spät Verstorbener werden aller Voraussicht nach in Zukunft noch zu interessanten Ergebnissen führen.

Casuistik.

1. R., 15 Jahre alt, Fall auf die linke Kopfseite am 17. Februar 1896. Wurde in bewusstlosem Zustande in die Klinik gebracht. Blutung aus Nase, Mund und beiden Ohren. Ueber dem linken Processus mastoideus mässige Suggilation. Linker Facialis (oberer und unterer Ast) paretisch.

1) Ueber Charakterveränderungen des Menschen in Folge von Läsionen des Stirnhirns. Deutsche Zeitschr. f. klin. Medicin. 1888.

2) Beiträge zur Localisation im Grosshirn und über deren praktische Verwerthung. Deutsche med. Wochenschr. 1888.

3) Handbuch der prakt. Chirurgie. 1. Bd.

4) Psychische Störungen bei Hirntumoren. Enke, Stuttgart 1902.

Rechtsseitige Abducenslähmung. Puls verlangsamt, Athmung oberflächlich und unregelmässig. Bewusstsein kehrt bald zurück. Nach 13 Tagen doppelseitige Mittelohreiterung. Hohes Fieber, grosse Unruhe, starke Kopfschmerzen. Verlegt zur Ohrenklinik. 2 Monate p. tr. entlassen. Facialisparese bestand noch, Abducensparese gebessert. Nachuntersuchung (Mai 1902): Zuweilen noch Kopfschmerzen, namentlich nach Excessen in baccho. Muss in dieser Hinsicht sehr vorsichtig sein. Tic convulsif des unteren Facialisastes links. Abducensparese besteht nicht mehr. Ist arbeitsfähig.

2. N., 31 Jahre alt. Fall von einer Leiter 5—6 m hoch mit dem Hinterkopf auf das Pflaster am 9. März 1896. Vorübergehender Bewusstseinsverlust. Klagen über starke Kopfschmerzen bei verlangsamtem, leicht unregelmässigem Puls bestehen mehrere Tage lang. Blutung aus dem rechten Ohr. Oedem über dem rechten Warzenfortsatz. Nach 19 Tagen bei leidlichem Wohlbefinden gegen ärztlichen Rath entlassen. Nachforschungen nach dem Befinden des Patienten ergeben (Mai 1902): Er befindet sich seit einem halben Jahr in einer Irrenanstalt wegen querulatorischer und persecutorischer Paranoia. Soll schon vor dem Unfall psychische Störungen (Depressionszustände, Verfolgungsideen) gezeigt haben. Ein Zusammenhang der Paranoia mit der Basisfractur wird von psychiatrischer Seite als sehr ungewiss hingestellt.

3. Z., 54 Jahre alt, fiel am 17. März 1896 die Treppe hinunter. Benommenheit, bei der Ankunft in der Charité wieder bei ziemlich klarem Bewusstsein. Blut aus Mund, Nase und linkem Ohr. Erbrechen. Hinter dem linken Ohr Oedem und Druckempfindlichkeit. Unruhe und soporöser Zustand während der folgenden 3 Tage. Nach 14 Tagen auf seinen Wunsch entlassen. Nachricht über den Patienten ist nicht zu erhalten.

4. R., 33 Jahre alt. 10. April 1896 Absturz von einem Bau aus beträchtlicher Höhe. In tiefem Coma eingeliefert. Aus Mund, Nase und beiden Ohren reichliche Blutung. Beide Augenlider blutig suffundirt. Tod eine Stunde nach der Aufnahme. Section gerichtlich.

5. T., 24 Jahre alt. Fall aus dem 4. Stockwerk am 17. Juni 1896. Absturz gemildert durch ein Gerüst, an dem sich Patient während des Falles festzuhalten suchte. Vollkommene Bewusstlosigkeit dauert 4 Stunden. Darauf Klagen über heftige Kopf- und Nackenschmerzen; 3 Tage nach dem Trauma sind Blutungen unter die Haut beider oberen Augenlider zu sehen. Schwellung und Schmerzhaftigkeit hinter beiden Ohren. Starke Kopfschmerzen sind 8 Tage lang vorhanden. Bei der Entlassung nach 7 Wochen sind Drehbewegungen des Kopfes, namentlich nach links, beschränkt und schmerzhaft. Ueber das jetzige Befinden des Patienten ist nichts zu erfahren.

6. V., 52 Jahre alt, stürzt sich am 29. Juli 1896 in selbstmörderischer Absicht aus dem zweiten Stock eines Hauses. Verlor sofort das Bewusstsein, wurde in comatösem Zustande in die Charité gebracht. Athmung beschleunigt und unregelmässig, Puls nicht zu fühlen, Gesichtsfarbe blass. Pupillen sehr eng. Blutung aus dem linken Ohre, am folgenden Tage beide obere und untere Augenlider stark ödematös. Rechter Oberschenkel, rechter Vorderarm, beide Unterschenkel dicht über den Malleolen gebrochen. Tod erfolgt am 2. Tage, ohne dass das Bewusstsein zurückkehrt. Die Obduction ergiebt eine Längsfractur durch vordere

und mittlere Schädelgrube rechterseits und Querfissur durch das linke Felsenbein.

7. M., 23 Jahre alt, Posteleve. Am 6. August 1896 Fall auf der Kellertreppe, Absturz 3 m tief. Vollkommene Bewusstlosigkeit, die 3 Tage lang besteht. Puls während dieser Zeit zwischen 50 und 60 Schlägen, unregelmässige Athmung. Rechte Pupille eng, linke sehr weit. Grosser Bluterguss retrobulbär, keine Blutung aus Ohr und Nase. Nach Wiederkehr des Bewusstseins motorische Aphasie, später sensorische Aphasie. Beiderseitige Stauungspapille, links stärker wie rechts. Hypoglossusparese rechts. Wegen andauernder Unruhe und Verwirrtheit erfolgt am 27. August die Verlegung auf die psychiatrische Station. Paraphasie und Paragraphie. Schreibt auf Aufforderung seinen Lebenslauf: „Als Willy Mittrich wurde ich abgegeben und freute mich, dass ich jetzt endlich so weit bin.“ Vorgesprochene Worte spricht er richtig nach, vorgehaltene Gegenstände vermag er nicht zu bezeichnen, Flasche = Trankherrlichkeit, Becher = Metalltüchtigkeit u. s. w. Vorgezeichnete Figuren reproducirt er mit auffallender Ungeschicklichkeit. Am 12. September 1896 auf Wunsch gebessert entlassen. Nachuntersuchung (Mai 1902): Während eines ganzen Jahres bestand Sprachstörung und Unmöglichkeit, Gegenstände richtig zu benennen. Dann andauernde Besserung. Unterhaltung fällt M. auch heute noch schwer, er stockt häufig und kann das richtige Wort nicht finden. Mit Berücksichtigung des Bildungsgrades und der früheren geistigen Entwicklung M.'s ist eine geringe Demenz unverkennbar. Gedächtniss defect auf den Zeitraum von 24 Stunden vor dem Unfall; Erinnerung an diese Zeit ist auch durch wiederholte Erzählungen der Erlebnisse durch Verwandte bei dem Patienten nicht zu erwecken. Klagen über Kopfschmerzen nach körperlichen und geistigen Anstrengungen; grosse Reizbarkeit, Vorherrschen deprimirter Stimmungen. Kniesehnenreflexe gesteigert, geringer Nystagmus. Kann seinem Beruf, wenn auch mit Unterbrechung, nachgehen. Untersuchung der Augen und Ohren ergiebt normalen Befund.

8. R. stürzte am 22. August 1896 aus dem 4. Stock eines Hauses herab auf das Strassenpflaster. Wurde moribund aus Nase und linkem Ohr blutend, mit beträchtlicher Schwellung der Gegend hinter dem linken Ohr, in die Charité eingeliefert. Jagender, nicht zu zählender Puls. Tod 3 Stunden nach der Einlieferung. Section gerichtlich.

9. G., 63 Jahre alt, soll (am 13. September 1896) in stark betrunkenem Zustande aus einer Höhe von 2 m auf den Kopf gefallen sein. Nähere Angaben nicht zu erhalten. Wurde unmittelbar nach dem Unfall in das Krankenhaus gebracht. Aus dem rechten Ohr und beiden Nasenlöchern reichliche Blutung. Kleine Weichtheilwunde am Hinterkopf über dem Hinterhauptshöcker. Puls verlangsamt, unter 60. Pupillen eng, beiderseits gleich und träge reagirend. Athmung tief und unregelmässig. Am folgenden Tage starker Erregungszustand, Neigung zu Gewaltthätigkeiten. Zeitlich und örtlich vollkommen unorientirt. Verlegt zur psychiatrischen Station, wo am 16. September unter zunehmender Herzschwäche der Tod erfolgt. Section ergiebt: Die Peripherie das Foramen magnum fast ganz umkreisend und auf die Hinterhauptsschuppe in der Längsrichtung übergreifend eine Fissur. Grosse Contusionsherde im linken Stirnlappen, multiple Rindenquetschungsherde im Bereich der beiden Scheitel- und Schläfenlappen.

10. G., 16 Jahre alt, erhielt am 9. November 1896 von einem Pferde einen Hufschlag auf den Hinterkopf. Sofortige Bewusstlosigkeit und Erbrechen. 3 Stunden nach der Verletzung kehrt Bewusstsein langsam wieder. Starke Kopfschmerzen; Blut aus rechtem Ohr; Schwellung und Suggilation am Hinterkopf. Verlauf ohne Besonderheit. Wurde nach 4 Wochen geheilt entlassen. Nachuntersuchung (Juni 1902): Hat bis Herbst 1901 2 Jahre lang Militärdienst gethan und die Anstrengungen desselben im Ganzen gut ertragen, wurde jedoch öfters bei längerem „Stillstehen" so schwindelig, dass er aus dem Gliede austreten musste. Leidet jetzt noch bei plötzlichen Bewegungen des Kopfes, und namentlich beim Heben schwerer Lasten, an stechenden Schmerzen im Mittelkopf, an Schwindel und Erbrechen. Fühlt sich im Uebrigen wohl. Sonstige cerebrale allgemeine oder localisirte Symptome fehlen. Augen- und Ohrenbefund normal.

11. H., 60 Jahre alt, früher stets gesund und angeblich mässig lebend, fiel am 3. Januar 1897 von der Treppe herunter auf den Kopf. Fallhöhe unbekannt. Bei der bald nach dem Trauma erfolgten Aufnahme in die Charité absolute Bewusstlosigkeit; Blutung aus beiden Ohren, starkes Oedem über dem rechten Processus mastoideus. Unter der Conjunctiva palpebrarum am rechten äusseren Augenwinkel eine thalergrosse, blutig tingirte Stelle. Kopfbewegungen werden als sehr schmerzhaft empfunden. Am 2. Tage nach der Verletzung ausgeprägtes Exaltationsstadium, die die Verlegung des Kranken nach der psychiatrischen Klinik erfordert. Hier grosse Unruhe und Verwirrtheit, fortgesetzte Klagen über Schwindel und Kopfschmerzen. Weiss von dem Unfall nichts, behauptet, er sei nicht hingefallen. Vierzehn Tage lang hielt die Unruhe, die sich zeitweise bis zur Tobsucht steigerte, so dass Patient isolirt werden musste, an. Dann folgten Angstzustände bei dauernder Unkenntniss von Ort und Zeit. Er meinte, er sei im Zoologischen Garten, er bekomme nichts zu essen und verlangte nach seinen Sachen, „er müsse zum Begräbniss seines Bruders nach Darmstadt". Augenhintergrund normal, die hochgradige Schwerhörigkeit beiderseits wird (in der Ohrenklinik) auf doppelseitige Labyrintherschütterung zurückgeführt. Entlassen am 6. Februar 1897. Nachuntersuchung (Mai 1902): Klagen über grosse Gedächtnissschwäche, leichte Erregbarkeit, so dass die Angehörigen lebhaft darüber klagen. Kopfschmerzen haben sich in den letzten Jahren fast ganz verloren, Schwindel stellt sich sofort ein, sobald Patient den Kopf rückwärts beugt. Geschmack, der 2 Jahre fehlte, hat sich wieder eingestellt, Geruchstörung seit dem Unfall: Differenzirung einzelner Gerüche beiderseits unmöglich, Salmiakgeist wird überhaupt nicht gerochen. Arbeitsfähigkeit ist nur beschränkt. — Ohrbefund: Linksseitiger trockener Mittelohrkatarrh.

12. Z., 39 Jahre alt, fiel am 28. Februar 1897 von einer Reckstange hintenüber auf Rücken und Kopf. Kurzer, rasch vorübergehender Bewusstseinsverlust. Bei der Aufnahme klagt er über heftige Kopfschmerzen, namentlich über dem rechten Auge. Lebhafte Druckempfindlichkeit und Oedem über der ganzen rechten Schädelhälfte. Blutung aus dem rechten Ohr. Rechter Facialis: unterer Ast total gelähmt, oberer Ast paretisch. Pulsverlangsamung. Patient verlässt am 4. Tage gegen dringenden Rath das Krankenhaus. Nachuntersuchung (Mai 1902): Oefters Angstzustände,

Hang zu Grübeleien und Melancholie (nach Aussage der Frau), Hyperästhesie im Bereich des rechten Trigeminus, zeitweise Neuralgieen (nicht sehr quälend) aller drei Aeste. Geruchvermögen rechterseits ist stark herabgesetzt. Facialis intact. Patient sagt, sein Zustand habe ihm wiederholt den Gedanken nahegelegt, um seine Pensionirung einzukommen; ungünstige pecuniäre Verhältnisse haben ihn, einen zähen und energischen Mann, davon abgehalten. Er versieht den Dienst, wenn auch mit Anstrengung, weiter.

13. R., Frau, 28 Jahre alt, wurde am 8. April 1897 von der Deichsel eines Wagens erfasst und mit dem Kopf auf das Strassenpflaster geschleudert. Verlor sofort das Bewusstsein. War bei der bald erfolgten Aufnahme in die Charité noch sehr benommen, blutete aus Nase und linkem Ohr. Puls verlangsamt, die Zahl schwankt in den folgenden 10 Tagen zwischen 50 und 60. Am 10. April geringe Facialisparese rechts. Am 9. Tage so heftiges Nasenbluten aus dem rechten Nasenloch, dass ein Tampon eingeführt werden musste. Wurde nach 5 Wochen normal entbunden. Weiteres über das Schicksal der Patientin ist nicht zu ermitteln.

14. W., 45 Jahre alt, verunglückte in stark angetrunkenem Zustande am 2. Juni 1897. Ueber Art und Hergang des Unfalles ist nichts bekannt geworden. Bei der Einlieferung in die Klinik tiefe Bewusstlosigkeit, reichliche Ohrblutung rechts. Facialisparese rechts. Vom dritten Tage ab grosse Unruhe, Klagen über intensive Kopfschmerzen, dauernd stark verlangsamter Puls 52—58. Dieser Zustand hält 8 Tage an. Dann fortgesetztes Schwindelgefühl, Gefühl „als sei im Kopf etwas lose". Nach 7 Wochen in ein Erholungsheim entlassen. Nachforschungen sind resultatlos.

15. K., 40 Jahre alt. Fall aus einer Höhe von 4—5 m mit dem Kopf auf einen Holzbalken am 14. Juli 1897. Benommenheit, Erbrechen. Blut aus linkem Ohr. Am folgenden Tage subconjunctivaler Bluterguss links, am Tage darauf Schwellung der linken Schläfengegend. Erbrechen hält mehrere Tage an, Kopfschmerzen und Schwindel bestehen während 14 Tage. Augenhintergrund normal. Nach 7 Wochen entlassen. Nachricht über Befinden nicht zu erhalten.

16. F., 69 Jahre alt. Wurde am 20. Juli 1897 von einer Droschke überfahren, schlug mit der Stirn auf den Rand des Trottoirs auf und blieb besinnungslos liegen. Blut floss aus Nase und Mund; starker Bluterguss in der Umgebung des linken Auges. Puls stark verlangsamt und aussetzend. Tod am dritten Tage an Pneumonie und Lungenödem. Section gerichtlich.

17. S., 50 Jahre alt, Fall von einer Treppe am 13. August 1897. Wird bewusstlos in das Krankenhaus gebracht. Blutung aus Nase und rechtem Ohr; Parese des rechten Facialis; rechtes Gaumensegel gelähmt, Pupillen mittelweit, reagiren. Am folgenden Tage ist der rechte Bulbus stark blutunterlaufen. Benommenheit und Pulsverlangsamung 4 Tage lang. Dann Sprachstörungen, zeitweise vollkommen aphasisch, während 2 Wochen. Allmählicher Rückgang dieser Erscheinungen. Zwei Monate nachher in ein Genesungsheim entlassen. Immer noch Kopfschmerzen vornehmlich über der rechten Stirnseite. Nachforschungen nach dem Befinden des Patienten sind erfolglos.

18. R., 61 Jahre, Droschkenkutscher, fiel in angetrunkenem Zustande am 5. October 1897 von dem Bocksitze seiner Droschke auf die rechte Kopfseite. Blutung aus dem rechten Ohr. Oedem über dem Warzenfortsatz; grosse Schwerhörigkeit: Flüstersprache wird nur dicht am rechten Ohr gehört, Schallleitung des Knochens aufgehoben. Parese des rechten Facialis (beide Aeste); die herausgestreckte Zunge weicht nach links ab, das Zäpfchen steht etwas nach links, die Gaumenbögen werden ungleichmässig gehoben. Geschmacksherabsetzung in der vorderen rechten Zungenhälfte. Erscheinungen gehen allmählich zurück. Patient nach $4^1/_2$ Wochen entlassen. Nachuntersuchung (Juni 1902): Vollkommenes Wohlbefinden. Keinerlei Lähmung. Ohren: Doppelseitiger trockener Mittelohrkatarrh.

19. P., 29 Jahre alt, erhielt am 14. December 1897 einen Huftritt gegen den Hinterkopf. Erbrechen, Benommenheit. Grosse Blässe des Gesichts. Pupillen mittelweit, träge reagirend. Puls 48. Blut fliesst aus dem linken Ohr. Am folgenden Tage: Blutige Suffusion des linken oberen Augenlides. Keinerlei Augenmuskelstörungen. Benommenheit und Unruhe 5 Tage lang. 20 Tage p. tr. gegen ärztlichen Rath entlassen. Nachuntersuchung (Mai 1902): Schlechtes Allgemeinbefinden: fortgesetzt Kopfschmerzen und Ohrensausen, Schwindel, sobald er den Kopf rückwärts beugt. Beklopfen des Hinterkopfes von der Scheitelhöhe abwärts ist sehr empfindlich. Keine Geruchsempfindung linkerseits (Salmiak). Im linken Ohr continuirliches Sausen. Ohrbefund: Flüstersprache wird links nur auf 10 cm Entfernung gehört. We links + Knochenleitung nach links verkürzt; Ri beiderseits +. Hohe Töne werden links schwächer gehört als rechts. Diagnose: Labyrintherschütterung links.

20. Sz. 43 Jahre alt, aufgenommen am 17. December 1897 in die Klinik. War vor 10 Tagen mit dem Pferde gestürzt, war nach dem Unfall kurze Zeit bewusstlos und hatte mehrfach erbrochen. Blut war aus Nase und linkem Ohr geflossen. Klagen über Kopfschmerzen und Ohrensausen. Am 6. Januar 1898 zur Ohrenklinik verlegt. Dort wurde Labyrintherschütterung angenommen. Bei der Nachuntersuchung (Mai 1902) fand sich starke Herabsetzung der Hörfähigkeit auf dem linken Ohr. Fortgesetzte Klagen über Ohrensausen und Schwindel, letzteren namentlich bei raschem Erheben und Niederlegen des Kopfes. Leidet sehr unter seinem Zustande. Diagnose: Labyrintherschütterung links.

21. H., 42 Jahre alt, war am 23. Januar 1898 die Treppe hinuntergefallen. Verlust des Bewusstseins rasch vorübergehend. Aus rechtem Ohr und beiden Nasenlöchern Blut. Am Tage darauf geringes Oedem über dem linken Ohr. Kopfschmerzen, Erbrechen, beschleunigter unregelmässiger Puls dauerten mehrere Tage an. Nach 4 Wochen entlassen. Nachuntersuchung (Mai 1902) Arbeitsfähigkeit angeblich sehr beschränkt wegen Schwindel (namentlich beim Rückwärtsbeugen des Kopfes) und Kopfschmerzen. Ist nach Aussage der Angehörigen viel reizbarer, wie früher. Auf dem rechtem Auge besteht neben temporalem Staphylom hochgradige Myopie (nicht auf das Trauma zurückzuführen). Ohrbefund: Nervöse Hörstörung beiderseits, rechts erheblicher als links.

22. G., 24 Jahre. Fall vom Kutscherbock auf das Pflaster. Bewusstlosigkeit, Blutung aus dem rechten Ohr und starke Kopfschmerzen.

Hinter dem rechten Ohr leichtes Oedem, Hörfähigkeit rechts stark vermindert. Puls 78 regelmässig. Nach 4 Wochen geheilt entlassen. Nachforschungen resultatlos.

23. K. fiel in einem epileptischen Anfall mit dem Kopf auf Steinpflaster auf (31. Mai 1898) und wurde bewusstlos mit einer Weichtheilwunde über dem rechten Scheitelbein, aus dem rechten Ohr blutend, mit totaler rechtsseitiger Facialislähmung aufgenommen, nach wenigen Stunden begannen epileptische Krämpfe allgemeiner Art; der Tod erfolgte am zweiten Tage, ohne dass das Bewusstsein zurückgekehrt wäre. Die Obduction war gerichtlich.

24. R., 24 Jahre alt. Fall aus geringer Höhe und Aufschlagen mit dem Kopf auf eine Tischkante am 8. September 1898. Kurze Bewusstlosigkeit und mehrfaches Erbrechen. Blutung aus Nase und linkem Ohr. Ueber der linken Stirnseite eine 10 cm lange Weichtheilwunde. Puls 88 regelmässig, in gleicher Zahl während der nächsten Tage. Leichter Verlauf. Patient wird auf Wunsch nach 14 Tagen entlassen. Nachuntersuchung: Schmerzlose mit dem Knochen verwachsene Narbe über dem linken Stirnbein. Vollkommenes Wohlbefinden. R. hatte in den ersten 3 Monaten nach dem Unfall mehrfach an Kopfschmerzen und Schwindel gelitten, später sind diese nie mehr aufgetreten.

25. K., 31 Jahre, stürzte am 23. August 1898 vom Wagen ab. Wurde bald nachher, noch bewusstlos zur Klinik gebracht. Aus linkem Ohr und beiden Nasenlöchern floss reichlich Blut, aus linkem Ohr am folgenden Tage viel Liquor cerebrospinalis. Am dritten Tage Temperaturanstieg. Puls und Athmungsfrequenz nehmen zu, Unruhe, Benommenheit, Kopfschmerzen, Parese des linken Facialis. Tod am 6. Krankheitstage unter zunehmenden meningitischen Symptomen. Section: Querfractur durch die linke mittlere Schädelgrube. Grosser subduraler Bluterguss über dem linken Scheitellappen. Vielfache intrameningeale Extravasate, namentlich über Hinterhauptslappen und Kleinhirn. Leptomeningitis purulenta vornehmlich über linkem Parietal- und Temporallappen.

26. B. Ueber den am 4. September 1898 auf der Strasse erlittenen Unfall ist nichts Näheres bekannt geworden. Patient wurde vollkommen bewusstlos mit starker Blutung aus dem linken Ohr und grossem, die ganze linke hintere Schädelpartie einnehmenden Blutextravasat unter die Kopfhaut aufgenommen. Puls 64, wird bald schneller und unregelmässig. Exitus letalis 10 Stunden nach der Aufnahme. Section gerichtlich.

27. Br. wurde am 22. September 1898 von einem Wagen überfahren. War $^1/_2$ Stunde lang bewusstlos, hatte aus dem rechtem Ohr geblutet. Aufnahme in die Klinik erfolgte am folgenden Tage wegen starker Kopfschmerzen. Aus dem rechten Ohr fliesst Blut vermischt mit Liquor. Rechtes Schläfenbein auf Beklopfen sehr schmerzhaft. Rechter oberer Facialisast etwas paretisch. Hörvermögen herabgesetzt. Wird nach 6 Wochen geheilt entlassen, Nachforschungen nach dem Patienten sind ergebnislos.

28. N., 13 Jahre. Am 3. October Fall von einem Baum, angeblich aus bedeutender Höhe (12—15 m). Sofortige, tiefe Bewusstlosigkeit, 24 Stunden dauernd. Blut aus dem rechten Ohr. Linkes Augenlid durch Bluterguss geschwollen und vorgetrieben. Erbrechen, Puls un-

regelmässig, meist verlangsamt. Nach 5 Tagen starker, subconjunctivaler Bluterguss rechts. Auf dem rechten Ohr erhebliche Hörverminderung, die 14 Tage bestehen bleibt. N. wird nach 4 ½ Wochen entlassen, fühlte sich bei der Entlassung vollkommen gesund. Nachuntersuchung (Mai 1902): Blasser, hagerer Jüngling. Herzthätigkeit beschleunigt. Herztöne rein. Leidet zeitweise an heftigen Kopfschmerzen, die ihn dann zwingen, zu Hause zu bleiben. Keine Schwindelerscheinungen, doch leichtes Schwanken bei geschlossenen Augen, geringer Nystagmus. Leichte Erregbarkeit. „Er kann seit dem Fall nicht mehr ordentlich denken," klagt die Mutter. Gröbere Intelligenzdefecte sind nicht nachzuweisen. Augen: Normal. Ohren: Stark verkürzte Knochenleitung, namentlich rechts, die in Verbindung mit den nervösen Erscheinungen auf Mitbetheiligung des Labyrinths hindeuten. Hörfähigkeit ist völlig normal.

29. Fr., 49 Jahre alt, wurde am 28. October 1898 von einer Droschke überfahren. Das Rad ging ihm über den Hinterkopf. War ganz kurze Zeit bewusstlos, bei der Aufnahme in die Klinik wieder bei vollem Bewusstsein. Starke Blutung aus dem rechten Ohr. Perforationsstelle des Trommelfells liegt etwas über dem kurzen Hammerfortsatz. Klagt längere Zeit über Kopfschmerzen bei normalem Puls und Fehlen sonstiger cerebraler Erscheinungen. Nach 5½ Wochen geheilt entlassen. Aufenthaltsort nicht zu ermitteln.

30. M. Absturz von einem Baugerüst aus bedeutender Höhe, am 29. October 1898. Bewusstlosigkeit, starke Blutung aus Nase und rechtem Ohr. Schnarchende Athmung nach Cheyne-Stokes'schem Typus. Pupillen weit, reactionslos. Puls 56. Temperatur 39,0. Tod nach 10 Stunden. Section gerichtlich.

31. Sch., Fräulein, 46 Jahre, wurde am 29. November von einem Wagen überfahren. Erlangte nach kurzer Zeit das verlorene Bewusstsein wieder. Aus dem rechten Ohr fliesst Blut. Leichte Ptosis links. Puls 72. Unterschenkelfractur. Leichter Fall. Nach 5 Wochen geheilt entlassen. Befinden war immer gut, auch heute (Juni 1902) keine Klagen. Es besteht Labyrinthtaubheit auf beiden Ohren auf luetischer Grundlage.

32. M., Fräulein, 42 Jahre. Ueberfahren am 19. December 1898. Bewusstlos während kurzer Zeit. Blutung aus dem rechten Ohr und dem rechten Nasenloch. Starke Sugillation des rechten oberen Augenlides, nach einigen Stunden auch des linken. Erbrechen. In den nächsten Tagen Klagen über Kopfschmerzen, Herzklopfen, unerträgliches Ohrensausen rechts. Nach 5 Wochen entlassen. Nachuntersuchung (Mai 1902): Stark deprimirte Stimmung; schon lange Zeit melancholische Zustände. Dazwischen Momente der Erregung, bis zu Gewaltthätigkeiten sich steigernd. Beginnt bei jeder Untersuchung zu weinen, klagt über Kopfschmerzen in der rechten Kopfseite, über Schwindel beim Bücken, und über grosse Gedächtnisschwäche. Starkes Stottern, welches vor dem Unfall nicht bestanden haben soll. Vollendet mehrfach die begonnenen Sätze nicht, weil sie nicht mehr weiss, was sie sagen wollte. Demenz ist unverkennbar. Einfachste Rechenexempel vermag Patientin nicht zu lösen. Nach der jetzigen Jahreszahl befragt antwortet sie: 1892. Ist nicht im Stande, auch nur kleinste Arbeit zu verrichten. Augenuntersuchung: Rechts starke Pigmentirungen des temporalen Theiles der Papille,

zu deuten als Reste früherer Blutungen in die Sehnervenscheide. S. daher nur = 5/20. Durch Gläser keine Besserung. Die Ohruntersuchung macht eine Störung im schallpercipirenden Endapparat beiderseits wahrscheinlich.

33. W., 68 Jahre alt. Am 30. Januar 1899 Fall die Kellertreppe hinunter. Starker Alkoholismus. Grosse Unruhe. Blutung aus dem linken Ohr. Nach 24 Stunden Tod in Folge plötzlich eingetretener Herzschwäche. Section gerichtlich.

34. S. wurde am 23. Debember 1898 in die Klinik gebracht. Er soll in angetrunkenem Zustande kurz vorher auf die Strasse gefallen sein. Tiefe Bewusstlosigkeit, Cheyne-Stokes'sches Athmen, Pupillen reactionslos. Linksseitige Ohrblutung. Ueber dem linken Scheitelbein eine 4 cm lange Wunde. Tod wenige Stunden nach der Aufnahme. Section: Schrägbruch vom Foramen magn. durch linkes Felsenbein bis zum linken Scheitelbein, subdurales Hämatom über dem linken Parietallappen, kleinere Blutungen im Pons.

35. D., 32 Jahre alt, soll schon seit Jahren an epileptischen Krämpfen leiden und in einem solchen Anfall am 11. Februar 1899 auf den Kopf aufgefallen sein. Bleibt 12 Stunden lang bewusstlos. Dann starke Exaltation, mehrfaches Erbrechen. Aus dem rechten Ohr reichliche Blutung, Hörfähigkeit daselbst stark herabgesetzt. Klagen über Kopfschmerzen über dem linken Scheitelbein, Gedächtnissschwäche und Angstzustände. Zeitlich und örtlich schlecht orientirt antwortet er auf alle Fragen sehr langsam. Auch objectiv fällt eine Langsamkeit der psychischen Reaction auf. Depressionszustände halten 14 Tage an. Zunge weicht etwas nach rechts ab. Augen: Kurze Zeit p. tr. bestand im linken Augenhintergrund starke Venenfüllung und unscharfe Papille, wahrscheinlich beginnende Stauungspapille. In der Ohrenklinik wurde vollkommene Taubheit auf dem rechten Ohr wahrscheinlich in Folge Labyrintherschütterung bezw. Blutung in das Labyrinth festgestellt. Die Adresse des Patienten zwecks Nachuntersuchung ist nicht zu ermitteln.

36. H., 5 Jahre alt, fiel am 28. April 1899 aus dem 1. Stock eines Hauses auf das Strassenpflaster. War vorübergehend bewusstlos. Blutung aus linkem Ohr und beiden Nasenlöchern. Augenlider links erheblich blutunterlaufen. Weichtheilwunde über der linken Stirnseite. Am 3. Tage subconjunctivaler Bluterguss rechts. Fractur des Epicondylus lateralis humeri dextr. Bekommt während des Charitéaufenthaltes Masern und doppelseitige Mittelohreiterung. Wird nach 6 Wochen geheilt entlassen. Nachuntersuchung (Juni 1902): Vollkommenes Wohlbefinden. Geistig sehr rege. Ohren: normal.

37. N., 48 Jahre alt, ist am 7. Mai 1899 im Alkoholrausch die Treppe hinuntergefallen. Bei der Aufnahme Blutung aus dem rechten Ohr. Verwirrtheit, Jactation. Am folgenden Tage vollkommene Bewusstlosigkeit. Zuckungen im rechten Mundwinkel, spastische Contractur im linken Arm. Liegt 5 Tage lang in tiefem Coma; vom 6. Tage an tonische Krämpfe im rechten Facialis, übergreifend auf rechten Arm und rechtes Bein; bald werden die Krämpfe allgemein. Am 12. Tage Mittelohreiterung rechts. Nackenstarre. Am 18. Tage Tod. Obduction: Querbruch durch das rechte Felsenbein, Otitis media rechts. Blutungen im linken Hinterhauptslappen. Diffuse eitrige Meningitis.

38. M., 11 Jahre alt, wurde am 14. Mai 1899 von einem Kremser überfahren und der Kopf zwischen Wagenrad und einem Brunnen gequetscht. Unter schweren Shokerscheinungen in die Klinik eingeliefert. Ueber dem rechten Warzenfortsatz starker Bluterguss nach dem Scheitelbein hin. Linkes Auge zeigt erhebliche Sugillationen. Oberkieferbruch. Linker Facialis und Abducens gelähmt. Linke Pupille erweitert, reagirt nicht auf Lichteinfall. Hat nur Lichtschein vor dem Auge. Sehvermögen stellt sich im Laufe der ersten 14 Tage wieder her. Auf der Grenze zwischen Hinterhaupts- und rechtem Scheitelbein eine flache Depression. Am 7. Tage rechtsseitige Krämpfe. Unruhe und Delirien 5 Tage lang. Nach $4^1/_2$ Wochen mit leichter Abducensparese entlassen. Nachuntersuchung (Mai 1902): Befinden im Allgemeinen gut. Zeitweise Kopfschmerzen; bei raschen Kopfbewegungen Schwindel und Erbrechen. Ohren: normal. Augen: Sehschärfe links nur $^1/_2$, mit Gläsern keine Besserung. Geringer Exophthalmus. Leichte Abducensparese links. Anästhesie im Bereich des zweiten linken Trigeminusastes, unterer linker Facialisast leicht paretisch.

39. R. Am 17. Juni 1899 fiel dem Patienten ein Baumstamm auf den Kopf. Bewusstlosigkeit, Blut aus Mund, Nase und rechtem Ohr. Suffusion des rechten oberen Augenlides. Tiefes Coma hält bis zu dem 3 Stunden nach der Aufnahme erfolgten Tode an. Section gerichtlich.

40. A., Frau, 34 Jahre alt, fiel am 18. Juli 1899 mit dem Hinterkopf auf das Strassenpflaster. Bei der Aufnahme ohne tiefere Bewusstseinsstörung. Aus dem linken Ohr fliesst reichlich Blut. Am folgenden Tage linksseitige Facialisparese. Oscillirender Nystagmus des linken Auges. Schon in den ersten Tagen Klagen über Schwindel. Wird nach $4^1/_2$ Wochen gebessert auf Wunsch entlassen. Schwindelbeschwerden bestehen noch. Nachuntersuchung (Juni 1902): Patientin befindet sich in einem sehr elenden Zustande. Klagt fast fortgesetzt über Kopfschmerzen und Schwindel, letzterer tritt zeitweise so stark auf, dass sie schon öfter auf der Strasse umgefallen ist. Charakterveränderung: Meist tiefsinniges, melancholisches Hinstarren und Brüten, zeitweise jedoch mit solchen Erregungszuständen abwechselnd, dass Patientin schon mehrfach in eine Anstalt gebracht werden sollte. In einem solchen Exaltationstadium machte sie eines Tages ein Conamen suicidii. Redet zuweilen ganz irre. Erscheinungen von Demenz treten deutlich zu Tage. Ist unfähig, einer Beschäftigung nachzugehen. Hochgradige Schwerhörigkeit auf beiden Ohren. Untersuchung derselben ergiebt eine hochgradige Störung des schallpercipirenden Endapparates mit Betheiligung des Labyrinths, namentlich auf der linken Seite.

41. Unbekannter Mann wird am 24. August 1899 in die Charité gebracht; er soll von einem Bau abgestürzt gewesen sein. Er kommt in tiefem Coma an mit weiten reactionslosen Pupillen, Erbrechen und starken Blutungen aus linkem Ohr und Nase. Der Tod erfolgt 5 Stunden später. Die Obduction findet: Zerreissung der Arteria meningea media. 2 parallele Sprünge erstrecken sich durch die mittlere Schädelgrube quer durch das Felsenbein zum Foramen ovale hin und convergiren dorthin ein wenig.

42. P., 17 Jahre alt, fiel am 27. August 1899 aus dem zweiten Stockwerk auf die linke Gesichtshälfte. Bewusstsein fast ungestört. Rechtsseitige Gesichtshälfte, namentlich rechtes oberes Augenlid, stark geschwollen.

Contusion des rechten Beckens. Am dritten Tage auch linksseitige Suggillationen der Augenlider und subconjunctivaler Bluterguss. Rechter Mundfacialis etwas paretisch. Weiter Verlauf ohne Besonderheit. Nachuntersuchung (November 1902): Zeitweise Schwindel, namentlich beim Vornüberbeugen des Kopfes, keine Kopfschmerzen. Ist seit dem Unfall sehr vergesslich, die Herrschaft beklagt sich wiederholt darüber, ferner leicht erregbar. Sonstiges Befinden gut, kann Arbeit als Dienstmädchen verrichten.

43. L. fiel am 7. September 1899 mit einem Gerüst fast 2 Stockwerke hoch hinunter. Aus beiden Ohren (aus dem linken zusammen mit Liquor) fliesst Blut. 9 Tage lang hält Blut- und Liquorentleerung an. Ueber dem linken Ohr grosser subperiostaler Bluterguss. Starke Kopfschmerzen, Sausen und Klopfen im linken Ohr wird stets geklagt. Nach 4 Wochen entlassen. Nachuntersuchung (Juni 1902): Angstzustände und ständige Kopfschmerzen, Schwindelgefühl, wenn er in die Tiefe sieht. Leicht erregbar und reizbar. Intolerant gegen Alkohol und Tabak. Geringes Stottern, gesteigerte Patellarreflexe. Augen: Normal; Ohren: Ausser verkürzter Knochenleitung normaler Befund. Kann leichte Arbeit verrichten.

44. M., 21 Jahre alt, verunglückte am 18. September 1899 dadurch, dass ein aus seinen Ketten sich loslösender Fahrstuhl abwärts sauste und den Kopf des Patienten traf. Bei der Aufnahme in die Klinik bald nach den Unfall noch stark benommen. Rechtes oberes Augenlid stark geschwollen, Pupillen sehr weit, fast reactionslos. Aus dem linken Ohr geringe Blutung. Weiterer Verlauf ohne Besonderheit, nach 3 Wochen Entlassung. M., im folgenden Jahr zum Militärdienst ausgehoben, musste bereits im November 1900 wiederum als dienstunbrauchbar entlassen werden. Er klagte über Kopfschmerzen und Schwindelgefühl, die nach den geringsten Erschütterungen des Kopfes auftraten. Die Sehschärfe auf dem rechten Auge, früher normal, war auf $^1/_4$ vermindert, das Gesichtsfeld concentrisch eingeengt. Als Ursache wurde ein Druck auf den Sehnerven angenommen, wahrscheinlich durch Callus am Foramen opticum.

45. L., 71 Jahre. Fall von einem Wagen am 23. October 1899. Im Coma eingeliefert. Blut vermischt mit Liquor cerebrospinalis aus linkem Ohr und Nase. Parese des linken Facialis. Puls 84 stark gespannt. Brechneigung. Nach 20 Stunden Tod. Section gerichtlich.

46. E., 19 Jahre. Fall aus dem zweiten Stock am 28. October 1899. Vollkommen bewusstlos aufgenommen. Aus Nase, Mund und rechtem Ohr Blut. Sugillation beider Augenlider links. Linksseitige Extremitäten scheinen gelähmt. Puls jagend, Cheyne-Stokes'sches Athmen. 7 Stunden nach der Aufnahme Exitus. Section gerichtlich.

47. Sch., 11 Jahre, fiel am 9. Dezember 1899 mit dem Hinterkopf auf das Treppengeländer aus geringer Höhe auf. Nur leichte Benommenheit, aber mehrfaches Erbrechen und starke Kopfschmerzen. Im linken Nasenloch geronnenes Blut. Am linken inneren Augenwinkel subconjunctivaler Bluterguss. Unregelmässiger, etwas beschleunigter Puls. Entlassung nach 7 Wochen. Nachuntersuchung (Juli 1902): Der im Waisenhause in Rummelsburg lebende Knabe macht einen durchaus intelligenten Eindruck und ist körperlich gut entwickelt. Die einzige Klage besteht darin, dass selbst leichte Schläge gegen den Kopf sofort heftigen

Kopfschmerz und Schwindel verursachen, die dann fast 24 Stunden andauern und so stark sind, dass Patient zu Bett geschickt werden muss. Ohren: normal.

48. W., 16 Jahre alt, aufgenommen in die Klinik am 11. März 1900. War angeblich 9 Tage vorher von einem Bau abgestürzt. Weist bei der Aufnahme meningitische Symptome auf: Benommenheit, Nackensteifigkeit, Ptosis des rechten oberen Augenlides. Puls 96, unregelmässig. Tod erfolgt 9 Stunden nach der Aufnahme. Section: Vom hinteren Ende des Türkensattels bis zum Siebbein rechterseits eine Fissur, die sich im oberen Orbitaldach in mehrere feine Sprünge theilt. Im rechten Stirnlappen ein kirschgrosser Abscess, verbreitete eitrige Meningitis über die Hirnbasis. Eingangspforte wahrscheinlich die Nase.

49. L., 29 Jahre. Beim Abbruch eines Hauses Absturz aus dem zweiten Stockwerk. Tief comatös eingeliefert. Beide Bulbi stark vorgetrieben, Augenlider bilden dicke blaue Wülste. Blut aus Nase. Complicirte Oberschenkelfractur. Tod 24 Stunden nach der Verletzung. Section gerichtlich.

50. B., 38 Jahre. Am 29. August 1900 fiel aus einer Höhe von 20 m dem Patienten ein Ziegelstein auf den Vorderkopf. Sofort vollkommen bewusstlos. Aus beiden Ohren und aus der Nase viel Blut. Auf der Mitte der Stirn eine blutige Quetschwunde, darunter Knochen fissurirt. Zwölf Stunden nach der Einlieferung Tod, ohne dass Patient das Bewusstsein wieder erlangte. Section gerichtlich.

51. W., 47 Jahre. Fall von der Leiter herab auf den Kopf am 12. September 1900. Bewusstsein sofort aufgehoben. Aus linkem Ohr unaufhörliche Blutung, Puls 90, Athmung tief, schnarchend nach Cheyne-Stoke's Typus. Tod nach 12 Stunden. Section: Längsfractur durch linke mittlere und hintere Schädelgrube. Contusionsherde an der Unterfläche des linken Stirn- und Schläfenlappens. Ausgedehnte intrameningeale Blutungen.

52. K., 42 Jahre alt, wurde am 29. September 1900 von einem Wagen angefahren und schlug mit dem Kopf auf das Strassenpflaster auf. Kurzdauernde Bewusstlosigkeit. Blut im rechten äusseren Gehörgang und im rechten Nasenloch. Klagt über starke Kopfschmerzen und Schwindelgefühl. Puls bleibt 3 Tage lang stark verlangsamt 48—56. Nach vier Wochen entlassen. Bericht (Mai 1902): Patient hatte längere Zeit Geschmacksstörungen, die sich jetzt nahezu verloren haben. Im Uebrigen Wohlbefinden.

53. Sch., 23 Jahre; am 13. October 1900 Ueberfahren von einem Lastwagen. Vollständig bewusstlos aufgenommen. Aus rechtem Ohr und Mund reichliche Blutung. Mehrmals Erbrechen. Grosse motorische Unruhe. In den folgenden Tagen noch öfter Erbrechen, Puls bleibt 10 Tage verlangsamt (bis 64). Zwei Wochen nach dem Unfall wird Patient gegen ärztlichen Rath entlassen. Nachforschungen nach ihm sind resultatlos.

54. S., 57 Jahre alt, fiel am 12. November 1900 von einem Gerüst zwei Stock hoch herab. Bewusstlosigkeit geht rasch vorüber. Aus Nase und rechtem Ohr reichliche Blutung. Rechter Facialis paretisch. Geruchsempfindung herabgesetzt. Pulsverlangsamung. Nach 4 Wochen entlassen.

Facialislähmung bestand noch. Nachforschungen nach dem Patienten sind erfolglos.

55. V., Frau, 28 Jahre alt, fiel am 4. December 1900 beim Abspringen von der Strassenbahn auf den Hinterkopf. Sofortige Bewusstlosigkeit, die auch bei der Aufnahme der Patientin in die Charité noch anhält. Blut aus Nase, linkem Ohr und Mund. Am folgenden Tage Sensorium freier. Es beginnt ein Stadium grosser Unruhe mit Klagen über Kopfschmerzen, Schwindel, Geruchstörungen. Nach 6 Wochen entlassen. Nachuntersuchung (Juni 1902): Fortgesetzt Schmerzen über Stirn- und linkem Scheitelbein. Schwindel, sobald sie den Kopf hintenüber beugt, Flimmern vor den Augen, fehlende Geruchsempfindung auf beiden Nasenhälften, so dass Patientin ihrem früheren Beruf als Köchin nicht mehr nachgehen kann. Gedächtniss hat angeblich sehr gelitten, objectiv ist eine Schwächung der Intelligenz nicht wahrnehmbar. Ist nach Aussage der Angehörigen sehr launisch und erregbar gegenüber früherer Zeit. Starke Schmerzhaftigkeit bei Druck auf das linke Foramen supra- und infraorbitale. Patellarreflexe etwas erhöht. Herzthätigkeit sehr lebhaft. Augen: normal. Ohrbefund: nicht eindeutig. Patientin widerspricht sich in ihren Aussagen — Neigung zu Uebertreibung der Klagen ist unverkennbar, Patientin macht stark hysterischen Eindruck.

56. Sch., Fräulein, 50 Jahre alt, wurde am 8. Januar 1901 von einem Wagen überfahren, schlug mit dem Hinterkopf auf eine eiserne Schiene auf. War sofort bewusstlos. Blutung aus dem linken Ohr. Weichtheilwunde am Hinterkopf. Bewusstsein kehrt im Laufe der nächsten Stunden allmählich zurück. Dann Klagen über fortwährende Kopfschmerzen und Schwindelgefühl; dabei Brechneigung. Puls 5 Tage lang langsam und leicht unregelmässig. Am 4. Tage Parese des linken unteren Facialisastes, nur kurze Zeit nachweisbar. 3 Wochen nach dem Trauma wurde Patientin entlassen. Sie hat dann im Juli 1901 längere Zeit in Behandlung der Nervenpoliklinik der Charité gestanden, wo neben allgemeiner Reizbarkeit namentlich eine Herabsetzung der intellectuellen Fähigkeiten festgestellt wurde. Patientin, die selbst wegen Mangels an Denk- und Gedächtnisskraft die Unfähigkeit, ihrem Beruf als Lehrerin weiter nachzugehen, einsah und darum um ihre Pensionirung einkam, vermochte selbst einfachere Rechenexempel vielfach nicht richtig zu lösen. Sie klagte über Schwindel beim Vor- und Rückwärtsbeugen des Kopfes, sowie auch bei Anstrengungen jeglicher Art. Sie hat dann das Gefühl, als wenn sie auf Gummi ginge und sich überall festhalten müsse. In der Dunkelheit kann sie gar nicht gehen. Fortwährendes Sausen und Klingen im linken Ohr; Diplopia monocularis, mehrfaches Verschlucken, Geruch fehlt vollständig, Geschmacksempfindung herabgesetzt. Kopfschmerzen sind seit der ersten Zeit p. tr. geringer geworden. Erhöhung der Patellarreflexe. Keine Sensibilitäts- oder Motilitätsstörungen, starkes Schwanken bei geschlossenen Augen. Diagnose der Ohrenklinik: Labyrintherschütterung. Augenhintergrund normal.

57. St., Frau, 28 Jahre alt, fiel am 3. Februar 1901 von einem elektrischen Wagen herab auf den Hinterkopf. Bewusstlosigkeit, Erbrechen, Blutung aus dem linken Ohr. Nach 24 Stunden wieder bei Bewusstsein. Ohrblutung hält 14 Tage lang an. Nach 7 Wochen geheilt entlassen. Ueber das jetzige Befinden ist nichts zu ermitteln.

58. Sch., Frau, 63 Jahre alt. Fall auf den Kopf am 7. März 1901. Zuerst tiefe Bewusstlosigkeit, dann 24 Stunden stark benommen. Oedem und Sugillation hinter dem rechten Ohr, Parese des rechten Facialis (Mundast). Pupillendifferenz, rechte Pupille viel weiter, als linke, träge Reaction. Puls in den ersten Tagen unregelmässig und verlangsamt (56 bis 60), dabei Klagen über Kopfschmerzen. War 8 Tage lang zeitlich und örtlich durchaus unorientirt, dabei grosse geistige Schwäche und zeitweises Irrereden. Langsame Reconvalescenz. Nach 6 Wochen geistig fast normal entlassen. Nachuntersuchung (Juni 1902): Psychisch durchaus normal, nachdem sie mehrere Monate lang über starke Gedächtnissschwäche und Vergesslichkeit geklagt hatte. Augen- und Ohrenuntersuchung ohne pathologischen Befund.

59. Sch., 13 Jahre alt, fiel von einem Leiterwagen 4 m hoch herab am 18. April 1901, war sofort bewusstlos; Blut, in den nächsten Tagen mit reichlich Liquor vermischt, floss aus dem linken Ohr. Am rechten Tuber frontale eine geringe Hautabschürfung. Vorübergehende Temperatursteigerungen, bedingt durch einen subperiostalen Bluterguss über dem linken Scheitelbein, nach dessen Spaltung sich im Scheitelbein ein querer Sprung zeigt. Ohrblutung hält lange an, Gehörvermögen linkerseits bleibt stark herabgesetzt. Nach 9 Wochen entlassen. Nachuntersuchung (Mai 1902): Fortwährend Summen und Klingen im linken Ohr, öfters Kopfschmerzen, Schwindel, Erbrechen, namentlich Abends und in der wärmeren Jahreszeit. Ohrbefund: Labyrinthaffection links; grosser Defect im Trommelfell.

60. H., 30 Jahre alt. Am 29. Mai 1901 Fall auf den Hinterkopf. War einige Augenblicke bewusstlos. Mehrfaches Erbrechen. Blutung aus dem rechten Ohr. Ueber dem rechten Hinterhauptsbein weiche schmerzhafte Schwellung. Rechte Pupille weiter wie linke. Puls verlangsamt. Nach 4 Wochen entlassen. Nachuntersuchung (Mai 1902): Schmerzen im Hinterkopf, Schwindel beim Bücken oder Heben des Kopfes, allgemeine Mattigkeit bei der Arbeit, die er versuchsweise wieder aufgenommen hat. Andauerndes rechtsseitiges Ohrensausen. Augen: Rechts Pigmentirungen um die Macula lutea herum als Ausdruck des Restes früherer Blutungen. Hypermetropie. Ohren: Rechtsseitige nervöse Schwerhörigkeit.

61. Unbekannter Mann, über dessen Unfall nichts in Erfahrung zu bringen war, wurde mit Blutung aus linkem Ohr, Nase und Mund in comatösem Zustande eingeliefert. Beide untere Augenlider stark suffundirt. Hinter dem linken Ohr ein hühnereigrosser Bluterguss. Beschleunigte Athmung. Puls Anfangs langsam (58), wird immer frequenter. Der Tod erfolgt nach 12 Stunden. Section gerichtlich.

62. S., 37 Jahre alt, fiel am 20. Juni 1901 aus einer Höhe von 3—4 m von einer Leiter herab. Rasch vorübergehender tiefer Bewusstseinsverlust. Blutung aus dem rechten Ohr. Puls und Temperatur immer normal. Leichter Fall. Entlassung 4 Wochen p. tr. Nachuntersuchung (Mai 1902): Litt in den ersten $^3/_4$ Jahren viel an Schwindel, Kopfschmerzen, Gedächtnissschwäche. Mit Ausnahme von letzterer, die sich dem Patienten zeitweise recht unangenehm bemerkbar macht, besteht seit $^1/_2$ Jahr Wohlbefinden. Befund in der Ohrenklinik: Herabsetzung der Hörfähigkeit

beiderseits namentlich rechts auf Störungen im Schallleitungsapparat beruhend. Keine nervöse Hörstörung. Augen normal.

63. B., 30 Jahre alt, erhielt am 22. Juni 1901 mit der Schaufel einen Schlag gegen die linke Kopfseite. Verlor sofort das Bewusstsein. Bei der Aufnahme in die Klinik starke Blutung aus dem linken Ohr. Oberhalb des rechten Ohres über dem Scheitelhirn eine kirschgrosse fluctuirende Schwellung. Mehrmaliges Erbrechen, Verlangsamung des Pulses (60—64). Herabsetzung der Hörfähigkeit auf dem linken Ohr, Klagen über anhaltendes Ohrensaussen. Nach 5 Wochen entlassen. Nachuntersuchung (Mai 1902). Arbeitet nur mit Unterbrechung. Schwere Arbeit ist ganz unmöglich. Fortgesetzt Schwindel, Summen und Sausen im linken Ohr. Schwindelgefühl ist beim Bücken des Kopfes am schlimmsten; dabei auch öfter Brechreiz. Intoleranz gegenüber Alkohol und Tabak. Fortgesetzt erregte Stimmung, zeitweise örtlich ganz unorientirt, sodass die andern Arbeiter sagen: „er käme doch noch mal nach Dalldorf". Patellarreflexe wenig lebhaft, bei geschlossenen Augen leichtes Schwanken. Augen: normal. Ohren: Linksseitige hochgradige Hörstörung, die theils auf trockenem Mittelohrkatarrh, theils aber auch vermuthlich auf Labyrinthstörungen (Bluterguss) beruht.

64. M., 18 Jahre alt, stürzte am 9. Juli 1901 mit dem Rade und fiel mit der linken Kopfseite auf das Pflaster. Bewusstlosigkeit, Blutung aus dem linken Ohr, starkes Oedem über Proc. mastoideus l. und Hinterhauptsbein. Erbrechen, Pulsverlangsamung. Am folgenden Tage linksseitige Abducens-, Facialis- und Trochlearislähmung. Vom dritten Tage ab bei klarem Bewusstsein. Vom 6.—12. Tage leichte Nackenstarre ohne Temperaturerhöhung. Nach 5 Wochen gebessert entlassen. Die Lähmungen waren noch nicht zurückgegangen. Nachuntersuchung (Mai 1902). Nach Mittheilung der Eltern ist Patient seit dem Unfall immer leicht erregt, klagt zeitweise über Schmerzen im Mittelkopf. Kein Schwindelgefühl. Abducens- und Trochlearisparese links bestehen heute noch. Wegen rechtsseitigen Cholesteatoms im April 1902 Radicaloperation. Befund in der Ohrenklinik: Links anscheinend frühere Fissur durch die hintere obere Gehörgangswand. Narbige Einziehung am Trommelfell. Keine Labyrinthsymptome.

65. R., 28 Jahre alt, stürzte am 18. Juli 1901 vom Pferde und schlug mit dem Kopf mit grosser Gewalt auf den Boden auf. War sofort bewusstlos und wurde in die Charité gebracht. Starke Blutung aus dem rechten Ohr, kleine Weichtheilquetschwunde über der rechten Hinterhauptsseite. Am folgenden Tage rechtsseitige Facialisparese. Immer noch soporös, zwischendurch Anfälle hochgradiger Erregung mit Hallucinationen, die am 19. Juli zur Verlegung des Kranken auf die psychiatrische Klinik zwingen. Am dritten Tage Hyperästhesie und Parese des rechten Beines, Oculomotoriusparese links. Am vierten Tage Parese des linken Beines und rechten Armes, rechtes Bein nahezu vollkommen gelähmt. Facialisparese besteht noch. Motorische Aphasie und Paraphasie. Grosse Unruhe. Patient durchaus unorientirt, will immer aus dem Bett und reisst den Kopfverband ab. Paresen gehen im Laufe der nächsten Tage langsam zurück. Mit zunehmender Rückkehr des Sensorium macht sich Paragraphie und Paralexie bemerkbar. Schreibt: „Donerta" statt „Donnerstag",

„Unach“ statt „nach Hause“, „Batet“ statt „Bett“. Wurde am 8. August 1901 auf seinen Wunsch entlassen. Fühlte sich während des ersten halben Jahres sehr elend: Kribbeln im ganzen Körpern, Kopfschmerzen und Schwindel, namentlich, wenn er den Kopf rückwärts beugte, zeitweises Erbrechen, Intoleranz gegen Alkoholica. War im Januar und Februar 1902 mehrere Wochen in der Nervenpoliklinik in Behandlung wegen Parese des rechten Armes und Sensibilitätsstörungen (namentlich Parästhesien) im rechten Beine. Facialisparese rechts noch angedeutet. Gesteigerte Patellarreflexe, Romberg'sches Phänomen angedeutet. Auf elektrische Behandlung Besserung, sodass er den Beruf als Bereiter wieder aufnehmen konnte. Im März Anfall von Blinddarmentzündung, der zur Operation in der Klinik führte. Langsame Reconvalescenz, Wiederauftreten der nervösen Symptome. Letzte Untersuchung (September 1902). Zeitweise recht erhebliche Kopfschmerzen. Motilität und Sensibilität an den Extremitäten ungestört. Rechter Mundwinkel hängt etwas tiefer, wie linker. Patellarreflexe gesteigert. Sprache langsam, kein Silbenstottern. Paragraphie noch vorhanden: Patient, der früher schnell und orthograpisch durchaus richtig schrieb, schreibt jetzt selbst einfache Worte nach längerer Ueberlegung falsch: „vühle mich gans wohl“. Gedächtnissschwäche ist erheblich. Während er früher die Namen von 100 Pferden eines grossen Tattersalls kannte, vermag er heute kaum 3 Namen zu behalten. Auch während der Unterhaltung macht sich Schwäche des Denkvermögens bemerkbar. Alkohol kann er gar nicht vertragen. Ist im Uebrigen jedoch bei leidlichem Wohlbefinden und kann mehrere Stunden während des Tages reiten.

66. H., 28 Jahre, fiel am 8. August 1901 aus dem ersten Stockwerk eines Hauses auf die Strasse. Zunächst absolute Bewusstlosigkeit, nach kurzer Zeit wieder bei klarem Bewusstsein. Blutung aus dem rechten Ohr. Ueber dem linken oberen Augenlid eine kleine Risswunde. Augenlider stark blutunterlaufen. Unterkieferbruch, Contusion des Beckens. Verlauf ohne Störung. Nach 7 Wochen aus dem Krankenhause entlassen. Nachuntersuchung (Mai 1902). H. ist arbeitsfähig, hat jedoch leicht Blutwallungen zum Kopf und Stirnkopfschmerzen, die bei Aufregungen und Anstrengungen sich sehr steigern. Ist reizbar und nervös; er behauptet „öfter verwirrt und dann geistig wie abwesend“ zu sein. Von Verwandten wird das bestätigt. Hörfähigkeit normal.

67. Unbekannte Frau in nicht festzustellender Weise verunglückt, wird am 15. August 1901 in die Charité eingeliefert. Tiefes Coma, starke kaum zu stillende Blutung aus rechtem Ohr und Nase. Pulsverlangsamung, Cheyne-Stockes'sches Athmen. Exitus wenige Stunden nach der Aufnahme, ohne dass das Bewusstsein zurückkehrt. Section gerichtlich.

68. H., Frau, 55 Jahre alt, verunglückte am 18. August 1901 durch Fall von der elektrischen Strassenbahn. Bei der Aufnahme noch sehr benommen. Blutung aus dem rechten Ohr, über dem linken Scheitelbein eine 3 cm lange Weichtheilwunde. Erbrechen, Puls nicht verlangsamt. Lag 14 Tage lang apathisch und somnolent da. Nach 5 Wochen entlassen. Nachuntersuchung (Mai 1902): Fortgesetzt Schwindel, Summen und Sausen im Kopf. Klagt über starke Gedächtnisschwäche. Kann

nichts arbeiten, weil ihr immer schwindelig und schwarz vor den Augen wird. Pupillenreaction auf Lichtfall sehr träge; keine Empfindlichkeit beim Beklopfen des Kopfes. Augen: Normal. Ohren: Sichere Zeichen einer Labyrinthaffection bestehen nicht.

69. K., 31 Jahre alt. Beim Abspringen von der Strassenbahn Fall auf den Hinterkopf am 19. Dezember 1901. War sofort bewusstlos. Bei der bald darauf erfolgten Aufnahme noch stark benommen. Grosse Unruhe und mehrfaches Erbrechen. Blutung aus dem rechten Ohr. Kleine Weichtheilwunde über dem rechten Scheitelbein. Puls zwischen 70 und 80. Nach 4 Tagen rechtsseitige Facialparese. Bei der Entlassung nach $5^1/_2$ Wochen keine Parese mehr nachzuweisen. Klagen über Sausen im rechten Ohr. Nachuntersuchung (Juni 1902): Hat die Arbeit noch nicht wieder aufnehmen können. Leidet an starkem Schwindel namentlich beim Rückwärtsbeugen des Kopfes und an Stichen im Kopf. Besonders unangenehm ist das fortwährende Sausen im rechten Ohr. Intoleranz gegen Alkoholica und Tabak. Gedächtnisschwäche, Abnahme der Denkfähigkeit. Soll in eine Nervenheilanstalt geschickt werden. Untersuchung der Ohren giebt ausser einer verkürzten Knochenleitung vom Scheitel aus normalen Befund. Eine Ursache für die rechtsseitigen Ohrgeräusche wurde nicht gefunden.

70. U., 24 Jahre alt, Sturz aus dem fünften Stockwerk am 25. December 1901. Wird moribund eingeliefert und stirbt bald darauf. Section: Längsspalten in der vorderen rechten und linken Grube; Querfractur durch das linke Felsenbein. Grosses subdurales Hämatom über den rechten Centralwindungen. Mehrfache Beckenbrüche, Bruch des rechten Oberschenkels und Unterarms. Fettembolie der Lungen.

71. M., 42 Jahre, stürzte am 15. Februar 1902 von einem Gerüst $2^1/_2$ m herab mit dem Kopf auf Asphaltboden. Wird in tiefer Bewusstlosigkeit in die Klinik gebracht. Blutung aus der Nase. Rechtes oberes Augenlid blutunterlaufen. Vor dem rechten Ohr ein kleines Hämatom. Rechte Pupille weiter als linke, träge Reaction. Puls 54, unregelmässig. Parese des rechten Musculus rectus internus, die vier Tage bestehen bleibt. Bei stark verlangsamtem Puls (54—60) währt der somnolente Zustand des Patienten 4 Tage. Weiterhin guter Verlauf. Nach 6 Wochen entlassen. Nachuntersuchung (Juli 1902): Ist seit der Entlassung in Beobachtung der Augenklinik gewesen: Leichter Grad von Stauungspapille auf dem rechten Auge, die 6 Wochen nach dem Unfall zuerst festgestellt wurde, neben concentrischer Einengung des Gesichtsfeldes, ist innerhalb 5 Monaten fast ganz zurückgegangen, besteht jedoch andeutungsweise heute (November 1902) noch. Zwei Monate p. tr. zeigte sich fortschreitender Kernstaar auf dem rechten Auge, nach augenärztlichem Urtheil durch schwere Ernährungsstörung hervorgerufen. Sehschärfe auf dem rechten Auge bleibt auf $^1/_{10}$ der normalen herabgesetzt. Patient klagt über fortwährendes Schwindelgefühl bei allen Kopfbewegungen, namentlich beim Rückwärtsbeugen des Kopfes. Grosse Empfindlichkeit des Kopfes bei leisester Berührung desselben. Klagen über Gedächtnisschwäche und leichte Erregbarkeit. Früher sehr ruhig ist er jetzt leidenschaftlich und jähzornig, wie die Frau behauptet. Kann Alkohol auch in kleinsten Mengen nicht ertragen wegen Steigerung aller Beschwerden. Starke Ab-

magerung. Steigerung der Patellarreflexe. Untersuchung in der Ohrenklinik findet Labyrintherschütterung rechts.

72. S., Frau 61 Jahre alt, ist am 24. Februar 1902 beim Abspringen von der elektrischen Strassenbahn zu Fall gekommen. Anfangs völlig bewusstlos, ist sie bei der Aufnahme in die Charité noch stark benommen. Nach Wiedererlangung des Bewusstseins Amnésie rétrograde bis 1 Stunde vor dem Unfall. Aus beiden Ohren und Nase geringe Blutung. Erregungszustände. Parese des rechten Facialis. Entlassen am 27. März 1902 klagt sie bei der Nachuntersuchung (Juni) über Schwindel, sobald sie sich bückt. Kopfschmerzen sind nicht vorhanden, auch besteht sonst Wohlbefinden.

73. B., Frau, 65 Jahre alt, Fall von der elektrischen Strassenbahn am 6. März 1902. Volkommen bewusstlos; nach 24 Stunden Sensorium wieder klar. Starke Blutung aus dem linken Ohr; Parese des linken unteren Facialisastes. Leichte Erregungszustände. Nach $4^1/_2$ Wochen entlassen. Nachuntersuchung (Juli 1902): Geringes Schwindelgefühl, keine Kopfschmerzen. Amnésie rétrograde bis mehrere Stunden vor dem Unfall. Wohlbefinden. Augen: Fundus normal. Ohren: Nervöse Schwerhörigkeit links.

74. S., 41 Jahre alt, fiel am 10. März 1902 von einem Wagen herab auf den Kopf. Aufgenommen in stark benommenem Zustande. Blutung aus Nase und linkem Ohr. Hinter dem linken Ohr starkes Oedem. Am folgenden Tage ist ein subconjunctivaler Bluterguss am lateralen Winkel des linken Auges zu sehen. Klagen über Stirnkopfschmerzen. Nach $4^1/_2$ Wochen entlassen. Nachuntersuchung (Juni 1902): S. fühlt sich noch sehr matt, hat die Arbeit noch nicht wieder aufgenommen. Fortgesetzt Wallungen zum Kopf. Schwindel, sobald er den Kopf vor- oder rückwärts neigt, besonders stark, wenn er sich Abends zu Bett legt. Erregbarkeit bei leisesten Geräuschen, manche Geräusche (Teppichklopfen) sind ihm besonders unangenehm. Gedächtnisschwäche. Geringe Demenz. Patellarreflexe gesteigert, starkes Schwanken bei geschlossenen Augen. Ohren: Nervöse Schwerhörigkeit auf beiden Ohren, links stärker, als rechts; keine einwandfreien Labyrinthsymptome.

75. R., 26 Jahre alt, wurde am 27. März 1902 beim Bau der Untergrundbahn verschüttet. Tiefe Bewusstlosigkeit. Aus beiden Ohren kommt Blut, aus dem linken viel, aus dem rechten wenig. Pupillen weit, reactionslos. Puls 80, leicht irregulär. Ueber dem rechten Ohr eine flache Depression. Parese des rechten Facialis (beide Aeste) bleibt 14 Tage lang bestehen. Leichte Benommenheit während der ersten fünf Tage. Bruch des rechten Unterarmes, Lähmung des Plexus brachialis. Wegen letzterer befindet sich R. zur Zeit (October 1902) noch in der Nervenklinik; das Allgemeinbefinden ist gut. Besondere Klagen bestehen nicht. Augen und Ohren normal.

76. Unbekannter Mann wird am 29. März 1902 moribund eingeliefert. Er soll aus einem Fenster des fünften Stockwerks sich auf die Strasse gestürzt haben. Erhebliche rechtsseitige Ohrblutung, grosses Hämatom über dem Hinterkopf. Stirbt unmittelbar nach der Aufnahme. Section gerichtlich.

77. L., 32 Jahre alt. Sturz aus dem zweiten Stockwerk eines Hauses

am 31. März 1902. Tief comatös eingeliefert, stirbt er bald darauf. Aus Mund, Nase und beiden Ohren floss reichlich Blut. Cheyne-Stokes-Athmen; Puls jagend. Leiche gerichtlich beschlagnahmt.

78. K., 74 Jahre, stürzte am 4. April 1902 mit dem Rade und wurde von einer Droschke überfahren. Sofort bewusstlos. Bei der Aufnahme in die Klinik noch benommen. Aus Nase und beiden Ohren starke Blutung. Linke Pupille weiter, als rechte, Facialisparese links. Puls 88: mehrfach Erbrechen. Rechtsseitige Stauungspapille, links kleine retinale Blutungen während mehrerer Tage zu beobachten. Nach 14 Tagen Facialisparese verschwunden; es zeigt sich dann starke Mittelohreiterung rechts ohne cerebrale Erscheinungen. Nach 5 Wochen entlassen. Nachuntersuchung (Juli 1902): Klagt über fortgesetzten Kopfschmerz und Schwindel; namentlich beim Tieflegen des Kopfes (im Bett) stets momentaner Schwindel, sodass es ihm schwarz vor den Augen wird. Schlaf schlecht, grosses allgemeines Schwächegefühl, Arbeiten ganz unmöglich. Empfindlichkeit gegenüber gewissen Geräuschen. Beim Hören heller oder hoher Töne hat er einen dumpfen Schmerz in der linken Schläfe; es ist ihm, als wenn er ohnmächtig würde. Fortwährendes Sausen im linken Ohr. Sehr empfindlich gegen Alkohol und Tabak. Facialisparese links angedeutet. Speichelfluss links (deutlich den Ductus Stenonianus bezeichnend). Denkvermögen deutlich herabgesetzt, Gedächtnisschwäche für alles in den letzten Stunden Erlebte, Gesprochene und dergl. Nach 24 Stunden kehrt die Erinnerung daran allmählich zurück. Kein ausgesprochenes Schwanken bei geschlossenen Augen, Pupillen gleichweit, reagiren prompt. Herzthätigkeit etwas beschleunigt, Reflexe sämmtlich erhöht, jedoch nicht bis zum Clonus. Ohren: Labyrinthaffection links zweifellos. Augen: Beiderseits Staphylom. Kein Zusammenhang mit dem Unfall. — Eine wesentliche Besserung im Befinden des Patienten ist auch im November 1902 nicht zu verzeichnen.

79. R., 42 Jahre alt, wurde am 7. April 1902 von der elektrischen Strassenbahn überfahren. Verlor sofort das Bewusstsein und war bei Einlieferung in die Klinik noch tief soporös. Aus dem rechten Ohr reichliche Blutung. Sugillation über den rechten Processus mastoideus. Puls nicht verlangsamt, regelmässig. Am folgenden Tage rechtsseitige Facialisparese; dieselbe ist 14 Tage lang zu constatiren. Während dieser Zeit Puls andauernd verlangsamt, viel Klagen über Kopfschmerzes und Benommenheit. Augenhintergrund normal. Bei der Entlassung 4 Wochen nach dem Unfall noch Kopfschmerzen bei schnellen ausgiebigen Bewegungen des Kopfes, Zittern in den Händen, sonst Wohlbefinden. Nachuntersuchung (Juli): Kopfschmerzen gering, nur bei Aufregungen unangenehm, aber Schwindelerscheinungen bei jeder Kopfbewegung, namentlich Rückwärtsbeugen des Kopfes. Das macht sich besonders bemerkbar, wenn Patient sich Abends zu Bett legt. Kein Erbrechen. Zittern in Armen und Beinen, Schmerzen in den Knieen. Schwerhörigkeit und Sausen im rechten Ohr. Empfindlichkeit gegen laute Geräusche. Letztere machen ihn sehr erregt, auch sonst sehr erregt und reizbar. Es ist ihm Alles zu viel, er will nur Ruhe haben. Macht sich fortwährend Gedanken über seinen Zustand; hypochondrische Ideen. Frau sagt, der Charakter ihres Mannes sei ganz verändert. Hochgradige Gedächtnisschwäche:

z. B. vergisst R. auf dem Wege zum Kassenarzt, um den Krankenschein unterschreiben zu lassen, vollkommen, zu wem er gehen will und kehrt deswegen nach Hause zurück. Sprache zögernd, leicht stotternd. Geruch auf beiden Nasenlöchern herabgesetzt. Beschleunigte Herzthätigkeit, stark gesteigerte Reflexe. Augenhintergrund normal. Ohrbefund: Labyrinthaffection rechts wahrscheinlich.

80. D., 42 Jahre alt. Am 12. April 1902 Fall von der elektrischen Bahn auf den Hinterkopf. Kurzdauernde Bewusstlosigkeit. Am Hinterkopf mehrere Hautabschürfungen. Keine Ohrblutung. Rechtes oberes Augenlid blutunterlaufen. Am dritten Tage subconjunctivaler Bluterguss links. Mässige Pupillendifferenz, rechte Pupille weiter als linke; träge Reaction. Allgemeinbefinden seit dem dritten Tage gut. Nach 7 Wochen entlassen. Nachuntersuchung (Juli): Vollkommenes Wohlbefinden.

81. Z., 17 Jahre alt. Am 18. April 1902 von der elektrischen Strassenbahn überfahren. Bewusstseinsverlust nicht vollständig; weiss Einzelheiten über den Transport in die Charité. Starke Blutung aus beiden Nasenlöchern. Exophthalmus beiderseits, besonders links. Augenlider beiderseits blutunterlaufen, ebenso Blutung unter beiden Conjunctiven. Ueber dem Stirnbein rechterseits eine bis auf den Knochen reichende Quetschwunde; beim Auseinanderziehen der Wundränder sieht man eine Fissur, die nach dem Arcus superciliaris hinzieht. In den folgenden Tagen nahmen Exophthalmus und Sugillationen an den Augen noch zu. Puls von normaler Frequenz, cerebrale Erscheinungen fehlen durchaus. In der 8. Woche, als Patient bereits längere Zeit ausser Bett war, plötzlicher reichlicher Ausfluss heller Flüssigkeit aus dem rechten Nasenloch (20 ccm in einer Viertelstunde), die bei chemischer Untersuchung sich als Liquor cerebralis erwies; dabei Temperatursteigerungen und Kopfschmerzen. Sofort Rückenlage und Tieflagerung des Kopfes. Ausfluss und die anderen Erscheinungen in 3 Tagen verschwunden. Entlassen am 16. Juli 1902. Nachuntersuchung (November 1902): Vollkommenes Wohlbefinden. Beiderseits Exophthalmus mässigen Grades (soll schon vor dem Unfall bestanden haben). Schwerhörigkeit auf dem rechten Ohr (Flüstersprache nur auf 5—10 cm Entfernung gehört), auf Labyrintherschütterung beruhend.

82. Z. Ueber Art und Hergang des Unfalls nichts bekannt. Am 20. April 1902 moribund eingeliefert. Blutung aus dem linkem Ohr, aus Mund und Nase. Ueber dem Hinterkopf links eine bis auf den Knochen reichende Quetschwunde. Cheyne-Stokes'sches Athmen. Puls Anfangs verlangsamt, wird immer frequenter. Nach 1 Stunde Exitus. Section gerichtlich.

83. B., 27 Jahre alt. Ein Mauerstein fiel dem Patienten aus 9 m Höhe am 9. Juni 1902 auf den Kopf. Bewusstlosigkeit hält kurze Zeit an. Mehrfaches Erbrechen und starke Kopfschmerzen in den ersten Tagen. Puls nicht über 60. Blutung aus dem linken Ohr. Am Hinterkopf eine 5 cm lange Wunde. Am zweiten Tage Facialisparese links, die neun Tage lang nachweisbar ist. Nach 4 Wochen bei Wohlbefinden entlassen. Nachuntersuchung (November): Druckgefühl im Kopf, Schwindel beim Bücken, Erbrechen. Gedächtnissschwäche erheblich. Gegen Alkohol sehr empfindlich. Leicht reizbar und jähzornig. Schmerzen und Summen im linken Ohr. Ohrbefund macht Erschütterungen (in geringem Grade) des nervösen Gehörendapparates links wahrscheinlich.

84. K., 29 Jahre alt, wurde am 22. Juni 1902 von einem Strassenbahnwagen angefahren. Wird stark soporös zur Klinik gebracht. Starke Blutung mit Liquor cerebrospinalis untermischt, aus dem linken Ohr. Grosses Blutextravasat über der Scheitelhöhe, kleineres unterhalb des rechten Ohres. Benommenheit, Schlafsucht und Druckpuls (40—60) während der ersten fünf Tage. Weiterhin gutes Befinden. Nach $4^1/_2$ Wochen entlassen. Nachuntersuchung (November 1902): Allgemeinbefinden befriedigend, hat leichte Arbeit gethan. Stirnkopfschmerz linksseitig beim Vornüberbeugen des Kopfes, kein Schwindel. Sausen und Pfeifen im linken Ohr. Untersuchung in der Ohrenklinik ergiebt vollkommene Nerventaubheit auf dem linken Ohr.

85. B., 42 Jahre alt, ist am 3. Juli 1902 in einem epileptischen Anfall auf der Strasse auf den Hinterkopf aufgefallen. Tief bewusstlos eingeliefert. Starker Blut- und Liquorausfluss aus dem rechten Ohr. Puls, Anfangs 60, wird im Laufe der nächsten Stunden immer frequenter. Pupillen mittelweit reactionslos. Augenspiegelbefund: Um die linke Papille ein grosses kreisförmiges, in der Netzhaut liegendes Extravasat. Rechts ebenfalls kleinere retinale Blutungen. Tod nach 12 Stunden. Section: Sprung im rechten Scheitelbein über dem Warzenfortsatz beginnend, auf die Pars squamosa des Schläfenbeins übergreifend, dann durch die mittlere Schädelgrube an der Vorderfläche der Pyramide über das Tegmem tympani schräg nach vorn zum rechten Foramen opticum verlaufend, dann über den Keilbeinkörper zum linken Foramen opticum und im linken Orbitaldach mit mehreren feinen Fissuren endigend. Siebbeinzellen mit Blut gefüllt. Beide Opticusscheiden durch Blutungen ausgedehnt. Grosse Netzhautblutungen beiderseits. Abriss des Clivus Blumenbachii. 1 cm dickes supradurales Hämatom über den rechten Centralwindungen. Verbreitete intrameningeale Blutungen über beiden Grosshirnhemisphären. Linker Seitenventrikel mit Blut gefüllt. Contusionsherde in den unteren Partieen beider Schläfenlappen. Kleinere Blutungen im linken Linsenkern, im Pons und am Boden des vierten Ventrikels. Linkes Labyrinth ganz mit Blut gefüllt.

86. S., 32 Jahre alt. Am 5. Juli 1902 Fall aus dem ersten Stockwerk auf das Pflaster. Bewusstlosigkeit kurze Zeit. Bei der Aufnahme noch leicht benommen. Quetschwunde über der rechten Stirnbeinhälfte. Darunter ein feiner Sprung im Knochen sichtbar, der auf den oberen Orbitalrand übergreift. Beiderseits starker Exophthalmus und Bluterguss unter die Conjunctiva bulbi und palpebrarum. Blutung aus beiden Nasenlöchern. Doppelseitiger Radiusbruch, Beckenbruch. Im Augenhintergrunde links geringe Stauungserscheinungen, rechts Parese des Rectus superior (wahrscheinlich directe Muskelläsion). War 5 Tage lang benommen und unruhig. Weiter normaler Verlauf. Nach 7 Wochen entlassen. Nachuntersuchung (October): Befinden sehr wechselnd. Viel Kopfschmerzen und Schwindel, namentlich beim Niederlegen des Kopfes. Beklopfen von Stirn- und rechtem Scheitelbein wird sehr schmerzhaft angegeben. Linke Schädelhälfte durchaus unempfindlich. Klagen über Gedächtnisschwäche. Leichte Erregbarkeit. Blasse Gesichtsfarbe. Patellarreflexe gesteigert. Leichtes Schwanken bei geschlossenen Augen. Augenuntersuchung ergab bereits am 25. August wieder normalen Befund.

87. P., 45 Jahre, wurde am 13. Juli 1902 von der Strassenbahn überfahren. In tiefen Coma in die Charité gebracht. Puls anfangs 60, steigt rapide und ist bald unzählbar. Cheyne-Stokes'sche Athmung. Starke Blutung aus Nase und beiden Ohren. Pupillen maximal erweitert, reactionslos. Weichtheilwunde am Hinterkopf rechts. Tod nach 3 Stunden. Section: Schrägbruch durch beide Felsenbeine, der linke setzt sich auf das Hinterhauptsbein fort. Ausgedehnte subpiale Blutungen über die ganze Convexität, grosse Zertrümmerungshöhlen in beiden Stirnlappen.

88. P., 29 Jahre alt, wurde am 22. Juni 1899 zur Begutachtung der Unfallabtheilung der Charité überwiesen. Am 14. August 1898 war ihm ein Eisenstück gegen die Stirn geflogen. Er war bewusstlos, blutete aus Nase und beiden Ohren. Seit dem Unfall gedankenschwach, beständig Kopfschmerzen, Kreuzschmerzen, Ohrensausen, Angstzustände. Objectiv: Patient ist stumpfsinnig, theilnahmslos, zeigt auffallenden Mangel an Intelligenz. Sehnen- und Periostreflexe lebhaft gesteigert. Pupillen reagiren. Untersuchung der Ohren lässt eine Labyrinthaffection nicht mit Sicherheit erkennen.

89. M., 36 Jahre alt, verunglückte am 4. Juli 1901 durch Fall von einer Treppe auf den Kopf. Blutung aus beiden Ohren, Nase und Mund. Zur Begutachtung am 23. November 1901 in die Charité geschickt. Klagen über Kopfschmerzen, Ohrensausen, Schwerhörigkeit, Schwindelgefühl, namentlich bei bestimmten Kopfhaltungen (Rückwärtsneigen). Oefters Erbrechen. Beklopfen der linken Schädelhälfte ist schmerzhaft. Pupillen von normaler Reaction. Kein Schwanken bei geschlossenen Augen. Sensibilität, Motilität und Reflexe normal. Augenhintergrund ohne Besonderheit. Die Beschwerden des Kranken erklären sich, wie durch mehrfache Untersuchungen in der Ohrenklinik festgestellt wurde, durch eine Labyrinthaffection auf dem linken Ohr; die Schwerhörigkeit auf dem rechten Ohr beruht ebenfalls wahrscheinlich auf nervöser Grundlage.

90. M., 47 Jahre alt, zur Begutachtung aufgenommen am 15. März 1902. Patient hatte am 21. November 1896 durch Fall von einer Scheune einen Schädelbasisbruch erlitten. Starke Blutung aus dem linken Ohr, Bewusstlosigkeit hielt mehrere Tage an. Seit dem Unfall geistige Schwäche. Der zuerst M. behandelnde Arzt, der ihn früher als einen kräftigen, durchaus gesunden und psychisch normalen Menschen kannte, schildert ihn 3 Monate nach dem Unfall als vollkommen zusammengebrochen, apathisch, melancholisch mit müdem Gesichtsausdruck. M. hat die Arbeit noch nicht wieder aufgenommen, klagt über ständige Kopf- und Genickschmerzen, Frieren an Händen und Füssen, Schwerhörigkeit auf beiden Ohren, hochgradige Gedächtnissschwäche. M., der zeitlich und örtlich vielfach unorientirt ist, zeigt eine hochgradige geistige Schwerfälligkeit im Denken, Sprechen und Handeln. Stupides Wesen, Demenz. Geringe Klopfempfindlichkeit der linken Schädelhälfte. Pupillen gleichweit, gut auf Lichteinfall und Accommodation reagirend. Von Seiten des Gehirns keine Herdsymptome nachweisbar. Leichtes Schwanken bei geschlossenen Augen; Kniesehnenreflexe lebhaft. Beiderseitiger trockener Mittelohrkatarrh, eine Labyrintherkrankung konnte mit Wahrscheinlichkeit ausgeschlossen werden. Für die übrigen Klagen des Patienten — Steifigkeit in der Wirbelsäule, Schmerzen in beiden Schultergelenken — bestand eine objective Unterlage nicht

XXV.

Aus der chirurgischen Privatklinik Prof. Dr. Jordan's in Heidelberg.

Ueber Prostatitis acuta mit Abscessbildung nach Furunkulose.

Von

Dr. med. **August Söhngen.**

Die acuten Entzündungen der Prostata mit Abscedirung können primärer oder secundärer Natur sein, d. h. sie können in der Drüse selbst entstehen oder aber durch Fortleitung von Entzündungen der Umgebung ihre Entwicklung nehmen. Die ersteren werden in der Literatur als idiopathische Abscesse bezeichnet und ihre Entstehung wird auf Erkältung, Ueberanstrengung, sexuelle Excesse, Missbrauch von Drasticis und dergleichen mehr zurückgeführt. Die secundäre Prostatitis nimmt ihren Ausgang von der Urethra oder der Blase, sie kann von einer acuten, nicht specifischen Urethritis sowie einer eitrigen Cystitis irgend welcher Provenienz ihre Entstehung nehmen; am häufigsten ist sie ein Folgezustand der Gonorrhoe.

Die ohne locale Veranlassungsursache entstehende sogenannte idiopathische Prostatitis suppurativa, die uns hier ausschliesslich beschäftigen soll, ist ein relativ seltenes Leiden, dessen Casuistik eine sehr spärliche ist. Routier theilte zwei einschlägige Fälle mit, die als typische Beispiele kurz skizzirt werden sollen.

1. Fall. 34jähriger Mann, der nie eine Verletzung der Harnröhre, nie eine Gonorrhoe gehabt, sowie niemals über Beschwerden bei der Miction zu klagen hatte, bekam plötzlich Erscheinungen von Retentio urinae mit nachträglich sich einstellendem Fieber. Nach mehrmaligen Anstrengungen, Wasser zu lassen, gelang es dem Kranken endlich mit grosser Mühe einige Tropfen Urin zu entleeren. Die ärztliche Untersuchung ergab zunächst eine ad maximum gefüllte Blase. Der mittelst Katheter entleerte Urin liess nach längerem Stehen am Boden des Gefässes Eiter erkennen. Die Harnröhre an sich bot nichts Besonderes dar, das Orificium externum war nicht entzündet. Patient klagte über Schmerzen am Gesäss und Tenesmus, konnte nur mit Mühe gehen oder sitzen. Die

Temperatur war 38,4. Die Digitaluntersuchung des Rectum stellte eine geschwollene, auf Druck schmerzhafte Prostata fest, deren beide Lappen deutlich vorgewölbt waren und Fluctuation erkennen liessen. Es handelte sich also um zwei geschlossene Abscesse, deren Eröffnung auf rectalem Wege ausgeführt wurde. Nach 8 Tagen war die Heilung vollendet.

2. Fall. 42 jähriger, kräftig gebauter Mann von gesundem Aussehen, der nie venerisch krank gewesen war, nie irgendwelche Beschwerden bei der Miction gehabt hatte, verspürte plötzlich Brennen beim Wasserlassen. Nach einiger Zeit trat Retentio urinae und Fieber auf. Patient wurde von nun ab täglich zweimal katheterisirt, bis er wieder spontan uriniren konnte. Jetzt erfolgten aber die Mictionen so häufig, dass Patient, nunmehr fieberfrei, ärztliche Hülfe in Anspruch zu nehmen sich genöthigt sah. Die Digitaluntersuchung des Rectum ergab einen Abscess des rechten Lappens der Prostata, der nach der Incision glatt ausheilte.

Zum Zustandekommen einer primären Prostatitis mit Abscedirung ist nach unseren heutigen Anschauungen eine Infection mit pyogenen Mikroben unbedingte Voraussetzung und zwar müssen dieselben auf dem Wege der Blutbahn in das Parenchym gelangen, die Entzündung muss demnach eine hämatogene, eine metastatische sein.

Das Gebiet der sogenannten idiopathischen Entzündungen und Eiterungen ist in den letzten 20 Jahren durch die Fortschritte der Bakteriologie mehr und mehr eingeengt worden; es hat sich herausgestellt, dass eine Reihe von Erkrankungen, die man früher als spontane, primäre aufgefasst hat, einer Kokkeninvasion von der Blutbahn aus ihre Entstehung verdanken, also metastatische Affectionen, pyämische Localisationen sind. Dies gilt z. B. für die acute Osteomyelitis, acute Para- und Perinephritis, acute Strumitis, für seltene Fälle von tiefliegenden Phlegmonen. Die genaue Untersuchung des ganzen Körpers und eine exacte Aufnahme der Anamnese führen in den meisten derartigen Fällen zum Nachweis einer Eingangspforte für die pyogenen Kokken, die am häufigsten durch Furunkel, Karbunkel, Panaritien, kleine eiternde Quetschwunden dargestellt wird. Es hat sich ferner die Thatsache ergeben, dass die primären kleinen Eiterherde längst abgeheilt sein können, wenn die metastatische Erkrankung in die Erscheinung tritt. Das Latenzstadium kann Wochen und Monate dauern. Daraus erklärt sich, dass die Eingangspforte leicht übersehen werden kann, zumal wenn die Vorgeschichte keine zuverlässige ist.

Gerade mit Bezug auf die acute Osteomyelitis sei an dieser Stelle aus einer Arbeit von Prof. Jordan Folgendes wörtlich angeführt:

„.... Wir konnten unter 14 Fällen von Osteomyelitis 8 mal die Quelle der Infection eruiren und dabei gleichzeitig zu der Erkenntniss kommen, dass die pyogene Blutinfection fieberlos verlaufen und das

Incubationsstadium der Mikroben an dem Orte der Niederlassung im Knochen ein langes sein kann. Der primäre Entzündungsherd kann längst abgeheilt sein, wenn die Metastase klinisch nachweisbar wird.

Diese Thatsache macht die Fälle verständlich, in denen trotz eifriger Nachforschung die Ursache der Erkrankung dunkel bleibt. Der Patient welcher anscheinend acut mitten im besten Wohlsein von der Osteomyelitis befallen wird, befand sich in den meisten Fällen schon längere Zeit in dem symptomlosen Incubationsstadium seines Leidens. Ein leichtes Trauma, eine Erkältung, eine Ueberanstrengung bereiteten durch Herabsetzung der Resistenzfähigkeit der Gewebe den Mikroben die Bedingungen zu rascherer Vermehrung, zu schnellerem Siege und zum Einbrechen in das Gefässsystem. Die Osteomyelitis tritt dann scheinbar als spontane Erkrankung auf, während sie in Wirklichkeit einer secundären Kokkenstationirung ihre Entwicklung verdankt.

Die Berechtigung, die Osteomyelitis mit bekannter Eingangspforte als secundäre von der primären abzutrennen, letztere als Regel, erstere als Ausnahme aufzufassen, besteht meines Erachtens nicht. Ich glaube, dass bezüglich der Entscheidungen dieser Frage das Gelingen des Nachweises eines Primärherdes in einer Anzahl von Beobachtungen weit mehr in die Wagschale fallen muss, als das Misslingen desselben in anderen Fällen und möchte der Ansicht zuneigen, dass die Osteomyelitis am häufigsten eine Secundäraffection ist.

Aber selbst wenn man auf dem Standpunkt beharrt, dass die Infectionserreger am Orte des Eindringens in den Körper keine Veränderungen zu hinterlassen brauchen, so ist auch von bakteriologischen Gesichtspunkten aus keine principielle Differenz zwischen primärer und secundärer Osteomyelitis bestehend. Für den Infectionsmodus ist es ohne Belang, ob die Kokken direct etwa von den Hautcanälen aus ihren Eingang in die Blutbahn finden oder erst nach örtlicher Wucherung in die Circulation gelangen: Das Wesentliche ist die gemeine Thatsache, dass sie durch das circulirende Blut in entfernte Organe getragen werden und daselbst haften und sich vermehren. Denn diese Art der Entstehung einer Entzündung deckt sich mit dem Begriff der hämatogenen, der metastatischen.

Es ist von vornherein sehr wahrscheinlich, dass die Erfahrungen, die man bei den acuten Eiterungsprocessen gemacht hat, auch für das Gebiet der primären acuten eitrigen Prostatitis Anwendung finden müssen, denn die ätiologischen Momente, die man zur Erklärung dieser Prostatitis herangezogen hat, die Erkältung, Ueberanstrengung, Erschütterung des Dammes beim Reiten, Radfahren u. s. w. können

doch nur eine locale Disposition, aber nicht die Eiterung als solche schaffen. Zum Zustandekommen der letzteren ist die bakterielle Infection vom Blut aus erforderlich.

Die von uns vertretene Anschauung über die Aetiologie der primären oder idiopathischen Prostatitis suppurativa wird durch folgende Beobachtung bestätigt, die Prof. Jordan in seiner Privatklinik zu machen Gelegenheit hatte.

Krankengeschichte.

42jähriger Mann, will nie ernstlich krank, nie venerisch inficirt gewesen sein. 12 Jahre ist Patient verheirathet und hat 3 gesunde Kinder.

Seit mehr als 20 Jahren besteht bei ihm grosse Neigung zu Furunkelbildung, fast jedes Jahr litt Patient an grösseren oder kleineren Furunkeln im Nacken, an den Beinen, am Gesäss, Skrotum u. s. w., deren Heilung stets spontan in 1—3 Wochen sich vollzog. Die letzte Furunkelaffection war am 7. Juli 1901. Zunächst trat ein grosser Furunkel in der rechten Nackenhälfte mit starker Nekrose und heftigen Schmerzen einhergehend, auf, der in 14 Tagen abgeheilt war. Bald darauf tauchte ein kleinerer Furunkel in der linken unteren Nackengegend auf, dessen Heilung in 4 bis 5 Tagen vollendet war. Etwa am 17. Juli stellten sich plötzlich ohne bekannte Veranlassung Schmerzen in der Blasengegend ein, die sehr heftig wurden und den Schlaf dem Patienten unmöglich machten. Dazu gesellte sich starker Harndrang, sodass Patient alle 5 Minuten uriniren musste. Dabei empfand er heftiges Brennen und Stechen in der Eichel. Der Urin war dunkel, aber klar. Oefters stellte sich Frost- und Hitzegefühl ein. Der Appetit fehlte gänzlich. Mit den ersten Erscheinungen trat sofort Druckgefühl in der After- und Dammgegend und Stuhldrang ein. Der Stuhl erfolgte nur auf Abführmittel. Nach 2 Tagen bestand vollständige Retentio urinae, sodass Patient an vier aufeinanderfolgenden Tagen regelmässig katheterisirt werden musste. Die Einführung des Katheters war sehr schmerzhaft und führte einmal zur Blutung. Weiterhin ging das Uriniren, wenn auch unter Schwierigkeiten, von selbst. Patient musste sich dabei nach vorn überneigen und brachte aber nur ein paar Tropfen unter grossen Schmerzen heraus. Der Urin soll manchmal dicken Schleim enthalten haben. Der Zustand wurde allmählich immer schlimmer. Das Sitzen war wegen der Schmerzen unmöglich, das Gehen und Stehen sehr erschwert. Patient lag theils zu Bett, theils auf dem Sopha und litt ausserordentlich. Der Arzt verordnete Sitzbäder, Suppositorien und Arznei. Anscheinend bestand in der ganzen Zeit Fieber. Der Schlaf war seither sehr gering. Seit 6 Tagen stellten sich in das linke Bein ausstrahlende Schmerzen von grosser Intensität ein, die sich von der Gesässgegend an der Hinterseite des Oberschenkels bis in die Wade ausbreiteten. In Folge dessen musste Patient hinken und das linke Bein nachschleppen. Am rechten Bein traten nie derartige Schmerzen auf. Seit Beginn des Leidens ist Patient stark abgemagert. Als Radfahrer machte er nie grössere Touren und verspürte auch nie Schmerzen im Damm.

Der Status ergab einen schmächtigen, augenscheinlich abgemagerten Mann von leidendem, blassem, heruntergekommenem Aussehen. Die Temperatur war Abends 38,8°, Morgens 38,1°. Puls 100, mittelkräftig, regelmässig. Die Zunge stark belegt; kein Zeichen von Skropulose oder Luës.

Am linken Oberschenkel, aussen im oberen Drittel war eine zehnpfennigstückgrosse, alte Hautnarbe, von einem Furunkel herrührend. Zwei weitere kleinere, ähnlich beschaffene Narben befanden sich in der oberen Hälfte des Oberschenkels. Am Perineum in der Raphe war eine linsengrosse, im Nacken sechs alte, charakteristische Furunkelnarben. In der rechten oberen Nackenhälfte an der Haargrenze war eine noch frische, livid verfärbte, über linsengrosse Narbe sichtbar.

Der Urin war klar, von saurer Reaction, frei von Eiweiss, Zucker und Blut. Die Brust- und Bauchorgane zeigten normale Beschaffenheit. Nirgends liess sich Resistenzgefühl oder Druckempfindlichkeit im Abdomen feststellen, mit Ausnahme der Blasengegend, die auf Druck etwas schmerzhaft war. Penis und Hoden waren normal. In der rechten Skrotalhälfte zeigte sich ein noch nicht aufgebrochener, kleiner Furunkel. Die Leistendrüsen waren nicht geschwollen. Ein Nélatonkatheter gelangte leicht in die Blase. Es entleerte sich klarer Urin. Das Perineum war in der Raphe deutlich vorgewölbt und auf Druck sehr empfindlich. Die ganze Umgebung des Anus war auf Druck schmerzhaft. Die Digitaluntersuchung des Rectum ergab folgenden Befund: An der Stelle der Prostata fand sich eine die vordere Rectalwand nach hinten drängende, eigrosse, elastische, anscheinend fluctuirende, sehr schmerzhafte Geschwulst. Die Urethra war in ihrem Verlaufe nicht empfindlich; es bestand kein Ausfluss aus derselben. Patient litt an den heftigsten Schmerzen, konnte sich nur mit Mühe aufsetzen und musste auch im Liegen oft seine Lage wechseln.

Die Diagnose wurde gestellt auf: Prostatitis et Periprostatitis acuta mit Abscessbildung, metastatisch nach Furunkel des Nackens und Skrotums.

Operation in Chloroform-Narkose. Steinschnittlage. Perineum deutlich vorgewölbt. Bei bimanueller Untersuchung vom Rectum und Damm aus ergab sich eine grosse fluctuirende Geschwulst, deren Eröffnung vom Damm aus beschlossen wird. Querschnitt 2—3 cm vor dem Anus, nach hinten etwas concav; Musculus transversus perinei gespalten, der Raum zwischen Rectum und Urethra freigelegt. In einer Tiefe von 2,5 cm wölbte sich die Geschwulst vor, nach deren querer Incision sich eine grosse Menge dicken geruchlosen Eiters (ca. 200 g) aus einer gänseeigrossen Abscesshöhle entleerte, die sich besonders linkerseits bis an die Beckenwand erstreckte nnd mehrfache Ausbuchtungen zeigte, die durch Septen getrennt waren. Mittelst des Fingers wurden nun alle Recessus eröffnet und entleert. Die Wunde wurde mit heisser Kochsalzlösung ausgespielt. Nach Einlegen von Speculis in die Höhle zeigte sich, dass die Abscesswand von nekrotischen, eitrig infiltrirten Gewebsmassen gebildet wurde. Die Abscesshöhle wurde drainirt und ausgiebig tamponirt mit Jodoformgaze. Der Eiter wurde in

sterilen Röhrchen zur bakteriologischen Untersuchung aufgefangen, die eine Reincultur von Staphylococcus pyogenes aureus ergab. Der weitere Verlauf gestaltete sich sehr günstig. Patient war sofort nach der Operation schmerz- und fieberfrei und urinirte wieder spontan. Nach 3 Wochen konnte er wieder als geheilt entlassen werden, es bestand nur noch eine kleine Fistel. Als sich Patient nach Verlauf eines Monats wieder vorstellte, war auch diese vollständig geschlossen. Er hatte keinerlei Beschwerden, fühlte sich gesunder wie seit Jahren.

Epikrise: Im Verlauf einer Furunkulose traten bei dem bis dahin gesunden Manne, der speciell niemals eine Gonorrhoe, noch ein sonstiges Leiden des Urogenitalsystems durchgemacht hatte, die typischen Erscheinungen einer schweren Prostataentzündung auf: hohes Fieber, Erschwerung und schliesslich Unmöglichkeit der Urinentleerung, heftigste Schmerzen mit Ausstrahlung nach dem Penis, Perineum, dem linken Bein, schmerzhafte Defäcation, Unmöglichkeit zu sitzen, oder auch liegend ein und dieselbe Stellung inne zu halten, Druckgefühl in After- und Dammgegend. Die ärztliche Behandlung brachte keine Besserung, Patient kam durch die furchtbaren Schmerzen, das Fieber und den Appetitmangel immer mehr und mehr herunter. Die Untersuchung ergab einen noch geschlossenen Abscess der Prostata, der im Begriffe war, nach dem Perineum zu sich auszubreiten. Ein Durchbruch in den Blasenhals war nicht erfolgt: Der Urin war vollkommen normal. Die Incision vom Damm aus ergab eine grosse prostatische und periprostatische Eiterhöhle. Unter offener Behandlung derselben erfolgte in einigen Wochen vollständige Heilung, und Patient ist seitdem dauernd gesund und frei von jeglichen localen Beschwerden.

Was nun die Entstehungsursache der prostatischen Eiterung betrifft, so dürfte es kaum einem Zweifel unterliegen, dass ein Causalzusammenhang zwischen der Furunkelbildung und der Abscessentwicklung besteht, dass letztere auf hämatogenem Wege durch Eindringen von Kokken in die Drüse entstanden ist. Für diesen Entstehungsmodus sprechen einmal das Fehlen jeglicher localen Veranlassungsursache, sodann die Identität der Krankheitserreger des primären und secundären Herdes.

Die Prostatitis ist also aufzufassen als metastatische, eine pyämische; es handelt sich um eine von einem Furunkel ausgegangene Blutinfection mit einziger Localisation in der Prostata, also um eine Pyämie mit einziger Metastase. Vorliegende Erkrankung ist in directe Parallele zu stellen zu der acuten Osteomyelitis, Peri- und Paranephritis, Strumitis, die nach geringfügigen Eiterungen an der Körperoberfläche sich entwickeln.

Eine Durchmusterung der Literatur ergiebt, dass ähnliche Beobachtungen wie die unserige, wenn auch in sehr geringer Zahl, bereits gemacht worden sind, so von Tuffier und Berg.

Fall von Tuffier.

31jähriger Mann, der nie eine venerische Infection, nie eine Blennorrhagie sich zugezogen hatte, erkrankte im Anschluss an einen grossen Karbunkel des Nackens, der spontan aufgebrochen und abgeheilt war, an Urinbeschwerden. Die Miction erfolgte in grösseren Intervallen, war schmerzhaft und ging nur schwierig von statten. Es bestand leichtes Fieber sowie Appetitlosigkeit. Patient hatte das Gefühl „als ob sich ein Hinderniss am Hals der Blase befände." Die Digitaluntersuchung des Rectum ergab eine Prostata von Eigrösse, hart, gespannt, von regelmässiger Oberfläche, an der Peripherie schmerzhaft. Im Centrum derselben war deutlich Fluctuation nachzuweisen. Die Harnröhre war bequem für den Katheter durchgängig, aber die Pars prostatica nur unter den lebhaftesten Schmerzen zu passiren. Der Urin war reich an Phosphaten und Uraten, frei von Zucker, Eiweiss und Eiter.

Die Diagnose lautete: Metastatischer Abscess der Prostata nach Karbunkel des Nackens.

Die Incision wurde in der Medianlinie des Dammes gemacht und ergab ein Glas voll Eiter, welcher, bakteriologisch untersucht, eine Reinkultur von Staphylococcus pyogenes aureus ergab. Die Wunde heilte glatt aus.

Soweit deckt sich dieser Fall ganz mit dem von uns beobachteten. Bei dieser metastatischen Localisation allein blieb es aber hier nicht, sondern es traten einige Zeit später noch an den verschiedensten Stellen Eiterungen auf. So gesellte sich zu dem Abscess in der Prostata noch eine perinephritische Phlegmone, ein Abscess der rechten Schulter, Phlegmone des rechten Oberschenkels und der rechten Lumbalgegend, die nach vollzogenen Incisionen glatt ausheilten.

Fall von Berg.

44jähriger Schmied, schon längere Zeit wegen eines weit ausgedehnten Karbunkels der linken Lumbalgegend, der bereits chirurgisch behandelt worden war, bettlägerig, klagte über Schmerzen bei der Urinentleerung, über Urindrang und trübe Beschaffenheit des Harns. Früher hatte Patient schon häufig durch zahlreiche Furunkel auf der Schulter zu leiden gehabt, so will er deren einmal 22 gezählt haben.

In der linken Lumbalgegend war eine über Handtellergrösse ausgedehnte, in Vernarbung begriffene Karbunkelfläche sichtbar. Die wegen der erwähnten Blasenbeschwerden vorgenommene Harnuntersuchung ergab einen gleichmässig trüben, dunkelroth gefärbten Urin, von saurer Reaction, mit zahlreichen weissen und rothen Blutkörperchen, reichlich Eiweiss, hyalinen und epithelialen Cylindern.

Durch Digitaluntersuchung des Rectums liess sich eine geschwollene, allseitig vergrösserte Prostata constatiren, die sich prall elastisch anfühlte. Die Betastung wurde schmerzhaft empfunden, auf Druck entleerte sich

aus dem Orificium externum ein profus eitriges Secret, das frei von Gonokokken war. Die Temperatur betrug 39°. Etwa 9 Tage vor der ärztlichen Untersuchung soll der Urin frei von Eiweiss gewesen sein. Der eitrige Ausfluss rührte offenbar von einem in die Urethra durchgebrochenen Prostata-Abscess her, dessen Secret theils in die Blase sich ergossen und dort Cystitis verursacht hatte, theils auf Druck vorne am Orificium externum sichtbar wurde. Nach etwa 8 Tagen trat eine Nebenhoden-Entzündung auf, die bald abcedirte. Es wurde incidirt und die Wunde drainirt. Der Urin war bald klar und frei von Eiweiss.

Bei der Frage nach dem Zusammenhang der verschiedenen Krankheitssymptome kommt ohne Zweifel als primärer Infectionsherd für den ganzen Harn- und Geschlechtstractus zunächst der Prostataabscess in Betracht, der durch seinen Durchbruch in die Urethra einmal die Blase inficirte, dann auch durch das Vas deferens die Nebenhoden zur Abscedirung brachte. Eine bakteriologische Untersuchung des Eiters fand nicht statt. Nichtsdestoweniger kann man wohl annehmen, dass die Prostata aller Wahrscheinlichkeit nach durch hämatogene Metastase von dem Karbunkel aus inficirt worden war.

Ueber die pathologische Anatomie der acuten abscedirenden Prostatitis giebt uns eine Beobachtung von Hanau Auskunft, der Gelegenheit hatte, bei der Section eines an Pyämie zu Grunde gegangenen Mannes die metastatisch inficirte Prostata histologisch zu untersuchen. Makroskopisch war die Drüse stark vergrössert, in beiden Lappen fanden sich eine grosse Anzahl dicht gestellter durchschnittlich hirsekorngrosser, mit dickem, gelbem Eiter gefüllter Abscesse. Im rechten Lappen waren ausserdem noch eine Anzahl unregelmässig gestalteter, bis erbsengrosser Abscesse. Der mikroskopische Befund liess in diesem Falle erkennen, dass die Vereiterung der Prostata in Folge des Eindringens von Mikroorganismen in das Lumen der Drüsenbläschen auf dem Wege der Durchwanderung durch das Drüsenepithel entstanden war. Schon die oberflächliche Betrachtung mit schwacher Vergrösserung lehrte, dass die Abscesse im Inneren der Drüsenbläschen, nicht im Stroma der Drüse sich gebildet hatten. Mikrokokken waren in diesen Abscessen in reichlicher Menge vorhanden, theils zerstreut in kleinen Gruppen zwischen den Eiterzellen der intraacinösen Abscesse, theils in der Mitte der Eiterhöhle gelegen, als grössere, rundliche Ballen, die sich am Rande auflösten, zum Theil aber auch in eitriger Anordnung in der Nähe der Wand und derselben parallel verlaufend. Andere Alveolen zeigten wesentlich fibrinöse Massen, wiederum andere Uebergänge von der fibrinösen zu der eitrigen Entzündung, da man in ihnen den Fibrinballen in der Mitte gelegen und zusammengeschoben von einer mehr oder weniger dicken

Lage von Eiter umgeben fand. In derartigen beginnenden intraacinösen Abscessen fehlte dann das ganze Epithel und recht oft konnte man die vorhin erwähnte streifenförmige Anordnung der Kokken sehen und zwar nicht selten in 2 und mehreren Schichten, der Wand parallel und unter sich concentrisch. Endlich fanden sich an einer Stelle der Drüse Acini, die den geringsten Grad von entzündlichen Veränderungen zeigten und an welchen man nur eine geringe Anhäufung von zelligem Material im Lumen wahrnehmen konnte, es waren losgelöste Epithel- und Eiterzellen. Die Wand solcher Bläschen war, wenn auch nicht vollkommen, so doch stets auf einer Seite mit Epitelzellen bedeckt, die meist in Desquamation begriffen und von Eiterzellen durchwandert waren. In dieser Epithelschicht fanden sich nun in einer grossen Anzahl von Acini Kokken, die theils zwischen Epithel und Stroma, theils innerhalb der Epithelzellen, vielleicht auch zwischen solchen in kleinen Gruppen von wenigen Exemplaren deutlich zu erkennen waren.

Gerade das letztere Bild, die concentrischen von Exudatzellen getrennten Kokkenschichten, deutet wohl auf eine Durchwanderung der Alveolenwand in verschiedenen Schüben hin.

Die aus der Literatur berichteten Fälle, sowie unsere eigene Erfahrung machen es sehr wahrscheinlich, dass das Gros aller idiopathischen acuten Prostatitiden einer hämatogenen Infection seine Entstehung verdankt und es ist wahrscheinlich, dass die einschlägige Casuistik rasch wachsen wird, wenn die Aufmerksamkeit auf diese Aetiologie gelenkt und durch genaue Untersuchung des ganzen Körpers und eine eingehende Erforschung der Vorgeschichte nach der Eingangspforte gefahndet wird.

Was die therapeutische Seite der fraglichen Erkrankung betrifft, so ist von der frühzeitigen Eröffnung des Eiterherdes am raschesten Heilung zu erwarten. Solange sich noch kein Abscess gebildet hat, ist das allgemeine antiphlogistische Verfahren anzuwenden. Die Indication zur Incision ist gegeben, sobald die Diagnose „Abscessbildung“ feststeht, auch wenn der Eiterherd noch nicht an die Oberfläche vorgedrungen ist; denn abgesehen davon, dass die Patienten den qualvollsten localen Beschwerden ausgesetzt sind, ist ein solcher tiefliegender Eiterungsprocess, wie der der Prostata, auch stets eine Gefahr für den übrigen Körper; er kann jederzeit die Veranlassung zu weiteren pyämischen Metastasen werden, wie die Fälle von Tuffier und Berg wohl zur Genüge gezeigt haben. Für die Eröffnung noch tiefliegender geschlossener prostatischer Abscesse ist der perineale Weg der zweckmässigste. Es empfiehlt sich — nach dem

Verfahren von Zuckerkandl — von einem queren oder leicht bogenförmigen, zwischen Anus und Bulbus urethrae geführten Schnitt in die Tiefe vorzudringen und dem Eiter freien Abfluss zu verschaffen. Die Drainage durch das Rectum ist nur dann in Anwendung zu ziehen, wenn der Abscess sich in den Darm vorwölbt und in denselben zu perforiren droht.

Literaturverzeichniss.

Berg, G., Seltene Complicationen eines Furunkels. Monatshefte f. prakt. Dermatologie. 33. Bd. 1901.

Hanau, A., Ueber einen Fall von eitriger Prostatitis bei Pyämie. Ziegler's Beiträge z. path. Anatomie. 4. Bd. 1889.

Jordan, M., Die acute Osteomyelitis mit besonderer Berücksichtigung ihres Verhältnisses zu den pyogenen Infectionen. Beitr. z. klin. Chirurgie. 10. Bd. 1893.

Minet, H., Les Suppurations prostatiques et périprostatiques. Thèse de Paris. 1901.

Routier, A., Causes et Traitement des Abcès chauds de la Prostate. Presse médicale. No. 13. 1990.

Segond, P., Des Abcès chauds de la Prostate et du Phlegmon périprostatique. Thèse de Paris. 1880.

Tuffier, M., Infection généralisée à Staphylococque doré avec Abcès prostatique. Revue de Chirurgie. 1895.

XXVI.

Aus der chirurgischen Abtheilung der Magdeburger Krankenanstalt Sudenburg. (Oberarzt: Dr. Habs.)

Ueber Herniotomieen im Kindesalter, insbesondere im Säuglingsalter, darunter zwei seltene Fälle von Einklemmung.

Von

Dr. Grunert,

Oberarzt im Regiment Elisabeth, commandirt zur Krankenanstalt.

Immer mehr hat sich im letzten Jahrzehnt die Anschauung Bahn gebrochen, dass das Kindesalter an sich keine Contraindication für die Radicaloperation von freien Leistenbrüchen abgiebt; ja von vielen Seiten wird das Kindesalter geradezu als ein günstiges Moment angesehen, da die Heilungsvorgänge bei Kindern in einfacher uncomplicirter Weise verlaufen sollen. Während nun im späteren Kindesalter wohl fast allgemein diese Auffassung als richtig anerkannt, und die Operation unbedenklich empfohlen wird, auch ohne dass eine besonders zwingende momentane Indication vorliegt, sind die Ansichten in Bezug auf das zarte Säuglingsalter auch heute noch sehr getheilt. Manche Chirurgen wollen auch hier, ermuthigt durch ihre guten Erfahrungen, möglichst bald zum Messer greifen. Während das Ausland, Franzosen und Engländer, sich mehr ablehnend verhalten, stehen gerade viele deutsche Chirurgen auf dem Standpunkt einer möglichst frühzeitigen Operation.

Am weitesten scheint in dieser Beziehung A. Fraenkel (Wien), der 16 Säuglinge operirt hat, zu gehen. Er sagt im Centralblatt für Chirurgie XXVI. 1899. Nr. 47: „Ich hege (ebenso wie für die Hasenscharte), für die Brüche der Kinder die Ueberzeugung, dass man die günstigste Zeit versäumt, wenn man die radicale Operation dieses Zustandes nicht so früh als möglich durchführt — also im Verlauf des ersten Lebensjahres.“ Als einzige Contraindication scheint er einen bestehenden Darmkatarrh anzusehen, wenn er an anderer Stelle sagt: „Es muss zur Regel und Vorbedingung gemacht werden, nicht früher zur Operation zu schreiten, ehe

nicht der Stuhl des Kindes in seiner Beschaffenheit wesentlich gebessert ist." Wenn er aber dann gleich fortfährt: „Andererseits kann die Operation der Hernie auch den Darmkatarrh günstig beeinflussen", so macht es fast den Eindruck, als ob er gegebenen Falles auch an diese einzige von ihm aufgestellte Gegenindication nicht immer sich zu halten geneigt ist.

Die Erfolge, die Fraenkel bei seinen 16 Radicaloperationen im Säuglingsalter (darunter 4 mal incarcerirte) erzielt hat, sind ja sehr ermuthigend; ihm ist kein Todesfall vorgekommen, und die durchschnittliche Heilungsdauer betrug 8—10 Tage.

Auch Franke (Therapeut. Monatshefte, XIV, 2. S. 71. 1900) stellt seine Indicationen zur Operation im Säuglingsalter sehr weit; er hat acht Kinder in den beiden ersten Lebensjahren operirt zum Theil, weil das Bruchband sich leicht verschob und daher nicht sicher wirkte, und weil in Folge dessen der Bruch grösser wurde, zum Theil weil die Bruchbandbehandlung der Mutter zu viel Umstände verursachte, zum Theil wegen Wundwerdens der Haut; einmal bei einem fünfmonatlichen Säugling wegen anhaltenden Schreiens, ohne dass durch die Operation der Grund des Schreiens klar wurde. Auffälliger Weise blieb das Kind aber nach der Operation ruhig. Er fasst seine Erfahrungen zusammen: Die Leistenbrüche kleiner Kinder dürfen stets operirt werden, falls nicht wegen zu grosser Schwäche überhaupt jeder operative Eingriff zu unterbleiben hat. Sie sollen operirt werden, wenn trotz mehrmonatlichen Tragens eines passend angelegten und gut sitzenden Bruchbandes keine Verkleinerung des Bruches oder sogar eine Vergrösserung eingetreten ist, wenn das betreffende Kind sehr viel schreit oder hustet und dadurch der Bruch immer stärker hervorgetrieben wird, und wenn gewisse Störungen, z. B. Darmkatarrhe, Aussicht haben, sich nach Ausführung der Operation zu bessern.

Einen etwas gemässigteren Standpunkt nimmt von den Deutschen Maas ein. Er berichtet von 33 Kinderoperationen, darunter befanden sich 10 Säuglinge, von denen der jüngste 3 Monate alt war. Er sagt (Deutsche med. Wochenschrift, XXVII, 10. 1901): Dagegen erscheint es nicht gerechtfertigt, die operative Indication auf das Säuglingsalter im Allgemeinen auszudehnen; denn wie jede Operation, so hat auch die Radicaloperation der kindlichen Hernien ihre Gefahren, denen man ohne zwingenden Grund kein Kind aussetzen sollte, so lange noch die conservative Behandlung die denkbar günstigsten Heilungschancen bietet. Bei den Hernien der Säuglinge wird man sich deshalb begnügen, schon gleich im Beginn des Leidens durch ein Tag und Nacht zu tragendes Bruchband das Hervortreten der Intestina zu hindern, und nur solche Brüche operativ beseitigen, die bei sehr grosser Bruchpforte trotz Bandagenbehandlung ein stetes Wachsthum zeigen, oder die wegen hartnäckigen Hautekzems ein Bruchband durchaus nicht vertragen. Oft genug stösst leider auch wegen des Unverstandes der Eltern die Bandagenbehandlung auf Schwierigkeit und nöthigt deshalb zur Operation."

Anders im Allgemeinen ist die Auffassung der Ausländer, vor Allem der Amerikaner und Engländer: So hat Coley (New-York. med. Record, 1893, Juli 1) von 4000 Hernien, die ihm in seinem Kinderhospital innerhalb zweier Jahre vorgeführt wurden, nur 46 operirt. Unter 4 Jahren

will er überhaupt nicht operiren, abgesehen bei Einklemmung; und auch für die älteren Kinder richtet er sich nach ganz bestimmten Indicationen: so operirt er, wenn Netzverwachsungen vorliegen, wenn der Bruch mit Hydrocele complicirt ist; bei allzu grosser Indolenz der Eltern, so dass eine Bruchbandbehandlung nicht richtig durchzuführen ist, und wenn trotz fortgesetzter conservativer Behandlung die Beschwerden nicht gelindert werden.

Langdorn (Sitzung der British Medical. Association Referat in Centralblatt für Chirurgie 1896, S. 414) hält ebenfalls sehr viel von der Bruchbandbehandlung, und hat nur selten bei Complicationen mit Hydrocele, Netzverwachsung und besonderer Grösse des Bruches operirt.

Macewen (l. c.) wendet bei Privatpatienten mit Erfolg Bruchbänder an, während er allerdings in der Spitalpraxis sonst auch häufig operirt.

Cousins (l. c.) hat selten bei Kindern unter 1 Jahre operirt.

Macrendy und Southan (l. c.) rühmen die Bruchbandbehandlung. Sie operiren nur bei Misserfolgen dieser Therapie, — ebenso Symonds und Lucy.

Wie Maas unter den Deutschen, so nimmt Parker (l. c.) unter den Engländern einen vermittelnden Standpunkt ein; er warnt ebenfalls vor übereilten Operationen bei Säuglingen ohne dringende Indication, spricht sich dagegen bei älteren Kindern zu Gunsten der Operation aus.

Die Ansichten, ob man schon im frühen Kindesalter, im Säuglingsalter operiren soll, sind also auch heute noch sehr getheilt. Im Grossen und Ganzen sind immer noch zwei grosse Lager; die einen operiren in jedem Fall selbst im Säuglingsalter ohne strenge Indicationen, die anderen vorzugsweise nur im späteren Kindesalter, und auch dann nur unter ganz bestimmten Indicationen.

Wie so oft, so scheint auch hier nach unseren Erfahrungen der vermittelnde Standpunkt der richtigste zu sein.

Wie es die Aufgabe der Kliniken und Krankenhäuser ist, die überall neu auftauchenden Arzneimittel, sofern sie irgendwie Aussicht auf Erfolg bieten, und alle sonstigen neuen Behandlungs- und Operationsmethoden streng und gerecht nachzuprüfen, so heisst es auch, falls bei alten schon bewährten Operationsmethoden die Indicationsgrenzen weiter gesteckt werden, nachzuprüfen, wie weit dies seine Berechtigung hat.

Auf Grund dieser Erwägungen, aufgemuntert durch die häufigen Veröffentlichungen glücklich verlaufener Radicaloperationen im zarten Säuglingsalter, sind auch an unserer Abtheilung diese Grenzen ziemlich weit gesteckt worden; denn, wenn die Operation im Säuglingsalter wirklich so ungefährlich ist, wie sie von manchen Seiten hingestellt wird, dann wäre es ja eine Unterlassungssünde, wollte man die Kleinen nicht sofort von ihrem Bruchschaden befreien, der durch

Bruchbandbehandlung eine Plage nicht nur für sie selbst, in viel grösserem Grade für die Mutter ist, und der schliesslich die, wenn auch relativ seltene, so doch immerhin mögliche Gefahr der Einklemmung im Gefolge haben kann. Wie verlockend ist es dann, zu dem Messer zu greifen und durch ein 14tägiges Krankenlager ein für allemal alle Beschwerden und alle Gefahren zu beseitigen.

Wir haben in den letzten Jahren 13 Säuglinge bis zu einem Jahre operirt, z. Th. ohne dass besonders strenge Indicationen vorlagen:

In 4 Fällen bestand Einklemmung (1, 2, 7, 8); schwer resp. irreponibel war der Bruch dreimal (3, 5, 11).

Die Grösse des Bruches gab in 4 Fällen die Indication zur Operation ab (4, 9, 10, 13).

Im Fall 6 bestand die Indication lediglich in dem Vorhandensein des Bruches.

Es mögen an dieser Stelle die kurzen Auszüge der Krankengeschichten der 13 Säuglinge und der 21 operirten älteren Kinder bis zu 10 Jahren aus den letzten Jahren folgen:

1. 10 Wochen alter, äusserst atrophischer männlicher Säugling; eingeklemmter, rechtsseitiger angeborener Leistenbruch. Phimose.

Herniotomie, Inhalt: Coecum und Proc. vermiformis Bassini am 5. Juni 1902, Heilung p. p. in 9 Tagen.

2. 5½ Monate alter, kräftiger weiblicher Säugling; eingeklemmter, linksseitiger angeborener Leistenbruch.

Herniotomie, Inhalt: Ovarium und Tube Vernähung der Bruchpforte am 22. November 1900.

Heilung p. p. in 8 Tagen.

3. 9 Monate alter, gut genährter männlicher Säugling; doppelseitiger reponibler Leistenbruch (bemerkt 8 Wochen nach der Geburt). Phimose Bassini am 3. Januar 1900.

Inhalt rechts proc. vermif., links Dickdarm.

Naht der Fascie wegen mangelhafter Ausbildung derselben beiderseits nicht möglich.

2 Tage p. o. Exitus letalis: Obduction ergab als Todesursache Chloroformvergiftung (A.-C.-E. Verbrauch 80 ccm).

4. 9 Monate alter, mässig kräftiger, männlicher Säugling; schwer reponibler, rechtsseitiger Leistenbruch (im 4. Lebensmonat zuerst bemerkt).

Bassini am 2. Mai 1902.

Heilung p. s. (starke Infiltration der Umgebung, mässige Secretion) in 15 Tagen.

Das Kind war früher an einer Phimose operirt.

5. 10 Monate alter, kräftiger männlicher Säugling; rechtsseitiger irreponibler Leistenbruch von mehr als Gänseeigrösse (im 3. Lebensmonat zuerst bemerkt).

Das Kind leidet viel an Krämpfen. Bassini 1. August 1901.

Heilung p. p. in 8 Tagen.

6. 11 Monate alter, gut entwickelter, männlicher Säugling; rechtsseitiger, taubeneigrosser, angeborener Leistenbruch. Phimose.

Bassini am 25. April 1901 im Bruchsack Dünndarm.

Heilung p. p. in 6 Tagen.

7. 11 Monate alter, kräftiger männlicher Säugling; linksseitiger, mehr als gänseeigrosser, angeborener, eingeklemmter Leistenbruch. Seit 3 Tagen kein Stuhlgang, Leib aufgetrieben, Bruchgegend anscheinend schmerzhaft. Erbrechen bestand nicht. 28. Juli 1901: Herniotomie: Im Bruchsack ca. 15 ccm seröse Flüssigkeit und ca. 20 cm Dünndarm, dessen zuführender Schenkel in der Bruchpforte fest eingekeilt ist. Reposition nach Erweiterung der Bruchpforte Resection des Bruchsackes. Bassini. Am Tage p. o. kritische Temperatursteigerung bis 40°, am nächten Tage wieder Abfall in fast kritischer Weise.

Heilung p. p. in 9 Tagen.

8. 11 Monate alter, gut genährter, männlicher Säugling; rechtsseitiger Leistenbruch, dessen Reposition nicht gelingt, Nabelbruch, Hypospadie. 15. Januar 1903: Operation der Hypospadie. 22. Januar 1903: Einklemmungserscheinungen von Seiten des Leistenbruchs; Herniotomie: Inhalt eine bläulich verfärbte Dünndarmschlinge. Reposition. Bassini.

Heilung p. p. in 7 Tagen.

9. 12 Monate alter, kräftiger, männlicher Säugling; gänseeigrosser, linksseitiger Leistenbruch (seit seinem 3. Lebensmonat bemerkt). Phimose.

Bassini am 9. August 1901.

Heilung p. p. in 8 Tagen.

10. 12 Monate alter, mässig genährter, männlicher Säugling; doppelseitiger, hühnereigrosser Leistenbruch (vom 3. Lebensmonat ab bemerkt).

Bassini: 20. September 1901, beiderseits je eine Dünndarmschlinge im Bruchsack.

Heilung p. p. in 10 Tagen. Geringe Bronchitis.

11. 12 Monate alter, kräftiger, männlicher Säugling; hühnereigrosser, linksseitiger Leistenbruch, der sich nicht völlig reponiren lässt und gleich wieder zum Vorschein kommt.

Bassini am 7. December 1901: Im Bruchsack, Netz und Dünndarm, letzterer an der inneren Bruchpforte adhärent.

Am 3. Januar 1902 verstorben (siehe später).

12. 12 Monate alter, gut entwickelter, männlicher Säugling; rechtsseitiger Leistenbruch, Phimose, Hydrocele. Bassini am 22. Mai 1902: Im Bruchsack Coecum und Proc. vermiformis.

Heilung p. s. (Vereiterung eines Hämatoms im Hodensack; Eiterung der Bauchdeckennaht).

Später, am 28. Aug. 1902 an Lungenentzündung nach Morbilli gestorben.

13. 12 Monate alter, kräftiger, männlicher Säugling; linksseitiger, angeborener, gänseeigrosser Skrotal-Bruch. Phimose. Bassini am 13. August 1902. Am Tage p. o. plötzlicher Exitus letalis (Section verweigert).

14. 1 Jahr 5 Monate alter, schwächlicher Knabe; angeborener, rechtsseitiger Leistenbruch, der schwer zu reponiren ist. Bassini am 8. August 1902: Im Bruchsack eine Dünndarmschlinge.

Heilung p. p. in 7 Tagen.

15. 1 Jahr 6 Monate alter, schwächlicher Knabe; vor ungefähr 4

Monaten zog er sich angeblich durch vieles Schreien den Bruch zu. Es wurde zuerst ein Bruchband angelegt. Vor 3 Wochen Brechdurchfall; in dieser Zeit wurde das Bruchband weggelassen, der Bruch trat in Folge dessen immer mehr hervor. Rechtsseitiger, taubeneigrosser Leistenbruch. Phimose. Bassini am 22. August 1899.

Heilung unter Abscessbildung in 19 Tagen. Durchfall besteht noch bei der Entlassung.

16. 1 Jahr 7 Monate alter, rhachitischer Knabe; angeborener, rechtsseitiger, reponibler, hühnereigrosser Skrotalbruch. Phimose. Bassini am 8. September 1900 im Bruchsack-Netz.

Heilung p. p. in 8 Tagen.

17. 1 Jahr 8 Monate alter, kräftiger Knabe; rechtsseitiger, birnengrosser, reponibler Skrotalbruch. Phimose. Bassini am 20. März 1899.

Heilung mit geringer Reaction der Nahtlinie in 24 Tagen.

18. 2 Jahre 5 Monate alter, kräftiger Knabe; angeborener, rechtsseitiger, reponibler Leistenbruch, hat ein Bruchband getragen. Hydrocele Bassini am 11. October 1901.

Heilung in 12 Tagen, einige Stichcanäle secerniren etwas.

19. 2 Jahre 9 Monate alter, kräftiger Knabe; linksseitiger, reponibler Leistenbruch (seit 2 Jahren bemerkt). Phimose. Bassini am 6. Juni 1901.

Heilung p. p. in 8 Tagen.

20. 2 Jahre 9 Monate alter, kräftiger Knabe; angeborener, taubeneigrosser, linksseitiger Leistenbruch. Das Kind ist in seinem ersten Lebensjahre an einer Phimose operirt. Bassini am 2. October 1901: Im Bruchsack adhärentes Netz, welches resecirt wird.

Heilung p. p. in 11 Tagen.

21. 2 Jahre 11 Monate alter, kräftiger Knabe; angeborener, doppelseitiger, leicht reponibler Leistenbruch.

Beiderseits Bassini am 19. August 1898, rechts Heilung p. p. in 13 Tagen, links Heilung p. s. in 28 Tagen.

22. 3 Jahre 3 Monate alter, kräftiger Knabe; rechtsseitiger, angeborener Leistenbruch. Bassini am 2. Februar 1898.

Heilung p. s. in 25 Tagen.

23. 4 Jahre 1 Monat alter, wohlgenährter Knabe; rechtsseitiger, angeborener, pflaumengrosser Leistenbruch. Patient hat seit seinem ersten Lebensjahre Beschwerden in der rechten Leistengegend gehabt, öfters Erbrechen nach den Mahlzeiten, Druckempfindlichkeit. Mit der Zeit hat sich eine Geschwulst gebildet, welche beim Husten u. s. w. grösser wurde. Varicocele. Bassini am 30. August 1898. Heilung p. p. in 7 Tagen.

24. 5 Jahre 2 Monate alter, kräftiger Knabe; linksseitiger taubeneigrosser, reponibler Leistenbruch; vor $^1/_2$ Jahr bemerkt. Bruchband getragen. Bassini am 15. October 1901. Nach 10 Tagen Entfernung der Nähte, im medialen Wundwinkel mehrere Stichcanaleiterungen, nach 13 Tagen Heilung.

25. 5 Jahre 8 Monate alter, kräftiger Knabe; linksseitiger, gänseeigrosser, reponibler Leistenbruch. „Seit einigen Jahren" bestehend. Bassini am 5. December 1901: Inhalt Netz. Heilung p. s. (Phlegmone) in 20 Tagen.

26. 5 Jahre 9 Monate alter, gut genährter Knabe; rechtsseitiger, an-

geborener, haselnussgrosser Leistenbruch. Bassini am 21. Januar 1903. Heilung p. p. in 8 Tagen.

27. 5 Jahre 11 Monate alter, kräftiger Knabe. Seit ca. 1/4 Jahr klagt er über Schmerzen in der rechten Leistengegend, besonders beim Husten und Laufen. Vor 3 Tagen bemerkte die Mutter eine geschwollene Stelle in der rechten Leistenbeuge. Rechtsseitiger, reponibler Leistenbruch. Bassini am 21. August 1900. Heilung p. p. in 8 Tagen.

28. 6 Jahr 9 Monate alter, gut genährter Knabe. Vor über 2 Jahren soll Patient von einem anderen Knaben vor den Leib getreten sein, seitdem wäre der Bruch ausgetreten. Stuhlgang sehr häufig unter grossen Schmerzen; auch kann Patient angeblich den Urin nicht halten. Beiderseitiger, reponibler Leistenbruch, beiderseits Kryptorchismus, erhebliche Diastase der M. recti in ihren oberen Dreivierteln. 29. Januar 1903 beiderseits Bassini; die Brüche stellen sich als angeboren heraus. Verlagerung und Vernähung der Hoden in das Skrotum. Heilung p. p. in 8 Tagen.

29. 7 Jahre 4 Monate alter, kräftiger Knabe; angeborener, linksseitiger, orangegrosser, reponibler Leistenbruch. Bassini am 16. Juli 1898. Heilung p. p. in 10 Tagen.

30. 7 Jahre 4 Monate alter, gut entwickelter Knabe, als 1 1/2 jähriges Kind schon einmal an einem rechtsseitigen Leistenbruch operirt, doch trat der Bruch nach kurzer Zeit wieder heraus und wurde durch ein Bruchband bis jetzt zurückgehalten. Rechtsseitiger, faustgrosser, reponibler Leistenbruch. Rechts Bassini am 9. October 1900, im Bruchsack Dünndarm und Proc. vermiformis. Heilung p. p. in 8 Tagen.

31. 7 Jahre 8 Monate alter, kräftiger Knabe; angeborener, rechtsseitiger, mannsfaustgrosser, irreponibler Leistenbruch; keine Einklemmungserscheinungen. 3. Mai 1900 Radicaloperation nach Czerny mit Anlegen dreier Pfeilernähte. Im Bruchsack eine Dünndarm- und eine Dickdarmschlinge, welch letztere sammt ihrem Mesenterium mit dem Bruchsack verwachsen ist. Stumpfe Lösung dieser Verwachsungen. Heilung p. p. in 6 Tagen.

32. 8 Jahre alter, gut entwickelter Knabe. Im Alter von 2 Jahren ist Patient von einem Wagen gefallen, seitdem hat er manchmal Schmerzen in der rechten Leistenbeuge, namentlich nach schwerem Tragen (seiner jüngeren Geschwister). Rechtsseitiger, reponibler Leistenbruch. Phimose. Bassini am 8. October 1902. Heilung p. p.

33. 8 Jahre 1 Monat alter, gut entwickelter Knabe. Vor 10 Monaten ist er schon einmal an dem rechtsseitigen Leistenbruch operirt (30); seit kurzer Zeit soll der Bruch wieder ausgetreten sein. Rechsseitiger Leistenbruch 27. Juli 1901. Excision des Narbengewebes. Freilegung der Bruchpforte. Anfrischung der ganzen Musculatur, welche an dieser Stelle als schlaffes Narbengewebe zu Tage tritt. Bassini. Heilung p. p. in 12 Tagen.

34. 9 Jahre 11 Monate alter Knabe in leidlichem Ernährungszustand. Seit dem 11. Lebensmonat der Bruch bemerkt; hühnereigrosser, rechtsseitiger, reponibler Leistenbruch. 27. Juli 1901 Bassini: Im Bruchsack eine kleine Dünndarmschlinge. Heilung p. p. in 7 Tagen.

Also 38 Herniotomieen bei 34 Kindern, darunter 13 Säuglingen. Letztere waren vollständig gesunde, an keinen Verdauungsstörungen leidende Kinder, und nicht etwa abgezehrte atrophische Säuglinge

(mit Ausnahme von Fall 1, wo es sich aber um einen eingeklemmten Bruch handelte).

Trotzdem also alle Bedingungen eines guten Ueberstehens der Operation gegeben waren, starben von diesen 13 Säuglingen im Anschluss an die Operation 3, und zwar unmittelbar daran Fall 3 und 13, erst später, aber auch in Folge der Operation Fall 11.

Also 23 Proc. Mortalität, das ist heutigen Tages eine gewaltig hohe Procentzahl, wo die Mortalität der Hernienoperationen bei Erwachsenen in der Hand geübter Operateure auf 1 Proc. gesunken ist.

Der eine Todesfall (3) betraf einen 9½ monatlichen kräftigen Säugling, der an einem doppelseitigen, grossen Leistenbruch, complicirt durch eine Phimose litt. Die Hernien waren leicht zu reponiren.

Eine Operation im 7. Lebensmonat wurde von uns verweigert; die Pflege bereitete der Mutter aber grosse Schwierigkeiten, und auf ihr wiederholtes Drängen wurde die Operation gemacht. Dieselbe war nicht besonders complicirt, dauerte 50 Minuten, die Narkose 65 Minuten, das Kind bekam 80 ccm von dem sogenannten A.-C.-E.-Gemisch (Alkohol 1: Chloroform 2: Aether 3), das wir immer immer bei Kindern verwenden.

Ca. 40 Stunden p. op. starb das Kind, nachdem es aus der Narkose erwacht war. In diesem Falle musste man unbedingt der Menge des verbrauchten Narkoticums die Ursache an dem Tode zusprechen, wie es auch die Section bestätigte; doch ist es gerade bei Kindern bekanntlich sehr schwierig, die Grenzen des Narkoticumverbrauches richtig zu stecken.

Der andere Fall (13) betraf ebenfalls einen gut genährten, kräftigen Säugling von 12 Monaten. Die Operation dauerte 30, die Narkose 45 Minuten. A.-C.-E.-Verbrauch nur 25 ccm.

30 Stunden p. op. plötzlicher Collaps, nachdem das Kind kurz vorher noch Milch getrunken hatte, überhaupt anscheinend ganz munter war. Section verweigert.

Es sei hier eine Uebersicht über die Narkosen bei sämmtlichen Säuglingen eingeschaltet.

	A.-C.-E.-Verbrauch	Narkosendauer	Operationsdauer
Fall 1	25 ccm	26 Min.	16 Min.
= 2	20 =	68 =	30 =
= 3	80 =	65 =	50 =
= 4	25 =	41 =	18 =
= 5	35 =	40 =	12 =
= 6	? =	65 =	45 =
= 7	30 =	45 =	30 =
= 8	25 =	55 =	37 =

Fall 9	30 ccm	42 Min.	30 Min.
= 10	25 =	85 =	75 =
= 11	13 =	53 =	40 =
= 12	40 =	82 =	62 =
= 13	25 =	45 =	30 =

In den Fällen mit den höheren Zahlen handelte es sich zum Theil um doppelseitigen Bruch (3, 10), zum Theil um gleichzeitige Phimosenoperation (3, 6, 9, 12, 13).

Der durchschnittliche A.-C.-E.-Verbrauch bei den operirten 13 Säuglingen betrug 31 ccm, der geringste 13 ccm (Fall 11), der grösste 80 ccm (3).

Die durchschnittliche Länge der Narkose betrug 55 Minuten, die geringste 26 Minuten (1), die grösste 85 Minuten (10). Die durchschnittliche Länge der Operation betrug 37 Minuten, die geringste 12 Minuten (5), die grösste 75 (10).

Der Fall 10, wo also die Narkose, wie die Operation am längsten dauerte, betraf gerade einen schwächlichen Säugling.

Auch Fall 1 mit einem A.-C.-E.-Verbrauch von 25 ccm betraf einen äusserst atrophischen Säugling, während dieselbe Menge des Narkoticums das verstorbene Kind (13), das auffallend gut entwickelt war, erhielt.

Man sieht also, die Einwirkung der Operation, resp. der Narkose ist in dem zarten Säuglingsalter unberechenbar; einmal geht ein kräftiges Kind nach geringem Verbrauch zu Grunde; dem gegenüber stehen viele Fälle, wo nur mässig genährte Kinder nach ziemlich starkem Narkoticumverbrauch, resp. ausserordentlicher Länge der Operation und der Narkose sich verhältnissmässig schnell erholen.

Der dritte Todesfall betraf den Fall 11: Das Kind war am 18. December 1901 nach 12tägigem Krankenhausaufenthalt als fast geheilt entlassen. Die Operationswunde war p. p. verheilt. Am 2. Januar 1902 wurde es wieder hereingebracht mit einem grossen Abscess im linken Skrotum (der Seite des operirten Leistenbruches). Derselbe hatte sich also ganz allmählich entwickelt und zwar sicherlich im Anschluss an die frühere Operation. Der Abscess wurde gespalten; doch starb das Kind am 13. Januar an der erschöpfenden Eiterung und an einer hinzugetretenen Pneumonie.

Nach diesen leider gewonnenen Erfahrungen stehen wir jetzt auf dem Standpunkt, dass wir Kinder im ersten, womöglich auch im zweiten und dritten Lebensjahre nicht operiren, ausgenommen natürlich bei Einklemmung. Wir warten erst ein späteres Alter ab, denn nach unseren sonstigen Erfahrungen glauben wir uns zu der Behaup-

tung berechtigt, dass die Todesfälle vermieden wären, wenn wir die Operation noch 1—2 Jahre hinausgeschoben hätten; auch würden wir gegebenen Falles doppelseitige Brüche bei kleinen Kindern wegen der langen Narkose nicht mehr in einer Sitzung operiren, sondern zwischen den einzelnen Operationen einen Zwischenraum von mehreren Wochen lassen.

Wenn man den Müttern eindringlich die Gefahren einer schlechten Abwartung der kleinen mit einem Bruchband ausgestatteten Patienten vor Augen führt, dann wird man schon die Vermeidung eines Ekzems erreichen können, und sollte wirklich sich mal ein solches entwickelt haben, so wird man unter event. Weglassung des Bruchbandes und energischer Behandlung des Ekzems bei Bettruhe, in der Praxis pauperum am besten im Krankenhaus es bald wieder zum Verschwinden bringen. Für ihr Kind besorgte Mütter werden es gar nicht so weit kommen lassen, und indolente Frauen werden froh sein, ihr Kind, für das zum grössten Theil die Gemeinde bezahlt, für einige Wochen oder Monate im Krankenhaus pflegen zu lassen. Indolente Mütter werden übrigens auch sonst gesunde Kinder verkommen lassen, auch ohne dass dieselben einen Bruchschaden haben.

Es ist übrigens bei den 34 operirten Fällen nicht in einem einzigen Falle bei der Aufnahme ein ekzematöser Ausschlag beobachtet. Vom 3., 4. Lebensjahre ab, wenn das Kind im ausgelassenen Spiel sich mit Seinesgleichen zusammenfindet, dann operiren auch wir unter den weitgehendsten Indicationen, selbst auf das blosse Verlangen der Eltern hin, ohne dass sonst Beschwerden von dem getragenen Bruchband sich geltend machen; ja mit gutem Gewissen werden wir selbst die Eltern zu der Operation zu bestimmen versuchen; denn soll man die Kinder um die Freuden der schönsten Zeit, ihrer Jugendzeit, schnöde bringen, soll man zugeben, wie sie unter den, wenn auch harmlosen Hänseleien ihrer Spielkameraden seelisch, und so auch körperlich leiden? Soll man unbewusst dem Dienste für das Vaterland so viele, sonst kräftige Burschen entziehen? Denn das ist leider klar, dass, wenn derKnabe erst erwachsen und zur sogenannten Einsicht gekommen ist, und sich ihm das für so Viele immer noch drohende Gespenst der Dienstzeit nähert, dass er dann sich hüten wird, sich einer Operation zu unterziehen, die ihn für den Heeresdienst tauglich macht. Je weniger man im Knabenalter operirt, desto mehr wird man logischer Weise auch zu der Vergrösserung der Statistik der incarcerirten Hernien beitragen, an denen immer noch alljährlich eine ziemlich beträchtliche Anzahl Menschen stirbt.

Also im zarten Säuglingsalter möglichst conservativ, dann aber

vom 3.—4. Lebensjahre unbedingt operativ vorgehen, das ist unsere Devise, die wir durch die Erfahrung uns bei der Behandlung der Leistenbrüche im Kindesalter vorgezeichnet haben.

Bei den 21 operirten älteren Kindern ist kein Todesfall vorgekommen.

Es lag mir vor Allem daran, diesen unseren Standpunkt hinsichtlich der Operation zu einer Zeit, wo, wie gesagt, die Ansichten hierüber noch immer sehr getheilt sind, genau zu präcisiren und zu begründen. Wir operiren fast ausschliesslich nach Bassini, und zwar legen wir Gewicht darauf, mit der Isolirung des Bruchsackes an der Bruchpforte zu beginnen, weil es von hier aus fast immer sehr leicht gelingt.

Zum Schluss möchte ich noch die sonstigen Beobachtungen, die wir gemacht haben, kurz erwähnen.

Unter den 34 Fällen waren 33 Knaben, 1 Mädchen, letztere machten also 3 Proc. aus. Im Kinderhospital Trousseau zu Paris betrug des Verhältniss 198 : 20, Mädchen also ca. 10 Proc.

Von den Operirten standen im Alter von:

	Knaben	Mädchen
0—1 Jahren	12	1
1—2 = ...	4	—
2—3 = ...	4	—
3—4 = ...	1	—
4—5 = ...	1	—
5—6 = ...	4	—
6—7 = ...	2	—
7—8 = ...	2	—
8—9 = ...	2	—
9—10 = ...	1	—
	33	1

Also auch bei unseren Fällen eine deutliche Abnahme im späteren Kindesalter im Vergleich mit den ersten Lebensjahren, so dass man durchaus an eine Spontanheilung glauben muss, ebenfalls ein Grund, in den ersten Lebensjahren nicht zu operiren.

Doppelseitig war die Hernie in 4 Fällen;
rechtsseitig = = = = 20 =
linksseitig = = - = 10 =

und zwar handelte es sich immer um Leistenbrüche.

Irreponibel war der Bruch 3 mal (5, 11, 31);
eingeklemmt = = = 4 = (1, 2, 7, 8)

und zwar betrafen alle 4 Fälle das erste Lebensjahr.

Das ist eine auffallend grosse Zahl, wenn man die Berichte anderer Autoren damit vergleicht. Joseph Hermanns sagt in seiner Dissertation (Kiel 1899) über Brucheinklemmung bei kleinen Kindern im Allgemeinen Folgendes:

„Wir haben die in der Literatur verzeichneten Fälle von Incarceration bei kleinen Kindern, von denen die meisten noch nicht 1 Jahr alt, keines jedoch über 2 Jahre zählte, gesammelt und sind zu dem Schluss gelangt, dass diese Erkrankung im frühen Kindesalter etwas recht Seltenes ist. Die für den Zeitraum von 30 Jahren zusammengestellten 70 Fälle würden pro Jahr 2,33 Fälle ergeben. Für die Seltenheit sprechen sich sämmtliche Lehrbücher der Kinderheilkunde aus; noch in dem jüngst erschienenen Werke von Kirmisson (Lehrbuch der chirurgischen Krankheiten angeborenen Ursprungs, 1899) ist diese Ansicht vertreten. König giebt noch in der 4. Auflage seines Lehrbuches an, dass er während seiner langen chirurgischen Thätigkeit nur zweimal in die Lage gekommen sei, bei Kindern im 1. Lebensjahre zu herniotomiren; bei einem Material von 54 000 Kindern operirte von Nussbaum in 25 Jahren nur zweimal, Holmes (London) in 13 Jahren niemals, Buchanan (Manchester) in 24 Jahren einmal."

Am alten städtischen Krankenhaus zu Magdeburg (Geh.-Rath Hagedorn) fand in der Zeit vom 1. Januar 1883 bis Juli 1890, also im Verlaufe von $7\frac{1}{2}$ Jahren, unter 200 Herniotomieen (darunter 170 wegen Incarceration) auch nur eine wegen Incarceration bei einem 11 Monate alten Säugling statt (Habs: Deutsche Zeitschrift für Chirurgie, Bd. 32).

Weiterhin wird die Seltenheit eines solchen Falles aus einer Berechnung entnommen, welche Stern (Centralblatt für Chirurgie 1894, No. 19) nach Berichten der Kinderhospitäler zu Basel, Prag, Breslau, Krakau, Wien, Frankfurt, Amsterdam, Bern und Göttingen aufgestellt hat; dieselbe besagt, dass unter 138 741 in den erwähnten Spitälern klinisch und poliklinisch im Zeitraum von 4 Jahren behandelten Kindern sich kein einziger Fall von Herniotomie wegen eingeklemmter Hernie vorfindet."

Auffallend ist auch bei uns das günstige Resultat der Herniotomie, alle 4 Fälle genasen, während z. B. von den vier Fällen, die Tietze in der Zeitschrift für praktische Aerzte 1896, Nr. 15 veröffentlichte, 3 starben. Stern (l. c.) berechnet die Mortalität bei Kindern auf 22,6 Proc.

Als Inhalt des Bruchsackes finden sich unter 18 Angaben vermerkt:

Netz allein	3 mal.	
Netz und Dünndarm	1 =	
Dünndarm allein	7 =	(2 mal eingeklemmt).
Dünndarm und Dickdarm . .	1 =	
Dünndarm und Proc. vermif. .	7 =	
Dickdarm	1 =	
Proc. vermif. allein	1 =	
Coecum und Proc. vermif. . . .	2 =	(1 mal eingeklemmt).
Ovarium und Tube	1 =	(eingeklemmt).

Complicirt war der Bruch

2 mal durch Hydrocele vaginalis (12, 18).
1 = durch Varicocele (23).
1 = durch Kryptorchismus (28).

Interessant ist die Häufigkeit der Phimose; von den 33 Knaben litten 13 gleichzeitig an einer solchen = 39 Proc.; und zwar kamen auf das Alter von

0—1	Jahren	unter	12	Fällen	7	Phimosen.
1—2	=	=	4	=	3	=
2—3	=	=	4	=	2	=
3—8	=	=	10	=	0	=
8—9	=	=	2	=	1	=
9—10	=	=	1	=	0	=

Ein Kind (8) litt an einer Hypospadie.

Die Häufigkeit der Phimose nimmt also entsprechend der Häufigkeit der Hernien mit dem Alter ab, sodass der bedeutende Einfluss der Phimose auf die Entstehung eines Bruches evident ist. Dafür spricht auch der Umstand, dass unter den 33 operirten Knaben keiner jüdischer Rasse war; es muss eben die rituelle Beschneidung als ein wichtiger prophylactischer Factor zur Verhütung einer Hernie angesehen werden.

Ich habe in der Literatur leider keine Angaben gefunden über das Verhältniss der Häufigkeit der Hernien bei der jüdischen und christlichen Rasse, vielleicht wäre es aber interessant, durch eine diesbezügliche Statistik die nothwendige frühzeitige Beseitigung einer etwa vorhandenen Phimose zu beweisen, damit nicht, wie es noch von vielen Seiten geschieht, in der Erwartung, dass die Phimose sich allmählich von selbst zurückbildet, der richtige Moment verpasst wird. Wir müssen es als einen grossen Unterlassungsfehler ansehen, nicht möglichst bald nach der Geburt jede uns zu Gesicht kommende Phimose, sei es durch allmähliche Dehnung, sei es durch Operation zu beseitigen.

Von den Operationsmethoden geben wir immer noch ihrer idealen kosmetischen Resultate wegen der Hagedorn'schen Methode den Vorzug, einer Combination von Roser'schen Läppchen und Circumcision (cf. Centralblatt für Chirurgie 1893, Nr. 40, Habs). Wir wenden sie vor Allem im späteren Kindesalter an, weil ältere Kinder durch die wiederholten Dehnungsversuche leicht zur Onanie verleitet werden könnten.

Lediglich in den ersten Lebensjahren wird man mit den jetzt so lebhaft empfohlenen Dehnungen auskommen können.

Der Wundverlauf war in 24[1]) Fällen p. p. Die Heilungsdauer betrug durchschnittlich 8—9 Tage. In 8[1]) Fällen traten secundäre Eiterungen hinzu. Heilungsdauer hierbei durchschnittlich 21 Tage.

In 3 Fällen Exitus letalis.

Heilung p. s. kam vor im Alter

von	0—1	Jahren	2 mal
=	1—2	=	2 =
=	2—3	=	1 =
=	3—4	=	1 =
=	5—6	=	2 =

Das erste Lebensjahr ist also nicht mehr gefährdet wie die übrigen.

Um einen Ueberblick über die Dauerheilung zu gewinnen, nahm ich Anfang Februar eine Nachuntersuchung vor.

Nicht erschienen, resp. keine Auskunft konnte ich erhalten von den Fällen 10, 17, 27 und 29.

Gleich oder kurze Zeit nach der Operation verstorben waren die Fälle 3, 11, 12, 13.

Ausser Betracht wegen der zu kurzen Dauer nach der Operation liess ich Fall 8, 26 und 28.

Es bleiben also 23 Fälle, die ich für die Frage verwerthen konnte.

In 21 Fällen war kein Recidiv aufgetreten, und zwar war zwischen Operation und Nachuntersuchung ein Zwischenraum

von	4	Monaten . .	1 mal
=	8, 9, 10	= . .	je 1 =
=	1—1½	Jahr	7 =
=	1½—2	=	6 =[2])
=	2—3	=	2 =
=	3½	=	1 =
=	4½	=	1 =

1) Bei Fall 21, einer doppelseitigen Hernie, heilte die rechte Seite p. p., die linke p. s.

2) Hierzu ist auch der Fall 21 zu rechnen, wo das Kind 1 Jahr 8 Monate p. op. an einer Gehirnentzündung gestorben ist. Der Bruch war nach Angabe der Eltern nicht wieder ausgetreten.

Dem gegenüber stehen 2 Recidive: Fall 22, der p. s. geheilt war und bei dem der Bruch gleich nach der Entlassung aus dem Krankenhaus wieder ausgetreten ist.

Fall 30, der in 8 Tagen p. p. geheilt war, und bei dem der Bruch sich erst nach ca. 3/4 Jahren wieder gezeigt hat. Derselbe ist dann später noch einmal operirt (33) und bis heute (1 1/2 Jahr) recidivfrei geblieben.

Also unter 23 Fällen 2 Recidive = 8,8 Proc.; das entspricht den heute im Allgemeinen gewonnenen Resultaten: Graser sagt im Handbuch der praktischen Chirurgie 2. Aufl. II S. 943: Während wir um 1900 noch mit 70 Proc. Dauererfolg zufrieden waren, können wir heute ohne Uebertreibung sagen, dass wohl im Durchschnitt nicht mehr als 10 Proc. Recidive zu Stande kommen.

Gelegentlich der Nachuntersuchung habe ich zugleich Nachforschungen über die Heredität angestellt; ich erhielt in 28 Fällen Auskunft darüber, und zwar waren in 10 Fällen schon Hernien in der Familie vorgekommen = 36 Proc.

Es litten an Bruch bei

Fall 6: Vater des Vaters,
ein Kind der Schwester der Mutter (13);
= 9: Bruder des Vaters;
= 11: Bruder der Mutter;
= 13: ein Kind der Schwester der Mutter (6);
= 14: Vater und Bruder der Mutter;
= 18: Mutter und Bruder der Mutter;
= 20: Vater und Mutter der Mutter;
= 21: Vater;
= 24: Grossvater der Mutter;
= 34: Vater.

Es waren also schon Fälle von Bruch vorgekommen in der Familie

beider Eltern	1 mal
des Vaters	3 =
der Mutter	6 =

Hesse sagt in seiner Dissertation (Hernien-Radical-Operationen bei Kindern, Würzburg 1894 S. 21). „Von grossem Einfluss auf die Acquisition einer Leistenhernie scheint auch die Heredität zu sein, da nach den Aufzeichnungen Kingdon's 1/3 der mit Hernien geborenen Kinder von bruchkranken Eltern abstammen, und zwar findet die Uebertragung auffallend vom Vater auf den Knaben von der Mutter auf das Mädchen statt."

In unseren Fällen, bei denen es sich ausschliesslich um Knaben handelte, hat die Uebertragung auf die Knaben umgekehrt in der grössten Zahl von der Mutter aus stattgefunden.

Auf zwei von unseren vier Fällen von incarcerierten Hernien möchte ich wegen des relativ seltenen und interessanten Befundes ihres Bruchsackinhaltes noch näher eingehen.

Zuerst möge als casuistische Mittheilung die genaue Krankengeschichte von Fall 1 folgen:

„10 Wochen alter, äusserst atrophischer, männlicher Säugling. Das Kind soll stets viel geschrieen und in den letzten Tagen wiederholt erbrochen haben, überhaupt recht elend geworden sein. Stuhlgang soll bis heute regelmässig erfolgt sein. Urinabsonderung ist normal.

Am Abend des 3. Juni 1902 bemerkten die Eltern im rechten Skrotum eine plötzlich aufgetretene Geschwulst.

Bei der Aufnahme am 5. Juni 1902 Vormittags fand sich im rechten Skrotalsack eine circa hühnereigrosse, etwas pralle Geschwulst; dieselbe giebt tympanitischen Schall, ist nicht durchscheinend, setzt sich in die Bauchhöhle fort, lässt sich aber nicht in dieselbe reponiren, die Bruchpforte ist sehr weit, für einen Finger bequem durchgängig.

Stuhlgang dünn, aber von normaler gelblicher Färbung.

Dass es sich um einen Leistenbruch, und zwar um einen eingeklemmten (Erbrechen, Verfall, Irreponibilität) handelte, war klar und es wurde sofort zur Herniotomie geschritten: Hautschnitt über der Bruchgeschwulst vom inneren Leistenring bis zur Mitte des Skrotalsackes. Durchtrennung der einzelnen Schichten bis auf den Brucksack. Eröffnung desselben. Es entleeren sich ca. 2 Esslöffel klaren Bruchwassers. Im Brucksack ist sichtbar der Processus vermiformis und das gesammte Coecum mit seinem Mesocolon. Ferner verläuft der Samenstrang im Bruchsack (es handelt sich also um eine angeborene Hernie).

Der einschnürende Ring verläuft gerade über der Valvula Bauhini, ohne aber den Dünndarm abzuklemmen. Auch am Coecum sind keine Incarcerationserscheinungen deutlich, nur die Appendices epiploicae sind etwas ödematös.

Die Bruchsackpforte wird erweitert, der Bruchsack unterbunden und abgetragen. Reposition des Bruchinhaltes mit dem Bruchsackstumpf gelingt leicht. Ein typischer Bassini wird angeschlossen. Während der Operation erbrach das Kind.

Am 14. Juni wurden die Nähte entfernt, die Wunde war per primam geheilt; am 21. Juni wurde das Kind mit fester Narbe und ohne Recidiv entlassen. Bei der Nachuntersuchung im Anfang Februar 1903 war ebenfalls kein Recidiv wahrzunehmen, das Kind hatte sich sichtlich erholt."

Bei der weiten Bruchpforte, der Grösse der Geschwulst und den geringen Incarcerationserscheinungen lag die Vermuthung gleich nahe, dass es sich um Coecum als Inhalt handelte. Dass etwa eine Dünndarmschlinge nicht eingeklemmt sein konnte, lag auf der Hand, da der Stuhlgang regelmässig in fast normaler Weise erfolgte. Das Erbrechen, das übrigens nicht fäculent war, war auch nicht auf einen mechanischen Verschluss zurückzuführen, sondern beruhte wohl lediglich auf peritonitischer Reizung.

Die Urinsecretion war in unserem Falle durchaus normal, während Stern (Centralblatt für Chirurgie, 1894, Nr. 19) als erstes und auffälligstes Symptom der Einklemmung von Brüchen im Kindesalter gerade die Urinretention betont.

An zweiter Stelle möchte ich hier auf einen Fall von eingeklemmter Ovalhernie eingehen. Bei der relativen Seltenheit der Ovarialhernien überhaupt, so ganz besonders im Säuglingsalter und hier wieder solcher, die sich als incarceriert herausstellen, ist es wohl von Interesse, den wenigen bisher veröffentlichten Fällen von solchen incarcerierten Ovarialhernien im Säuglingsalter einen weiteren hinzuzufügen.

Herrmanns hat in seiner Dissertation: „Ueber Brucheinklemmung von Adnexen im frühen Kindesalter" (Kiel 1899) 7 derartige Fälle zusammengestellt:

1. 1868. 14 Monate altes Mädchen mit eingeklemmtem, linksseitigen Schenkelbruch. Inhalt: neben Netz und Darmschlinge das linke Ovarium. Herniotomie. Reposition. Heilung p. s.

2. 1868. 7 Monate altes Mädchen mit eingeklemmten rechtsseitigen Leistenbruch. Inhalt: kleine Darmschlinge, Lig. lutum mit Tube, Ovarium. Herniotomie. Reposition. Heilung p. s. beinahe vollendet, als das Kind unter diarrhoischen Erscheinungen collabrirte und starb.

3. 1899. 3 Monate altes Mädchen, rechtsseitiger, eingeklemmter Leistenbruch. Inhalt: gangränöses Ovarium und Tube. Radicaloperation. Heilung nach 11 Tagen. Pollard: Lancet 27. Juli 1889.

Herrmanns spricht in diesem Fall irrthümlicher Weise von einem Schenkelbruch: Im Urtext steht u. A. „its mother noticed a lump in its groin" und an anderer Stelle „a swelling situated over the right externae abdominal ring and distending the upper part of the right labium majus". Es hat sich also um einen Leistenbruch gehandelt.

4. 1896. 6 Monate altes Mädchen, rechtsseitiger, eingeklemmter Leistenbruch. Flatus und Koth gehen ab. Inhalt: blutig infiltirtes Ovarium mit Tube und Lig. latum. Der Stiel hatte eine $^1/_2$malige Drehung erlitten. Abtragen des Ovarium. Glatte Heilung. Lockwood: The british med. Journ. 13. Juni 1896.

5. 1897. 4 Monate altes Mädchen, linksseitiger, eingeklemmter Leistenbruch. Das Kind schrie während der letzten 14 Tage vor der Operation beständig. Inhalt: beide Ovarien und Tuben. Die cystisch entartete linke Tube und das linke Ovarium wurden entfernt. Tod nach 10 Tagen: Entzündung des linken Lig. rotundum und der vorderen Bauchwand nach Gängrän des Lig. rotundum. Tubby: British med. Journal 9. Oct. 1897.

6. 1898. 10 Monate altes Mädchen, seit 2 Tagen Uebelkeit und Erbrechen. Stuhlgang angehalten; zusehender Verfall, rechtsseitiger, eingeklemmter Leistenbruch, taubeneigrosse Geschwulst in der rechten Schamlippe von ziemlich fester Consistenz, etwa einer Lymphdrüse.

Herniotomie: Ovarium und die gesammten rechtsseitigen Adnexe hochgradigst hämorrhagisch infarcirt und geschwollen, Lig. latum mehrmals um seine Achse torquirt. Exstirpation. Heilung. Maas: Berliner klinische Wochenschrift 1898, Nr. 35.

7. 1899. 14 Wochen altes Mädchen während der letzten 14 Tage geringen Husten. Einmal Erbrechen. Stuhlgang normal; rechtsseitiger eingeklemmter Leistenbruch. Herniotomie: Im Bruchsack Tube, Fimbrien und gangränöses Ovarium. Exstirpation. In der folgenden Nacht einmal Erbrechen. Heilung in 10 Tagen. Herrmanns: Dissertatio citata.

Diesen 7 Fällen kann ich noch 4 weitere aus der Literatur anfügen:

8. 1895. 7 Monate altes Mädchen, hat seit 5 Monaten eine Geschwulst in der linken grossen Schamlippe, die nicht zugenommen hat. Das Kind schreit unaufhörlich, die Geschwulst scheint die Ursache des Schmerzes zu bilden. Die Geschwulst ist irreponibel, linksseitige eingeklemmte Inguinalhernie. Inhalt: Uterus und die gesammten Adnexe. Erst nach gewaltsamer Dehnung des Leistencanals mit dem Finger gelingt die Reposition. Vollständige Heilung. Das Kind hat seit der Operation aufgehört zu schreien. Defontaine: Revue méd. de la Suisse rom. 1895, Nr. 4.

9. 1896. 11 Wochen altes Mädchen, seit einigen Tagen Erbrechen, z. Th. galliger Stuhlgang diarrhoisch. Diagnose schwankte zwischen rechtsseitigem, eingeklemmtem Ovarial-Leistenbruch und Hydrocele im Nuck'schen Canal. Herniotomie. Inhalt: Tube und gangränöses Ovarium, Stieldrehung. Exstirpation. Heilung nach 9 Tagen. Owen: Lancet March 21. 1896 p. 765.

10. 1901. 2 Monate altes Mädchen, seit einigen Tagen Erbrechen. In der linken Leistengegend eine schmerzhafte bedeutende Anschwellung, die sich bis zum linken Labium minus erstreckt. Percussionsschall gedämpft. Diagnose: incarcerirter Leistenbruch mit Netzinhalt. Herniotomie: Im Bruchsack cystisch degenerirtes Ovarium von Haselnussgrösse und Tube. Exstirpation. Heilung. Quadtling: Münch. Med. Wochenschrift 1901. XX.

11. 1901. 3½ Monate altes Mädchen. Seit 3 Wochen hatte die Mutter eine schmerzhafte Anschwellung der linken Leistengegend bemerkt; häufiges Erbrechen. Stuhl regelmässig. Percussionsschall leer. Diagnose: incarcerirter Ovarialleistenbruch. Herniotomie: stielgedrehtes, gangränöses Ovarium. Dasselbe mit dem Bruchsack allseitig verwachsen. Exstirpation. Heilung. Quadtling, l. c.

Als weiterer analoger Fall kommt der bei uns beobachtete hinzu (s. vorn Fall 2).

12. 5 Monate altes Mädchen, schon seit der Geburt haben die Eltern in der linken Leistengegend eine einer Drüse ähnliche Anschwellung gemerkt, seit einigen Tagen hat die Schwellung zugenommen und sich eine Röthung der Haut eingestellt. Stuhlgang ist regelmässig. Erbrechen hat nicht stattgefunden.

Status: kleines, kräftig entwickeltes Kind in gutem Ernährungszustand. Es besteht ein entzündliches Oedem der linken Labie. In der linken Leistenbeuge befindet sich eine wallnussgrosse, derbe und harte Geschwulst, welche sehr wenig verschieblich ist.

Diagnose schwankt zwischen incarcerirter Leistenhernie und Bubo inguinalis.

Therapie 22. November 1900: Nach Durchtrennung der Haut und

der Fascie zeigt es sich, dass man es mit einer Hernie zu thun hat. Nach dem Abpräpariren des Bruchsackes und Eröffnung desselben findet sich in ihm ein haselnussgrosses Gebilde von blaurother Farbe, welches die Form einer Milz hat, daneben noch ein bohnengrosses, ebenfalls blauroth gefärbtes Gebilde. Nach dem Freipräpariren ergiebt sich die Situation als folgende: Im Bruchsack liegt die linke Tube und das Ovarium. Ovarium und Tube 3 mal im Sinne des Uhrzeigers achsengedreht. Beide zeigen beginnende Gangrän.

Die vordere Bruchsackwand wird von dem vorgelagerten vorderen Blatte des Lig. latum gebildet. Die linke Uteruskante liegt extraperitoneal der Bruchpforte innen dicht an.

Nach Unterbindung Abtragung der linken Adnexe. 3 Pfeilernähte; ein eigentlicher Bassini ist nicht möglich, da ein Theil der Fascie mit resecirt werden musste.

29. November: vollständiges Wohlbefinden. Das Kind trinkt gut, Stuhlgang regelmässig. Heilung p. p.

5. December 1900: geheilt entlassen.

Anfang Februar 1903 Nachuntersuchung: glatte, feste Narbe. Das Kind in vollkommenem Wohlbefinden.

Unter diesen 12 eingeklemmten Ovarialhernien bei Säuglingen befindet sich also nur eine Cruralhernie (1). Das entspricht durchaus den Erfahrungen bei Ovarialhernien überhaupt, während ja sonst beim Weibe die Schenkelhernien relativ häufiger vorkommen, wie die Leistenhernien.

Der Sitz betraf 6 mal die rechte und 6 mal die linke Seite. Das Verhältniss von r : l also = 1 : 1, während für gewöhnlich in den ersten Lebensjahren die rechtsseitigen Brüche bedeutend häufiger sind.

Nach König (Lehrbuch der spec. Chirurgie) beträgt das Verhältniss 3 : 1; auch bei uns betrug es bei den 17 operirten Kindern im 1. und 2. Lebensjahre wie 2 : 1.

Als Inhalt der Hernien ist vermerkt:

Ovarium allein	1 mal
Ovarium und Tube	7 =
Ovarium Netz und Darmschlinge . .	1 =
Ovarium, Tube und Darmschlinge .	1 =
Beide Ovarien und beide Tuben . .	1 =
Beide Ovarien, beide Tuben und Uterus	1 =

Missbildungen der Genitalien fanden sich in keinem einzigen Falle, doch war das Ovarium resp. die Tube in der Mehrzahl der Fälle in Folge der Einklemmung anderweitig verändert:

stark entzündet . . .	2 mal	(Fall 4 u. 6);
ausgesprochene Gangrän	5 =	(Fall 3, 7, 9, 11 u. 12);
cystische Entartung .	2 =	(Fall 5 u. 10).

In allen diesen Fällen wurden die Adnexe exstirpirt, nur im Fall 1, 2 und 8 konnten dieselben, da sie nicht ernstlich geschädigt waren, nach Lösung der Einklemmung reponirt werden. Zu der Entzündung resp. der Gangränescenz der Adnexe hatte in den meisten Fällen (4, 6, 9, 11 u. 12) eine Stieldrehung des Lig. latum beigetragen. Besonders hochgradig war dieselbe in unserem Falle, wo das Ovarium 3 mal im Sinne des Uhrzeigers um seine Achse gedreht war.

In den anderen Fällen ist es vielleicht durch eine Quetschung zur Entzündung des Organs gekommen.

Von Einklemmungssymptomen, resp. Reizerscheinungen des Peritoneums ist ausser Schmerzhaftigkeit relativ oft Erbrechen erwähnt (5 mal), während der Stuhlgang, wie es in der Natur der Sache liegt, keine besonderen Veränderungen zeigte.

Unser Fall ist besonders interessant durch die Bildung der vorderen Bruchsackwand aus dem verlagerten vorderen Blatte des Lig. latum; ein Beitrag zu der Behauptung Graser's: „Manche dieser Brüche (Ovarial-Brüche) entstehen zweifellos in der Weise, dass Theile des Ligamentum latum allmählich zum Bruchsack verwendet werden und damit auch die von ihm eingehüllten Genitalien hervortreten." (Handbuch der praktischen Chirurgie 2. Auflage. II. S. 914).

Zum Schluss spreche ich meinem hochverehrten Chef, Herrn Dr. Habs für die Anregung zu dieser Arbeit und die Unterstützung bei Anfertigung derselben meinen ergebensten Dank aus.

XXVII.—XXVIII.

Kleinere Mittheilungen und Hospitalberichte.

XXVII.

Aus der Kinderpoliklinik von Priv.-Doc. Dr. H. Neumann in Berlin.

Bericht über die chirurgischen und orthopädischen Erkrankungen in den Jahren 1896—1902.

Von

Dr. H. Maass,
Leiter der äusseren Abtheilung.

(Mit 7 Abbildungen.)

In der Berichtsperiode 1896—1902 kamen insgesammt 7247 Kinder zur Beobachtung resp. Behandlung, und zwar in den Jahren:

1896	467	Kinder
1897	669	"
1898	986	"
1899	1185	"
1900	1283	"
1901	1337	"
1902	1347	"
	Sa. 7237	Kinder.

Abzüglich 139 Kinder, bei denen ein objectiver Krankheitsbefund nicht zu erheben war, vertheilen sich die restirenden 7108 Fälle auf die einzelnen Krankheitsgruppen, nach denen das gesammte Material geordnet ist, in folgender Weise:

1. Verletzungen	1214	Fälle
2. Entzündungen	2603	"
3. Geschwülste	510	"
4. Angeborene Bildungs- und Formfehler	1135	"
5. Erworbene Formfehler	1646	"
	Sa. 7108	Fälle.

I. Verletzungen.

Geburtsverletzungen	15	Fälle
Contusionen	178	"
Penetrirende Verletzungen	326	"
Verbrennung	49	"
Erfrierung	13	"
Fremdkörperverletzungen	44	"
Fracturen (Infractionen)	513	"
Luxationen	12	"
Sonstige Gelenkverletzungen	59	"
Verletzungen innerer Organe	5	"
Sa.	1214	Fälle.

Die 15 Fälle von Geburtsverletzungen, die ich zu beobachten Gelegenheit hatte, vertheilen sich in der folgenden Weise:

Kephalhämatom	6	Fälle
Entbindungslähmungen	4	"
Fractura humeri	2	"
" femoris	3	"
Sa.	15	Fälle.

Hierzu kommt eine beträchtliche Zahl von Verletzungen der Kopfnickermuskeln während des Geburtsacts, die jedoch, da sie weniger an sich, als des consecutiven Schiefhalses wegen von Belang sind, erst bei diesem eingehender erörtert werden sollen.

Das Kephalhämatom kam fast ausnahmslos nach leichten Kopflagen zur Beobachtung, nur in einem Fall ist „langsamer Geburtsverlauf, aber ohne Kunsthülfe" angegeben; stets war der Sitz der Geschwulst das rechte Scheitelbein. In therapeutischer Hinsicht verdient die frühzeitige Aspiration des Blutergusses mit nachfolgendem Druckverband den Vorzug vor dem rein expectativen Verhalten, da bei letzterem die Heilung sehr langsam vor sich geht, und das abgehobene Periost die Ernährung des Knochens mitunter empfindlich beeinträchtigt, so dass — wie ich in einem Falle sah — tiefgreifende Substanzverluste entstehen können; die unter aseptischen Cautelen vorgenommene Aspiration des Blutergusses ist im Uebrigen ein ganz harmloser Eingriff.

Im Gegensatz zum Kephalhämatom entstehen die Entbindungslähmungen zumeist in Folge schwerer Geburten, besonders durch gewaltsame Extraction des nachfolgenden Kopfes (unter meinen 4 Fällen 3 mal); der Mechanismus der Verletzung ist hierbei nicht so sehr Druck auf dem Plexus brachialis, wie vielfach angenommen wird, als vielmehr eine übermässige Dehnung der Halsweichtheile, die dann ihren höchsten Grad erreicht, wenn der noch fixirte Kopf in eine abdurirte und rotirte Stellung zum Rumpf geräth; da der gleiche Mechanismus in der Regel auch den Geburtsverletzungen des M. sternocleidomastoideus zu Grunde liegt, so findet sich nicht ganz selten eine Combination beider Läsionen, so auch bei dem letzten der von mir beobachteten Kinder, wo auf der Seite der Lähmung der Muskel in grosser Ausdehnung fibrös degenerirt war.

In allen Fällen betraf die Lähmung nicht nur den M. deltoides, sondern auch die Mm. biceps, brachialis int. und supinator longus; das Bild dieser Lähmung ist ein recht charakteristisches: der Arm liegt schlaff und gestreckt dem Rumpf an, der Oberarm wird gar nicht, der in Pronation stehende Vorderarm wenig bewegt, während Hand und Finger völlig freie Beweglichkeit zeigen. Diagnostisch am wichtigsten ist die Unterscheidung von der Fractura colli humeri, die nicht immer ganz leicht ist; am zuverlässigsten erschien mir in dieser Hinsicht stets die völlig freie und schmerzlose passive Beweglichkeit des Schultergelenks bei der Lähmung, wohingegen — wenigstens bei frischen Fracturen — allen passiven Bewegungen ein lebhafter Widerstand unter Schmerzäusserung entgegengesetzt wird; alle sonstigen Fractursymptome, wie abnorme Beweglichkeit, Dislocation, Crepitation u. s. w. bieten bei der Epiphysenlösung der Säuglinge nur recht unsichere Kriterien. Die Prognose der Entbindungslähmungen ist in der Regel eine günstige; meist erfolgt spontan in den ersten Lebenswochen erhebliche Besserung der Bewegungsfähigkeit, die durch Massage und passive Bewegungen wesentlich gefördert wird; über den Werth der elektrischen Behandlung auf die von den Neurologen ein grosser Nachdruck gelegt wird, habe ich kein eigenes Urtheil.

Bei dem einzigen frischen Fall von Geburtsverletzung des Humerus, den ich zu untersuchen Gelegenheit hatte, war die Diagnose auf Fract. colli humeri aus der Schwellung, Schmerzhaftigkeit und Sugillation des Schultergelenks unschwer zu stellen; die Verletzung war die Folge der Lösung des in den Nacken geschlagenen Arms; die Heilung erfolgte im Extentionsverband gut. Bei dem zweiten Fall — einem 10jährigen Mädchen — konnte nur retrospectiv aus der Anamnese und der erheblichen Verkürzung des Oberarms (6 cm) die Diagnose gestellt werden. Alle 3 Femurfracturen waren durch geburtshülfliche Eingriffe bei Steissgeburten verursacht, 2 betrafen die Diaphyse, 1 die obere Epiphyse; nur der letztere Fall kam frisch — am 2. Tage post partum — in Behandlung, mit den classischen Symptomen einer freien Schenkelhalsfractur und wurde im Extensionsverband in guter Stellung und ohne wesentliche Verkürzung geheilt; die Kinder mit Diaphysenfractur standen bereits in der 3. resp. 4. Lebenswoche; bei beiden war die Fractur mit erheblicher Verkürzung und Aussenrotation, bei einem zudem mit Dislocatio ad axin consolidirt; hier wurde durch Osteoclase gute Correction erreicht.

Die Contusionen, d. h. die durch Fall, Schlag, Stoss u. s. w. verursachten, nicht penetrirenden Weichtheilsverletzungen bilden einen nicht unerheblichen Bruchtheil sämmtlicher Verletzungen in Kindesalter; ich habe 178 Fälle (= 15 Proc.) registrirt, auf die ich nur ganz kurz eingehe, da es zumeist Fälle ohne grosse Dignität sind. Bekannt ist, wie häufig gerade bei kleinsten Kindern in Folge des mächtigen subcutanen Fettpolsters und der Elasticität des noch zum Theil knorpligen Skeletts selbst schwere Weichtheilscontusionen (durch Fall aus dem Fenster u. s. w.) ohne gleichzeitige Knochenverletzung erfolgen; letztere auszuschalten ist natürlich die wichtigste diagnostische Aufgabe; starke Schmerzäusserung und Muskelspannung bei passiver Bewegung des be-

treffenden Gliedes, sowie ausgedehnte Sugillation wird immer den Verdacht auf Fractur erwecken müssen; alle zweifelhaften Fälle wird man jedenfalls vortheilhaft als Fractur behandeln, so ganz besonders die häufigen Contusionen des Vorderarms, hinter denen sich fast immer unvollkommene Brüche eines oder beider Vorderarmknochen verbergen. Die subcutanen Hämatome pflegen auch ohne Zuthun schnell resorbirt zu werden; nur in 2 Fällen sah ich in Folge gleichzeitig bestehender oberflächlicher Hauterosionen Vereiterung eintreten, die zur Incision Anlass gab. Für eine Infection subcutaner Blutergüsse auf hämatogenem Wege fehlt es mir an beweisenden Beobachtungen; um so häufiger sah ich gerade bei Kindern nach leichten und schweren Contusionen hämatogene Skelettinfectionen, worauf ich bei Erörterung der acuten und chronischen Osteomyelitis noch zurückkommen werde. Die inneren Organe werden auch bei schweren Contusionen nur selten in Mitleidenschaft gezogen; 4mal sah ich bei älteren Kindern nach Schädelcontusionen leichte Erscheinungen von Commotio cerebri (Pallor, Erbrechen, frequenter und kleiner Puls), die ausnahmslos in wenigen Tagen zurückgingen. Schwere Bauchcontusionen mit innerer Blutung, wie sie besonders durch Ueberfahrungen verursacht werden, gelangen begreiflicher Weise nicht in poliklinische Behandlung. Sehr exponirt für Contusionen sind die Hoden; ihre Quetschung verursacht Blutungen sowohl in die Scheidenhaut, als in das Parenchym; diese Verletzungen sind nicht immer belanglos; unter 5 Fällen kam es einmal zur völligen Atrophie des lädirten Organs, einmal zu secundärer Verkäsung, die die Castration benöthigte.

Die Zahl der beobachteten penetrirenden Verletzungen übertrifft noch erheblich die der Contusionen (326 = 24 Proc. aller Verletzungen); beinahe die Hälfte derselben (139) sind Kopfverletzungen, die bei Kindern fast ausnahmslos durch stumpfe Gewalten (Fall, Schlag, Stoss u. s. w.) verursacht werden, indem die zwischen Knochen und contundirenden Körper gepresste Haut — oft ziemlich lineär — einplatzt. Frische Kopfwunden eignen sich ausserordentlich zum primären Nahtverschluss, selbstverständlich nach sorgfältiger Revision der Wunde auf etwaige Verunreinigungen, Blutcoagula, Knochensequester u. s. w. und event. nach Abtragung stark gequetschter Hautränder. Auch bei tiefgreifenden Verletzungen ergiebt der frühzeitige Nahtverschluss fast ausnahmslos eine tadellose Prima, während die Tamponade in der Regel zu secundärer Infection führt, weil gerade durch die Tampons die pathogenen Keime der Kopfhaut ihren Weg in die Tiefe finden. Leider kommt ein grosser Theil dieser Kopfwunden in bereits inficirtem Zustande in Behandlung, woran besonders der Umstand Schuld hat, dass die häufig ganz minimale Hautwunde anfänglich gar keine oder eine fehlerhafte Versorgung durch Laienhände erfährt, bis am 4. oder 5. Tage nach der Verletzung die Symptome der beginnenden Kopfphlegmone (Kopfschmerz, Oedem der Kopfhaut und der Augenlider, Fieber) die Kinder der ärztlichen Behandlung zuführt. In allen diesen Fällen ist ausnahmslos die sofortige Operation indicirt, da der phlegmonöse Process sehr häufig einen parostealen Sitz hat, und wegen der sehr weiten Emissarien des kindlichen Schädels die Gefahr intracranieller Ausbreitung noch grösser ist, als bei Erwachsenen. Nach ausgiebiger, vor Allem bis auf den

Knochen dringenden Incision mit nachfolgender Jodoformtamponade sah ich ausnahmslos schnelle und complicationslose Heilung. Mehrfach musste ich indess bei Kindern, die anderen Orts bereits oberflächlich incidirt waren, noch nachträglich die Incision bis auf den Knochen vertiefen und fand zweimal bereits corticale Sequester als Folge der langdauernden parostealen Eiterung; dagegen kam es bei keinem der rechtzeitig bis auf den Knochen gespaltenen Phlegmonen zu nachträglicher Sequesterbildung.

Im Gegensatz zu den Kopfwunden sind die penetrirenden Verletzungen am Rumpf und an den Extremitäten der Kinder meist Schnitt-, Riss- oder Stichwunden, die durch allerhand scharfe oder spitze Gegenstände wie Glasscherben, Nägel, Splitter u. dergl. verursacht werden, und in der Regel nur harmlose Verletzungen der oberflächlichen Weichtheile darstellen; tiefgreifende Wunden, wie sie bei Erwachsenen als Folge von Maschinenverletzungen, Schlägereien u. s. w. entstehen, sind bei Kindern begreiflicher Weise seltene Ausnahmen. Zur Sehnennaht hatte ich nur zwei Mal Anlass, beide Male bei älteren Kindern nach Schnittverletzung an der Volarseite des Vorderarms; häufiger entstehen durch Fall der Kinder auf Spitzen eiserner Gitter tiefe Stichwunden am Gesäss oder anderen Körpertheilen; schwere Hiebwunden an den Fingern, auch Verlust ganzer Phalangen entstehen nicht selten dadurch, dass beim Holzhauen oder Zuckerschlagen der Angehörigen die Kinder unversehens mit den Fingern wzischen fahren. Zuweilen stossen sich kleine Kinder beim Spielen spitze oder stumpfe Gegenstände in den Körper; so verletzte sich ein Kind mit einer Stricknadel den harten Gaumen, ein anderes den Hodensack mit dem Stiel eines Farbenpinsels. Eine penetrirende Gelenkverletzung des 3. Metacarpo-Phalangealgelenks sah ich bei einem Knaben, der mit der Hand auf eine eiserne Gitterspitze gefallen war. Penetrirende Verletzungen der grossen Körperhöhlen, die bei Kindern überhaupt zu den grössten Seltenheiten gehören, kamen in der Poliklinik nicht zur Beobachtung.

Die Prognose der penetrirenden Verletzungen ist im Allgemeinen eine recht günstige, da bei der grossen vitalen Energie der kindlichen Gewebe nicht nur die Wundheilung sehr schnell von statten geht, sondern auch schwere Wundcomplicationen weit seltener sind als bei Erwachsenen; insbesondere phlegmonöse Infiltrationen pflegen sich bei sachgemässer Behandlung schnell zu begrenzen; in keinem Falle hatte ich eine schwere Allgemeininfection zu beklagen, Wunderysipel sah ich zwei Mal bei Kindern, die vorzeitig ohne Verband gelassen waren. Die Wundheilung erfolgt besonders bei jungen Kindern immer unter Production überschüssigen Narbengewebes und mit excessiver Vascularisation, wodurch die jungen Narben das Hautniveau keloidartig überragen und lange Zeit ihre hochrothe Färbung behalten; ein echtes Narbenkeloid habe ich indess nur in einem Falle beobachtet.

Die Wundbehandlung geschieht natürlich nach ganz den gleichen Gesichtspunkten als bei Erwachsenen; wo irgend angängig, bleibt die Wunde bis zur vollendeten Heilung unter dem ersten aseptischen Mullverband; nur bei kleinen Kindern, die ihre Verbände gern beschmutzen sowie bei secernirenden Wunden, wird der Verband öfter gewechselt und eventuell auch mit Sublimatgaze verbunden; Jodoformgaze verwende ich

nur in ganz beschränktem Maasse zur Tamponade inficirter Wunden. Feuchte Verbände sind fast immer entbehrlich, sie werden von der kindlichen Haut auch nie lange vertragen; nur bei sehr stark infiltrirten Wunden kann vorübergehend ein feuchter Sublimat- ($^1/_{10}$ $^0/_{00}$) oder Thonerde (1 Proc.) Verband resp. Salzwedel'scher Spiritusverband von Nutzen sein. Besondere Sorgfalt ist auf die exacte Fixirung der Verbände durch übergelegte Stärkebinden zu legen, da nur diese die Kinder an vorzeitigem Abreissen der Verbände hindern.

Die Verletzungen durch Verbrennung und Erfrierung, die ich zu behandeln Gelegenheit hatte (62 Fälle), waren durchweg geringfügiger Natur und boten wenig Bemerkenswerthes. Bei oberflächlichen Verbrennungen leistete das Einpudern mit Euguform wegen seiner schmerzstillenden Wirkung gute Dienste, bei Verbrennungen 3. Grades verwende ich Jodoformpulver-Verbände, die möglichst selten gewechselt werden; eine wichtige Aufgabe ist bei den tiefgreifenden Verbrennungen die Verhütung von Narbencontracturen durch plastischen Ersatz des Hautdefectes; ich habe in 2 Fällen die Transplantation Thiersch'scher Läppchen mit gutem Erfolg vorgenommen und möchte auch im Hinblick auf die aus anderen Indicationen vorgenommenen Thiersch'schen Transplantationen hervorheben, dass die überpflanzten Epidermisläppchen bei Kindern mit viel grösserer Sicherheit anheilen als bei Erwachsenen. Für die Behandlung der örtlichen Erfrierungen, insbesondere der Frostbeulen an Fingern und Zehen besitzen wir leider wenig zuverlässige Mittel; am besten hat sich mir noch bei offenen Frostbeulen der Jodoformpulver-Verband, bei geschlossenen neben heissen Bädern das Betupfen mit Tinctura-Jodi bewährt.

Eine Eigenthümlichkeit des Kindesalters sind die Fremdkörperverletzungen, von denen ich 44 Fälle registrirt habe. Da die sehr häufigen Fremdkörper in der Nase, im Ohr, im Rachen u. s. w. in der Regel in der Halsabtheilung der Poliklinik zur Behandlung kommen, so beziehen sich meine Beobachtungen vorwiegend auf Fremdkörper in den äusseren Weichtheilen (Holz- und Glassplitter, Nadeln, Nägel, Drahtstückchen u. a.) In frischen Fällen gelingt die Extraction gewöhnlich leicht, später stösst dieselbe dagegen oft auf Schwierigkeiten, weil die unter die Haut gedrungenen Fremdkörper bald ihren ursprünglichen Sitz verlassen und in tiefere Gewebsschichten vordringen; oft glaubt man den Fremdkörper unter der Haut zu fühlen, bei der Operation aber findet man nichts als ein schwieliges Narbengewebe ohne eine Spur von Fremdkörper; zuweilen zeigt dann ein in die Tiefe führender Narbenstrang den Weg, den der Fremdkörper genommen. In älteren Fällen wird man deshalb die Extraction nur dann versuchen, wenn der Fremdkörper Schmerzen oder sonstige Störungen (Infection) verursacht, dann aber möglichst in Narkose mit ausgiebiger Schnittführung. Viele Fremdkörper heilen thatsächlich völlig reactionslos ein; so sah ich bei einem 3jährigen Knaben durch eine in das linke Kniegelenk gedrungene Nadel nur ganz vorübergehend Schmerzen und Functionsstörungen verursacht; überhaupt pflegen metallene Fremdkörper nur selten Infection zu veranlassen, weit eher Holzsplitter sowie mitgerissene Kleiderfetzen; ein grosser Theil von Panaritien, Paronychien und Handphlegmonen war auf Holzsplitterverletzungen zurückzuführen; durch einen Kleiderfetzen entstand bei einem

Knaben nach Verletzung des Scrotum eine schwere Scrotalphlegmone, die schliesslich zu einem properitonealen Abscess oberhalb der Symphyse führte; nach Incision und Entfernung des Kleiderfetzens trat schnelle Heilung ein. Bemerkenswerth sind noch die in ihrer Entstehung nicht immer ganz aufgeklärten Penisumschnürungen; ich fand in einem Falle — bei einem 1½jährigen Kinde — einen derartigen Schnürring im Sulcus coronarius, der durch ein Büschel blonder, dem Kopfhaar des Kindes gleichender Haare gebildet war und starkes Oedem der Glans verursachte. Bezüglich der Fremdkörper in inneren Organen verfüge ich nur über einen bemerkenswerthen Fall; es handelte sich um einen Kleiderhaken im Larynx eines vierjährigen Kindes, der, nachdem er lange Zeit symptomlos geblieben war, plötzliche erhebliche Larynxstenose verursachte, und nach vergeblichen endolaryngealen Versuchen von mir durch Laryngofissur entfernt wurde.

Den bei weitem grössten Bruchtheil aller Verletzungen im Kindesalter bilden die Fracturen und Infractionen (513 Fälle = 42,2 Proc.). Hinsichtlich der Entstehung der kindlichen Brüche ist zu bemerken, dass dieselben zumeist durch indirecte Gewalteinwirkung entstandene Biegungsbrüche darstellen; das gilt besonders von den Brüchen des Schlüsselbeines, der oberen Extremität und des Oberschenkels, während die Brüche des Unterschenkels, sowie der kurzen Röhrenknochen an Hand und Fuss, sowie die Schädel- und Gesichtsfracturen, häufiger durch directe Gewalteinwirkung entstehen.

Was den Sitz und die Art der Brüche betrifft, so finden sich zwischen den Brüchen der Kinder und denen der Erwachsenen bemerkenswerthe Differenzen, die sich weniger aus der Verschiedenheit der äusseren Gewalteinwirkungen, als aus anatomischen Eigenthümlichkeiten des kindlichen Skeletts ergeben. Eine nur den Wachsthumsjahren eigene Fracturform sind die traumatischen Epiphysenlösungen, die nach meinen Beobachtungen etwa ein Viertel aller kindlichen Brüche darstellen. Besonders oft waren das obere und untere Humerusende, sowie die unteren Enden von Radius und Tibia der Sitz traumatischer Epiphysenlösungen; diese Brüche entstehen in der Regel durch directe Gewalteinwirkung (Fall auf die Schulter, das Ellbogengelenk u. s. w.) und bieten sowohl in diagnostischer als prognostischer Hinsicht mancherlei Eigenthümlichkeiten; da es sich oft um intraarticuläre Brüche handelt, so pflegt der begleitende Hämarthros die Diagnose sehr zu erschweren, dazu kommt die geringe Dislocation und das häufige Fehlen jeglicher Crepitation, so dass beim Mangel eines Röntgenapparates oft nur eine Wahrscheinlichkeitsdiagnose möglich ist. Die an sich sehr gute Prognose der Fracturen im Kindesalter wird bei den Epiphysenlösungen durch die häufige Betheiligung der Gelenke sowie durch Läsionen des Wachsthumsknorpel ein wenig getrübt; erstere giebt zu Bewegungsdefecten, letztere zu secundären Wachsthumsstörungen Anlass. So habe ich in einem Fall nach Lösung der oberen Humerusepiphyse Versteifung im Schultergelenk, dreimal nach Condylenbrüchen, von denen freilich nur einer frisch in meine Behandlung kam, schwere Bewegungsstörungen im Ellbogengelenk beobachtet; auch Wachsthumsstörungen kommen gerade nach Ellbogengelenkbrüchen häufiger zur Beobachtung; wiederholt sah ich Cubitus

valgus in Folge ungleichmässigen Längenwachsthums des unteren Humerusendes nach Condylenfractur. Eine sehr hochgradige — 6 cm betragende — Verkürzung beobachtete ich am Oberschenkel eines 13jährigen Mädchens, das im 7. Lebensjahr durch einen Fall auf das betreffende Knie wahrscheinlich eine Lösung der unteren Femurepiphyse erlitten hatte. Eine zweite Eigenthümlichkeit der Fracturen im Kindesalter bilden die sehr häufigen unvollkommenen Brüche — Infractionen —, die keineswegs ausschliesslich rhachitische Kinder betreffen; besonders am Vorderarm älterer, sonst völlig gesunder Kinder finden sich unvollkommene Brüche des Radius oder beider Vorderarmknochen nicht selten, die, wie schon früher erwähnt, leicht übersehen, resp. als „Contusion des Vorderarmes" gedeutet werden, weil alle charakteristischen Fractursymptome fehlen; aber die stets vorhandene Pronation des Vorderarmes und Schmerzhaftigkeit beim Versuch der Supination sichert die Diagnose; auch unvollkommene Biegungsbrüche des Schlüsselbeines und des Femur habe ich bei nichtrhachitischen Kindern wiederholt beobachtet: die Elasticität des kindlichen Skeletts macht ihre Entstehung leicht verständlich. Auf die rhachitischen Infractionen, ihre Pathogenese und ihr Verhältniss zu den rhachitischen Curvaturen, sowie auf die rhachitischen Spontanfracturen werde ich bei Erörterung der rhachitischen Wachsthumstörung noch etwas näher eingehen müssen. Die Frequenz der rhachitischen Infractionen, die in den ersten 3 Lebensjahren eine enorme ist, fällt vom vierten Lebensjahr an jäh ab; von den einzelnen Skeletttheilen waren vorwiegend Schlüsselbein, Vorderarm und Oberschenkel, seltener der Unterschenkel und nur ganz ausnahmsweise der Oberarm Sitz rhachitischer Infractionen. Complicirte Fracturen sind im Kindesalter an sich selten und kommen naturgemäss nur ausnahmsweise in poliklinische Behandlung; abgesehen von mehreren Fracturen des Nasenskeletts und der Kiefer, die in der Regel mit Schleimhautverletzungen complicirt sind, habe ich nur eine complicirte Oberschenkelfractur und eine der Tibia beobachtet; erstere war durch Fall des Kindes auf eine Dreschmaschine, diese durch Auffallen eines Schleifsteines auf den Unterschenkel des Kindes verursacht.

Die Heilung der kindlichen Brüche erfolgt meist überraschend schnell, so dass für die Behandlung als ungefähre Regel gelten kann, den immobilisirenden Verband etwa halb so lange als bei Erwachsenen liegen zu lassen; nur am Ober- und Unterschenkel rhachitischer Kinder habe ich mehrfach ein längeres Ausbleiben der Consolidation beobachtet, besonders dann, wenn die Extremität längere Zeit vertical suspendirt wurde.

Die von mir behandelten Fracturen vertheilen sich auf die einzelnen Skeletttheile folgendermaassen:

Schädel	7	} = 4,5 Proc.
Gesichtsknochen und Kiefer	16	
Rumpfskelett	8	= 1,5 "
Schlüsselbein (und Schulterblatt)	156	= 30,5 "
Oberarm	82	= 16,0 "
Vorderarm	112	= 22,0 "
Oberschenkel	88	= 17,0 "
Transport:	469	Fälle

Transport	469	Fälle
Unterschenkel	36 =	7,0 Proc.
Hand und Fuss	8 =	1,0 „
	Sa. 513	Fälle.

Unter den 7 Schädelbrüchen befanden sich 6 Convexitätsbrüche und 1 Basisfractur, welch letztere wegen Compressionserscheinungen in Krankenhausbehandlung überwiesen werden musste; die 6 Convexitätsbrüche, die Kinder im 1. und 2. Lebensjahr betrafen, verliefen ausnahmslos ohne alarmirende Erscheinungen und kamen sämmtlich bei expectativer Therapie zur Heilung; bei einem Kinde fand sich eine Stirnbeindepression, sonst Fissuren der Stirn- oder Scheitelbeine; in keinem dieser Fälle bestanden Erscheinungen intracranieller Blutung, zweimal dagegen diffuse epicranielle Hämatome, nach deren Resorption erst die Knochenfissur fühlbar wurde; bei einem 8 Monate alten Kinde beobachtete ich 6 Tage nach Verletzung der linken Schläfenbeinschuppe eine Meningocele traumatica; die Anfangs sehr ausgedehnte fluctuirende und leicht reponible Geschwulst, die sich beim Schreien des Kindes prall anspannte, ging innerhalb 14 Tagen spontan zurück, während gleichzeitig die fühlbare Schädellücke sich schnell verkleinerte; irgendwelche Zeichen von Rhachitis waren nicht nachweisbar. Durch Fall auf das Gesicht oder durch Schlag und Stoss gegen dasselbe entstehen Brüche der Nasenbeine und Verbiegungen des Vomer (12 Fälle), die meist Nasenbluten sowie starke äussere Sugillation verursachen und zu entstellenden Deviationen Anlass geben; doch lässt sich in frischen Fällen durch Tamponade der Nasenlöcher und äussere Heftpflasterverbände ein gutes kosmetisches Resultat erreichen; seltener sind bei Kindern Fracturen des Processus alveolares der Kiefer (4 Fälle), die auch in der Regel mit Schleimhautverletzungen complicirt sind und, wie bei Erwachsenen, mittelst dentaler Schienen behandelt werden müssen.

Unter den 8 Fracturen des Rumpfskeletts ist von besonderem Interesse eine Fractur der Brustwirbelsäule bei einem 7jährigen Knaben, die unter dem Bilde der Spondylitis traumatica (Kümmel'sche Krankheit) verlief und mit hochgradigem Gibbus zur Heilung kam; der Fall ist bereits früher in extenso mitgetheilt[1]); zweimal kam es durch directe Gewalteinwirkung zu Absprengungen eines Processus spinosus; bei einem älteren Mädchen sah ich eine Fissur des Sternum nach Stoss gegen die Brust; die übrigen Fälle betreffen Rippenfracturen resp. Infractionen.

Die so überaus häufigen Schlüsselbeinbrüche der Kinder sind im Ganzen leichte Verletzungen, da es sich meist um unvollkommene Brüche handelt und erhebliche Dislocationen zu den Seltenheiten gehören; die Diagnose ist bei der Oberflächlichkeit des Knochens fast immer schon aus der Inspection (Bluterguss!) zu stellen; für die Behandlung gebe ich dem Désault'schen Verband den Vorzug vor dem Sayre'schen Heftpflasterverband, weil dieser Ekzeme verursacht und von den Kindern oft vorzeitig abgerissen wird; freilich muss auch der Désault durch Stärkebinden gut fixirt werden; fast immer genügt eine 8—10tägige

1) Hergens, Zur Frage des Spondylitis traumatica. Dissert. Leipzig 1900.

Behandlungsdauer; der anfänglich oft sehr sichtbare Callus pflegt sich im Laufe der Jahre gänzlich zurückzubilden. Brüche des Schulterblatts scheinen bei Kindern extrem selten zu sein; in meiner Statistik findet sich nur ein Fall (Bruch des Akromion).

Unter den 82 Brüchen des Humerus stehen numerisch an erster Stelle diejenigen des unteren Humerusendes, an zweiter die Brüche im anatomischen resp. chirurgischen Hals, erst an dritter die Diaphysenbrüche; die letzteren sind fast immer leicht zu erkennen, während die Diagnose der Schulter- und Ellbogenbrüche oft Schwierigkeiten verursacht; doch lässt sich aus dem vorangegangenen Trauma, der Sugillation, der Gelenksschwellung und der Functionsbehinderung des betreffenden Gelenkes die Diagnose meist auch ohne Durchleuchtung mit genügender Sicherheit stellen. Die Epicondylenfractur ist von den intraarticulären Brüchen des Ellbogengelenks leicht zu unterscheiden, weil der Gelenkerguss fehlt, und die passive Beweglichkeit nur bei extremer Beugung resp. Streckung schmerzhaft ist, während bei den Condylenbrüchen zwar die Streckung frei, aber die Beugung nie über den rechten Winkel möglich ist; bei der Fractur. condylica und intracondylica ist das Gelenk vorwiegend im queren, bei der Fract. supracondylica im antero-posteriorem Durchmesser verbreitert, weil das untere Humerusfragment nach hinten dislocirt wird. Dadurch entsteht eine grosse Aehnlichkeit mit der Luxation beider Vorderarmknochen nach hinten; doch gelingt bei der Fractur. supracond. die Reposition des unteren Humerusfragments durch Zug am Vorderarm ohne Weiteres, während die Reposition der Luxation grosse Schwierigkeiten bietet. Die Prognose der Ellbogenbrüche ist bei Kindern keineswegs so ungünstig als bei Erwachsenen; unter 52 von mir behandelten Kindern hatte ich nur bei zweien schwere Bewegungsstörungen, bei einem Ankylose zu beklagen; den in rechtwinkliger Beugung und bei supinirtem Vorderarm angelegten Gypsverband lasse ich nie länger als 12—14 Tage liegen, beginne dann mit Massage und passiven Bewegungen, die anfänglich allerdings grosse Schmerzen verursachen. Die Brüche am Vorderarm sind Brüche des Radius oder beider Vorderarmknochen, wogegen isolirte Brüche der Ulna bei Kindern kaum vorkommen; auf die Häufigkeit der unvollkommenen Diaphysenbrüche und die Epiphysenlösungen am unteren Radiusende wurde bereits hingewiesen, ebenso auf die pathognostische Stellung des Vorderarms in Pronation und die Schmerzhaftigkeit der Supination, ein Symptom, welches stets die Diagnose sichert. In einem in supinirter Stellung von der Hand bis zur Mitte des Oberarms reichenden Gypsverband erfolgt die Heilung innerhalb 8—10 Tage.

Die Oberschenkelbrüche kleiner Kinder sind fast immer rhachitische Infractionen der Diaphyse, die am besten unter verticaler Suspension im Streckverband behandelt werden; doch nimmt die Consolidation oft recht lange Zeit in Anspruch; bei älteren Kindern kommen auch Schenkelhalsfracturen (Lösungen der oberen Epiphyse) zur Beobachtung, die jedoch meist verkannt werden und zu Verwechselung mit Coxitis Anlass geben. Nach traumatischer Lösung der unteren Epiphyse sah ich in einem Fall — wie schon erwähnt — einen Wachsthumsdefect von 6 cm. Die geringste Neigung zur Consolidation zeigen nach meinen Erfahrungen Unterschenkelfracturen, die am unteren Drittel der Tibia oder

am unteren Epiphysenende erfolgen; wiederholt waren die Kinder nach Abnahme des ersten Gypsverbandes ausser Stande aufzutreten, so dass ein zweiter Verband nöthig wurde; ich lasse den ersten Verband deshalb jetzt mindestens 4 Wochen liegen und ältere Kinder nach den ersten 14 Tagen bereits im Verband umhergehen, wodurch erfahrungsgemäss die Consolidation begünstigt wird.

In auffälligem Contrast zur Häufigkeit der Fracturen und Infractionen steht die Seltenheit der traumatischen Luxationen im kindlichen Alter, die sich ebenso aus der grossen Elasticität und Dehnbarkeit der Gelenkbänder, wie aus der leichten Verletzlichkeit der knöchernen Gelenkconstituentien erklärt; den 513 Brüchen meiner Statistik stehen nur 12 Luxationen gegenüber; davon entfallen auf das

Sternoclaviculargelenk	3
Schultergelenk	1
Ellbogengelenk	6
Finger-, Zehengelenke	2
Sa.	12 Fälle.

Die hiernach relativ häufigen Luxationen im Sternoclaviculargelenk betrafen Kinder im 4.—6. Jahr und waren durch Fall auf das Schultergelenk resp. den vorgestreckten Arm entstanden; in allen 3 Fällen war das sternale Schlüsselbeinende nach vorn dislocirt und bildete hier einen hässlichen Vorsprung unter der Haut; so leicht bei Zug am Arm die Reposition gelang, so schwer liess sich — wenigstens auf unblutigem Wege — eine dauernde Retention erreichen: übrigens hinterlässt die Verletzung abgesehen von der Deformität keine nennenswerthen Störungen. Die einzige von mir beobachtete Schultergelenkluxation war eine typische Lux. subacromialis bei einem 3jährigen Knaben, deren Entstehungsmechanismus nicht sicher festgestellt werden konnte. Von den 6 Ellbogengelenkluxationen betraf nur eine beide Vorderarmknochen (typische Luxation nach hinten), 5 Subluxationen des Radius nach vorn resp. vorn und aussen. Während die Prognose der letzteren Verletzung fast immer eine gute ist, hinterlässt die nichteingerenkte Luxation beider Vorderarmknochen dauernde Beugecontractur und schwere Bewegungsstörungen, so dass ihre frühzeitige Erkennung, über die das Nöthige schon bei den Gelenkbrüchen gesagt wurde, von grösster Bedeutung ist. Die beiden Finger- und Zehenluxationen betrafen das 3. Metacarpophalangealgelenk (durch Fall auf den Handrücken), und das 1. Metatarsophalangealgelenk (durch Ueberfahrung); in letzterem Fall, der erst 2 Monate nach der Verletzung in Behandlung kam, musste die Resection des Metatarsalköpfchens gemacht werden.

Zahlreicher sind die Contusionen und Distorsionen der Gelenke, von denen ich 59 Fälle verzeichnet habe. Die Contusionen sind, sofern sie nicht bei skrophulösen Kindern den Ausbruch der Gelenktuberculose einleiten, zumeist belanglose Verletzungen; viel seltener als bei Erwachsenen kommt es zu chronischem Hämarthros oder Hydarthros; nur bei einem Kinde sah ich nach Fall auf das Kniegelenk einen hartnäckigen Hydarthros, der erst nach wiederholter Punction und Carbolausspülungen verschwand; auch die traumatische Entstehung freier Ge-

lenkkörper (Gelenkmäuse) scheint im Kindesalter äusserst selten zu sein. Die Bandzerreissungen, die ich vorzugsweise bei grösseren Kindern nach Verstauchung des Fussgelenks am Lig. talo-fibulare, nur ganz selten am Handrücken beobachtete, werden am besten wie Fracturen mit immobilisirendem Verband (8 Tage) und nachfolgender Massage behandelt. Eine eigenartige, auch im Kindesalter nicht ganz seltene Gelenkverletzung ist das Dérangement interne des Kniegelenks, die Abreissung eines oder beider Menisci von ihren Bandinsertionen; ich habe sie einmal nach Fall auf das Kniegelenk, ein andermal nach Sprung aus grosser Höhe beobachtet; die Symptome sind sehr charakteristisch, indem der abgerissene Zwischenknorpel bei jeder extremen Streckung unter lautem knackenden Geräusch seitwärts sicht- und fühlbar hervorspringt, um bei der Beugung wieder zu verschwinden; durch Einklemmung kommt es während des Gehens mitunter zu heftigen Schmerzanfällen bei völligem Unvermögen, das flectirte Knie irgendwie zu bewegen. Therapeutisch kann nur die Arthrotomie und Exstirpation des betreffenden Meniscus in Frage kommen.

II. Entzündungen.

a) Acute und subacute Infectionen.		
Hautabscesse und Phlegmonen	409	Fälle.
Panaritium und Paronychium	90	=
Erysipelas	28	=
Sonstige Hautaffectionen (Ekzem, Geschwüre u. a.)	67	=
Nabelinfectionen	53	=
Lymphangitis	3	=
Acute und subacute Lymphadenitis	535	=
Parulis	56	=
Parotitis	5	=
Retropharyngealabscess	6	=
Mastitis	38	=
Balanitis	109	=
Periproktitis	45	=
Tendovaginitis und Bursitis	14	=
Ganglien	28	=
Acute Knochen- und Gelenkentzündung	146	=
b) Tuberculose.		
Hauttuberculose	13	=
Scrophuloderm, kalte Abscesse	126	=
Drüsentuberculose	176	=
Sehnenscheiden- und Schleimbeuteltuberculose	10	=
Knochen- und Gelenktuberculose	450	=
c) Lues	22	=
d) Entzündungen innerer Organe	92	=
	Sa. 2603	Fälle.

Den grössten Bruchtheil aller chirurgischen Erkrankungen im Kindesalter bilden in meiner Casuistik die entzündlichen Affectionen, die mit 2603 Fällen 36,6 Proc. sämmtlicher behandelter Fälle ausmachen.

Numerisch an erster Stelle stehen die eitrigen Erkrankungen resp. ihnen verwandte Processe in den oberflächlichen Weichtheilen (Hautabscesse und Phlegmonen, Panaritium, Drüsenentzündungen, Sehnenscheidenentzündung u. a.), von denen ich 1468 Fälle registrirt habe, während die tuberculösen Weichtheilentzündungen (Scrophuloderm, kalte Abscesse, Drüsentuberculose u. s. w.) nur mit 325 Fällen vertreten sind; entgegengesetzt ist das Frequenzverhältniss am Skelett: 140 acut oder subacut eitrigen Entzündungen der Knochen und Gelenke stehen 450 Fälle von Skeletttuberculose gegenüber. Luetische Affectionen der äusseren Weichtheile resp. des Skeletts wurden bei 22 Kindern, entzündliche Affectionen innerer Organe, die eine chirurgische Behandlung erforderten, in 92 Fällen behandelt.

Hautabscesse und Phlegmonen sind im Säuglingsalter besonders häufig; von 409 bezüglichen Fällen entfallen 240 = 60 Proc. auf Kinder unter 1 Jahr; obwohl es sich oft um kachektische Säuglinge handelt, so ergiebt doch die rechtzeitige Eröffnung der Abscesse und Phlegmonen, sofern man grössere Blutverluste und Narkose vermeidet, keine ungünstige Prognose; nur bei Kindern mit tiefgreifenden nekrotisirenden Phlegmonen waren die Resultate fast immer schlechte, weil die Gewebe bei solchen Kindern überhaupt keine Heilungstendenz mehr zeigen. Bei den multiplen Hautabscessen der Säuglinge (Furunculosis cachecticorum) eröffne ich mit gutem Erfolge die massenhaft aufschiessenden furunculösen Knoten möglichst noch vor völliger Erweichung mit dem rothglühenden Thermokauter, wobei jeglicher Blutverlust vermeidbar ist, und ordinire tägliche Sublimatbäder; vorzügliche Wirkung haben auch bei den multiplen Hautabscessen der Säuglinge die Salzwedel'schen Spiritusverbände.

Von grösserem Interesse sind die Nabelinfectionen der Säuglinge (35 Fälle); 2 mal sah ich von der Nabelwunde Erysipel ausgehen, — beide Mal mit letalem Ausgang; weit häufiger ist die Nabelwunde die Eingangspforte für pyämische Infectionen, ohne dass es am Nabel selbst zu nachweisbaren Veränderungen kommt; diese Fälle sind, da sie sich meist als multiple Knocheneiterungen manifestiren, der acuten Osteomyelitis zugezählt; auch sie geben in der Regel eine schlechte Prognose. Die örtlichen Nabelinfectionen können oberflächlich bleiben (Nabelblennorrhoe, Granulom) oder längs der Gefässe in die Tiefe fortschreiten; das Nabelgranulom kommt nach Abtragung oder Verätzung der Granulationswucherung unter trockenem aseptischem Verband regelmässig zu schneller Heilung. Von Kindern mit Phlebitis umbilicalis gingen zwei an septischer Peritonitis zu Grunde; bei Arteriitis umbilicalis habe ich wiederholt grössere properitoneale Eitersenkungen gespalten und unter Jodoformtamponade heilen sehen; bei einem Kinde beobachtete ich Heilung nach spontanem Durchbruch der Eitersenkung in die Vagina.

Erysipele nehmen bei Säuglingen ausser von der Nabelwunde auch von allen möglichen anderen oberflächlichen Hautdefecten ihren Ausgang und verlaufen in der Regel unter gleichzeitiger Betheiligung des subcutanen Gewebes (Erysipeloid); bei älteren Kindern kamen auch typische spontane Gesichtserysipele zur Beobachtung; die Neigung zu Wunderysipelen fand ich bei älteren, sauber gehaltenen Kindern weit geringer als bei Erwach-

senen. Für die örtliche Behandlung kann ich nach mehrfachen Versuchen eine 20proc. Ichthyolvaseline am meisten empfehlen.

Typische Lymphangitis habe ich nur 3 mal — bei älteren Kindern — beobachtet, sie ging in allen 3 Fällen unter feuchtem Verbande des elevirten Gliedes schnell zurück. Die um so häufigeren Drüseneiterungen vertheilen sich auf die einzelnen Drüsengruppen in folgender Weise:

Lymphadenitis	auricularis . . .	21	Fälle
"	nuchalis	30	"
"	submentalis . . .	31	"
"	submaxillaris .	314	"
"	axillaris	59	"
"	cubitalis	14	"
"	inguinalis . . .	66	"
	Sa.	535	Fälle.

Die an Häufigkeit alle anderen übertreffenden Entzündungen der Drüsen am Kieferwinkel (Lymphad. submaxillaris) treten oft anscheinend idiopathisch auf, weil der Zusammenhang mit den sie verursachenden Schleimhautaffectionen nicht immer so klar zu Tage liegt, wie bei den von einer äusseren Eingangspforte fortgeleiteten Drüsenaffectionen; das Abhängigkeitsverhältniss dieser Halsdrüsenentzündungen von den Katarrhen der oberen Schleimhäute findet übrigens auch in der epidemischen Häufung der Fälle bei Eintreten ungünstiger Witterungsverhältnisse im Frühjahr und Herbst seinen Ausdruck. Obwohl der Satz „ubi pus, ibi incide" natürlich auch für die Drüseneiterungen am Platze ist, so bin ich doch nach reichlicher Erfahrung ein Gegner der frühzeitigen Incision, weil im Beginn häufig mehrere nicht confluirende Eiterherde vorhanden sind, und bei frühzeitiger Operation einzelne derselben in der Tiefe leicht übersehen werden können, so dass man später zu neuen Incisionen genöthigt ist, ich lasse deshalb im Beginn fleissig feuchtwarme Umschläge machen und incidire erst bei ausgedehnterer oberflächlicher Fluctuation; dieses zuwartende Verhalten, das ich bei allen unter starkem Druck stehenden Eiterungen für nicht berechtigt halte, hat sich mir bei den Drüsenentzündungen ausnahmslos völlig unschädlich erwiesen und trefflich bewährt; zudem kann man bei der späten Incision mit viel kleinerem Hautschnitt auskommen, als bei den frühzeitigen. Aus der Menge der im Ganzen recht harmlosen Halsdrüsenentzündungen heben sich die scarlatinösen Drüsenaffectionen in mehrfacher Hinsicht als ganz besonders bösartige hervor; bei fast allen Kindern, die ich wegen scarlatinöser Drüsen operirte, fanden sich ausgedehnte nekrobiotische Tumoren von glasigspeckigem Aussehen mit nur geringer Tendenz zur Erweichung; die Incision erwies sich fast immer nutzlos, so dass ich in letzter Zeit stets die ganzen Drüsentumoren von vornherein exstirpirt habe; das ist um so mehr erforderlich, als der Process meist die Drüsenkapsel durchbricht und ausgedehnte infiltrirende Phlegmonen der Halsweichtheile bewirkt, für die erst nach Exstirpation der Drüsen günstige Wundverhältnisse geschaffen werden; von besonderem praktischen Interesse sind die häufigen Ver-

wachsungen der Scharlachdrüsen mit den tiefen Halsgefässen, sodass bei der Exstirpation Verletzungen derselben, bes. der V. jugular. comm. mitunter gar nicht zu vermeiden sind; ich habe sie zweimal erlebt, bin aber in beiden Fällen der Blutung aus der angerissenen Vene durch Tamponade Herr geworden. Auch der M. sternocleidomastoideus wird durch die scarlatinösen Halsphlegmonen zuweilen in Mitleidenschaft gezogen; es kommt, ähnlich wie beim angeborenen Schiefhals, zu Myositis interstitialis fibrosa mit Muskeldegeneration, wodurch ich bei 3 Kindern ein typisches, sehr schmerzhaftes und hartnäckiges Caput obstipum entstehen sah. Die Betheiligung der seitlichen retropharyngealen Drüsen fand ich wiederholt sowohl bei Scharlachtumoren als auch bei den gewöhnlichen Drüsenentzündungen; sie verursacht ähnliche Erscheinungen als der typische Retropharyngealabscess, wenn auch nie so hochgradig; während ich bei letzterem die Incision stets vom Munde aus vornehme, operirte ich bei den vom Kieferwinkel aus retropharyngeal sich ausbreitenden Entzündungen wiederholt mit bestem Erfolg von aussen; stets gelang es, von einem äusseren Schnitt hinter dem Sternocleidomastoideus mit dem Finger stumpf bis gegen die Wirbelsäule vorzudringen und den Abscess zu entleeren. Die submentalen Drüsenentzündungen geben leicht zu Verwechslungen mit der Parulis Anlass, doch ist bei letzterer — abgesehen von den vorangehenden Zahnschmerzen — die Unterkiefergeschwulst viel fester mit dem Knochen verlöthet als bei der Drüsenentzündung; zudem führt die Incision der Parulis auf den vom Periost entblössten Knochen; die Prognose ist eine ausnahmslos gute.

Bei den axillaren, cubitalen und inguinalen Drüsenentzündungen war die regionäre Infection meist leicht nachweisbar; bemerkenswerth ist, dass bei Kindern nach örtlicher Infection an Hand oder Vorderarm nicht selten die cubitalen Drüsen erkranken, während bei Erwachsenen fast nur die axillaren Drüsen hierauf reagiren. Schwere Achseldrüsenerkrankung sah ich wiederholt bei Kindern nach Impfung und musste in 3 Fällen die Drüsentumoren extirpiren, da sie ähnlich wie die Scharlachdrüsen keine rechte Tendenz zur Erweichung zeigten. Nicht zu verwechseln mit der Lymphadenitis axillaris suppurativa ist die Hydradenitis axillaris, die besonders im Sommer häufig Abscesse in der Achselhöhle verursacht.

Die oberflächlichen eitrigen Panaritien und Paronychien der Kinder (90 Fälle) bieten wenig Bemerkenswerthes, ihre Behandlung geschieht nach den gleichen Grundsätzen wie bei Erwachsenen.

Eine specifische Säuglingsaffection ist die Mastitis phlegmonosa die in 38 Fällen Anlass zur Incision gab, und wie jede andere oberflächliche Phlegmone nach Entleerung des Eiters zu schneller Heilung kam.

Die periproktalen Eiterungen der Kinder, von denen ich 45 Fälle operirt habe, sind verschiedener Provenienz: zum Theil handelt es sich um einfache in die Tiefe dringende subcutane Abscesse, zum Theil aber um richtige periproktitische, seltener um bartholinitische Eiterungen (3 Fälle); die Entleerung des Eiters vom Perineum aus pflegt, falls nicht ein scrophulöses Leiden zu Grunde liegt, schnelle Heilung herbeizuführen.

Balanitische Zustände kamen bei Säuglingen sowie auch bei älteren Kindern im 2., selbs noch 3. Lebensjahr zur Beobachtung; ausnahmslos handelte es sich um Kinder, bei denen die epitheliale Verklebung

zwischen Präputium und Glans noch gar nicht oder nur unvollkommen gelöst war, und die hierdurch retinirten Smegmamassen einen dauernden Entzündungsreiz abgaben; für die Annahme einer angeborenen Vorhautenge als Ursache der Erkrankung finden sich nach meinen Beobachtungen niemals objective Anhaltspunkte; beim Anziehen des Präputium lässt sich stets ein ganz normal weites Orificium praeputii feststellen; die Schwierigkeit des Zurückziehens ist keineswegs durch die Enge der Vorhautöffnung, als vielmehr durch die noch bestehende epitheliale Verklebung bedingt. Nach Beseitigung der acut entzündlichen Erscheinungen durch Bleiwasserumschläge u. s. w. gelingt die manuelle Reposition der Vorhaut meist ohne Weiteres, so dass die „Phimosenoperation" m. E. nur für solche Fälle in Frage kommt, wo in Folge wiederholter Entzündungen oder durch brüske Repositionsversuche die Vorhaut ihre normale Dehnbarkeit verloren hat (narbige Phimose), oder wo ein sehr langes „rüsselförmiges" Präputium die Wiederkehr balanitischer Zustände befürchten lässt; für beide Fälle gebe ich aus kosmetischen Rücksichten der Circumcision vor der Dorsalincision den Vorzug; ich habe die Phimosenoperation in dem Zeitraum von 7 Jahren im Ganzen nur bei 14 Kindern gemacht und glaube danach, dass die Operation bei Kindern im Allgemeinen viel öfter vorgenommen wird, als sie thatsächlich indicirt ist.

Die acuten nicht fortgeleiteten Skelettentzündungen (64 Fälle) sind überwiegend hämatogene Knochenmarkinfectionen — Osteomyelitis acuta — nur bei 4 Kindern sah ich primäre eitrige Periostitis, ausserdem in 2 Fällen von primärer acuter Osteomyelitis periostitische Metastasen anderer Skeletttheile, was die nahe Zusammengehörigkeit der beiden Erkrankungen beweist. Die ungünstigste Prognose bieten die multiplen Knochenerkrankungen kleinster Kinder, die als Theilerscheinung allgemeiner Pyämie aufzufassen sind (Pyaemia neonatorum u. s. w.); sie gehen in der Regel mit und ohne Operation zu Grunde und zeigen bei der Section ausser den Knochenaffectionen die mannigfachsten Entzündungsherde innerer Organe. Aeltere Kinder sah ich wiederholt nach Entleerung des osteomyelitischen Eiters die Erkrankung gut überstehen, doch ist bei multiplen Herden auch hier die Prognose sehr dubiös, weil oft noch später Erkrankungen innerer Organe (ulceröse Endocarditis, Pneumonie u. a.) das Knochenleiden compliciren; erst kürzlich sah ich ein als „geheilt" entlassenes Kind in Folge secundärer Endocarditis apoplectisch zu Grunde gehen. Die für die Behandlung so wichtige Frühdiagnose der acuten Osteomyelitis stösst bei kleinen Kindern auf grosse Schwierigkeit, und keine Krankheit wird wohl so häufig verkannt, als gerade die acute Osteomyelitis in ihren Anfangsstadien; ich sehe die Kinder in der Regel erst, wenn der osteomyelische Eiter bereits in die parostealen Weichtheile durchgebrochen ist, und habe daher über die „Frühoperation" nur wenig Erfahrung, halte aber eine frühzeitige Aufmeisselung des Knochens für durchaus geboten, sobald der Sitz des osteomyelitischen Herdes mit einiger Sicherheit diagnosticirt werden kann, was bei kleinen Kindern in Folge der mangelhaften subjectiven Angaben leider selten der Fall ist. Sehr wichtig ist die Allgemeinbehandlung; in einzelnen Fällen von multipler Ostemyelitis schien die Ein-

reibung mit Credé'schen Silbersalzen gute Dienste zu leisten. Von 28 operirten Kindern, über die ich genaue Notizen besitze, sind 14 geheilt, 2 mit Aussicht auf Heilung noch in Behandlung, 9 gestorben, 3 während der Nachbehandlung fortgeblieben; — ein im Vergleich zu anderen Statistiken also nicht ungünstiges Resultat. Der Sitz der Erkrankung findet sich nach meinen Aufzeichnungen am häufigsten an den Extremitätenknochen, und zwar sowohl den langen Röhrenknochen als den Phalangen; letztere werden besonders oft Sitz multipler Metastasen; ausserdem sah ich primäre Herde am Becken (Tuber ischii), der Wirbelsäule, Brustbein, Schulterblatt, sowie Ober- und Unterkiefer; bei einem grossen Theil der operirten Kinder wurden nachträgliche Sequesteroperationen erforderlich. Die acut eiterige Periostitis hat eine verhältnissmässig weit günstigere Prognose; nur bei einem der von mir operirten Kinder hatte die Erkrankung Nekrose eines Fingerphalanx zur Folge, da offenbar die Entleerung der periostalen Eiteransammlung zu spät erfolgt war. Eiterige Gelenkentzündungen entstehen bei Kindern meist secundär in Folge Durchbruch osteomyelitischer Herde in benachbarte Gelenke, oder als Theilerscheinung allgemeiner Pyämie; doch habe ich auch mehrmals bei jungen Kindern — besonders im Anschluss an Influenza und Pneumonie — Gelenkergüsse beobachtet, die zur Vereiterung führten, und aus dieser Indication 3mal am Kniegelenk, 1mal am Fussgelenk die Arthrotomie gemacht; alle 4 Kinder wurden geheilt und mit freier Beweglichkeit des Gelenks entlassen; in dem entleerten Eiter wurden einmal Influenzabacillen, zweimal Pneumokokken gefunden. Auf die acut serösen Gelenkergüsse, die meist rheumatischer Natur sind, gehe ich nicht näher ein, da sie in das Bereich der inneren Medicin gehören. Von fortgeleiteten Knochenentzündungen sind besonders die otitischen Eiterungen im Warzenfortsatz zu nennen, von denen ich 56 Fälle operirt habe. Bei kleinen Kindern erübrigt in der Regel die Aufmeisselung des Proc. mastoid., da schon nach Erweiterung der Knochenfistel mit dem scharfen Löffel Heilung einzutreten pflegt. Einen ungünstigen Ausgang sah ich 2mal bei schon vor der Operation bestehender Facialislähmung, sowie 3mal in Folge intracranieller Complicationen (1 Gehirnabscess, 2 Meningitis).

Hauttuberculose fand sich in 13 Fällen, theils in Form von Lupusherden, theils als tuberculöses Hautgeschwür; erstere sind bei Kindern meist von geringer Ausdehnung und lassen sich durch Exstirpation mit Sicherheit heilen; auch für tuberculöse Hautgeschwüre ist bei geringem Umfang die Exstirpation der kranken Hautpartie das sicherste und schnellste Verfahren, bei ausgedehnten Geschwürsflächen hat das Curettement mit nachfolgendem Betupfen der Geschwürsflächen mit reiner Jodtinctur in der Regel zur Heilung geführt, freilich oft nach sehr langer Behandlungsdauer. Weit häufiger sind die Scrophuloderme sowie die im subcutanen Gewebe oder den tieferen Weichtheilen gelegenen kalten Abscesse (126 Fälle). Scrophuloderme finden sich — meist multipel — an allen möglichen Körperstellen, am häufigsten nach meinen Beobachtungen an den Wangen; bei multiplen Scrophulodermen bestehen in der Regel gleichzeitig Drüsen- und Knochenerkrankungen; wo irgend angängig, exstirpire ich das Scrophuloderm in toto, ein Verfahren, das stets

zur schnellen und sicheren Heilung führt, doch gab auch das Curettement im Allgemeinen recht befriedigende Resultate. Auch bei den grösseren kalten Abscessen in den Weichtheilen, deren Ausgang nicht immer mit Sicherheit zu eruiren ist, sah ich nach sorgfältigem Curettement aller die Weichtheile unterminirenden Gänge in der Regel innerhalb 4 bis 6 Wochen Heilung erfolgen, sofern nicht ein versteckter Knochenherd den Ausgang bildete; von grösster Wichtigkeit für die Heilung ist eine sorgfältige Nachbehandlung, die in minutiöser Tamponade aller Nischen und Gänge, sowie in häufigem Betupfen der aufschiessenden Granulationen mit granulationsbefördernden Mitteln zu bestehen hat; unter letzteren hat sich mir die reine Jodtinctur am besten bewährt; oft wurde die Heilung durch ausgedehnte scrophulöse Ekzeme der Wundumgebung verzögert, was sich indess durch reichliches Auftragen von Zinkanalinsalbe auf die Hautränder verhüten lässt. Mit der Punction oberflächlicher kalter Abscesse und Injection von Jodoformglycerin habe ich nur selten Glück gehabt, und beschränke dies Verfahren jetzt auf die tiefliegenden, nachweisbar vom Skelett ausgehenden Eitersenkungen.

Drüsentuberculose bot in 176 Fällen zur chirurgischen Behandlung Anlass, davon entfallen 145 auf die Halsdrüsen, nur 31 auf die übrigen Drüsengruppen. Die Halsdrüsentuberculose nimmt ihren Ausgang am häufigsten von den Drüsen am Kieferwinkel, seltener von den submentalen Drüsen, zuweilen fanden sich beide Drüsengruppen erkrankt; in vorgeschrittenen Fällen ist ausnahmslos die ganze Drüsenkette längs der grossen Halsgefässe bis zur Thoraxapertur und noch tiefer in Mitleidenschaft gezogen. In pathologisch-anatomischer Hinsicht sah ich alle Uebergänge von einfacher markiger Schwellung bis zur totalen Verkäsung und Erweichung, oft genug bei ein und demselben Kinde; auch Mischinfectionen, d. h. acute Vereiterung chronischer Drüsentumoren wurden gerade an den Halsdrüsen wiederholt beobachtet. Die Exstirpation der Drüsentumoren halte ich in allen Fällen von hochgradiger Halsdrüsentuberculose — auch bei doppelseitiger Erkrankung — für indicirt; denn sie befreit nicht nur die Kinder von einem langwierigen, schmerzhaften und entstellenden Leiden, sondern wirkt fast immer sichtlich günstig auf das Allgemeinbefinden; eine absolute Operationsanzeige geben die drohenden Durchbrüche erweichter Drüsen oder schon bestehende Fisteln, sowie die Mischinfectionen; doch sollte man sich auch hier nie mit der Incision der Abscesse begnügen; denn nur die radicale Entfernung aller irgendwie erreichbaren Drüsen giebt gute Resultate; ich habe die Totalexstirpation bei 34 Kindern, wiederholt doppelseitig, mit gutem Erfolg ausgeführt. Freilich ist die Operation, besonders bei periadenitischen Verwachsungen, technisch recht schwierig und erfordert ausnahmslos ergiebige Schnittführung. Nebenverletzungen, die ich in 3 Fällen zu beklagen hatte, betrafen 2 mal den N. accessorius, einmal den Halssympathicus; erstere verursachten keine erheblichen Functionsstörungen, letztere Miosis, Verengerung der Lidspalte und Enophthalmus auf der betreffenden Seite. Die gleichen Gesichtspunkte wie für die Halsdrüsentuberculose gelten für die axillaren, cubitalen und inguinalen Drüsentumoren, deren Exstirpation indessen selten auf grössere technische Schwierigkeiten stösst. Die tiefen Glandulae inguinales, resp. hypogastricae erkranken mitunter scheinbar

idiopathisch und können sowohl grosse Beckenabscesse, als oberflächliche Bauchdeckeninfiltrate mit Durchbrüchen in der Nabelgegend verursachen; zwei derartige recht interessante Beobachtungen aus der Poliklinik sind von Herrn Collegen Friedberg früher publicirt worden. (Zur Casuistik der Leistendrüsentuberculose. Diss. Berlin 1898.)

Hinsichtlich der Skeletttuberculose springt zuvörderst die enorme Frequenz der Spondylitis in die Augen, die mit 165 Fällen 37 Proc. aller tuberculösen Knochenerkrankungen ausmacht; ausser der tuberculösen Spondylitis sah ich nur 3 mal entzündliche Affectionen der Wirbelsäule (1 Fall von acuter Osteomyelitis, 2 von Spondylitis gummosa). Der Beginn der Spondylitis tuberculosa fällt am häufigsten in das 2. bis 3. Lebensjahr; dem Sitze nach prävalirt die Spondylitis dorsalis; seltener sind die Lumbalwirbel, am seltensten die Halswirbel der Sitz der Entzündung; Erkrankungen der Atlanto-occipital-Gelenke (Malum suboccipitale Pottii) sah ich nur in 3 Fällen. In der Regel befällt die Spondylitis Kinder, bei denen sich auch schon anderen Orts, besonders an den Brustorganen, die Scrophulose manifestirt; fast immer sind die Wirbelkörper, sehr selten die Wirbelbögen der primäre Sitz der Erkrankung. So leicht die Diagnose der Spondylitis bei beginnendem oder gar schon ausgebildetem Gibbus ist, so grosse Schwierigkeiten können die initialen Symptome besonders bei kleinen Kindern verursachen; bei den häufigsten dorsalen und lumbalen Erkrankungen pflegen Anfangs die Klagen der Kinder die Aufmerksamkeit auf die Bauchorgane zu lenken. Ausser dem charakteristischen steifen Gang, der vorsichtigen Art des Bückens beim Aufheben von Gegenständen u. s. w. fällt im Beginn nicht selten eine Lateralverschiebung der oberen Rumpfabschnitte in die Augen, wodurch wohl die Kinder den erkrankten Wirbelkörper zu entlasten suchen (vergl. Fig. 1). Sehr charakteristisch sind in der Regel die Symptome der Spondylitis cervicalis, wie Fig. 2 veranschaulicht; im Gegensatz hierzu fällt bei dem Malum suboccipitale die Retroversion des Kopfes in die Augen, sowie die enorme Steifigkeit der Nackenmuskeln, durch die diese Kopfhaltung bei allen passiven Bewegungsversuchen fixirt wird.

Die Behandlung betreffend habe ich in früheren Jahren vielfach auch im floriden Stadium die ambulante Behandlung in portativen Verbänden versucht, gebe aber jetzt im Beginn der Erkrankung der fixirten Rückenlage entweder in einem inamoviblen Gypsverbande oder auf einem vom Kopf bis zu den Knieen reichendem, gut lordosirenden Gypsbett den unbedingten Vorzug. Erst nach Ablauf der acut entzündlichen Erscheinungen (3—6 Monate) gehe ich zur ambulanten Behandlung in Gypsverbänden oder abnehmbaren Celluloidverbänden über; hinsichtlich der Verbandtechnik verweise ich auf meine frühere bezügliche Publication[1]); bei älteren Kindern lasse ich einfache Corsets tragen, die so gearbeitet sein müssen, dass das infragibbäre Segment der Wirbelsäule gut lordosirt, das supragibbäre entsprechend aufgerichtet wird. Mit der consequenten Durchführung der fixirten Rückenlage im floriden Stadium haben sich meine Resultate gegen früher erheblich gebessert; ich verfüge jetzt über

1) Zur mechanischen Behandlung der Spondylitis. Deutsche med. Wochenschr. 1898. Nr. 36.

eine grosse Zahl von Kindern, die ohne erhebliche Deformität dauernd geheilt sind. Das Calot'sche Verfahren habe ich mehrfach versucht, bin aber davon gänzlich zurückgekommen, nachdem ich wiederholt schwere Asphyxien, einmal mit unmittelbar letalem Ausgang bei der Eingypsung in Narkose erlebt habe. Die spondylitischen Eitersenkungen sah ich unter der mechanischen Behandlung häufig spontan zurückgehen; Punction mit nachfolgender Jodoformglycerininjection mache ich nur bei sehr praller Füllung resp. drohendem Durchbruch. Von grosser praktischer Wichtigkeit ist die Verhütung entzündlicher Psoas-

Fig. 1.

Fig. 2.

contracturen durch frühzeitige Fixation der Hüftgelenke in Streckstellung. Leichte Lähmungen der Beine sind im Beginn in Folge der Abknickung des supragibbären Rumpfsegments nach vorn nicht ganz selten, gehen aber in gut lordosirenden Verbänden gewöhnlich schnell zurück; schwere Lähmungen durch Compressionsmyelitis sah ich nur bei 3 Kindern und habe bei zweien durch mechanische Behandlung wesentliche Besserung erzielt. Die Prognose der tiefsitzenden Spondylitis ist meist besser wie die der hochsitzenden, weil die physiologische Lumballordose die Entlastung der kranken Wirbel begünstigt.

Nächst der Spondylitis ist in meiner Statistik die Spina ventosa der kurzen Röhrenknochen an Hand und Fuss (92 Fälle) die häufigste Manifestation der Skeletttuberculose; meist findet sie sich multipel und

gleichzeitig mit anderen chirurgischen skrophulösen Leiden (Scrophuloderm, Halsdrüsenentzündung, Spondylitis u. s. w.). Zu operativen Eingriffen entschliesse ich mich sehr ungern, weil das Curettement des Knochens meist langdauernde Fisteln hinterlässt, und die totale Entfernung einzelner Phalangen oder Metacarpal- resp. Metatarsalknochen in kosmetischer Hinsicht sehr hässliche Resultate giebt; eine stricte Indication zur Operation liegt m. E. nur vor, wenn ausgedehnte parosteale kalte Abscesse vorhanden sind, oder wenn ein Fortschreiten der Erkrankung auf benachbarte Gelenke zu befürchten ist: von den conservativen Behandlungsmethoden leistete mir die örtliche Hyperämisirung durch feuchte Wärme (Bäder, Kataplasmen u. s. w.) oder durch Stauungshyperämie neben immobilisirenden Verbänden relativ gute Dienste, bei Fisteln die Injection reiner Jodtinctur (2—3 mal wöchentlich) bessere als Jodoforminjectionen. Von grosser Wichtigkeit ist natürlich die Allgemeinbehandlung; gerade bei der Spina ventosa habe ich fast regelmässig den günstigen Einfluss der warmen Jahreszeit, wo die Kinder viel in's Freie kommen, beobachten können; noch eclatanter ist der Erfolg eines mehrwöchentlichen Aufenthalts an der See, den wir leider den Kindern unserer Poliklinik nur allzu selten verschaffen können.

Eine typische Spina ventosa der langen Röhrenknochen ist relativ selten, ich habe nur 2 Fälle in Erinnerung; sonstige tuberculöse Erkrankungen der Diaphysen oder Epiphysen langer Röhrenknochen ohne Gelenkbetheiligung kamen öfter in Behandlung. Tuberculose der Schädel- und Gesichtsknochen behandelte ich bei 7 Kindern; bemerkenswerth ist ein Fall von Scheitelbeincaries mit ausgedehntem epiduralen Fungus, der durch Resection des kranken Knochens und Curettement der intracraniellen Granulationen in relativ kurzer Zeit geheilt wurde und dauernd geheilt geblieben ist; 3 mal fanden sich cariöse Herde an den Rippen, 2 mal am Becken.

Die Arthritis tuberculosa vertheilt sich auf die grossen Gelenke in der folgenden Weise:

Schultergelenk	10	Fälle.
Ellbogengelenk	25	=
Handgelenk	6	=
Hüftgelenk	66	=
Kniegelenk	38	=
Fussgelenk	36	=
	Sa. 181	Fälle.

Die Häufigkeit der primär synovialen gegenüber den primär ostealen Erkrankungen in meinen Fällen kann ich nicht mit Genauigkeit angeben, doch habe ich bei operativen Autopsien der verschiedenen Gelenke neben der Kapselerkrankung fast immer Knochenherde gefunden, die als Ausgang der Gelenkaffection anzusprechen waren. Auf die Symptomatologie und Diagnostik der einzelnen Gelenkerkrankungen will ich hier nicht weiter eingehen, da meine Beobachtungen in dieser Hinsicht nichts Neues bieten können. Therapeutisch hat sich mir die conservative und orthopädisch-mechanische Behandlung verbunden mit Punctionen und Jodoform-

injectionen ausgezeichnet bewährt, so dass ich verhältnissmässig selten grössere operative Eingriffe benöthigte, am seltensten am Schulter- und Hüftgelenk, am häufigsten am Fussgelenk; hier sah ich mehrfach von frühzeitiger Talusexstirpation ausgezeichnete Resultate; auch am Ellbogengelenk erzielte ich mehrfach nach Arthrotomie und partieller Resection Ausheilung mit guter Beweglichkeit des Gelenks. Für die mechanische Behandlung bevorzuge ich im Beginn den inamoviblen Gypsverband und gehe erst später zu abnehmbaren Verbänden über, wofür sich die leichten und sehr dauerhaften Celluloidmullverbände trefflich bewährt haben. Bei den Erkrankungen der unteren Extremität beginne ich, wie bei der Spondylitis, erst nach Ablauf des floriden Stadiums mit ambulanter Behandlung, lasse anfänglich die Kinder bis zum Aufhören jeder Schmerzhaftigkeit im Gypsverbande liegen; Extensionsverbände wende ich bei poliklinischen Kindern nur ganz ausnahmsweise an, weil ihre sorgfältige Controle nicht möglich ist. Die bewährten Verbandtypen sind für das Hüftgelenk die Billroth'sche Gypshose, für das Knie und Fussgelenk der die Extremität bis an das Tuber ischii umfassende Verband. Die tuberculösen Gelenkcontracturen lassen sich bei frischen Erkrankungen in tiefer Narkose ohne Weiteres ausgleichen; aber auch nach längerem Bestande pflegt bei jugendlichen Individuen ein schonendes Brisement event. in etappenweiser Wiederholung zum Ziele zu führen, nur ausnahmsweise wurden zur Beseitigung veralteter Contracturstellungen blutige Eingriffe (Weichtheilsdurchschneidungen) erforderlich. Für die Nachbehandlung der Hüft- und Kniegelenkentzündung ist ein Verband erforderlich, der das Bein beim Gehen völlig entlastet und zugleich gut extendirt hält; ich verwende hierfür abnehmbare Celluloidverbände mit oberem Sitzring, Fussbrett und Extensionsgamasche, die, wie alle jetzt gebräuchlichen orthopädischen Verbände, den Hessing'schen Schienenhülsenverbänden nachgebildet sind und von uns selbst ohne Beihülfe des Bandagisten hergestellt werden.

Die luetischen Erkrankungen der Weichtheile und des Skeletts waren im Vergleich zu den tuberculösen recht selten. Unter 22 registrirten Fällen finden sich 5 mit gummösen Weichtheilsinfiltraten, 2 mit breiten Condylomen am After, 3 mit Schleimhautsyphilis (Gaumen- und Nasendefecte), 12 mit Knochen- und Gelenkerkrankungen (3 Spina ventosa, 2 Spondylitis, 3 Herde in langen Röhrenknochen, 4 Gelenkerkrankungen). Operative Eingriffe wurden bei luetischen Affectionen neben der Allgemeinbehandlung nur da vorgenommen, wo gummöse Abscesse sich zur Perforation anschickten.

Von entzündlichen Erkrankungen innerer Organe kamen zur Behandlung

Empyem	27	Fälle
Lungenabscess	3	"
Appendicitis	8	"
Ileus	2	"
Peritonitis tuberculosa	11	"
Blasen- und Nierenentzündung	17	"
Prolapsus ani	2	"
Orchitis und Epididymitis	22	"
Summa	92	Fälle

Beim Empyem ergab die Rippenresection und Drainage der Pleura bei älteren Kindern ausnahmslos gute Resultate, besonders bei den acuten Formen erfolgt die Heilung meist überraschend schnell; hier pflegt sich schon am 2. Tage nach Entleerung des Eiters die Lunge so vollkommen wieder anzulegen, dass das Drain entfernt werden kann; Spülungen der Pleurahöhle unterlasse ich ausnahmslos; bei jungen Kindern waren die Resultate der Rippenresection weniger günstige: von 8 Kindern unter 1½ Jahr, die operirt wurden, starben 4, bei einem ist der Ausgang unbekannt, 3 wurden geheilt entlassen. Von 3 Kindern mit Lungenabscess wurden zwei durch Operation geheilt, einer starb pyämisch.

Auf die Erkrankungen der Bauchorgane will ich nicht näher eingehen, weil aus äusseren Gründen nur wenige der betr. Kinder in der Poliklinik dauernd behandelt wurden.

Bemerkenswerth ist die relative Häufigkeit der Hoden. resp. Nebenhodenentzündungen; in 19 Fällen handelte es sich um Epididymitis tuberculosa, die prognostisch eine der ungünstigsten Manifestationen der Scropulose bildet; wenn schon bei vielen dieser Kinder die hohe Castration zu örtlicher Heilung führte, so ging doch die Mehrzahl früher oder später an inneren Metastasen zu Grunde. Orchitis syphilitica konnte ich nur bei 3 Kindern mit Sicherheit diagnosticiren.

III. Geschwülste.

Angiom	372	Fälle
Naevus pigmentosus	9	"
Verruca, clavus	36	"
Hautfibrom	7	"
Atherom	29	"
Dermoid	7	"
Sonstige Cysten	14	"
Exostosen	2	"
Epulis	1	"
Ranula	16	"
Struma	2	"
Abdominaltumoren	8	"
Mastdarmpolypen	7	"
Scheidentumor	1	"
Summa	510	Fälle.

Unter den Geschwülsten nehmen numerisch den ersten Platz ein die Gefässneubildungen — Angiome — von denen ich 372 Fälle = 73 % aller Geschwülste verzeichnet habe; nur 4 dieser Fälle sind Lymphangiome, sämmtliche übrigen Hämatangiome resp. Mischgeschwülste.

Die Hämatangiome sind in ihren Anfängen ausnahmslos angeboren, erreichen aber meist erst durch ihr Wachsthum nach der Geburt eine erhebliche Ausdehnung; eine Sonderstellung nehmen die angeborenen diffusen Angiome ein, die von vornherein grosse Theile des Schädels und Gesichts, eine ganze Extremität oder gar eine ganze Körperhälfte bedecken, und die nach der Geburt nur noch eine dem allgemeinen Körperwachsthum proportionale Vergrösserung erfahren; in der Regel folgen sie dem Verbreitungsgebiet bestimmter Hautnerven; bei dem extremsten Fall, den

ich zu beobachten Gelegenheit hatte, war überhaupt kaum der dritte Theil der Körperoberfläche intact; solche ausgedehnten, als Elephantiasis telangiektodes bezeichneten Hautveränderungen, spotten natürlich jeder Behandlung; oft fand sich dabei Hypertrophie des linken Herzens.

Diese diffusen Angiome treten an Zahl sehr zurück hinter den circumscripten, die in der Regel erst durch ihr rasches Wachsthum nach der Geburt die Sorge der Angehörigen wachrufen; sie finden sich an den verschiedensten Körperstellen sowie auch auf den Schleimhäuten, und es ist kaum möglich, eine Prädilectionsstelle anzugeben. Das schnellste Wachsthum zeigen die venösen Angiome (Cavernome), während die capillaren Telangiektasieen) oft stationär bleiben, ja sogar nicht selten nach der Geburt abblassen, so besonders die diffusen Telangiektasieen der Stirn- und Nackengegend. Eine spontane Rückbildung der Cavernome ist dagegen sehr selten; nur nach Platzen der oberflächlichen Bluträume und geschwürigen Zerfall sieht man im Centrum durch Vernarbungsvorgänge theilweises oder völliges Verschwinden der Gefässneubildung, während dieselbe in der Peripherie um so schneller fortschreitet. Das Tiefenwachsthum der Hautangiome ist niemals ein beträchtliches; wie ich mich bei zahlreichen Exstirpationen überzeugte, reichen sie wohl mehr minder weit in die Subcutis, durchbrechen aber nie die allgemeine Körperfacie. Die Eintheilung der Hämatangiome in Telangiektasieen und venöse Angiome ist nach meinen Beobachtungen keine ganz durchgreifende, da Combinationen beider Formen sehr häufig sind; entweder entwickeln sich auf dem Boden von Telangiektasieen cavernöse Geschwülste, oder aber unter der telangiektatischen Haut findet sich ein subcutanes Cavernom; bei diesem lezteren pflegen auch die Hautvenen in der ferneren Umgebung besonders stark dilatirt zu sein. Arterielle Angiome habe ich bei Kindern bisher nicht beobachtet.

Selbstverständlich machen die Hautangiome sowohl aus kosmetischen Rücksichten sowie auch wegen der Gefahr plötzlicher Blutungen die Beseitigung wünschenswerth, und dieselbe ist stricte indicirt, sowie eine schnelle Vergrösserung der Geschwulst statthat. Als Normalmethode betrachte ich die Exstirpation, die bei über 200 Kindern mit tadellosem Erfolge ausgeführt wurde; die Haut wird in 3—5 mm Entfernung von der Angiomgrenze bis auf die Fascie umschnitten und in allen Fällen mit der ganzen Subcutis von der Fascie abpräparirt; das ist wichtig, weil Recidive am ehesten von den tiefen subcutanen Gefässen ausgehen. 2 Fälle, bei denen ich nach der Exstirpation Recidive beobachtete, betrafen Kinder mit sehr starkem Fettpolster, wo die tiefen Theile desselben zurückgelassen waren. Bei der grossen Verschieblichkeit der kindlichen Haut gelingt die primäre Vereinigung meist ohne Schwierigkeit; nur in sehr wenigen Fällen hatte ich plastische Deckung des Defectes durch gestielte Hautlappen resp. Thiersch'sche Transplantation nöthig. Der Vorzug der Exstirpation vor allen anderen Methoden liegt nicht allein in der Sicherheit, sondern auch in der Schnelligkeit des Erfolges; da in spätestens 8 Tagen die Behandlung erledigt ist, während das Kauterisiren Wochen und Monate lang erfordert und im Erfolge recht unsicher ist; nur die ganz kleinen punktförmigen Teleangiektasieen behandle ich mit dem Thermokauter. Wo die Ausdehnung der Geschwulst eine Exstirpation nicht

mehr zuliess, habe ich von dem Heissluftverfahren schöne Resultate gesehen. Recht selten im Verhältniss zu den Hautangiomen waren Muskelangiome; zu 5 hierher gehörigen Fällen rechne ich 2 von intramusculären Blutcysten, die wahrscheinlich durch Confluenz cavernöser Bluträume entstanden sind (im Muscul. masseter und Vastus fem. ext.); beide kamen durch Spaltung und Tamponade zur Heilung. Von zwei angiomatösen Mischgeschwülsten, die ich zu beobachten Gelegenheit hatte, war die eine ein angeborenes apfelgrosses Angiosarkom in der linken Leistenbeuge, das sowohl mit den Muskeln als den grossen Schenkelgefässen in innigem Zusammenhang stand und nach der Exstirpation schnell recidivirte; in Folge wiederholter Blutung aus der Geschwulst ging das Kind frühzeitig zu Grunde. Der zweite Fall betraf einen 13jährigen Knaben mit ausgedehnten Teleangiektasieen der Mund- und Nasenschleimhaut, von denen aus sowohl in die Mundhöhle, wie in den Nasenrachenraum und den rechten Nasengang eine solide Geschwulstbildung stattgefunden hatte; der Knabe ist anderweit mit gutem Erfolg operirt worden.

Von den 4 Lymphangiomen meiner Beobachtung erstreckte sich eines über die ganze seitliche Brustwand in einer Ausdehnung, dass an eine Exstirpation nicht mehr zu denken war; auch sonstige Behandlungsmethoden (Compressivverbände, Alkoholinjectionen, Kauterisirung u. s. w.) erwiesen sich erfolglos; als ich das Kind aus den Augen verlor, war die Geschwulst in schnellem, peripheren Wachsthum befindlich; dagegen habe ich cavernöse Lymphangiome von geringerem Umfang, — eines ebenfalls an der seitlichen Brustwand, eines im Mammillarkörper — mit gutem Erfolg exstirpirt. Die Diagnose der cavernösen Lymphangiome ist bei einiger Aufmerksamkeit aus der circumscripten Hautgeschwulst, ihrer weich-elastischen Consistenz, sowie einem charakteristischen gelblich-grünen Farbenton der Haut meist leicht zu stellen. Der 4. Fall betraf ein cystisches Lymphangiom beider Halsseiten, dessen Entfernung wegen der grossen Ausdehnung der vielkammerigen cystischen Geschwulst auf unüberwindliche Schwierigkeiten stiess; das sehr atrophische Kind ging bald nach der Operation zu Grunde; in allen 4 Fällen handelte es sich um angeborene Neubildungen.

Die ebenfalls ausnahmslos angeborenen Pigmentmäler (9 Fälle) pflegen nach der Geburt nur noch im Verhältniss zum allgemeinen Körperwachsthum an Umfang zuzunehmen; die circumscripten lassen sich wie die Feuermäler mit sicherem Erfolg exstirpiren, die diffusen, meist stark warzigen Formen, sind leider jeder Therapie unzugänglich. Hinsichtlich ihrer Prognose ist bekannt, dass sie in höherem Alter nicht selten zur Entstehung localer oder metastatischer Melanosarkome Anlass geben, weshalb ihre frühzeitige Exstirpation, wo angängig, indicirt erscheint.

Von den übrigen Hautgeschwülsten bieten die ziemlich häufigen Papillome und Atherome wenig Interesse; die Entfernung der gewöhnlichen Warzen geschieht radical und völlig schmerzlos durch Curettement unter localer Anästhesie (Aethylenchlorid). Die an sich seltenen Hautfibrome sind in der Regel multiple, wenig umfangreiche Geschwülste, nur bei einem Kinde sah ich am Nacken ein solitäres angeborenes Fibrom von Wallnussgrösse und exstirpirte es mit gutem Erfolg. Die ebenfalls nicht sehr zahlreichen oberflächlichen Dermoide sitzen fast immer den unter der

Haut gelegenen Knochen breitbasig auf und müssen bei der Exstirpation sorgfältig vom Periost abpräparirt werden; ihre Prädilectionsstelle ist der äussere Augenwinkel, wo sie den dem Margo supraorbitalis fest aufsitzen; ausserdem entfernte ich Dermoide vom Sternum und von der Scapula.

Nicht ganz selten finden sich bei Kindern kleine bis haselnussgrosse Schleimcysten am Lippenroth, die wohl meist erworbene Retentionscysten darstellen und nach einfacher breiter Incision heilen; häufiger noch sind die cystischen Geschwülste am Mundboden — Ranula —, die nach meinen Beobachtungen (16 Fälle) fast immer congenitaler Natur sind und durch ihre Grösse mitunter das Saugen behindern; ihre Incision führt nicht zu dauernder Heilung; die Exstirpation ist bei einkammerigen Cysten vom Munde aus leicht möglich; bei mehrkammerigen und meist doppelseitigen Geschwülsten ist die Entfernung von aussen her vorzuziehen. Einmal sah ich eine congenitale Cyste in der Zungenspitze, die nach Incision zur Heilung kam.

Fig. 3.

Hinsichtlich der vom Skelett ausgehenden Geschwülste ist meine Casuistik eine sehr spärliche: Zwei Exostosen an der Schläfenbeinschuppe gaben keinen Anlass zum Eingreifen, ein Riesenzellensarkom des Unterkiefers (Epulis) wurde mit Erfolg exstirpirt; eine Zahnwurzelcyste des Oberkiefers heilte nach Eröffnung von der Fossa canina; von Cysten langer Röhrenknochen sah ich nur 1 Fall (Cyste am Femur eines 8jährigen Knaben), der indess anderweit operirt wurde.

Von den Geschwülsten der inneren Organe sind von besonderem chirurgischem Interesse die auch bei Kindern nicht seltenen Abdominaltumoren, unter denen die angeborenen Nierensarkome prävaliren; ich habe 3 Fälle beobachtet und einen davon operirt, musste indess wegen der Ausdehnung der Geschwulst von der Exstirpation Abstand nehmen; die angeborenen Nierensarkome gehören bekanntlich zu den allerbösartigsten Geschwülsten und haben auch bei geringerem Umfang eine quoad Recidiv recht ungünstige operative Prognose. Eine bessere Prognose geben die Dermoide der Ovarien, die wiederholt mit Erfolg operirt sind; über eine vom Ligamentum latum ausgegangene multiloculäre Cyste, die ich bei einem halbjährigen Kinde exstirpirte, habe ich früher bereits ausführlich berichtet[1]). Bei einem 2jährigen Mädchen operirte ich ein Scheidensarkom;

1) Archiv f. Kinderheilkunde. 24. Bd.

leider hatte dasselbe bereits die Blase in Mitleidenschaft gezogen, sodass bei der Operation eine Verletzung derselben erfolgte und den baldigen Exitus verursachte. Es handelte sich, wie umstehende Abbildung zeigt, um eine sehr ausgedehnte villöse Geschwulst der Scheide und des Collum uteri (Fig. 3).

Die durchaus gutartigen Adenome der Rectalschleimhaut (Mastdarmpolypen), sind eine häufige Ursache von Mastdarmblutungen bei Kindern; drängen sie sich nicht schon beim Pressen nach aussen vor, so lässt die Digitaluntersuchung sie immer leicht erkennen; im Speculum gelingt, wie ich mich bei 7 Kindern überzeugen konnte, ihre Unterbindung und Abtragung meist ohne jede Schwierigkeit.

IV. Angeborene Bildungs- und Formfehler.

a) an Kopf und Hals		
Hasenscharte, Gaumenspalte	29	Fälle
Ohrendeformitäten	9	"
Anchyloglosson	11	"
Fistula colli	7	"
Caput obstipum	66	"
Halsrippen	2	"
b) am Rumpf		
Hernien	545	"
Hydrocele	209	"
Gestörter Descensus testiculorum	24	"
Ektopia vesicae	1	"
Epi — Hypospadie	17	"
Atresieen	7	"
Cong. Skoliose	1	"
Spina bifida	31	"
Diversa	3	"
c) an den Extremitäten		
Defecte	4	"
Polydactylie	24	"
Syndactylie	13	"
Contracturen	7	"
Schulterhochstand	3	"
Hüftverrenkung	64	"
Fussdeformitäten	59	"
	Sa. 1135	Fälle.

Von den Lippen und Gaumenspalten kamen die verschiedensten Grade vom einfachen Lippenkniff und der Uvula bifida bis zum ausgebildeten Wolfsrachen zur Behandlung; die Resultate der Hasenschartenoperationen (2 einseitig, 3 doppelseitig) liessen wenig zu wünschen übrig; ich habe stets nach der von J. Wolff modificirten Langenbeck'schen Methode (Lippensaumverziehung und Zickzacknaht) operirt; da für das Gelingen der Nahtvereinigung die völlige Entspannung der Weichtheile Haupterforderniss ist, so habe ich bei prominirendem Zwischenkiefer die Zurücklagerung desselben durch subperiostale Durch-

schneidung des Vomer (nach Bardeleben) der Hasenschartenoperation stets vorhergehen lassen. Weniger befriedigt haben mich meine Resultate der Uranoplastik bei 6 Kindern; nur im ersten Fall hatte ich einen vollen Erfolg, in 3 anderen Fällen nach mehrfachen Nachoperationen ein leidlich befriedigendes Resultat, zweimal dagegen ging sehr bald nach der Operation die Nahtvereinigung in ganzer Ausdehnung auf, eines der Kinder ging an septischer Pneumonie zu Grunde. Wegen der schon an sich grossen technischen Schwierigkeiten der Langenbeck'schen Uranoplastik, die bei sehr jungen Kindern in Folge der beschränkten Raumverhältnisse noch erheblich gesteigert werden, sowie wegen der auch durch die Digitalcompression nicht immer zu verhütenden Blutverluste, schliesse ich mich denen an, die den Eingriff, wo irgend angängig, auf ein höheres Lebensalter (3—4 Jahre) verschieben, während ich die Hasenschartenoperation ohne Bedenken auch in den ersten Lebenswochen vornehme, da sie fast unter Blutleere verläuft und Narkose entbehrlich ist.

Unter den Ohrdeformitäten bieten vor Allem die stark abstehenden Ohrmuscheln eine — freilich reine kosmetische — Indication zu operativen Eingriffen; gegenüber der meist wirkungslosen Bandagenbehandlung giebt die blutige Fixation der Ohrmuschel recht gute Resultate; doch muss man breite Berührungsflächen schaffen und tiefgreifende, auch den Ohrknorpel durchdringende Nähte legen, um dauernden Erfolg zu erzielen; ich habe diese völlig harmlose Operation mehrmals mit besten Gelingen ausgeführt; durch analogen Eingriff lässt sich auch das hässliche Herunterhängen der oberen Ohrmuschelhälften beseitigen. Eine Verkleinerung der Ohrmuschel durch Keilexcision ist, sobald das Abstehen der Ohrmuschel behoben ist, in der Regel überflüssig, zumal die Narbenbildung meist störender wirkt, als die Ohrdeformität selbst. Eine weitere kosmetische Störung in der Ohrgegend bilden die sogenannten Auricularanhänge, kleine vor dem Ohr gelegene Geschwülste, die theils auf Entwicklungsstörungen des ersten Kiemenbogens, theils auf Zug durch amniotische Stränge zurückzuführen sind; unter 6 Fällen, die ich beobachtete, handelte es sich 4 mal um gestielte, 2 mal um breitbasige Geschwülste, die durch Ligatur oder Exstirpation leicht zu beseitigen waren.

Bei den Kindern, die unter der Diagnose des Anchyloglosson gebucht sind und die zumeist auf Anlass der Hebamme in die Poliklinik gebracht wurden, liess sich objectiv in keinem Falle weder eine abnorme Kürze des Frenulum linguae noch eine beeinträchtigte Beweglichkeit der Zunge feststellen, sodass ich von der Durchschneidung des Zungenbändchens ausnahmslos absehen konnte; ich schliesse mich in dieser Hinsicht völlig der von Herrn Collegen Neumann[1]) vertretenen Ansicht an, dass eine angeborene Kürze des Zungenbändchens zum Mindesten extrem selten ist, und dass die Durchschneidung derselben viel zu häufig überflüssig vorgenommen wird. Zweimal sah ich dagegen erworbenes Anchyloglosson in Folge Ulcerationen am Frenulum und secundärer Narbencontractur.

Unter 7 congenitalen Halsfisteln (resp. Cysten) war nur eine

1) H. Neumann, Ueber ein Uebermaass in der Säuglingsbehandlung. Berliner klin. Wochenschr. 1898. Nr. 1.

mediane: die äussere Fistelöffnung lag vor dem Larynx etwa in Höhe des Pomex adami; von hier zog der Fistelstrang genau median aufwärts, durchsetzte den Zungenbeinkörper und verlor sich am Zungengrund, sodass eine Entstehung aus Resten des Duct. thyreo-glossus vermuthet werden konnte; die anderwärts bereits erfolglos versuchte Exstirpation war sehr schwierig, führte aber zu dauernder Heilung. Bei den anderen 6 Kindern handelte es sich um typische seitliche Kiemengangfisteln mit der äusseren Oeffnung vor dem Sterno-cleidomastoideus: drei derselben kamen zur Operation, zwei wurden dauernd geheilt, eines trotz mehrmaligen Eingriffs mit Recidiv entlassen; die technisch sehr schwierige Operation erfordert stets sehr ausgiebige Schnittführung und hinterlässt entsprechende Narbenbildung. Gleichwohl ist sowohl wegen der lästigen Fistelsecretion als wegen der Gefahr der späteren Entwicklung branchiogener Carcinome die Exstirpation des Fistelgangs ein wohl indicirter Eingriff.

Der angeborene, d. h. intrauterin entstandene Schiefhals ist nach meinen Beobachtungen sehr selten; ich verfüge nur über 2 sichere Fälle von intrauterin entstandener Contractur des Kopfnickermuskels; bei beiden Kindern bestanden gleichzeitig andere Bildungsstörung (Spina bifida, Klumpfuss u. a.); die grosse Mehrzahl der Fälle von „angeborenem Schiefhals" entsteht erst intra partum durch Geburtsverletzung des M. sterno-cleido-mastoideus und zwar m. E. in Folge gewaltsamer Dehnung des Muskels, die eine ischämische Muskelnekrose zur Folge hat. Betreffs der Begründung dieser Auffassung muss ich hier auf die aus der Poliklinik veröffentlichte Arbeit von P. Friedberg[1]), sowie auf meine eigene Publication[2]) verweisen. Hinsichtlich der Behandlung gebe ich bei jungen Kindern der partiellen Resection des erkrankten Muskels (nach Mikulicz) vor anderen Verfahren den Vorzug; ich habe dieselbe bei 24 Kindern mit vorzüglichem Resultat gemacht.

Halsrippen werden nur dann chirurgisch bedeutsam, wenn sie durch Druck auf die Gefässe oder Nerven Störungen verursachen; in meinen beiden Fällen, wo die Halsrippe (beidemal rechtsseitig bei 8- resp. 11jährigen Mädchen), gelegentlich der inneren Untersuchung als zufälliger Nebenbefund erhoben wurde, fehlten sowohl Circulationsstörungen wie nervöse Beschwerden, obschon im zweiten Falle die Rippe bis nahe zum Brustbein reichte; auch das Bestehen gleichzeitiger Halsskoliose oder anderweiter Bildungsanomalien war nicht nachzuweisen.

Unter den Bildungsfehlern am Rumpfe nehmen die Hernien mit 544 Fällen die erste Stelle ein; diese Zahl würde noch erheblich grösser sein, falls alle Hernien der Säuglinge, die aber zum grossen Theil auf der inneren Abtheilung der Poliklinik abgefertigt werden, zugezählt würden. Die beiden Bruchformen, mit denen wir es im Kindesalter vorwiegend zu thun haben, sind der Nabelbruch (147 Fälle) und der Leistenbruch (388 Fälle).

Der angeborene Nabelbruch oder Nabelschnurbruch kam nur zweimal zur Beobachtung; ein Kind mit einem bei der Abnabelung entstandenen doppelten Nabelafter ging früh atrophisch zu Grunde; bei dem zweiten Kinde, das noch andere Bildungsstörungen (Gaumenspalte, Hypospadie)

1) Deutsche Zeitschr. f. Chirurgie. 61. Bd.
2) Zeitschr. f. orthop. Chirurgie. 11. Bd.

zeigte, fand sich ein apfelgrosser Nabeltumor, der nur an den seitlichen Partieen von Haut und Nabelstrangsulze bedeckt war, während im Centrum das Peritoneum frei lag und die Därme durchschimmern liess; da ich bei dem elenden Zustande des Kindes eine Laparotomie scheute, der sehr zarte Bruchsack aber zu platzen drohte, so habe ich nach Reposition der Därme die ganze Nabelgeschwulst an ihrer Basis mittelst Durchstechungsligatur unterbunden; leider ging das Kind am 12. Tage — wohl hauptsächlich in Folge seiner Gaumenspalte — atrophisch zu Grunde; die Section ergab einen guten Verschluss der Bauchhöhle und keine Spur von Peritonitis. Der weit häufigere erworbene Nabelbruch entsteht fast immer in der 2.—3. Lebenswoche durch das Nachgeben der noch nicht völlig consolidirten Nabelnarbe. Unter allen Brüchen sind diese Nabelbrüche der Säuglinge zweifelsohne die harmlosesten, da sie gegen Ende des Säuglingsalters fast ausnahmslos spontan verschwinden und die Gefahr der Einklemmung gleich Null ist. Die Behandlung muss, wie bei allen Säuglingshernien, in erster Linie auf Beseitigung etwaiger meteoritischer Zustände Rücksicht nehmen; zum Verschluss der Bruchpforte bediene ich mich etwa thalergrosser Celluloidplatten, die durch Kautschukheftpflaster fixirt werden, während der ganze Leib durch breite Nabelbinden gleichmässig umwickelt wird; von circulären Heftpflasterverbänden bin ich zurückgekommen, weil dieselben bei zunehmender Ausdehnung der Därme das Abdomen gewissermaassen stranguliren und hierdurch — wie ich bei 2 Kindern beobachtete — zur Entstehung von Leistenbrüchen Anlass geben. Ein operatives Eingreifen halte ich nur bei älteren Kindern oder bei extrem grossen Brüchen für gerechtfertigt; ich habe bisher im Ganzen 9 Nabelbrüche operirt; ein Kind starb 4 Wochen nachher, ohne dass die Section der Bauchhöhle eine anatomische Ursache ergab; 2 bekamen nach der Operation leichte Recidive, die noch längere Bandagenbehandlung erforderten, 6 sind glatt geheilt und recidivfrei geblieben.

Die Leistenbrüche der Kinder sind ausnahmslos indirecte, d. h. durchsetzen den Leistencanal; da indess bei Kindern der äussere Leistenring dem inneren ziemlich genau gegenüberliegt, und der Leistencanal erst mit fortschreitendem Wachsthum seine schräge Verlaufsrichtung erhält, so ist — wenigstens für die ersten Lebensjahre — die Unterscheidung directer und indirecter Brüche ohne praktische Bedeutung. Von den 388 Fällen meiner Statistik entfallen knapp 10 Proc. (35) auf das weibliche Geschlecht; von letzteren sind fast die Hälfte (15) angeborene Ovarialhernien; noch viel seltener als die Inguinalhernien sind die Schenkelbrüche kleiner Mädchen, von denen ich nur 3 registrirt habe; erst mit der Geschlechtsreife tritt in diesem numerischen Verhältniss eine merkliche Verschiebung ein. Hinsichtlich der Seite der Erkrankung ergiebt meine Statistik das folgende Verhältniss:

Rechtsseitig	201	Fälle
Linksseitig	130	=
Doppelseitig	57	=

Die Zeit, zu der das Hervortreten des Bruches von den Angehörigen bemerkt wurde, fiel zumeist in den 2.—3. Lebensmonat; nur ganz ausnahmsweise bestanden die Brüche von Geburt an; nicht ganz so selten wurde hingegen bei älteren Kindern eine plötzliche Entstehung von Leisten-

brüchen beobachtet. Bei meinen 65 operativen Autopsien stellte sich das Verhältniss des angeborenen (vaginalen) Leistenbruchs zum erworbenen etwa wie 1 : 4; ein völliges Offenbleiben des Processus vaginales, so dass Hode und Därme in einer gemeinsamen serösen Höhle lagen, fand ich nur in 2 Fällen. Die Bedeutung einer Phimose für die Entstehung der Leistenbrüche muss ich nach meinen zahlreichen Beobachtungen entschieden in Abrede stellen. Die klinische Dignität der kindlichen Leistenbrüche ist eine erheblich grössere, als die der Nabelbrüche, da sie, besonders im Säuglingsalter, nicht ganz selten Incarcerationserscheinungen verursachen — ich verfüge jetzt über 5 diesbezügliche Beobachtungen — und da ein nicht zu unterschätzender Procentsatz dieser Brüche auf das höhere Alter übernommen wird. Ich halte deshalb in allen Fällen, wo die Bruchbandbehandlung im ersten Lebensjahre nicht zum Ziele führt resp. auf äussere Schwierigkeiten stösst, oder wo es sich um später erworbene Brüche handelt, die Radicaloperation für indicirt; da ich über die guten Resultate derselben bereits früher[1]) berichtet habe, so möchte ich hier nur hinzufügen, dass ich bis jetzt 65 Kinder mit tadellosem Erfolge operirt und kein einziges an den Folgen der Operation verloren habe. Nichtsdestoweniger halte ich es für verfehlt, die Operation auf alle Säuglingshernien auszudehnen, da der grösste Theil dieser doch zur spontanen Heilung kommt, und sehr junge Kinder die Narkose überdies häufig schlecht vertragen; aber nach vollendetem ersten Lebensjahr gebe ich der Operation den unbedingten Vorzug vor der lästigen und im Erfolge recht unsicheren Bruchbandbehandlung.

Eine besondere Indication zur Operation bieten die congenitalen, fast immer irreponiblen Ovarialhernien, von denen ich 2 operirt habe; in beiden Fällen lagen die gesammten rechtsseitigen Adnexe im Bruchsack; im ersten Falle, den ich früher[2]) ausführlich berichtet habe, mussten dieselben wegen Stieldrehung und hämorrhagischer Infarcienz resecirt werden, im zweiten gelang nach blutiger Trennung des Lig. latum vom Bruchsack die Reposition; beide Kinder sind dauernd geheilt geblieben.

Den insgesammt 535 Nabel- resp. Leistenbrüchen stehen nur 9 mit anderer Bruchpforte gegenüber, und zwar

H. cruralis	3	
H. epigastrica . . .	3	
H. lumbalis	2	
H. pulmonalis . . .	1	(angeb. Defect der 4. und 5. Rippe).

Der Wasserbruch, den ich hier anhangsweise erwähne, ist zwar bei kleinen Kindern recht häufig, aber ohne grosse praktische Bedeutung, da er nie eine ernstliche Gesundheitsstörung verursacht. Unter 206 registrirten Fällen finden sich 151 Hydr. testis, 55 Hydr. funiculi spermat.; während die ersteren häufig entzündlicher Natur sind (bei Säuglingen mit Ekzemen, Balanitis u. s. w.) entstehen die letzteren wohl ausnahmslos durch unvollständige Obliteration des Proc. vaginal. peritonei; sie geben leicht

1) Die Radicaloperation kindlicher Hernien. Deutsche med. Wochenschr. 1901. Nr. 10.

2) Ovarialhernie mit Stieldrehung. Berliner klin. Wochenschr. 1898. 35.

zu diagnostischen Irrthümern Anlass; besonders, wenn die Flüssigkeit sich durch den Leistencanal in die Bauchhöhle reponiren lässt, wie dies bei der Hydr. bilocularis der Fall ist, wird bei oberflächlicher Untersuchung eine Verwechslung mit Leistenhernie möglich; zuweilen wird auch wegen der sehr prallen Consistenz der Cyste ein solider Tumor des Samenstrangs oder ein überzähliger Hoden diagnosticirt. In therapeutischer Hinsicht ist zu bemerken, dass eine grosse Zahl der kindlichen Wasserbrüche spontan zur Heilung kommt; von der Punction sah ich selten dauernden Nutzen, ausser bei nachfolgender Injection Lugol'scher Lösung. Bei Hydrocele des Samenstrangs habe ich wiederholt die Exstirpation des Sacks mit gutem Erfolg ausgeführt; auch die Incision mit nachfolgender Tamponade führt zu dauernder Heilung, beansprucht aber eine längere Behandlungsdauer. Leichte Varicocele sah ich öfter bei Knaben im Alter von 9—13 Jahren, in allen Fällen linksseitig; aber nur bei einem dieser Kinder war die Schlängelung und Füllung des Plexus pampini formis von erheblichem Umfang, so dass das Tragen eines elastischen Suspensoriums erforderlich wurde. Gestörter Descensus testiculorum kam bei 24 Kindern zur Beobachtung; meist handelte es sich um doppeltseitigen Leistenhoden, 1 mal um Ektopie femoralis dextra; Kryptorchismus beider Hoden fand sich bei 3 Kindern, einseitiger nur in einem Falle. Eine Indication zur Operation lag nur bei der Ektopie vor, doch wurde hier der Eingriff verweigert; bei den übrigen zumeist noch sehr jungen Kindern schien mir ein exspectatives Verhalten gerechtfertigt.

Von angeborenen Bildungsstörungen im Bereich des Rückgrats kamen zur Beobachtung: ein bereits publicirter Fall von angeborener Skoliose[1]), sowie 31 Fälle von Spina bifida, darunter eine Spina bifida occulta mit Compressionsmyelitis, die operativ behoben werden konnte; der Fall ist früher ausführlich mitgetheilt worden[2]). Von 30 Kindern mit Myelomeningocele resp. Myelocystocele — meist im Bereich der Lenden, resp. Kreuzbeinwirbel, — habe ich 8 operirt; 2 hiervon sind völlig geheilt, 2 haben theilweise Lähmungen der Beine, die schon vor der Operation bestanden, behalten, 4 sind an eitriger Meningitis spinalis zu Grunde gegangen; bei dreien dieser Kinder war der Sack bereits vor der Operation geplatzt, also die Infection wahrscheinlich schon vorher erfolgt. Solche Kinder gehen natürlich auch ohne Operation an den Folgen der Infection bald zu Grunde: so starben von den nicht operirten Kindern 4 trotz sorgfältiger Verbände des geplatzten Sackes unter den Symptomen aufsteigender spinaler resp. cerebraler Meningitis. Dass auch bei geplatztem Sack die Operation nicht völlig aussichtslos ist, lehrte mich einer der von mir operirten und geheilten Fälle; auch von den nicht operirten Kindern erreichte eines mit geplatztem Sack und stark secernirender Fistel ein höheres Alter. Kinder mit hochgradigen Lähmungen zu operiren halte ich nur auf ausdrücklichen Wunsch der Angehörigen für berechtigt, da die Lähmungen in der Regel durch die Operation nicht beeinflusst werden. Zur Technik der Operation möchte ich nur bemerken, dass sich die Deckung des Defects durch einen gestielten Lappen der Rückenhaut bei allen Kindern völlig sufficient erwies.

1) Zeitschr. f. orthop. Chirurgie. 11. Bd.
2) Deutsche med. Wochenschr. 1897. Nr. 47.

Von sonstigen Bildungsstörungen im Bereich des Rumpfes kamen zur Beobachtung:

Meckel'sches Divertikel (mit Darmprolaps)	1	Fall
Ektopia vesicae	1	"
Epispadie	2	"
Hypospadie (meist leichten Grades)	15	"
Strictura uretralis	2	"
Atresia vaginalis	3	"
Atresia rectalis	2	"
Nierenanomalien	2	"

Ich möchte auf diese zum Theil sehr interessanten Fälle nicht näher eingehen, da sie aus äusseren Gründen grösstentheils nicht in der Poliklinik operirt werden konnten. Eine angeborene Vorhautenge „Phimose"

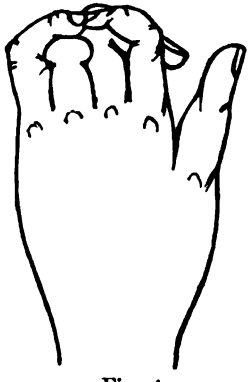

Fig. 4.

Fig. 5.

konnte ich, wie bei Besprechung der balanitischen Entzündungen schon hervorgehoben ist, trotz sorgfältiger Untersuchung niemals mit Sicherheit constatiren.

An den Extremitäten kamen angeborene Bildungsstörungen in 174 Fällen zur Behandlung. Unter den angeborenen Defecten findet sich 1 Fall totaler Phocomelie des linken Armes und ein doppelseitiger Defect des unteren Fibulaendes ohne Zehendeformitäten, aber beiderseitiger Valgusstellung der Füsse (Volkmann'sche Sprunggelenkmissbildung), sowie 2 Fälle von amniotischer Abschnürung. Im ersten fanden sich an beiden Händen hochgradige Verstümmelung fast sämmtlicher Finger, ausserdem Schnürfurchen am linken Vorderarm, sowie an den Zehen; durch mehrfache Eingriffe wurden einzelne der rudimentären und miteinander verwachsenen Finger in leidlich brauchbaren Zustand gebracht; im zweiten Falle war der 4. Finger der linken Hand defect, der Mittelfinger im 2. Interphalangealgelenk spitzwinklig flectirt, der 2. und 5. Finger

waren miteinander verwachsen und hinderten hierdurch die Streckung des Mittelfingers (vergl. Fig. 4); nach Trennung der Brücke wurden alle 3 Finger gut brauchbar.

Die häufigste Form der Polydaktylie ist der doppelte Daumen; auf 16 Fälle von doppeltem Daumen kommen in meiner Statistik 5 von Verdoppelung des kleinen Fingers, und nur 3 von überzähligen Zehen (2 doppelte grosse, 1 doppelte 2. Zehe). Dem Grade nach sah ich alle Uebergänge zwischen doppeltem Nagel (Fig. 5) und völlig getrennten Phalangen (Fig. 6); am häufigsten pendelte der wohlausgebildete überzählige Finger an einem ganz dünnen Weichtheilstiel, wie in Fig. 7. Die sehr einfache operative Entfernung des überzähligen Gliedes ergab ausnahmslos befriedigende Resultate. Bei 14 Fällen von Syndaktylie handelte es sich stets nur um Verwachsung der Weichtheile, nie um knöcherne Syndaktylie; an der Hand ist am häufigsten der 3. und 4. Finger ver-

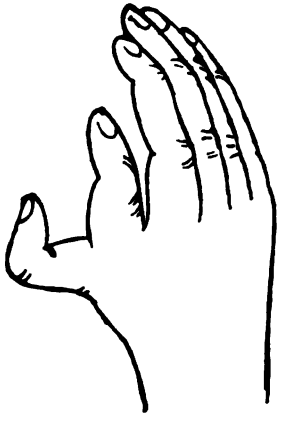

Fig. 6.

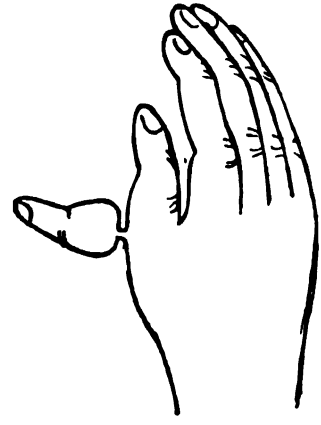

Fig. 7.

wachsen, am Fuss sah ich in einem Falle von Syndaktylie der 2. und 3. Zehe zugleich enorme Vergrösserung derselben (Makrodaktylie); die Trennung ist an der Hand selbstverständlich aus functionellen Rücksichten indicirt, während sie am Fuss meist überflüssig ist. Als beste Operationsmethode hat sich mir die Verwendung eines volaren und dorsalen Lappens zur Commissurbildung und die Deckung des Hautdefects an den Fingern durch Thiersch'sche Läppchen bewährt; doch wurden in Folge späterer Contracturen öfters Nachoperationen erforderlich.

Die angeborenen Gelenkcontracturen, von denen ich 7 Fälle registrirt habe, sind ätiologisch zum Theil nicht geklärt; die meisten Fälle sind wohl neurogenen Ursprungs (fötale Paliomyelitis), sicher myogen war 1 Fall von Ellenbogengelenkcontractur; es fand sich hier bei der Freilegung eine totale fibröse Degeneration des M. brachialis intern., ganz analog den Befunden am M. sternocleidomast. beim angeborenen Schiefhals; aber möglicher Weise handelte es sich auch hier nicht um intrauterine Entstehung, sondern um eine Geburtsverletzung; denn bei dem

Kind war im Beginn der Geburt die Wendung auf den Kopf gemacht und die Contractur erst 14 Tage nach der Geburt bemerkt worden. Arthrogene Contracturen habe ich als angeborene Deformität — von den Fussdeformitäten abgesehen — nicht beobachtet; eine geringere Flexionscontractur der Kniegelenke ist bei Neugeborenen physiologisch und erreichte nur ausnahmsweise (2 Fälle) höhere Grade.

Angeborene Klump- und Plattfüsse fanden sich bei 59 Kindern, erstere 4 mal so häufig als diese; die geringen (physiologischen) Grade des Pes varus sind hierbei nicht mitgezählt; des öfteren fand sich Pes varus auf der einen, Pes valgus auf der anderen Seite. Auf die noch sehr strittige Pathogenese dieser Bildungsanomalien kann hier nicht eingegangen werden. Die Behandlung der angeborenen Fussdeformitäten mittelst des Wolff'schen Etappenverbandes giebt zwar vortreffliche Resultate, doch gebe ich jetzt für den Klumpfuss kleiner Kinder dem von Fink und v. Oettingen ausgebildeten Verfahren den Vorzug, da die Angehörigen hierbei selbst lernen, die Verbände anzulegen, und die Gesammthygiene der Kinder weniger behindert ist.

Angeborenen Hochstand eines Schulterblattes sah ich bei 3 Kindern, allemal rechtsseitig; aber nur bei einem Fall zeigte die dislocirte Scapula die für die Sprengel'sche Deformität typische Exostose am oberen Schulterblattrande und hinderte die Reposition; die vorgeschlagene Operation (Abmeisselung der Exostose) wurde von den Angehörigen abgelehnt; in den beiden anderen Fällen fanden sich keine anatomischen Veränderungen, und liess sich das hochstehende Schulterblatt durch Verbände reponirt erhalten, so dass diese Fälle nicht der „Sprengel'schen Deformität" zugezählt werden können.

Hinsichtlich der angeborenen Hüftgelenkluxationen (64 Fälle) vermag ich den zahlreichen Publicationen in den letzten Jahren kaum etwas Bemerkenswerthes hinzuzufügen. Einseitige Luxationen jüngerer Kinder habe ich mit gutem Erfolg reponirt; doppelseitige nur 3 mal; 2 dieser Kinder sind noch in Behandlung, eines ist geheilt, ohne dass trotz guter Stellung der Schenkelköpfe das functionelle Resultat sonderlich befriedigend wäre; die Lordose ist zwar beseitigt, der Gang aber unsicher und watschelnd geblieben.

V. Erworbene Formfehler.

Rhachitische Deformitäten:		
" der Wirbelsäule	371	Fälle
" des Thorax	68	"
" der oberen Extremität . . .	5	"
" der unteren Extremität . .	416	"
Allgemeine Rhachitis	30	"
Habituelle Kyphose	59	"
Habituelle Skoliose	541	"
Habitueller Schulterhochstand	27	"
Statische Skoliose	10	"
Statischer Plattfuss	11	"
Transport	1538	Fälle

Transport	1538	Fälle
Organische Wachsthumsstörungen . . .	8	"
Neurogene Contracturen	65	"
Sonstige Contracturen	35	"
Sa.	1646	Fälle

Die rhachitische Kyphose (139 Fälle) hat ihren Sitz meist in den unteren Abschnitten der Wirbelsäule und pflegt sich in der Bauchlage der Kinder gut auszugleichen; schwere fixirte Kyphosen sind relativ selten. Die Lagerung auf einem die kyphotische Wirbelsäule lordosirenden Gypsbett giebt nach meinen Beobachtungen sehr gute Resultate, ist zugleich bequem und billig und hindert nicht die allgemeine Hygiene der Kinder. Die Herstellung ist äusserst einfach: in Bauchlage wird eine mit Gypsbrei getränkte 4—6fache Gazecompresse auf den Rücken des Kindes gelegt, während am Kopf und Beinen der Rumpf leicht extendirt wird; sofort nach dem Erstarren wird mittelst reichlicher Mengen Gypsbrei die durch die Kyphose verursachte Vertiefung ausgeglichen, resp. etwas übercorrigirt; nach gutem Austrocknen und Glätten der Ränder wird die Gypsmulde zum Schutz gegen Befeuchtung mit dünner Celluloidgelatine (Lösung von Celluloid in Aceton) überpinselt. Die Kinder liegen in dieser Mulde auf einer dünnen Steppdecke und werden mit einer breiten Binde auf ihrem Lager fixirt; daneben lasse ich täglich Rückenmassage vornehmen. Auch für die noch weichen rhachitischen Skoliosen (232 Fälle) leistet ein richtig hergestelltes Gypsbett neben Rückenmassage sehr gute Dienste und ist im Allgemeinen der Anlegung inamovibler Rumpfverbände schon aus Rücksicht auf die Gesammthygiene der Kinder vorzuziehen; doch habe ich in einzelnen Fällen von redressirenden Rumpfverbänden so gute Erfolge gesehen, dass ich bei hochgradigen, aber noch nachgiebigen Skoliosen diese Behandlung für wohl gerechtfertigt halte. Bei den rhachitischen Skoliosen älterer Kinder (jenseits des 6. Jahres), die in Folge der nachträglichen Sklerosirung des Skeletts fast immer ganz unnachgiebig werden, sind alle Versuche auf Beseitigung der Deformität völlig aussichtslos. Als häufigsten Sitz der Verkrümmung ergiebt meine Statistik in Uebereinstimmung mit anderen die linksconvexe Lumbal- und rechtsconvexe Dorsal-, demnächst die linksconvexe Totalskoliose, während rechtsconvexe Lumbalskoliosen, resp. linksconvexe Dorsalskoliosen extrem selten sind.

Die typischen rhachitischen Thoraxdeformitäten sind das Pectus carinatum und die Aussenrollung der unteren Thoraxpartieen; daneben sah ich Fälle von einseitiger Prominenz der Rippenknorpel (häufiger links als rechts), von Trichterbrust u. a., von denen es zweifelhaft ist, inwieweit sie in Beziehung zur Rhachitis stehen, zumal bei den meisten dieser Kinder sonstige rhachitische Symptome fehlen. Die Behandlung der Thoraxdeformitäten ist recht aussichtslos; weder durch Massage und Gymnastik, noch durch Verbände (Corsets mit Druckplatten) ist in meinen Fällen ein nennenswerther Effect erzielt worden; dagegen sah ich bei rhachitischen Deformitäten meist erhebliche spontane Besserung nach Ablauf der Erkrankung. Ein Versuch, das Pectus carinatum operativ zu beseitigen (durch quere Durchmeisselung des Sternum und Druckverband)

schlug völlig fehl, da nach Abnahme des Verbandes die Deformität sich schnell wiederherstellte.

Die rhachitischen Deformitäten an der oberen Extremität sind, abgesehen von leichten Curvaturen im Vergleich zu denen der unteren Extremität recht selten, da der auch für die Entstehung der rhachitischen Deformitäten wichtigste mechanische Factor, — die Belastung — hier nicht in Frage kommt; abgesehen von den durch Fall oder Muskelzug (Krämpfe!) verursachten rhachitischen Vorderarminfractionen (vergl. Verletzungen) sah ich hochgradige Verkrümmungen derselben nur bei solchen rhachitischen Kindern, die viel „auf allen Vieren" herumkrochen. So lange die Knochen noch weich sind, lässt sich durch redressirende Gypsverbände die Deformität gut ausgleichen. Um so häufiger waren die rhachitischen Deformitäten der unteren Extremität (416 Fälle!) deren Frequenz im 3. und 4. Lebensjahr am grössten ist, während die ebenfalls unter dem Einfluss der Belastung entstehenden rhachitischen Rückgratverkrümmungen im 1. und 2. Lebensjahr prävaliren; es zeigt sich hier also ein ganz analoges Verhältniss, wie bei den habituellen Belastungsdeformitäten: ihre Frequenz ist proportional den gesteigerten statischen Anforderungen an die betreffenden Skeletttheile. Aber auch unabhängig von der Belastung treten bei jungen rhachitischen Kindern mehr minder hochgradige Contracturstellungen der Hüft- und Kniegelenke in Erscheinung, die als directe Folge der rhachitischen Wachsthumsstörung aufzufassen sind; die Hüftgelenke kleiner rhachitischer Kinder pflegen in Flexion und Adduction zu stehen, die Trochanterspitze findet sich dabei meist etwas oberhalb der Roser-Nélaton-Linie; in Horizontallage tritt immer starke Aussenrotation ein, wodurch eine scheinbare Abduction der Femora vorgetäuscht wird; thatsächlich aber besteht Adduction und ist die Abduction ebenso wie die Innenrotation mehr weniger eingeschränkt; wir finden hier also alle Symptome der Coxa vara vereinigt, und ich halte eine durch die rhachitische Wachsthumsstörung verursachte Zunahme der Schenkelhalskrümmung für die sehr wahrscheinliche Ursache, da wir ja bei florider Rhachitis eine Zunahme aller physiologischen Curvaturen beobachten. Unter 23 Kindern, mit dieser Hüftgelenksdeformität waren 4 ältere (4—6 Jahre) mit sehr charakteristischen Symptomen von Coxa vara rhachitica, und bei zweien derselben konnte ich diese Diagnose durch das Röntgenbild bestätigen. Der Gang dieser Kinder ist dem bei angeborener doppelseitiger Hüftluxation zum Verwechseln ähnlich. Durch Massage und passive Bewegungen habe ich wohl Besserung, aber keine völlige Beseitigung der Deformität erzielt, sodass hier die Osteotomia trochanterica in Frage kommen dürfte.

Auch die Kniegelenke finden sich bei florider Rhachitis meist in starker Flexionscontractur, daneben besteht Genu recurvatum, resp. auch Genu valgum, meist doppelseitig; während letzteres oft lange persistirt, pflegen das Genu recurvatum und die Flexionscontractur mit Ablauf des floriden Processes zu verschwinden. Genu valgum sah ich bei 177 Kindern, bei älteren Kindern häufig einseitig und ohne sonstige rhachitische Symptome, sodass ich es in diesen Fällen als eine rein statische Deformität auffasse. In leichten Fällen leisten Etappenverbände recht gute Dienste, in schweren mache ich je nach dem hauptsächlichen Sitz der

Deformität entweder die Mac Ewen'sche Operation oder die Osteotomie der Tibia und habe bei 12 von mir poliklinisch operirten Kindern ein recht befriedigendes Resultat erzielt; doch operire ich nur solche Kinder, die wegen ungenügender Wachsthumstendenz oder wegen schon vorgeschrittenen Alters (über 6 Jahre!) keine Aussicht auf Spontanheilung bieten. Für die bessere Praxis bewähren sich sehr abnehmbare Celluloidhülsen, die entsprechend dem Kniegelenk vorn und hinten mit Gelenken versehen werden und durch einen an der Innenseite angebrachten elastischen Zug die Deformität dauernd corrigiren; daneben verordne ich hydropathische Einwicklungen und Massage.

Das Genu varum zeigt in meiner Statistik eine nahezu gleiche Frequenz als das Genu valgum (180 : 177 Fällen); im Gegensatz zu letzterem findet es sich nur bei rhachitischen Kindern, meist doppelseitig; die höchsten Grade entstehen, wenn zu den rhachitischen Curvaturen der Ober- und Unterschenkelknochen noch Infractionen hinzukommen, wodurch besonders die Tibia an der Grenze zwischen mittlerem und unterem Drittel fast rechtwinklige Knickungen erfährt; diese Fälle erfordern stets ein actives Eingreifen, da hier die Aussichten auf Spontanheilung gleich Null sind; bei noch weichen Knochen mache ich die manuelle Osteoclase, bei schon sklerotischem Skelett die keilförmige Osteotomie der Tibia; besteht gleichzeitig die Säbelscheidenform des Knochens, so wird die Basis des Keils nach aussen und oben, andernfalls nur nach aussen gelegt; durch einen Längsschnitt entsprechend der vorderen Tibiakante lässt sich der Knochen auch von seiner Aussenseite bequem zugänglich machen; durch diesen Eingriff habe ich in 8 extrem schweren Fällen ein ausgezeichnetes kosmetisches und functionelles Resultat erreicht. Leichte Fälle kommen bei guter allgemeiner Wachsthumstendenz meist zur Spontanheilung, so dass ich mich hier auf hydropathische Einwicklungen und Massage beschränke. Auch der rhachitische Plattfuss (36 Fälle) bessert sich mit der allgemeinen Kräftigung der Kinder meist spontan; die Vulgusstellung bei kleinen rhachitischen Kindern ist hauptsächlich durch die zu weite und schlaffe Gelenkkapsel sowie durch Muskelinsufficienz bedingt, führt aber selten zu Deformirung des Fussskeletts, wie beim statischen Plattfuss. Leichte Valgusstellung findet sich übrigens auch häufig bei ganz gesunden, nicht rhachitischen Kindern; die Behandlung hat in Bädern, Massage und Plattfusseinlagen, event. auch Bindeneinwicklung der Fussgelenke zu bestehen.

Unter den Belastungsdeformitäten hat die habituelle Skoliose mit insgesammt 541 Fällen die bei Weitem grösste Frequenz; mit ganz vereinzelten Ausnahmen handelt es sich um Kinder jenseits des 6. Lebensjahres, mehr als 80 Proc. weiblichen Geschlechts. Dem Sitze nach ergiebt meine Statistik eine ganz beträchtliches Prävaliren der Lumbalskoliosen; denn es finden sich 154 reine Lumbalskoliosen und 223 Fälle von primärer Lumbalskoliose mit compensirender Dorsalskoliose, dagegen nur 70 primäre Dorsalskoliosen; ausserdem 94 Totalskoliosen; es ergiebt sich daraus, dass die Belastungsskoliosen weit häufiger in den tiefen, als in den oberen Abschnitten der Wirbelsäule beginnen; die Skoliose der Halswirbelsäule kommt als primäre Belastungsdeformität überhaupt kaum zur Beobachtung. Die Convexität der Krümmung ist bei den Lenden-

skoliosen sowie auch bei den Totalskoliosen mit wenigen Ausnahmen nach links, bei den Brustskoliosen nach rechts gerichtet. Dass die Entstehung dieser habituellen Skoliosen nichts mit Rhachitis zu thun hat, steht für mich ausser jedem Zweifel; auch konnte ich für irgend eine andere Skelettabnormität (abnorme Knochenweichheit) in der überwiegenden Majorität der Fälle absolut keinen Anhaltspunkt finden; wie ich [1]) und Andere durch Thierexperimente nachgewiesen haben, ist der im Wachsthum befindliche Knochen genügend plastisch, um durch abnorme mechanische Einflüsse deformirt, resp. in fehlerhafte Wachsthumsbahnen gedrängt zu werden; die abnormen Belastungseinflüsse, die sich nach Beginn des Schulbesuchs ganz besonders bei der skoliotischen Schreibhaltung geltend machen, wirken jedoch nur bei solchen Kindern deletär, die aus irgend einem Grunde eine sehr schnelle Muskelermüdbarkeit resp. eine mangelhafte Muskelenergie zeigen, sowie auch bei abnorm corpulenten Kindern, deren Musculatur nicht im rechten Verhältniss zur Körperlast steht; auf die mangelhafte Muskelfunction, nicht aber auf abnorme Knochenweichheit sind meines Erachtens die für die Entstehung der Skoliose klinisch nachweisbaren prädisponirenden Momente (Körperschwäche, Anämie, überstandene Krankheiten u. A.) zu beziehen; in gleichem Sinne wirkt Ueberanstrengung durch zu langes Arbeiten bei sonst resistenten Kindern. Die für die Prophylaxe und Therapie folgenden allgemeinen hygienischen Grundsätze ergeben sich aus dieser Auffassung ohne Weiteres und sind ja hinreichend bekannt; hinsichtlich der speciellen Behandlung der leichten Skoliosen hat sich die in unserer Poliklinik eingeführte regelmässige orthopädische Turnstunde sichtlich bewährt; im Vordergrunde stehen die activen Widerstandsübungen, daneben tägliche Rückenmassage; bei tiefsitzenden Skoliosen fertige ich ein die Deformität corrigirendes Celluloidmullcorset an, lasse dasselbe aber nur in den Schulstunden tragen; für Dorsalskoliosen gebe ich Stützcorsets nur, wenn die Kinder stark zusammenfallen oder über Rückenschmerzen klagen, da der Rippenbuckel meist durch Corsets nicht günstig beinflusst wird; bei den vorgeschrittenen Dorsalskoliosen mit stärkeren Rippenprominenzen habe ich bisher von keiner Behandlungsmethode nennenswerthe Besserungen gesehen; bei statischer Skoliose, von der ich trotz regelmässiger Messung der Beinlängen im Ganzen nur 10 Fälle verzeichnet habe, muss natürlich die Verkürzung der Extremität durch einen entsprechend gearbeiteten Stiefel corrigirt werden. Die habituelle Kyphose der Kinder (59 Fälle) hat im Gegensatz zur rhachitischen ihren Sitz in den oberen Abschnitten der Wirbelsäule, und ist fast immer durch mangelnde Muskelenergie bedingt; oft besteht zugleich linksconvexe Totalskoliose. Die fixirte Kyphose ist selten, meist können die Kinder auf Aufforderung gerade stehen; für die Behandlung kommen in erster Linie Gymnastik und Massage in Betracht, während Corsets meist contraindicirt sind; empfehlenswerther ist der Nyrop'sche Geradehalter, der die noch bewegliche Kyphose vorzüglich corrigirt.

---

1) Ueber mechanische Störungen des Knochenwachsthums. Virchow's Archiv 163. Bd. 1901 u. Berliner klin. Wochenschr. 1900. Nr. 6 u. Zeitschr. f. orthop. Chir. „Ueber experimentelle Deformitäten". 9. Bd.

Im Gegensatz zu den Belastungsdeformitäten des Rückgrats sind die rein statischen Deformitäten der unteren Extremität vor der Pubertät äusserst selten; statische Coxa vara habe ich nie, statisches Genu valgum nur vereinzelt beobachtet; auch der statische Plattfuss ist vor der Pubertät recht selten, doch habe ich initiale Fälle bei Kindern unter 14 Jahren 11 mal behandelt. Im Anschluss an die habituellen Belastungsdeformitäten seien noch die habituellen Contracturen erwähnt, deren Hauptrepräsentanten der habituelle Schiefhals (7 Fälle) und der habituelle Hochstand eines Schulterblatts (27 Fälle) sind.

Eine auch im Kindesalter nicht ganz seltene tendogene Contractur ist der schnellende Finger (6 Fälle), der sowohl congenital als erworben vorkommt und durch ätiologisch noch nicht aufgeklärte Strieturen der Sehnenscheide verursacht wird. Neurogene Contracturen habe ich bei 65 Kindern behandelt, meist in Folge Poliomyelitis spinalis acuta, sowie auch vereinzelte Fälle von cerebraler Kinderlähmung; über meine Erfolge der Sehnenplastik hoffe ich demnächst ausführlicher berichten zu können. Die zahlreichen, durch Verletzungen und Entzündungen der Weichtheile resp. des Skeletts entstandenen Deformitäten der Kinder sind bei Besprechung dieser Krankheitsgruppen bereits berücksichtigt worden.

XXVIII.

Zur Casuistik des Exophthalmus pulsans.

Von

Dr. Jean H. Thierry in Valparaiso.

Bekanntlich bezeichnet man mit dem Namen Exophthalmus pulsans ein Krankheitsbild, welches in einer abnormen, gewöhnlich durch ein Schädeltrauma bedingten Communication zwischen Carotis cerebralis und Sinus cavernosus seine Ursache hat.

Da dieses Krankheitsbild kein ausnehmend häufiges ist, und da die beiden Fälle, welche ich genauer zu beobachten Gelegenheit hatte, einige Abnormitäten in ihrem Verlaufe darboten, so glaube ich, dass es vielleicht von Interesse sein dürfte, die Krankengeschichten in extenso mitzutheilen.

1. Daniel Campos, ein 26jähriger Tischler, erlitt Anfang August 1897 ein schweres Trauma; eine Eisenbahnwaggonthür wurde gewaltsam zugeschlagen, als er gerade den Kopf hinausstreckte; die rechte Schläfe wurde von der Kante der Thür getroffen, die linke gegen den Thürrahmen gedrückt. Er wurde bewusstlos in's allgemeine Hospital gebracht, woselbst eine ausgedehnte „Fractura thecae cranii" constatirt wurde.

Am 20. October sah ich den Kranken zum ersten Male. Er klagt über Doppelsehen, Schwerhörigkeit des rechten Ohres und Schmerzen im Nacken. Eine tiefe Narbe, 8 cm lang, verläuft von einem Punkte 2 cm unter und 1 cm nach aussen von der äusseren, unteren, linken Orbitaecke vertical nach oben. Totale Paralyse des linken Abducens (partielle des linken Trochlearis?) und des rechten Facialis (oberer und

unterer Ast). Gaumensegel und Geschmack normal. Linke Pupille sehr klein, rechte bedeutend grösser; beide reagiren. Accomodation normal. V = 1. Ophthalmoskopie zeigt nichts Abnormes, Otoskopie auch nichts. Gesichtsfeld normal.

2 Wochen später sah ich den Kranken wieder. Er hatte 2 g Jodkali und 1 mg Strychnin täglich genommen, alle Symptome waren gebessert.

Ich erfuhr nichts wieder über den Kranken bis zum 17. Mai 1899. An diesem Tage kam er wieder in's Hospital, und zwar wegen einer bedeutenden Vortreibung des linken Auges und einem fortwährenden Sausen im Kopfe, welches so stark ist, dass es ihn kaum schlafen lässt. Er will dieses Sausen gespürt haben, seit er nach dem Unfall aus der Bewusstlosigkeit erwachte, doch war es Anfangs so schwach, dass es ihn nicht belästigte; ganz allmählich hat es zugenommen. Auch die Hervortreibung des Augapfels ist allmählich aufgetreten; der — übrigens nicht sehr intelligente — Patient kann gar nicht angeben, wann er sie bemerkt hat. Das rechte Ohr — über welches er damals klagte — hört gut, das linke ist total taub ohne otoskopischen Befund. Die Facialisparalyse ist verschwunden. Eine Augenmuskelparese lässt sich nicht bestimmt nachweisen; der linke Bulbus ist leicht divergent. Die Bewegungen des linken Auges sind in allen Richtungen etwas beschränkt; das Auge ist stark vorgetrieben, Cornea liegt 2 cm weiter nach vorne wie die rechte. Das Auge kann, mit einiger Anstrengung, noch geschlossen werden. Es ist mässige Ptosis vorhanden. Man sieht und fühlt starke Pulsation des ganzen Orbitainhaltes, synchron mit dem Pulse und von ausgeprägtem Schwirren begleitet. Im oberen Lid sieht man stark erweiterte, deutlich pulsirende Gefässe, die über die Nasenwurzel hinziehen und dort den Knochen deutlich atrophirt haben. Bei anhaltendem Drucke auf das Auge tritt es zurück, springt aber beim Nachlassen sofort wieder hervor. Die Auscultation über der Orbita ergiebt ein continuirliches, remittirendes Geräusch, von einem starken Schwirren begleitet. — Die linke Pupille ist 12 mal grösser als die rechte. V = $^1/_{10}$. Augenhintergrund wesentlich normal. Die Venen der Papille sind auffallend wenig erweitert und pulsiren nur schwach. Wird die linke Carotis comprimirt, so hören die Geräusche, subjective und objective, auf, und das Auge tritt ca. 1 cm zurück; die erweiterten Gefässe fallen zusammen und verlieren ihre Pulsation. Da eine Compressionsbehandlung äusserer Verhältnisse halber nicht möglich war, unterband ich am 23. Mai im „Hospital San Juan de Dios" die linke Carotis. Sowohl die Carotis communis wie die Carotis interna wurden mit dicker Seide unterbunden; die Wunde mit Seide vernäht; Compressionsverband des Auges. Die einzige bemerkbare Veränderung im Augenblicke der Ligatur war das Einsinken des Auges und Aufhören der Pulsation. — Nach 6 Tagen Verbandwechsel; die Suturen werden entfernt. Zwischen den beiden unteren ist ein Tropfen Eiter, aber keine entzündliche Reaction. Der Patient giebt an, ein äusserst schwaches Geräusch zu hören. Objectiv kein Geräusch, keine Pulsation. 9 Tage nach der Operation ist die Wunde vollständig geheilt. Der Kranke hört kein Geräusch mehr. Beide Pupillen sind normal, von gleicher Grösse. Die Temperatur ist nicht über 37° gewesen.

14 Tage nach der Operation sollte der Kranke aufstehen, doch es war über Nacht eine geringe Parese des rechten Armes und Beines aufgetreten, begleitet von leichten Parästhesien und Abstumpfung des Gefühls. Facialis beiderseits frei, desgleichen die Augenmuskeln. Im Laufe der nächsten Tage nahm die Parese zu, besonders im Arm, wo nur die Finger schwach bewegt werden konnten. Die Parese war ganz schlaff (!). In der rechten Wange leichte Parästhesien. Am 9. Juli — 16 Tage nach der Operation — fängt der Patient an zu deliriren, laut zu sprechen und zu commandiren. Am 10. sind seine geistigen Fähigkeiten vollständig gestört, er lässt sich nicht untersuchen, antwortet nur mit einem verächtlichen Blicke, wenn man mit ihm spricht. Am nächsten Tage ist er psychisch wieder vollständig normal, hat keine Erinnerung an das Vorgefallene; im Uebrigen ist er unverändert. — Am 12. fängt er Nachmittags an zu toben, muss in eine Zwangsjacke gesteckt werden.

Am nächsten Morgen ist er wieder klar bei Bewusstsein; er bewegt die Finger viel besser, das Gefühl ist fast normal. — Am 14. Morgens ein neuer Anfall mit Verfolgungsideen; die linke Pupille verkleinert. Seitdem war er ruhig, aber ganz apathisch. — Am 17. Husten und Zeichen einer leichten Bronchopneumonie des rechten mittleren Lappens, doch ohne Fieber und Dämpfung. — Am 21. vollständige Unbeweglichkeit des Armes und der Hand. Das Bein nur im Fuss- und in den Zehengelenken schwach beweglich. Das Gefühl sowohl im Arme als auch im Beine fast vollkommen erloschen; dagegen normal auf dem Truncus. Unwillkürliche Entleerung von Harn und Fäces; der Kranke fühlt es, aber die Schliessmuskel functioniren nicht. — In diesem Zustande blieb der Patient bis zum 24. Dann klagt er über Schmerzen in der Magengegend. Man sieht und fühlt dort einen faustgrossen, prallen, unbeweglichen Körper, der sich mit den Pulsschlägen hebt und senkt; Percussion ergiebt matten Schall. Keine Brustsymptome. Temperatur 37,7, Puls 100. Der Kranke isst und hat willkürlichen Stuhlgang. — In den folgenden Tagen nahm die Geschwulst mehr und mehr zu, am 28. war die Dämpfung nicht von der Herzdämpfung abzugrenzen, reichte nach unten bis an den Nabel, rechts bis zur Mammillarlinie, links bis zur vorderen Axillarlinie. Der Kranke isst, hat kein Erbrechen, spontane, aber spärliche Stühle und stetige, aber mässige Schmerzen in der Gegend des Tumors. Paralysen und Apathie unverändert. Er wurde von vielen Collegen untersucht, doch konnte eine sichere Diagnose nicht gestellt werden, weshalb er nur expectativ behandelt wurde. Dies dauerte alles in allem 13 Tage; eines Morgens bekam der Patient sehr starke Scherzen im Unterleibe, die mehrere Stunden dauerten. Als ich ihn um 10 Uhr sah, war der ganze Tumor verschwunden; es blieb nur in der Gegend der Cardia eine weiche, faustgrosse Ausfüllung, die nach weiteren 5 Tagen vollständig verschwunden war. Die Untersuchung sämmtlicher Organe, speciell des Abdomen, ergab nichts Besonderes. Auch hatte der Kranke keine auffallend reichlichen Stühle. — Die Paralyse besteht unverändert weiter, aber der psychische Zustand ist jetzt normal. Er wird nun mit galvanischer und faradischer Elektricität behandelt. Die Muskeln reagiren gar nicht, selbst nicht bei Anwendung ziemlich starker Ströme (20 Elemente — Galvanometer war nicht vorhanden).

Am 15. August noch keine Reaction während der Application; nach derselben kann der Kranke jedoch die Glieder etwas bewegen. Das Gefühl bei Berührung ist fast normal, doch spürt er nicht einmal sehr starke faradische Ströme. Unter fortgesetzter elektrischer Behandlung trat eine schnelle Besserung ein, so dass er einen Monat später aus dem Hospital entlassen werden konnte. Er war während der letzten Zeit von einem anderen Arzte behandelt worden, weil ich krank war.

Im März 1901 kam ich wieder dazu, ihn zu untersuchen. Es ist etwas Schwäche im rechten Arm geblieben, er kann aber arbeiten. Das Auge ist leicht vorgetrieben, aber ohne Pulsation und normal beweglich. V = $^5/_{7,5}$ mit + 1 D. Ophthalmoskopisch alles normal; ganz schwaches Ohrensausen.

2. Benigno Guerrero, ein 49jähriger Maurer, erlitt Ende December 1899 einen Fall aus einer beträchtlichen Höhe. Er blieb 5 Tage lang ohne Bewusstsein, hatte Blutungen aus beiden Ohren und aus Mund und Nase. In der linken Schläfe hatte er eine tiefe Wunde.

Ich sah den Kranken am 19. Februar 1900. Rechts totale Ptosis; das Auge wird nur vom Trochlearis bewegt — Rotation nach unten aussen. Diese Bewegung entsteht bei jedem Versuche das Auge zu bewegen; nur wenn es gerade nach aussen gedreht werden soll, bleibt es absolut ruhig. Iris von normaler Grösse, reagirt kaum. Ophthalmoskopisch nur eine mässige Verengerung der Arterien zu notiren. V = $^5/_{10}$ mit + 1,5 D. Acc. = 0. Gesichtsfeld normal.

Links totale Paralyse des Rectus externus. Pupille wie rechts. V = $^5/_{10}$. E. Ophthalmoscopisch: enge Arterien, Papille etwas blass. — Sonst alles normal. Beide Trommelfelle zeigen Narben; Gehör beiderseits gut.

Der Kranke giebt an, ein continuirliches Geräusch zu hören, welches er links localisirt, und schon einige Zeit vor dem Unfalle gespürt haben will. Beide Augen sind leicht vorgetrieben; eine deutliche Pulsation ist nicht zu fühlen. Auscultation des Craniums (mit Phoneudoskop) ergiebt überall ein schwaches, remittirendes Sausen, welches man am deutlichsten oberhalb des linken Oberlides verspürt.

Es wurde dem Kranken Kal. jodat, 1 g 3 mal täglich, verordnet.

Erst am 2. März kam der Kranke wieder. Ptosis fast verschwunden; im Uebrigen unverändert. — 4 Tage vorher hatte der Patient beim Aufwachen ein sehr starkes, continuirliches Geräusch im Kopfe; er bemerkte gleichzeitig eine geschlängelte, pulsirende Vorwölbung rechts von der Nasenwurzel. — Man sieht und fühlt hier eine stark erweiterte, pulsirende Vene; eine ähnliche, aber viel weniger erweiterte findet sich links. Bei Druck fühlt man beiderseits deutliches Schwirren; das rechte Auge prominirt etwas; die Venen im rechten Augenhintergrunde sind bedeutend erweitert und pulsiren stark; links weniger erweitert und schwach pulsirend; die Arterien sehr dünn. Rechte Pupille etwas erweitert. — Bei Compression der rechten Carotis fallen die erweiterten Venen zusammen und das Geräusch hört fast auf. — Der Patient lehnt die Behandlung durch digitale Compression der Carotis ab. Das Jodkali wird ausgesetzt in der Vermuthung, es habe durch Auflösung der Thromben, mit welchen die Ruptur verlegt war, die Verbindung der Carotis mit dem Sinus cavernosus befördert.

Am 23. April kam der Patient wieder. Das rechte Auge bewegt sich gut. Nur ist eine totale Paralyse des Rectus externus hier wie links vorhanden. Die erweiterten Venen sind an beiden Seiten gleich, aber das linke Auge ist jetzt deutlich prominirend, pulsirt, ist reponibel. Im Uebrigen unverändert. — Dieser Zustand blieb dann stationär. November 1901 sah ich den Patienten noch einmal; es hatte sich eine bedeutende secundäre Contractur der beiden Recti interni ausgebildet.

Die Nervenlähmungen bei dem ersten Patienten (rechter Facialis und linker Abducens), welche im Anschluss an das Trauma auftraten, lassen sich, in Anbetracht ihrer vollständigen Restitutio in integrum, wohl nur durch eine Compression durch Blutextravasate erklären, und zwar muss die Läsion des Facialis im untersten Theil seines Verlaufes durch das Felsenbein stattgefunden haben (unterhalb des Abganges der Chorda tympani). — Eine Abducensparese ist nach Schalkhauer in diesen Fällen ziemlich häufig, doch pflegt sie sich gewöhnlich erst im Verlauf der Krankheit auszubilden; im vorliegenden Falle bestand eine vollständige Paralyse des Nerven, welche sich im weiteren Verlaufe zurückbildete. — Die psychischen, motorischen und sensoriellen Störungen, welche sich bei dem Patienten einstellten, sind wohl auf Ernährungsstörungen der Gehirnrinde zu beziehen, und ist dabei nur bemerkenswerth, dass sie sie sich erst 14 Tage nach der Carotisunterbindung einstellten. Die Magenlähmung steht wohl nur in indirecter Beziehung zu diesen Störungen.

Das Interessante an dem zweiten Fall ist die Bilateralität des Leidens; auch hier hat die Lähmung des rechten Oculomotorius, welche neben der beiderseitigen Abducensparalyse bestand, eine Besserung erfahren, während letztere vollständig war und eine secundäre Contractur der antagonistischen Muskeln zur Folge hatte. Ob dieselbe ihre Ursache in einer Compression durch das Aneurysma oder in einer durch das Trauma bedingten Läsion der Nerven hatte, bleibt dahingestellt, da nicht zu ermitteln war, ob die Lähmung im Anschluss an das Trauma entstanden war, oder sich erst später ausgebildet hatte.

XXIX.

Besprechungen.

1.

Dr. H. Kaposi, Heidelberg, Chirurgie der Nothfälle. Verlag von J. F. Bergmann, Wiesbaden 1903.

Das 235 Seiten fassende Buch soll dem Praktiker ein Rathgeber sein in allen Fällen, wo rasch chirurgisches Handeln nöthig. Neben genauer Anleitung zu den eventuell erforderlichen operativen Eingriffen findet der Arzt für die Fälle, wo sein operatives Können, sei es mangelnder Uebung, sei es ungünstiger äusserer Verhältnisse wegen nicht ausreicht, Anweisung, wie er den Patienten, bis er chirurgischen Händen überliefert wird, sachgemäss behandeln soll. Das Buch enthält fast mehr, als sein Titel besagt; es ist ein knapp gefasstes, aber doch alles Wesentliche bringendes Handbuch der Chirurgie für die Bedürfnisse des praktischen Arztes; nur ein Theil der chronischen Affectionen ist nicht berücksichtigt.

Dem 1. allgemeinen Theil, der unter anderem auch die neueren Narkoseformen (Aetherrausch u. s. w.) bespricht, folgt der zweite specielle Theil; dieser enthält nach Körperregionen eingetheilt, Aetiologie, Symptome, differentialdiagnostische Erwägungen, Indicationsstellung zur Operation, sowie Therapie (wie sie in der Czerny'schen Klinik geübt wird) der hierher gehörigen Erkrankungen. Allen Kapiteln sind zur Illustration charakteristische Krankengeschichten angefügt.

Jedem Praktiker sei das Buch bestens empfohlen; es wird ihn in geeigneten Fällen nicht im Stich lassen. Baum, Kiel.

2.

Dr. Karl Ludloff, Königsberg, Zur Pathogenese und Therapie der angeborenen Hüftgelenksluxation. 136 Seiten mit 152 Abbildungen im Text und 14 Tafeln. Verlag von Gustav Fischer, Jena 1902.

Verf. hat seine Untersuchungen an der Hand von 23 in der Königsberger Klinik beobachteten Fällen einseitiger wie doppelseitiger congenitaler Hüftverrenkung angestellt. Er beginnt seine Ausführungen mit eingehender Beschreibung der durch das Röntgenbild gewonnenen pathologischen Befunde (anatomische Präparate von angeborener Luxation standen Verf. nicht zur Verfügung). Die Veränderungen der Pfanne und des Femur-

kopfes werden durch Conturencopien der einzelnen Photogramme erläutert. Zum Verständniss des Lageverhältnisses von Pfanne und Kopf zu einander hat Verf. Studien über die Kapsel angestellt und sich dabei von der grossen Wichtigkeit der Verstärkungsbänder für das Zustandekommen der Luxation überzeugt.

Die Entwicklung des Beckens hat er ebenfalls an fötalen Leichen studirt; die Untersuchungen ergaben ein auffallendes Missverhältniss zwischen Kopf- und Pfannengrösse. Nur ein kleines Segment des sehr grossen Kopfes wird von der Pfanne umschlossen; dadurch ist eine grosse Disposition zur Schenkelluxation gegeben. Als Ursache für die congenitale Verrenkung nimmt Verf. neben dem bekannten Mechanismus, der intrauterinem Druck seine Entstehung verdankt, eine abnorme Nachgiebigkeit der Kapsel an, da verschiedene seiner kleinen Patienten auch noch andere atrophische Veränderungen am Bandapparat aufwiesen.

Als Behandlung hat sich in der Königsberger Klinik die Lorenz'sche Methode als die beste bewährt; hat sie auch keine idealen Resultate, besonders in anatomischer Beziehung gezeitigt, so waren die functionellen Erfolge grösstentheils günstige zu nennen. Aber auch in den ungünstigen Fällen hat die Lorenz'sche Methode stets der Erkrankung den progressiven Charakter genommen.

Die Prognose war um so günstiger, je früher die Kinder (vom 1. Jahre an) in Behandlung kamen; mit jedem weiteren Jahre verschlechterte sie sich.

An eine dauernde Retention des Kopfes in der Pfanne, die in der Transformation der Knochen begründet ist, kann natürlich nur während der Persistenz der Epiphysenfugen gedacht werden. Baum-Kiel.

3.

Prof. O. Schultze, Würzburg, Atlas und Grundriss der topographischen und angewandten Anatomie. München, J. F. Lehmann's Verlag 1903.

Bei Abhaltung der Operationscurse hat man oft Gelegenheit, zu constatiren, wie schwierig es den jüngeren Aerzten wird, die systematisch erworbenen Kenntnisse der Anatomie für eine bestimmte Aufgabe zu verwerthen. Das vorliegende Buch ist, wie kaum ein anderes, geschrieben und mit Abbildungen versehen, um diese Schwierigkeit zu heben. Daher der Titel eine Darstellung nicht allein der topographischen, sondern auch der angewandten Anatomie. Daher auch am Schluss einzelner Kapitel eine Reihe von Fragen, deren Beantwortung das Denken des Lesers anregt. Die Tafeln und Figuren, welch' letztere nicht selten ganzseitig sind, bieten vortreffliche Darstellungen, der Text ist klar, knapp und mit Rücksicht auf praktische Aufgaben dargestellt. Der Verfasser ist offenbar nicht blos ein tüchtiger Anatom, sondern ein auch praktisch medicinisch, speciell chirurgisch trefflich geschulter Fachmann. Das Buch wird sich viele Freunde erwerben. Helferich.

Anzeigen literarischer Neuigkeiten, welche der Redaction zugeschickt worden sind:

Die Therapie der Gegenwart. April, Mai 1903. Nr. 4 u. 5.

O. Rosenbach, Ueber die diagnostische Bedeutung und Behandlung functioneller Myopathien.

G. Klemperer, Heilung der chronischen Nierenentzündung durch operative Behandlung.

F. Klemperer, Zur Tuberculosefrage.

Schultz, Ein Beitrag zur Frühoperation bei Appendicitis acuta.

Kochmann, Ueber die therapeutischen Indicationen des Scopolaminum hydrobromicum (zugleich ein Beitrag zur Schneiderlin-Korff'schen Narkose).

di Caspero, Ueber die symptomatische Behandlung raumbeengender Gehirnkrankheiten.

Klink, Beitrag zur Behandlung der veralteten traumat. Luxation der Hüfte.

Weil. Prof. Dr. M. Schede, Die neuesten Bestrebungen auf dem Gebiet der Nierenchirurgie.

G. Müller, Zur Behandlung der Vorderarmbrüche.

Revue de Chirurgie. No. 4. April 1903.

Quenu et Renon, De l'état fonctionnel du membre supérieur après la résection totale de l'omoplate pour néoplasmes (avec 8 fig.).

Tavel, Indications et Contre-Indications de la solution salée-sodique.

Krafft, L'appendicite et l'opium.

Houzel, De la ligature des veines et en particulier de la veine cave intérieure (avec 3 fig.).

Féré et Papin, Fractures ou anomalies de développement de la clavicule (avec 3 fig.),

Patel, Remarques sur certaines variétés de fractures isolées du Rocher. (Étude experimentale.)

Duval, De la dilatation dite idiopathique du gros intestin (avec 3 fig.).

Archives provinciales de Chirurgie. No. 4. April 1903.

Delagénière, Hépaticotomie pour calculs. Extraction de deux calculs du canal hépatique. Suture du canal; drainage par les voies biliaires accessoires, Guérison.

Vignard et Giraudeau, Torsion intraabdominale du grand épiploon (6 fig.).

Cumston, Un cas de luxation congénitale de l'épaule (3 fig.)

Hardouin, Kyste séreux congénital de la jambe avec epithélium à cils vibratiles (2 fig.).

Bulletin of the Johns Hopkins Hospital. Nos 144—145 March. April 1903.

Harvey-Cushing, The Taste Fibres and their independence of the N. Trigeminus. Deductions from thirteen cases of Gasserian Ganglion Exstirpation.

Reik, The treatment of aural Exostoses.

La Clinica Chirurgica. No. 3 u. 4. März-April 1903.

Ceccherelli, Enrico Bossini.

Baldassari e Finotti, Riparazione delle perdite di sostanza delle pareti gastriche ed intestinali con lembi siero-musculari.

Vaccari, Su un caso raro die cisti da echinococco del fegato.

Ceccherelli, Cancro e tubercolosi.

Ceccherelli, Francesco Colzi.

Salomoni, Sulla tubercolosi della Mammella.

Cernezzi, Sull'ernia dell'appendice vermiforme del cieco.

Quercioli, Contributo alla conoscenza e alla cura della epilessia Jacksoniana.

Revue Française de Médecine et Chirurgie. Nr. 20—24. 1903.

Bichat, Contribution à l'étude de l'appendicite herniaire. Distension d'un sac herniaire au cours d'une appendicite aiguë suppurée, simulant une hernie étranglée.

Broca, Les formes opératoirement curables de la méningite d'origine auriculaire.

Lannelongue, Syphilis osseuse héréditaire tardive.

Nové-Josserand, Rétraction des muscles de l'avant-bras, consécutive à la constriction exagérée produite par un appareil à fracture.

Ricard, Pourquoi, dans la pratique courante, la fracture de la rotule ne doit pas être traitée par les méthodes sanglantes, mais reste encore soumise aux anciens moyens thèrapeutiques.

The Medical Record, March 28. 1903.

Edebohls, Renal Decapsulation for chronic Bright's Disease.

Von der zweiten Auflage des Handbuchs für Zahnheilkunde sind Lieferung 12 u. 13 erschienen. Baum-Kiel.

Druck von J. B. Hirschfeld in Leipzig.

Geh. Rat Professor Dr. Max Schede.

MAX SCHEDE †.

Ein Nekrolog.

Von

Dr. H. Graff, Bonn,
Privatdocent für Chirurgie.

Mitten aus vollster Thätigkeit, im besten Mannesalter, riss der unerbittliche Tod am letzten Tage des verflossenen Jahres den ordentlichen Professor der Chirurgie und Director der chirurgischen Universitätsklinik in Bonn Geheimen Medicinalrath Dr. Max Schede. Ein Leben ist damit beendet, das köstlich gewesen ist, denn es war Mühe und Arbeit vom frühen Morgen bis spät in die Nacht, ein Herz hat aufgehört zu schlagen, das ausser seiner Familie nur der Wissenschaft und dem Beruf geweiht war. Das Wort der Schrift „mitten im Leben sind wir vom Tode umfangen" tritt uns an dem Schicksal dieses so hervorragenden Mannes und Chirurgen so recht deutlich vor Augen. Denn er, der einen Körper von Stahl und Eisen zu haben schien, dessen Widerstandsfähigkeit schier unermesslich schien, er musste in wenigen Tagen einer tückischen Pneumonie erliegen, die ihn mit beispielloser Heftigkeit in der Nacht zum ersten Weihnachtsfeiertage befallen hatte.

Max Schede wurde geboren am 7. Januar 1844 in Arnsberg in Westphalen. Seine Jugend verbrachte er grösstentheils in Halle, wo sein Vater als Rechtsanwalt und Universitätsrichter lebte. Dort besuchte er auch das Königliche Pädagogium und erhielt 1862 das Reifezeugniss. Seine Studien begann und beschloss er in Halle, zwischendurch besuchte er die Universitäten Heidelberg und Zürich. 1866 wurde er in Halle auf Grund der

Dissertation „de resectione articulationis coxae“ zum Doctor promovirt. Den Feldzug 1866 machte er schon als Unterarzt mit und betheiligte sich thätig an der Behandlung und Pflege der Verwundeten auf dem Schlachtfelde von Langensalza und in den Reservelazarethen von Weissenfels. Aus dem Kriege zurückgekehrt, bestand er sein medicinisches Staatsexamen und zog bald als Assistent Volkmann's in die chirurgische Klinik ein. Im französischen Kriege begleitete er zunächst seinen Lehrer, dann aber wirkte er als selbstständiger Leiter eines Feldlazareths. Mit dem eisernen Kreuze geschmückt kehrte er in seine alte Stellung zurück und habilitirte sich ein Jahre darauf mit einer Arbeit „über den Gebrauch des scharfen Löffels bei der Behandlung von Geschwüren“ (Symbolae ad helcologiam) als Docent für Chirurgie. 1874 gründete er mit v. Lesser und Tillmanns das Centralblatt für Chirurgie. Schon 3 Jahre später wurde er, noch nicht 31 Jahre alt, als Director an die Spitze der chirurgischen Abtheilung des neuerbauten Krankenhauses Friedrichshain nach Berlin berufen, und nach weiteren 5 Jahren nach Hamburg an das durch den frühen Tod Martini's verwaiste allgemeine Krankenhaus St. Georg. Nachdem er dann 1888 in das unter seiner thätigen Mitwirkung neuerbaute Eppendorfer Krankenhaus übergesiedelt war und mehrfache Anfragen und Berufungen an Universitäten (Lüttich, Groningen, Greifswald, Freiburg und Königsberg) abgelehnt hatte, folgte er schliesslich 1895 dem Ruf nach Bonn, um freudigen Herzens die akademische Lehrthätigkeit wieder aufzunehmen, der er vor 15 Jahren ungern entsagt hatte. Nur 7 Jahre sollte ihm hier zu wirken beschieden sein; dann kam das Schicksal roh und kalt, und rief den arbeits- und schaffensfreudigen Mann von seiner irdischen Laufbahn ab.

Die ersten Lehrer Schede's, die sein empfängliches Gemüth zunächst anregten, waren Blasius, der Vertreter der alten Chirurgie im Sinne und Geist Dieffenbach's, Billroth und Richard von Volkmann in der Chirurgie, Weber, Olshausen, Bunsen, Arnold Helmholtz, Griesinger und Rindfleisch in der übrigen Medicin und in den Naturwissenschaften: den grössten Einfluss auf ihn hat entschieden Volkmann ausgeübt und gerne bekannte er sich als seinen Schüler. Die Lehren, Ideen und Anregungen dieses genialen Mannes, mit dem er auf's Innigste befreundet war, fielen bei Schede auf fruchtbaren Boden und manches Samenkorn entwickelte sich später in ihm selbstständig zur schönsten Blüthe und Frucht. War es doch die Zeit, in der es in unserer Wissenschaft gährte, in der die alte Chirurgie zu Grabe ging und fern am Horizont die ersten Strahlen der Morgenröthe einer neuen Aera, der Antisepsis

erschienen, die bald ihren Siegeslauf über den ganzen Erdball antrat und der Beginn einer glänzenden Epoche der Entwicklung unserer Wissenschaft war. An der schnellen Verbreitung dieser Alles umwälzenden Neuerung hat Schede thätig theilgenommen und kein ganz kleines Verdienst.

War es ihm doch gelungen, nachdem er die antiseptische Wundbehandlung an der Quelle gelegentlich einer Studienreise in England kennen gelernt hatte, seinen zuerst widerstrebenden Lehrer Volkmann für die neue Sache zu gewinnen und zu begeistern. Nach Halle strömten damals Aerzte aus allen Gegenden, um die neue Wundbehandlung kennen zu lernen, die solche nie geahnten Erfolge zu zeitigen im Stande war. Die Wundbehandlung war das Thema, das Schede in den ersten Jahren am meisten beschäftigte und eine Reihe von seinen und seiner Schüler Arbeiten behandeln diesen Gegenstand, die antiseptische Wundbehandlung mit Sublimat, zur Frage der Jodoformvergiftung, über die Behandlung von Gelenkentzündungen mit Injectionen und Auswaschungen, über Gelenkdrainage, über die Drainage des Uterus bei puerperaler Septicämie, über die Heilung unter dem feuchten Blutschorf u. s. w.). Während die ersten Arbeiten noch theilweise Volkmann's Ideen athmen (Weitere Beiträge zur Behandlung von Gelenkkrankheiten mit Gewichten, Hand- und Fingerverletzungen, über partielle Fussamputationen) sind die folgenden schon ganz eigene Producte. Er liebte es nicht, breite, befahrene Wege zu wandeln, sondern bahnte sich gerne seinen eigenen Pfad, verliess aber auch diesen wieder, wenn er einen von anderer Seite vorgeschlagenen als besser erkannt hatte. Nie ganz zufrieden mit dem was er geschafft hatte, strebte er immer nach Verbesserung und Vollkommenheit. Dieser Zug offenbarte sich besonders bei ihm an plastischen Operationen, die er mit grosser Vorliebe ausführte. Er modellirte dabei so lange, bis das Resultat wirklich zufriedenstellend war; und wahre innere Freude daran spiegelte sich lebhaft in seinem Antlitz wieder, wenn es besonders gut gelungen war.

Die Chirurgie verdankt Schede eine grosse Anzahl Verbesserungen bekannter Operations- und Behandlungsmethoden, aber auch ganz neue Bahnen, die sein kühnes, aber sicheres Messer zuerst betreten hat. Zur ersten Gruppe gehört die Behandlung der Querbrüche der Patella und des Olecranon mit einem besonderen Gipsverband, die Behandlung der Radiusbrüche mit einer von ihm angegebenen Schiene, die Operation der Unterleibsbrüche, die versenkten Silberdrahtnähte, die Operation des Mastdarmkrebses mit Resection nach präliminarer Anlegung eines künstlichen Afters, die Operation der Hydrocele mit

partieller Exstirpation der Tunica vaginal. propria und Vernähung des Restes um den Hoden, so dass wieder normale Verhältnisse geschaffen werden, und noch manche andere. Aus der zweiten Gruppe erwähne ich nur die dreifache Extension bei Flexionscontracturen des Kniegelenkes, die keilförmige Osteotomie der Tibia mit gleichzeitiger Fractur der Fibula zur Behandlung des Genu valgum, die Resection eines Keiles aus dem äusseren Rande der Fusswurzel bei schweren Klumpfüssen, die ausgedehnten Thoraxresectionen bei alten Empyemhöhlen, die Einführung schräger Osteotomieen zur Beseitigung der Verkürzung bei schlecht geheilten Fracturen, und eine Reihe orthopädischer Apparate.

Es giebt kaum ein Kapitel der gesammten Chirurgie, mit dem er sich nicht literarisch beschäftigt hat. Zu allen im Mittelpunkt des augenblicklichen Interesses stehenden Fragen nahm er Stellung und lieferte durch das ausgedehnte Material, das er an den grossen Krankenhäusern zur Verfügung hatte, werthvolle und fördernde Beiträge, so zur Behandlung des Ileus, der Perityphlitis, zur Nierenexstirpation, zur sacralen Methode der Uterusexstirpation, zur Kenntniss des primären infectiösen Osteomyelitis, zur Exstirpation des carcinomatösen Kehlkopfes, zur Technik der Naht grosser Venen (Cava inf.), zur Behandlung der stricturirenden Mastdarmgeschwüre, des Oesophagusdivertikels, der Torticollis spastica, der Exstirpation des erkrankten Vas deferens und der Samenblasen, zur Behandlung des Lupus und der chirurgischen Tuberculose mit Koch'schem Tuberculin etc. Die Chirurgie des Gehirns und Rückenmarks interessierte ihn besonders und glänzende Erfolge hatte er bei der operativen Entfernung von Rückenmarksgeschwülsten zu verzeichnen; auch Geschwülste des Kleinhirns hat er mit dauerndem Erfolg exstirpirt. Er beherrschte wie selten ein Chirurg das ganze grosse Feld der Chirurgie und Orthopädie. Als wahrer Schüler Volkmann's beschäftigte er sich gerne mit Gelenkkrankheiten, besonders mit Affectionen des Hüftgelenks. War es zunächst die Coxitis und ihre operative Behandlung, so später die congenitale Luxation. Schon lange bevor die unblutige Reposition dieser Luxation eine brennende Tagesfrage wurde, behandelte er sie mit permanenter Gewichtsextension und seiner Abductionsschiene. Später bildete er eine Repositionsmethode mit Hülfe eines eigens construrirten Extensionstisches, der Jeden entzückt, der ihn im Gebrauch mit seiner vielseitigen Verwendungsmöglichkeit gesehen hat, aus und fügte dann bei starker Eversion des Halses noch die Osteotomie hinzu. Es ist auffallend, wie wenig Anklang letztere bisher bei den Orthopäden gefunden hat, und doch ist die Ueber-

legung, die dazu geführt hat, eine so einfache und klare. Bei einer grossen Anzahl gelungener Repositionen steht der Kopf nur fest und unverrückbar bei extremer Aussen- oder Innenrotation. Die Reluxation tritt in solchen Fällen immer wieder dann ein, wenn die Beine, wie es beim Gehen natürlich ist, parallel gestellt werden. Macht man nun die supracondyläre Osteotomie, dann sind die Beine parallel gestellt und trotzdem bleibt im Oberschenkel die Stellung bestehen, in der der Kopf den besten Halt hat. Lässt man die Kinder dann noch den von Schede construirten Beckengürtel tragen, erzielt man bei einigermaassen günstigen anatomischen Verhältnissen vorzügliche Resultate. Die grosse Anzahl von Kindern, die Schede dauernd mit dieser Affection in Behandlung hatte, ist wohl der beste Beweis für die Güte seiner Methode. Mit orthopädischen Fragen beschäftigte sich Schede gerne und mit rührender Geduld und Ausdauer, unterstützt von einem glücklichen Optimismus versuchte er auch schwere und fast hoffnungslose Verkrümmungen zu corrigiren. Sein Skoliosenapparat die Modification des Calot'schen Verfahrens die Hüftgelenkspendelapparate legen Zeugniss von seiner activen Bethätigung in der medico-mechanischen Therapie ab. Zu dieser grossen Zahl literarischer Einzelarbeiten, in denen ein Theil seiner Vorträge im Aerztlichen Verein in Hamburg, in den monatlichen Versammlungen der Eppendorfer Aerzte und in der Niederrheinischen Gesellschaft in Bonn noch garnicht erwähnt ist, kommen noch die umfassenden Werke über die Chirurgie der peripheren Nerven und des Rückenmarks und die Behandlung der Erkrankungen des Brustfells und des Mittelfellraums im Handbuch der speciellen Therapie innerer Krankheiten von Pentzold und Stintzing, und die classiche Bearbeitung der Verletzungen und Erkrankungen der Nieren und Harnleiter im Handbuch der praktischen Chirurgie. Die gründliche und bis in's kleinste Detail hinein sorgfältige Durcharbeitung des Stoffes, die Alles umfassende Verarbeitung und kritische Sichtung der gesammten Literatur, das subjective Gepräge auf Grund einer grossen eigenen Erfahrung, und ein glänzender, formvollendeter Styl zeichnen diese Werke vor Allem aus und machen sie so besonders lesenswerth und werthvoll. Erstaunend und bewundernswerth ist es, wie Schede trotz der eminent praktischen Bethätigung in seinem Beruf noch Zeit zu einer solchen ausgedehnten literarischen Thätigkeit gefunden hat. Er musste freilich dazu auch die Nächte zu Hülfe nehmen. So sass er Wochen und Monate lang, wenn die Zeit und die Verleger drängten, bis spät in die Nachts bis 3 und 4 am Schreibtische und musste sich mit wenigen Stunden Schlafs begnügen, da sein Tageswerk im Sommer schon um 6 Uhr begann und

er auch im Winter gleich nach 8 Uhr in der Klinik war. Sein gutes Aussehen und die geistige Frische bei der Arbeit schienen zunächst die Warnungen seiner Freunde Lügen strafen zu wollen, die ihn von dieser, wie er selbst lachend zugab, nicht ganz zweckmässigen Lebensweise abbringen wollten. Denn auch in den Ferien gönnte er sich keine absolute Erholung und in den schweizerischen Bergen arbeitete er emsig an seinen Werken. Seine einzige Erholung von der Arbeit war, sich auf's Pferd zu setzen, wenn er eine freie Stunde am Tage erübrigen konnte.

Schede war ein Meister der Technik, seine absolut sichere Hand, eine unerschütterliche Ruhe auch in schwierigen und aufregenden Situationen und eine bis in's Kleinste gehende Sorgfalt und Accuratesse gestalteten seine operative Thätigkeit so äusserst erfolgreich. Eilen oder Hasten bei der Operation kannte er nicht, und jede Operation wurde vom ersten Schnitt bis zum letzten Nadelstich, ohne Rücksicht auf die Zeitdauer, mit derselben peinlichsten Exactheit ausgeführt, mochte es sich um eine schwierige Bauchoperation oder um die Exstirpation einer gutartigen Geschwulst handeln. Seiner nie erlahmenden Ausdauer und Geduld verdankt er die glänzenden Erfolge. Das Vertrauen auf sein Messer liess ihn die Indication für die Exstirpation bösartiger Geschwülste sehr weit stellen; und nur eine anatomisch begründete Inoperabilität konnte ihn von einem Operationsversuch abhalten. Misserfolge konnten ihn lange seelisch deprimiren, doch verheimlichte er sie nicht, und mit rückhaltsloser Offenheit besprach er auch in der Klinik die Fälle, die nicht den gewünschten Erfolg und Ausgang gehabt hatten. Es entsprach dies so ganz seinem offenen, ehrlichen und vornehmen Charakter, an dem nichts Falsches war.

Die Lehrthätigkeit machte ihm besondere Freude und gegen den klinischen Unterricht traten alle anderen Rücksichten zurück.

Er legte besonderen Werth darauf, die klinischen Vorstellungen möglichst reichhaltig zu gestalten und alle Capitel der Chirurgie gleichmässig zu berühren. In seinen wohldurchdachten aber schlichten und gründlichen Vorträgen und Demonstrationen bot er den Studenten unendlich viel, vielleicht manchmal sogar zuviel; war er doch gewohnt, in Hamburg unter ganz anderen Voraussetzungen nur vor Aerzten zu unterrichten. Der Drang zu lebendiger Mittheilung war stets in ihm gross und bei klinischen Visiten konnte er fremden Aerzten mit heller Begeisterung, unterstützt von einem hervorragenden Gedächtniss, jeden Fall genau demonstriren. Die Liebenswürdigkeit der Aufnahme, die er jederzeit auswärtigen Aerzten zutheil werden liess, machten das Eppendorfer Krankenhaus bekannt und beliebt,

und jahraus, jahrein kamen ausländische Aerzte zu kürzerem oder längerem Besuch dorthin und schieden begeistert von Schede als Mensch und Chirurg, seinen Ruhm auch im Ausland weiter verbreitend. Die zahlreichen Ernennungen zum Ehren- resp. correspondirenden Mitglied von auswärtigen wissenschaftlichen Gesellschaften legt Zeugniss ab für die Werthschätzung, die Schede im Ausland genoss, die natürliche Liebenswürdigkeit seines Charakters offenbarte sich aber nicht nur Fremden gegenüber, sondern auch seinen Untergebenen, Patienten und Assistenten. Das Verhältniss Schede's zu seinen Assistenten war ein ideales. Stets war er bereit zu unterweisen und zu belehren, auf jede Anregung ging er ein, jeden Vorschlag prüfte er, und Jedem gestattete er das Recht offener und freier Meinungsäusserung. Mit grossem Interesse verfolgte er das Lebensschicksal seiner zahlreichen Assistenten, die in leitenden Stellen an Krankenhäusern im In- und Ausland thätig sind, und neidlos und stolz freute er sich über ihre Erfolge. Für seine Patienten, gleichgültig ob hoch, ob niedrig, hatte er immer Zeit, und mit einer bewundernswerthen Geduld konnte er auf ihre Klagen eingehen, ihnen ihr Leiden erklären, und sie von der Nothwendigkeit des vorzunehmenden Eingriffs zu überzeugen. Jeden Brief, jede Anfrage eines Patienten beantwortete er selbst in ausführlichster Weise mit wendender Post und zeigte sich die Liebenswürdigkeit seines Charakters in seinen Briefen in hervorragender Weise. Ebenso aber auch im persönlichen Verkehr, wenn man ihm näher trat. Schede war keine Persönlichkeit, die sofort imponirte, aber je mehr man ihn kennen lernte, desto höher musste man ihn schätzen. Er konnte sich für alles erwärmen, was schön und gut war, er hatte lebhaften Sinn für Humor, und erfreute ihn jeder unschuldige Scherz. Im gesellschaftlichen Verkehr wurde jeder entzückt von dem Reiz seines Wesens, dem bei aller natürlichen Heiterkeit nie die Würde fehlte. Er interessirte sich für Alles, für Kunst und Natur, und mit inniger Freude konnte er in seinem Garten Freunde herumführen und ihnen jeden Baum, jede Blume zeigen, die er gepflanzt und an deren Fortgang er sich freute. Ein tiefes Gemüth verbarg sich in diesem willensstarken Mann. Was er sich vorgenommen hatte, was er zur Erreichung seines vorgesteckten Zieles für nothwendig hielt, das wusste er mit zäher Energie durchzusetzen. Es machte ihm auch Freude zu schaffen, zu verbessern und zu organisiren. Mit der ihm eigenen Gründlichkeit arbeitete er selbst Pläne und Projecte aus, wenn es sich um Neu- oder Umbauten handelte, die die Bewunderung der baumännischen Fachleute erregten. Die Anlage und innere Einrichtung der chirurgischen Abtheilung der

Musteranstalt Eppendorf war das eigenste Werk Schede's und auch in der nicht mehr ganz jugendfrischen Bonner Klinik hat er gar Vieles verändert und verbessert, soweit es möglich war.

Zu früh für seine Familie, seine Freunde und Schüler, zu früh für die Wissenschaft, wurde Max Schede entrissen und trauernd stehen wir am Grabe dieses edlen Mannes und grossen Chirurgen. Was er geleistet hat, steht mit goldenen Lettern in der Geschichte der Chirurgie und wird weiter wirken segensreich für die leidende Menschheit; was er uns war, steht unvergesslich geschrieben in unseren Herzen und wird weiter fortleben für alle Zeit.

Verzeichniss der Arbeiten M. Schede's.

1866:

1) De resectione articulationis coxae (Doctordissertation).
2) Weitere Beiträge zur Behandlung von Gelenkkrankheiten mit Gewichten. Langenbeck's Archiv. 2. Bd.
3) Ein Fall von totaler angeborener Alopecie.
4) Ueber Hand- und Fingerverletzung. Volkmann's Sammlung klin. Vorträge. Nr. 29.

1872:

5) Ueber die feineren Vorgänge nach der Anwendung starker Hautreize, besonders der Jodtinktur. I. Chirurgencongress.
6) Ueber die tiefen Atherome des Halses. Langenbeck's Archiv. 14. Bd.
7) Symbolae ad helcologiam. Ueber den Gebrauch des scharfen Löffels bei der Behandlung von Geschwüren. Habilitationsschrift.

1874:

8) Ueber partielle Fussamputationen. Volkmann's Sammlung klin. Vortr. 72—73.
9) Ueber forcirte Taxis bei Brucheinklemmung. Centralbl. f. Chirurgie.
10) Ueber Gelenkdrainage. Archiv f. klin. Chirurgie. 17. Bd.
11) Vorstellung eines Falles von multiplen Gelenksresectionen wegen knöcherner Ankylose nach Polyarthritis chron. rheum. Chirurgencongress.

1876:

12) Ueber keilförmige Osteotomie der Tibia mit gleichzeitiger Durchmeisselung der Fibula bei Genu valgum. Berliner klin. Wochenschr. Nr. 52.

1877:

13) Ueber die Behandlung der Unterschenkelsvaricen. Berl. klin. Wochenschr. Nr. 7.
14) Ueber die Drainage des Uterus bei puerperaler Septicämie. Berliner klin. Wochenschr. 1877. Nr. 23/24.
15) Zur Behandlung der Querbrüche der Patella und des Olecranon. Centralbl. f. Chirurgie. Nr. 42.
16) Zur Radicaloperation der Unterleibsbrüche. Ibid. Nr. 44.

1878:

17) Vorstellung von 3 Fällen von Hüftgelenksresectionen und 3 Fällen von Osteotomie des Unterschenkels. Chirurgencongress.

1879:

18) Ueber Enterocraphie. Chirurgencongress.
19) Zur Kenntniss der primären Knochenhaut und -markentzündung. Mittheilungen aus dem städtischen Krankenhaus Friedrichshain.
20) Ueber Methodik und Nachbehandlung der Hüftgelenksresectionen. Chirurgencongress.
21) Vorstellung eines Falles von Keilexcision aus dem Tarsus bei altem Klumpfuss. Ibid.

1881:

22) Die operative Behandlung der Harnleitersscheidenfistel. Centralbl. f. Gynäk.
23) Ueber eine typische Wirbelfractur durch Muskelzug. Chirurgencongress.

1882:

24) Allgemeines über Amputationen, Exarticulationen und künstliche Glieder. Pitha-Billroth, Handbuch d. allgem. u. spec. Chirurgie.
25) Zur Behandlung des Genu valgum. Chirurgencongress.
26) Ueber die Nachbehandlung der Kehlkopfexstirpation. Ibid.
27) Zur Behandlung des typischen Bruchs der unteren Radiusepiphyse. Ibid.
28) Zur Frage von der Jodoformvergiftung. Centralbl. f. Chirurgie.
29) Demonstration eines Mandrins für den Nélatonkatheter. Chirurgencongress.

1884:

30) Ueber die Resection eines Dünndarmcarcinoms. Chirurgencongress.
31) Eine neue Schiene zur allmählichen Beugung des Kniegelenks durch Zugwirkung. Centralbl. f. Chirurgie.
32) Ueber halbseitige Kehlkopfexstirpation. Ibid.
33) Die antiseptische Wundbehandlung mit Sublimat. Volkmann's Sammlung klin. Vorträge. Nr. 251. 1885.
34) Geheilter Hirnabscess. Deutsche med. Wochenschr. Nr. 26.
35) Vorstellung eines Kranken mit geheilter Dickdarmresection nebst Bemerkungen über den Gebrauch versenkter fortlaufender Nähte. Deut. med. Wochenschr.
36) Demonstration eines Darmcarcinoms. Deutsche med. Wochenschr.

1886:

37) Ueber die Heilung von Wunden unter dem feuchten Blutschorf. Chirurgencongress u. Langenbeck's Archiv. 34. Bd.
38) Ueber die Heilung unter dem feuchten Blutschorf. Deutsche med. Wochenschr. Nr. 23.
39) Dasselbe. Centralbl. f. Chirurgie.
40) Kurze Zusammenstellung der im letzten Jahre im Hamburger allgemeinen Krankenhause mit der Behandlung von Wunden unter dem feuchten Blutschorf erzielten Erfolge.

1887:

41) Zur Operation des Mastdarmkrebs. Deutsche med. Wochenschr.
42) Beiträge zur chirurgischen Behandlung des Ileus. Langenb. Archiv. 36. Bd.
43) Ueber Klumpfussbehandlung. Deutsche med. Wochenschr. 1886. Nr. 38.

1889:

44) Ein Fall von endgültiger Heilung nach Wegnahme des ganzen carcinomatösen Kehlkopfes vor mehr als 4 Jahren nebst einigen Bemerkungen über Morell-Mackenzie's Statistik. Deutsche med. Wochenschr.
45) Meine Erfahrungen über Nierenexstirpationen. Festschrift zur Eröffnung des Krankenhauses Eppendorf.
46) Neue Erfahrungen über Nierenexstirpationen. Jahrbücher der Hamburgischen Staatskrankenhäuser. 1. Bd.

1890:

47) Die Behandlung der Empyeme. Congress für innere Medicin.
48) Die sacrale Methode der totalen Exstirpation des carcinomatösen Uterus. Jahrbücher der Hamb. Staatskrankenhäuser. 2. Bd.

1891:

49) Demonstration eines neuen Apparates zur Behandlung der Skoliose. Naturforscherversammlung. Halle a. S.
50) Zur Behandlung des Lupus mit Koch'schen Injectionen. Deutsche med. Wochenschr. Nr. 49.
51) Ueber Thoraxresectionen. Naturforschorversammlung. Halle.
52) Ueber resectio recti. Ibid.
53) Ueber die Erfolge des Koch'schen Verfahrens bei der Behandlung der chirurgischen Tuberculose. Chirurgencongress.
54) Methodische Versuche mit uem Koch'schen Mittel. Deutsche med. Wochenschr.

1892:

55) Einige Bemerkungen über die Naht von Venenwunden nebst Mittheilung eines Falles von geheilter Naht der Vena cava inf. Langenb. Arch. 48. Bd.
56) Ueber die blutige Reposition veralteter Luxationen nebst Bemerkungen über die Arthrotomie des Hüftgelenkes und die operative Behandlung der angeborenen Verrenkungen. Ibid.
57) Ueber die nachträgliche Beseitigung starker Verkrümmungen der Knochen als Folge schlecht geheilter Fracturen. Ibid.
58) Die chirurgische Behandlung der Perityphlitis. Deutsche med. Woch. Nr. 23.

1893:

59) Das Gesetz der Transformation der Knochen. Berliner klin. Wochenschr. Nr. 25.
60) Ueber den Gebrauch versenkter Drahtnähte bei Laparotomieen und bei Unterleibsbrüchen. Festschrift zu Esmarch's Geburtstag.
61) Ein verbesserter Skoliosenapparat. Langenbeck's Archiv. 46. Bd.
62) Demonstration von Präparaten von geheilten Hüftgelenksresectionen. Chirurgencongress.

1894:

63) Ueber die von Büngner'sche Methode der hohen Kastration. Deutsche med. Wochenschr.
64) Ueber die nichtoperative Behandlung der angeborenen Verrenkung des Hüftgelenkes. Chirurgencongress.

1895:

65) Zur Behandlung des Oesophagusdivertikels. Niederrh. Gesellschaft. 9. XII.
66) Ueber die Resection des Mastdarms bei stricturirenden Geschwüren. Langenbeck's Archiv. 50. Bd.

1896:

67) Zur unblutigen Reposition der angeborenen Hüftgelenksverrenkung. Naturforscherversammlung. Frankfurt a. M.

68) Die Chirurgie der peripheren Nerven und des Rückenmarks. Pentzold-Stintzing. Handb. d. spec. Therapie inn. Krankh.

1897:

69) Behandlung der Erkrankungen des Bauchfells und des Mittelfellraums. Ibid.

1898:

70) Ein Vorschlag zur Modification des Calot'schen Verfahrens. Archiv f. klin. Chirurgie. 57. Bd.

71) Eine praktische Modification des Calot'schen Verfahrens zur Behandlung der Spondylitis. Zeitschr. f. prakt. Aerzte. Nr. 14.

72) Ueber Jackson'sche Epilepsie. Naturforscherversammlung. Düsseldorf.

73) Ueber die Totalexstirpation des tuberculösen Vas deferens und der Samenblasen

1900:

74) Zwei Fälle von Kleinhirntumoren. Deutsche med. Wochenschr. 1900. Nr. 31.

75) Zur Anatomie und Behandlung der angeborenen Luxation des Hüftgelenks. Niederrh. Gesellschaft. 19. XII. 1900.

76) Die angeborene Luxation der Hüftgelenkes. Röntgenatlas.

1901:

77) Beiträge zur Operation der Geschwülste des Rückenmarks. Naturforscherversammlung. Hamburg.

78) Verletzungen und Erkrankungen der Nieren und Harnleiter. Handbuch d. prakt. Chirurgie.

1902:

79) Ueber Torticollis spastica. Niederrh. Gesellschaft. Januar 1902.

80) Die neuesten Bestrebungen auf dem Gebiete der Nierenchirurgie. Correspondenzblatt d. ärztl. Vereine im Rheinland.

81) Apparate zur Retention des reponirten Kopfes bei angeborener Luxation des Hüftgelenkes. Zeitschr. f. orthop. Chirurgie. 11. Bd.

Geh. Rat Professor Dr. Hahn.

EUGEN HAHN †.

Nekrolog

von

Alfred Neumann.

Am 1. November 1902 ist, Allen unerwartet, der Geheime Sanitätsrath Dr. Eugen Hahn einem Herzschlage erlegen. In ihm verliert die Reichshauptstadt einen ihrer populärsten Aerzte, die deutsche Chirurgie einen ihrer angesehensten Führer, diese Zeitschrift einen treuen und fleissigen Mitarbeiter.

Geboren am 27. April 1841 zu Ortelsburg in Ostpreussen, widmete er sich nach Absolvirung seiner Gymnasialstudien an den Universitäten Königsberg, Breslau und Berlin dem Studium der Medizin, wo vor allen Virchow, von Frerichs, von Langenbeck und Wilms seine Lehrer waren. Namentlich Letzterem hat Hahn seine Ausbildung in der Chirurgie zu verdanken. Bald nach erlangter Approbation im Jahre 1866 zog er als Arzt mit in den österreichischen Feldzug und wurde nach Beendigung desselben unter Wilms Assistenzarzt am Krankenhause Bethanien, nach Beendigung des französischen Feldzuges, den er ebenfalls als Arzt mitgemacht hat, wurde er Wilms' Privatassistent. Als solcher verstand er es, sich durch hervorragende Leistungen eine derartige Anerkennung zu verschaffen, dass er nicht nur in kurzer Zeit eine ausgedehnte chirurgische Privatpraxis erwarb, sondern auch für würdig erachtet wurde, bereits 1875, als 34-Jähriger, zum Nachfolger Trendelenburg's als Leiter der damals einzigen Berliner städtischen chirurgischen Abtheilung im Krankenhause im

Friedrichshain in Vorschlag gebracht zu werden. Doch 1880 erst, als Nachfolger von Max Schede, gelangte Hahn zu dem langerstrebten Ziele einer grösseren Krankenabtheilung, in welcher er seine Schaffensfreude frei bethätigen konnte. Wie segensreich und erfolgreich für die chirurgische Praxis, wie für die chirurgische Wissenschaft Hahn's 22½jähriges Wirken im Krankenhause im Friedrichshain gewesen ist, dafür zeugen seine Arbeiten, seine Jahresberichte, die glänzenden Kundgebungen der Werthschätzung aller derer, die das Glück genossen, zu ihm in Beziehungen zu treten, seiner Schüler, seiner Patienten, seiner Fachgenossen, der gesammten Aerzteschaft des In- und Auslandes.

Bei Hahn hatte die Natur in seltener Harmonie die schönsten Gaben des Geistes und des Charakters mit körperlichen Vorzügen, einer bewunderungswürdigen Geschicklichkeit und erstaunenswerthen Widerstandskraft vereint.

Wer Hahn nur gelegentlich bei seiner Berufsthätigkeit beobachtete, bewunderte in erster Linie sein gewissermaassen instinctiv richtiges Urtheil bei der Stellung der Diagnose und Prognose, die Kühnheit beim Operiren und seine glückliche Hand in Bezug auf den Ausgang der Operationen. Wer aber, wie seine Mitarbeiter, Hahn näher kannte, der wusste, dass die hervorragenden Eigenschaften wohl vorbereitet waren durch eine glänzende Beanlagung, aber zu der Vollkommenheit gebracht waren, durch einen eisernen Fleiss, eine nie erlahmende Energie, durch die peinlichste Gewissenhaftigkeit. Wenn er von früh bis zum Abend mit einer Ausdauer operirt hatte, dass das Aerzte- und Hülfspersonal im Krankenhause, wie in der Privatklinik bis zur Ermattung angestrengt waren, dann konnte er bis spät in die Nacht noch schriftstellerisch und wissenschaftlich thätig sein.

Hahn war ein ausserordentlich vorsichtiger Operateur, vorsichtig sowohl in der Indicationsstellung, als auch in der Art des operativen Vorgehens. Bevor er eine schwierige oder ihm neue Operation zur Ausführung brachte, erfüllte diese Tage lang sein ganzes Denken und er suchte jede Gelegenheit, mit seinen Mitarbeitern über dieselbe zu disputiren und das Für und Wider sorgsam zu erwägen. War er sich aber erst klar geworden, so konnte man sicher sein, dass minutiöser und vollkommener niemand operiren konnte.

Hahn war ein Feind allen Herumprobirens. Hatte er einmal eine Operationsmethode als gut und erfolgreich erkannt, so entschloss er sich nicht leicht, auf eine andere neue überzugehen. Dabei war er durchaus nicht unzugänglich für neue Ideen, vielmehr nahm er dieselbe von welcher Seite auch immer, selbst von dem jüngsten

Schüler, dankbar und anerkennend an und, wenn er sie als fruchtbar erkannt hatte, verfolgte er sie mit grossem Eifer.

Das Arbeitsfeld Hahn's war ein ausserordentlich vielseitiges, wie ja den Lesern dieser Zeitschrift hinreichend bekannt ist. Von seinen Arbeiten sind als die Wichtigsten anzuführen:

Ueber Drainage der Bauchhöhle (1873).
Ueber die Behandlung der beweglichen Niere durch Fixation (1881).
Ueber die vaginale totale Uterusexstirpation (1882).
Ueber Kniegelenksresection mit Nagelung (1882).
Ueber idiopathischen Abscess des Occipitallappens, durch Trepanation entleert, zusammen mit Wernicke (1882).
Zur Behandlung des Pes varus (1883).
Eine Methode, Pseudarthrosen der Tibia mit grossem Knochendefect zu heilen (1884).
Ueber Kehlkopfexstirpation (1885).
Ueber Mesenterialcysten (1887).
Eine Methode, beliebig grosse Stücke von Kröpfen blutleer zu entfernen (1887).
Eine Operationsmethode die Gefahren der Darmresection zu vermeiden (1889).
Ueber die Behandlung des Genu valgum und Genu varum (1889).
Eine neue Methode der Gastrotomie (1890).
Ueber Gastroenterostomie (1894).
Ueber einen Fall von fortschreitender Erblindung durch temporäre Schädelresection und Punction des Ventrikels mit Erfolg behandelt (1894).
Ueber Jejunostomie (1894).
Ueber Splenectomie bei Milzechinococcus (1895).
Beitrag zur Chirurgie des Gehirns (1896).
Ueber Chylothorax (1899).
Ueber Pneumatosis cystoides intestinorum hominis (1899).
Ueber operative Behandlung der Pankreatitis haemorrhagica (1900).
Ueber die Bedeutung der Knochennaht bei uncomplicirten Knochenbrüchen (1901).
Ueber eine neue Methode der Orchidopexie (1901).
Ueber Rückenmarkschirurgie (1902).
Ueber Wanderniere und chirurgische Behandlung derselben (1902).

Ausserdem besorgte Hahn zusammen mit seinem treuen Kollegen im Krankenhause, Paul Fürbringer, lange Jahre hindurch die Redaction der von ihnen begründeten „Berliner Klinik". Dazu kommen eine grosse Reihe von Vorträgen und Demonstrationen, welche

er in der „Freien Vereinigung der Chirurgen Berlins", in der „Deutschen Gesellschaft für Chirurgie" und in der „Berliner medicinischen Gesellschaft" gehalten hat. An den wissenschaftlichen Arbeiten dieser Gesellschaften nahm er auch sonst den regsten Antheil. Er fehlte selten in einer Sitzung und hatte auch trotz angestrengtester Tagesarbeit immer noch die Kraft, den Vorträgen mit gespanntester Aufmerksamkeit zu folgen, um am folgenden Tage im Kreise seiner Schüler in seiner humorvollen, sarkastischen Weise über das Gehörte die Kritik abzuhalten. Selbst griff er selten in die Discussion ein. Wenn er aber sprach, dann hörte ein Jeder zu, denn es waren immer allgemein interessirende Beobachtungen und wichtige Erfahrungen, die er mit schlichten klaren Worten vortrug.

Die „Deutsche Gesellschaft für Chirurgie" hat ihm ihre besondere Werthschätzung dadurch bewiesen, dass sie ihn für das Jahr 1899 zu ihrem Vorsitzenden wählte. Daneben bekleidete er seit Jahren für dieselbe Gesellschaft das Amt des Cassenführers, für die „Berliner medicinische Gesellschaft" das Amt des Schriftführers.

Die Hauptaufgabe seines Lebens aber sah er in der musterhaften Verwaltung seiner Krankenhaus-Abtheilung. Zu jeder Tages- und Nachtzeit für den Krankenhausdienst zur Verfügung zu stehen, sich persönlich um alles und jedes, was die Kranken anging, zu kümmern und zu sorgen, ist immer sein aufrichtiges Bestreben geblieben. In dieser Beziehung kannte er keine Rücksichten. Wie er an sich selbst stets die höchsten Anforderungen stellte, wie er sich selbst bis zu seinem Tode keine Schonung gönnte, auch wenn ihn, wie das leider in den letzten Jahren häufiger der Fall war, sein eigener Gesundheitszustand mit trüben Gedanken für die Zukunft erfüllte, so war er auch allen seinen Untergebenen ein strenger, — doch auch ein liebevoller Vorgesetzter.

Hahn war im Allgemeinen eine schwer zugängliche, verschlossene Natur. Es war nicht leicht, seine Gunst zu erwerben. Wen er aber als tüchtig und zuverlässig erkannt hatte, den förderte er unablässig, dem konnte er mit wahrhaft väterlicher Gesinnung zugethan sein. Allen Betheiligten werden die edelmüthigen, warmherzigen Worte für immer im Gedächtniss nachhallen, welche er 8 Tage vor seinem Tode seinem früh verstorbenen ersten Assistenzarzte Dr. Walker in die Gruft nachrief.

Hahn's humaner Sinn zeigte sich in dem warmen Interesse, welches er alle Zeit für die socialen Verhältnisse der Aerzte empfunden und bewiesen hat, vor Allem aber in der liebevollen und herzgewinnenden Art und Weise, in der er mit seinen Patienten verkehrte.

Hahn's Tod hat eine grosse Lücke hinterlassen. Am schmerzlichsten ist der Verlust für seine trauernden Angehörigen. Doch auch wir, die wir ihm als Gehülfen und Schüler, als Collegen und Fachgenossen nahe gestanden haben, alle die Vielen, welchen seine Kunst und Fürsorge Gesundheit und Rettung aus schwerem Leide gebracht haben, empfinden seinen Hingang wie den eines theuren Freundes, eines nahen Verwandten. Schmerz- und dankerfüllt wollen wir ihm für alle Zeit ein treues Andenken bewahren.

C. Mirladoni

CARL NICOLADONI †.

Ein Nekrolog.

Von

Prof. Dr. **Erwin Payr**
in Graz.

In der Nacht vom 3. zum 4. December 1902 hat Herr Hofrath Professor Dr. Carl Nicoladoni, Vorstand der chirurgischen Klinik in Graz, für immer seine geistvollen Augen geschlossen.

Sanft durch seine Schnelligkeit hat ein unerwarteter Herzschlag diesem Leben voll von köstlicher Arbeit ein Ende gemacht, das noch wenige Stunden vorher voll und ganz seinen hohen Berufspflichten gehörte.

Nicoladoni war am 23. April 1847 zu Wien geboren; er studirte daselbst und wurde im Jahre 1871 zum Doctor der Medicin und Chirurgie promovirt. Im Jahre 1872 trat Nicoladoni an die Klinik des Chirurgen von Dumreicher ein und war damit die Entscheidung für seine weitere Laufbahn gegeben. Als Albert im Jahre 1873 nach Innsbruck berufen worden war, wurde Nicoladoni zum klinischen Assistenten ernannt und fand nun reichlich Gelegenheit an dem grossen und mannigfaltigen Materiale des Wiener allgemeinen Krankenhauses eigene Erfahrungen zu sammeln und operativ thätig zu sein.

Im Jahre 1876 für Chirurgie habilitirt, versammelte Nicoladoni schon damals in vortrefflich besuchten Cursen und Vorlesungen zahlreiche von seinem Lehrtalente begeisterte Schüler um sich.

Neben Lehramt und Klinik entwickelte sich eine immer fruchtbarer werdende literarische Thätigkeit und stammen

aus jener Zeit zahlreiche, schöne, wissenschaftliche Arbeiten, darunter jene, in der die heute von Erfolg zu Erfolg eilende Idee der Sehnentransplantation für gelähmte Gliedmassen ausgesprochen wurde.

Der freundschaftliche Verkehr mit den Assistenten der unter Billroth's genialer Führung sich immer glanzvoller entwickelnden Nachbarklinik war auf Nicoladoni nicht ohne Einfluss.

Mächtig zog es ihn an diese Stätte der Wissenschaft und er fand Zeit und Gelegenheit, ohne sich je in seiner Stellung seinem Lehrer von Dumreicher gegenüber etwas zu vergeben, an dem lichtvollen Entwicklungsgang der modernen Chirurgie, die Billroth und seiner Schule soviel verdankt, nutzbringend theilzunehmen.

Im Jahre 1880 vertrat er seinen Chef während einer langen Erkrankung; durch die Art seines Unterrichtes und seiner klinischen Thätigkeit erweckte er helle Begeisterung in den jugendlichen, empfänglichen Herzen seiner ihm für die Lebenszeit treu ergebenen Schülerschaar.

Der Tod seines klinischen Lehrers brachte für Nicoladoni's academische Laufbahn die Entscheidung. An Stelle des nach Wien berufenen Albert übersiedelte Nicoladoni im Mai 1881 nach Innsbruck; er folgte freudig dem an ihn ergangenen Rufe in die ferne, kleine Alpenstadt und vertauschte gerne eine ihm sichere glänzende materielle Existenz in Wien mit der hohen Befriedigung des klinischen Lehramtes.

Wohl mag die damalige Kleinheit und Dürftigkeit der Verhältnisse im ersten Augenblick deprimirend auf den Neuangekommenen gewirkt haben; aber allmählich schuf er sich seinen Wirkungskreis auch in dem von der Residenzstadt so weit entlegenen Innsbruck und ist ihm dieses Städtlein mit der Zeit zur zweiten Heimath geworden.

Das Schicksal fügte es, dass er lange Zeit — 14½ Jahre — in diesen kleinen Verhältnissen bleiben musste, während seine geniale Veranlagung für theoretische Forschung und praktische Bethätigung seines Faches gepaart mit stets neue und immer schönere Früchte tragender Originalität sich nach einem grösseren Material, einem weiteren Arbeitsfeld sehnte.

Im Jahre 1895, nachdem er kurz vorher eine Berufung nach Prag an die deutsche medizinische Facultät abgelehnt hatte, übersiedelte er als Nachfolger Wölfler's nach Graz.

Mit voller Arbeitskraft und Schaffensfreude ging Nicoladoni in seinem neuen grösseren Wirkungskreis an die Arbeit. Rasch hatte er sich im gastlichen Graz eingelebt und Collegen aus der Wiener und

Innsbrucker Zeit halfen redlich dazu, dass er sich bald in der „grünen Steiermark" wohl und heimisch fühlte.

Eine langwierige, im Gefolge einer Influenza sich entwickelnde, heimtückische Krankheit, gebot auf einmal diesem Arbeitsleben gebieterisch Ruhe; zum ersten Male musste Nicoladoni auf längere Zeit seinem so überaus geliebten Berufe entsagen, wenn auch in Innsbruck schon leichte Mahnungen ihm gesagt hatten, dass das Nervensystem einem Uebermaass von geistiger und körperlicher Arbeit sich auf die Dauer nicht anzupassen vermag.

Aber seine kräftige Constitution besiegte den ungebetenen Gast und mit eiserner Willenkraft und der ihm eigenen Energie stürzte er sich, kaum wieder genesen, wieder in seinen Beruf. Bange Sorge beschlich manchmal uns Schüler und liess uns in den letzten Jahren Böses ahnen; aber er wusste sie zu zerstreuen durch die beinahe jugendlich zu nennende Schaffensfreude, die scheinbar keine Ermüdung kannte, durch seine geradezu bewunderungswürdige Pflichttreue, mit der er allen seinen vielen und anstrengenden Berufsgeschäften bis in die allerletzte Zeit oblag.

Eines hat ihm der rasch gekommene Tod erspart: die Qual eines langen, unthätigen Siechthums.

Nicoladoni war eine Persönlichkeit, die vollkommen unbewusst imponirte. Sein ganzes Auftreten war das eines Mannes, der sich zwar seines Werthes voll und ganz bewusst ist, ohne dabei im geringsten auf Aeusserlichkeit oder Pose, deren abgesagter Feind er war, etwas zu halten. Seine Schlichtheit und Bescheidenheit im beruflichen und privaten Leben war eben jene edle, schöne Eigenschaft, wie sie bei an herrlichen Eigenschaften des Geistes und des Charakters reichen Naturen unendlich sympathisch berührt, nicht jene sich immer selbst verkleinernde, bei jeder Gelegenheit zur Schau getragene Bescheidenheit, die selbst bei trefflich veranlagten Menschen doch nur ein Zeichen von Charakterschwäche ist.

An der Klinik war er für jeden, den langjährigen Assistenten und den jüngsten Volontär, der hochverehrte, bewunderte und stets als volle Autorität anerkannte Meister.

Und trotzdem war es nicht Absolutismus, der an seiner Klinik herrschte. Im vornehmen Bewusstsein des geistigen Adels seiner vornehmen wissenschaftlichen Individualität liess er andere Meinungen, wenn sie in richtiger Form und sachlicher Begründung vorgebracht wurden, gerne gelten nnd unterzog sie stets einer wohlmeinenden Kritik. Stets einer wissenschaftlichen Discussion zugänglich, sagte er auch ein anerkennendes Wort, wenn es sich nach seiner Meinung

um eine Verbesserung handelte; er war auch stets bereit, seine eigene Anschauung zu Gunsten einer neuen, als richtiger und besser erkannten, abzuändern.

Diese Noblesse und Liberalität im fachlichen, wissenschaftlichen Verkehre mit ihm nahestehenden Assistenzärzten war ein mächtiger Reiz für das Leben an der Klinik.

Gerade die Anerkennung einer voll von jugendlichem Eifer sich entwickelnden Individualität ist eine seltene Kunst, durch die sich wahrhaft grosse Meister die Herzen ihrer Schüler im Sturme erobern.

Die vornehme Art seines Wesens und seines Charakters äusserte sich aber auch darin, dass er Jedem, der an seiner Klinik eintrat und ärztlichen Dienst zur Erlangung von Fachkenntnissen leistete, das grösste Vertrauen entgegenbrachte; er gehörte zu jenen Naturen, die einen jeden für einen Gentleman halten, bis sie einmal vom Gegentheil überzeugt worden sind. Eine einmal erlebte Enttäuschung vergass er nie.

Bald erkannte sein scharfer, durch gute und böse Lebenserfahrung gereifter Blick, Wesen und Charakter der an seiner Seite arbeitenden Aerzte.

Wer lernen wollte, hatte an der Seite Nicoladoni's reichlichste Gelegenheit dazu; an edlem Beispiele und freundlicher Unterweisung fehlte es nie; er gab freigebig aus dem reichen Schatze seines Wissens und seiner Erfahrung an jeden, bei dem er Ernst und Neigung zum Fache erkannt hatte.

Er liebte es, wenn sich die klinische Thätigkeit ruhig, ohne viel Worte abspielte und genügte ein Blick auf ein Operationsfeld, einen Verband, in ein Krankenjournal, um ihm vollkommene Klarheit über Wollen und Befähigung eines seiner Untergebenen zu verschaffen.

Wo es zu tadeln gab, geschah es sofort, in einer Art, die ohne zu beleidigen, doch unvergesslich blieb; sie schützte vor der Nothwendigkeit der Wiederholung. Ein offen eingestandener Fehler war nach erfolgter Rüge bald vergessen; einen Versuch ihn zu verbergen oder zu beschönigen verurtheilte er doppelt scharf, da sich zum ersten noch ein Charakterfehler gesellte.

Nicoladoni war ein stets freundlicher, gütiger und wohlwollender, zuweilen herzgewinnend liebenswürdiger klinischer Vorstand. Ein ausgesprochenes klinisches Familiengefühl war ihm zu eigen und fühlte er sich als Vater und väterlicher Freund der vielen jungen Existenzen, die ihr Lebensschifflein seiner starken und weisen Hand anvertraut hatten. Wie sicher und fest führte diese Hand den jungen strebsamen Arzt auf dem im Anfang oft schwierigen Pfade!

Er verlangte von seinen Untergebenen treue und genaue Pflichterfüllung; dafür aber schätzte er seine Mitarbeiter hoch und gestattete ihnen volle Antheilnahme an allen Fragen des klinischen Getriebes: wer durch Fleiss, Geschick und Begabung in theoretischer Forschung und in praktischen Dingen sich auszeichnete, dem eröffnete er ein weites, hochbefriedigendes Arbeitsfeld; neidlos und voll Freude über einen schönen Entwicklungsgang verfolgte er Thätigkeit und Leistungen seiner Schüler. Beglückend, anspornend und in hohem Maasse belehrend war fachlicher, wissenschaftlicher Gedankenaustausch mit dem so geistvollen Manne. Ein einfaches Wort, eine kurz hingeworfene Bemerkung enthielt oft den rothen Faden zur Erforschung und Erschliessung eines neuen Weges. Wer ihn gut kannte, wusste aus einer Miene, aus einem Schlagworte zu entnehmen, was ein Anderer in einem langathmigen Satz darlegen muss.

Durch solche Eigenschaften verlieh er selbst dem ganzen klinischen Leben einen feineren Ton, der einer so vornehmen und zart besaiteten Natur, wie Nicoladoni, völlig angepasst war und ähnlich gestimmte Gemüther so sympathisch berührte. —

Nur schwer erschloss sich sein edles treues Herz voll und ganz zu warmer Freundschaft; wer sie aber einmal besass, der empfing sicher immer mehr, als er zu geben vermochte; der lernte erst Nicoladoni's sonst so tief verschlossene, seelenvolle Individualität kennen; die wenigen Menschen, die durch solches Band mit ihm verknüpft waren, bewahren es sicher zeitlebens als Heiligthum.

In seinem Berufe war er der gewissenhafteste Arzt, den man sich denken kann. Stets freundlich, von echtem, warmen und oft rührendem Mitleid für die armen, seiner Hand anvertrauten Kranken beseelt, verstand er es, sich in kürzester Zeit das unbedingte Vertrauen und die Liebe seiner Patienten zu erwerben. Er gehörte zu jenen Aerzten, die von ihren Patienten nie vergessen werden! Zahlreiche, rührend schöne Züge gegenseitiger Anhänglichkeit und treuen Gedenkens an schwere gemeinsam verbrachte Zeit haben es bewiesen.

Mit ihrem Schicksal war sein ganzes Leben auf das Innigste verwoben. Hochbeglückend wirkte der Erfolg, niederschmetternd und lähmend der Misserfolg auf sein weiches Gemüth. Sein edles Herz drängte ihn oft, nicht nur das physische, auch das sociale Elend seiner Kranken zu bekämpfen.

Nicoladoni war kein leichtlebiger Chirurg, der den heute erlittenen Verlust schon morgen über einem neuen Erfolg vergessen hat. Er trat nicht an das Todtenbett, die Hand auf das Herz legend und sagend: „Ich fühle mich frei von jeder Schuld; die Wissenschaft hat

ihre Pflicht gethan". Die erste und mit schärfster Kritik vorgelegte Frage stellte er immer an sich selbst und sie hiess: „Wo hast du hier gefehlt und wie hätte der Fehler vermieden werden können?" So stellte er die Selbstkritik in den Dienst seines höchsten Principes, der Wahrheitsliebe, das wie ein rother Faden durch sein ganzes Wesen zieht. Solche Charaktereigenschaften wirken durch ihr Beispiel erziehlich auf den Schülerkreis.

Nicoladoni's Lehrthätigkeit hatte etwas ungemein Eindringliches und machte den Eindruck der vollkommenen Wahrhaftigkeit; er verstand es in hohem Maasse, dem jungen Hörer in den ersten klinischen Semestern am Krankenbett die Kunst des Sehens beizubringen und lehrte ihn das logische ärztliche Denken; es war ein Genuss mit anzuhören, wenn er einen nur mit guten anatomischen und physiologischen Kenntnissen ausgestatteten Praktikanten unterwies, die einzelnen Erscheinungen am Kranken zu einem geordnet sich aufbauenden Krankheitsbilde zusammenzufügen.

Die Art seines Unterrichtes war überaus klar, die Basis, auf der sie fusste, war eine breite, auf seltenen Kenntnissen der Anatomie, Physiologie und Pathologie beruhende.

Ein paar Schlagworte, einige mit Meister- und Künstlerhand auf die Tafel geworfene Striche gaben mehr Klarheit, als langathmige Erörterungen. Geradezu classisch war seine Darstellung der Fracturen und Luxationen sowie der Knochendeformitäten; wer ihr einmal mit Verständniss gefolgt, vergass das Gelernte nicht wieder.

Eigenartig und von ganz originellem Gepräge war auch seine operative Thätigkeit.

Ich erinnere mich genau, dass in den ersten Jahren, die ich an seiner Seite zu arbeiten Gelegenheit hatte, ich stets durch die Art und Weise, wie er an die Vollführung der gestellten Aufgabe ging, überrascht war. Ob es sich nun um eine Plastik, eine schwere Exstirpation einer Geschwulst, die Correctur einer Deformität handelte, stets brachte die Ausführung etwas Neues, vorher nicht Vermuthetes.

Diese Originalität des Operirens war auch für Vorgeschrittene reizvoll.

Die Art seines Arbeitens war künstlerisch durchdacht, exact in der Durchführung; das Operationsfeld glich in seiner Klarheit und Sauberkeit einem anatomischen Präparat; bei dieser Art zu arbeiten wurde nichts übersehen, nichts, was nicht zu verletzen war, verletzt; vielleicht litt manchmal bei dieser Künstlerart des Operirens das cito ein wenig auf Gunsten des tuto.

Nach aussen hin wirkte die Ruhe, die vollendete Sicherheit

und zielbewusste Ausführung des einmal als nothwendig erkannten Eingriffes in angenehmster Weise. Aber erst dem tiefer in das Fach Eindringenden wurde es klar, was für eine Künstlerarbeit durch Nicoladoni's kunstbegnadete Hand Tag für Tag geleistet wurde! Eine mächtige und nie versagende Führerin hatte er bei allem, was operativer Eingriff heisst, an seiner Seite. Die genaueste Kenntniss der topographisch-anatomischen Verhältnisse im Operationsgebiete ermöglichte die absolute Sicherheit seiner Arbeit. Dabei vermied er es sorgfältig, seinen Leistungen auch nur den geringsten äusserlichen Aufputz zu geben. Er war, wie gesagt, ein Feind alles dessen, was man Mache oder Pose nennt, und seine Bescheidenheit war der Grund, wenn die Grösse und Vornehmheit seiner operativen Leistungen von in's Fach nicht völlig Eingeweihten nicht immer erfasst wurde.

Nicoladoni besass eine selten kunstfertige Hand, die ihn befähigte, alles, was man als technische Schwierigkeiten bezeichnet, geradezu spielend zu überwinden. Aber zu dieser rein manuellen Fertigkeit kam noch etwas Anderes, was gerade der Chirurg bei der Ausübung der operativen Thätigkeit dringend nöthig hat: eine gewisse künstlerische Begabung, einen Sinn für plastische Formen, für die richtige Abschätzung von Maass- und Grössenverhältniss, ein gewisses Etwas, das man mit dem trivialen Ausdruck „chirurgisches Augenmaass" bezeichnen könnte, was aber bei ihm so hoch entwickelt war, dass es mit dem Ausdruck „Künstlerblick" benannt werden muss. So kam es, dass Nicoladoni ein anerkannter Meister der Plastik geworden ist. Diese seltenen Fähigkeiten finden auch darin ihren Ausdruck, dass er in der Lage war, mit wenigen Strichen gleich einem Karikaturenzeichner alle wesentlichen Verhältnisse eines auch schwierigen Krankheitsfalles sofort für jeden Zuseher verständlich auf die Tafel zu projiciren. So wie mit dem Griffel in der Hand, so zeichnete auch sein Messer in den Geweben und hatte ein jeder seiner Eingriffe das Gepräge einer bewunderungswerthen Kunstleistung.

Bei der Aufstellung der Indicationen für die Ausführung und Unterlassung operativer Eingriffe ging Nicoladoni mit grosser Gewissenhaftigkeit und Erwägung auch der kleinsten Nebenumstände vor. Er kannte nur eine Indicationsstellung, die der innersten Ueberzeugung; da gab es keine Rücksicht auf die Statistik.

Eigenartig war auch seine ganze wissenschaftliche Thätigkeit. Die Themen, die er sich wählte, behandelten wenig erforschte oder besonders schwierige Verhältnisse. Klare und einfache Dinge

reizten ihn nicht. Ein einmal erwähltes Thema verfolgte er mit Aufbietung unendlicher Arbeitsmühe und geistiger Spannkraft soweit es ihm möglich war; stets hatte er eine Menge neuer Ideen und darf Nicoladoni getrost als einer der originellsten und ideenreichsten Chirurgen der Neuzeit genannt werden. Die neuen Pläne und Vorschläge kamen oft ganz unvermuthet zum Ausdruck. Während des Zusehens bei einem, von anderer Seite ausgeführten operativen Eingriff kam plötzlich so ein Gedankenblitz und erleuchtete nicht nur momentan, sondern dauernd und auf weite Strecken. —

Die meisten seiner Arbeitspläne verfolgten eine ausgesprochen anatomische Forschungsrichtung; es ist dies ja auch naheliegend, wenn man bedenkt, dass Nicoladoni's Entwicklungszeit in eine Periode fiel, da die naturwissenschaftlichen Institute an der Wiener Universität recht dürftig ausgestattet waren und am ehesten noch die Pflege der Anatomie, für die ein Hyrtl die jugendlichen Herzen seiner Schüler begeisterte, diesen zugänglich war.

In dieses Gebiet gehören die grundlegenden Arbeiten Nicoladoni's auf dem grossen Gebiet der Knochen- und Gelenkdeformitäten. Hierher aber auch die einen Theil seiner Lebensarbeit ausmachende Beschäftigung mit der Ergründung der so tief verborgenen Geheimnisse der Entstehung, der Morphologie, der feineren Architectur und Mechanik der Skoliose.

Seine zahlreichen Arbeiten über den Plattfuss, Klumpfuss, Hackenfuss, die Ischias scoliotica, über Zehencontracturen, seine geniale Idee zur Heilung von Extremitätenlähmungen durch Verpflanzung von Sehnen functionirender Muskeln, sowie die Skoliosenlehre gehören zum Fundament der modernen Orthopädie, mit deren Geschichte Nicoladoni's Name für alle Zeit verwoben ist. —

Es ist tief zu bedauern und ein tragisches Schicksal, dass er eine grosse, herrlich angelegte, völlig abgeschlossene, mit zahlreichen Bildern von eigener Hand gezeichnete, monographische Darstellung seiner gesammten Anschauungen auf dem Gebiete der Skoliosenlehre nicht mehr im Druck vollendet sehen konnte; noch den ganzen Sommer hatte er mit einer wahren Herzensfreude an diesem fundamentalen Werke gearbeitet.

Ganz kurz nur sei der übrigen bedeutendsten von ihm bearbeiteten Themen gedacht: der Sehnentransplantation, der Idee der Gastroenterostomie, der von ihm zuerst richtig erkannten und gedeuteten Torsion des Samenstranges, der Behandlung der Oesophagusdivertikel. Die von ihm erdachte Orchidopexie, die leider wenig bekannt geworden ist, wie zahlreiche neue Vorschläge zur Be-

handlung des Kryptorchismus lehren, giebt, wie unser Material beweist, ausgezeichnete Resultate. Aus der letzten Zeit stammen seine Mittheilungen über die Daumenplastik. Es gelang ihm in zwei Fällen einen verloren gegangenen Daumen durch die Einpflanzung der zweiten Zehe des gleichnamigen Fusses zu ersetzen. Das ganze grosse Gebiet der plastischen Chirurgie hat er durch zahlreiche geistvolle und zu praktischen Erfolgen führende Vorschläge bereichert.

Nicoladoni lebte in einem eigenen Reich und fühlte sich darin wohl und glücklich. Klinik, Lehramt und Wissenschaft hiessen dessen Grenzpfähle; ihnen widmete er den grössten Theil des Tages; was noch übrig blieb, gehörte seinem in zartester und rührendster Weise gepflegten Familienleben, bei seinem alten geliebten Mütterlein, das ihm schon in Innsbruck entrissen wurde und seiner ihn abgöttisch liebenden Schwester. Sein Freundeskreis war klein, aber intim; da suchte und fand er Anregung für seinen ausgesprochenen Kunstsinn und erfreute er sich nach mühevollem Tagwerk an guter Musik, die er leidenschaftlich liebte.

Das Getriebe der grossen Welt lockte ihn wenig. Was er an äusseren Erfolgen im Leben erreichte, ist gekommen, ohne dass er einen Finger darnach rührte; sie hätten reichlicher sein können nach seinen unvergänglichen Verdiensten um die Menschheit, um seine Schüler, um die Wissenschaft. Seine inneren Erfolge galten ihm mehr.

Er achtete nur jene Menschen, die durch ihre Fähigkeiten und die Art der Ausfüllung des einmal erwählten Berufes ihm imponirten; wo diese Grundlage fehlte, vermochten sie weder Rang noch Titel noch persönliche Beziehungen zu ersetzen.

Die vorliegenden Zeilen sind für Chirurgen von Fach bestimmt; darum habe ich aus der überreichen Lebensarbeit des theuern, zu früh dahingegangenen Meisters nur ein paar Marksteine genannt. —

Sie werden genügen, um bei allen jenen, die Sinn für die Geschichte unseres Faches haben, in zahlreichen Erinnerungen den klangvollen und weit über die Grenze seines engeren Vaterlandes hinaus bekannten Namen Nicoladoni's lebendig werden zu lassen.

Wenn ich den Versuch machte, Art und Wirken dieses selten angelegten Mannes zu schildern, so weiss ich wohl, wie weit er von der Wirklichkeit entfernt geblieben ist; es giebt eben gross angelegte Naturen, deren Charakteristik mit einigen markigen Strichen wiederzugeben ist; wenn es sich aber ausserdem um die Schilderung unendlich fein abgestimmter Gefühlsqualitäten handelt, dann ist es für die Feder nicht leicht, ihrer Aufgabe gewachsen zu sein.

Wer Nicoladoni im Leben näher gestanden ist, dem werden

diese Zeilen wie ein vergilbtes Blatt aus alter Zeit erscheinen; möge er sich des lebenswarmen so sympathieenreichen Erinnerungsbildes erfreuen!

Nur für die Fachcollegen, die ihn nicht persönlich kannten, sind diese Zeilen bestimmt.

Dafür aber, dass er zu jenen illustren Mitarbeitern am Aufbaue der modernen deutschen Chirurgie gehört, von denen Billroth das grosse Wort sagt: „Sie leben in aller Munde", dafür hat Nicoladoni durch unvergängliche Thaten seines Geistes und seiner kunstbegnadeten Hand gesorgt!

Verzeichniss der Arbeiten C. Nicoladoni's.

1) *Neuralgia Nerv. mandibul. dextr.; Neurectomie nach Paravicini; Meningitis; Fibroma Nerv. fac. dextr.* Wiener med. Wochenschr. 1874. Nr. 43.
2) *V. Dumreicher's Methode zur Behandlung drohender Pseudoarthrosen.* Wiener med. Wochenschr. 1875. Nr. 5—7.
3) *Phlebarteriektasie der rechten oberen Extremität.* Archiv f. klin. Chirurgie. 1875. 18. Bd. Heft 2.
4) *Phlebarteriektasia spontanea pedis.* Archiv f. klin. Chirurgie. 18. Bd. Heft 4.
5) *Perihernïöse Phlegmone, ein Beitrag zur Lehre vom entzündeten Bruche.* Wiener med. Wochenschr. 1875. Nr. 35, 36.
6) *Ueber incomplete Luxation beider Vorderarmknochen nach aussen.* Wiener med. Wochenschr. 1876. Nr. 23, 24, 26 u. 27.
7) *Phlebarteriektasie der linken oberen Extremität.* Archiv f. klin. Chirurgie. 20. Bd. Heft 1. S. 146.
8) *Demonstration eines Präparates von Divertikelbildung im Oesophagus.* Wiener med. Wochenschr. 1876. Nr. 52.
9) *Beitrag zur operativen Behandlung des Oesophagusdivertikels.* Wiener med. Wochenschr. 1877. Nr. 25—27.
10) *Demonstration eines Mädchens, welches an Ossification des gesammten Muskelapparates leidet.* Wiener med. Wochenschr. 1878. Nr. 21.
11) *Ueber Myositis ossificans progressiva.* Wiener med. Blätter. 1878. Nr. 20—24.
12) *Ueber Resection des Darmes bei gangranöser Hernie.* Wiener med. Blätter. 1879. Nr. 6 u. 7
13) *Zur Casuistik der Oberschenkelfracturen.* Wiener med. Presse. 1880. Nr. 2.
14) *Beiträge zur plastischen Chirurgie.* Deutsche Zeitschr. f. Chirurgie. 14. Bd. Heft 1 u. 2.
15) *Epitheliombildung in Sequesterladen.* Archiv f. klin. Chirurgie. 26. Bd.
16) *Ueber den Pes calcaneus.* Archiv f. klin. Chirurgie. 26. Bd. Heft 2.
17) *Zur Operation des hohen Blasenschnittes.* Wiener med. Presse. 1881. Nr. 14 u. 15.
18) *Ueber Sehnentransplantation.* Aus der chirurg. Section der 54. Versammlung deutscher Naturforscher und Aerzte in Salzburg.
19) *Ueber Torsion der scoliotischen Wirbelsäule.* Aus der chirurg. Section der 54. Versammlung deutscher Naturforscher und Aerzte in Salzburg.
20) *Ueber Zehencontracturen.* Wiener med. Wochenschr. 1881. Nr. 51.
21) *Zur Therapie des Pes equinus paralyticus.* Wiener med. Presse. 1882. Nr. 11 u. 12.
22) *Beitrag zur Luxation der Semilunarknorpel des Kniegelenkes* (nebst Tafel). Archiv f. klin. Chirurgie. 27. Bd. Heft 3.
23) *Beiträge zur Nervenchirurgie.* Wiener med. Presse. 1882. Nr. 27—30 u. 32.
24) *Die Torsion der scoliotischen Wirbelsäule. Eine anatomische Studie.* 12 Tafeln. 22. S. Ferd. Enke, 1882.
25) *Ueber den Cubitus varus traumaticus.* Zeitschr. f. Heilkunde. 1884.5 . Bd.
26) *Die Torsion des Samenstranges, eine eigenartige Complication des Kryptorchismus.* Archiv f. klin. Chirurgie. 31. Bd. Heft 1.
27) *Prolapsus recti, Hedrocele, Resection des Prolapses. Heilung.* Wiener med. Presse. 1885. Nr. 26.
28) *Meningocele falsa, geheilt durch wiederholte Injection von Jodtinctur.* Wiener med. Presse. 1886. Nr. 2.

29) *Stecknadel in der männlichen Harnblase.* Wiener med. Wochenschr. 1886. Nr. 7 u. 8.
30) *Carcinom der linken Nebenniere und Niere. Entfernung beider Organe. Tod 14 Stunden nach ausgeführter Laparotomie.* Wiener med. Presse. 1886. Nr. 21 u. 22.
31) *Bericht der chirurgischen Klinik in Innsbruck für die Zeit vom 1. October 1884 bis 31. December 1885.* 230 S.
32) *Ueber den Zusammenhang von Wachsthumsstörung und Difformitäten.* Wiener med. Jahrbücher. 1886. S. 263—284.
33) *Ueber eine Art des Zusammenhanges zwischen Ischias und Skoliose.* Wiener med. Presse. 1886. Nr. 26, 27.
34) *Ein weiterer Fall von durch Ischias bedingter Skoliose.* Wiener med. Presse. 1887. Nr. 39.
35) *Bericht über 50 wegen Tumoren am weiblichen Genitale ausgeführten Laparotomien.* Wiener med. Presse. 1887. Nr. 10.
36) *Idee einer Enteroplastik.* Wiener med. Presse. 1887. Nr. 50.
37) *Die Architectur der skoliotischen Wirbelsäule.* F. Tempsky.
38) *Hundert Radicaloperationen von Leistenhernien, ausgeführt nach dem Verfahren Bassini's.* Wiener med. Presse. 1893. Nr. 22—26.
39) *Zur Lehre vom Pes calcaneus.* Wiener med. Wochenschr. 1894. Nr. 9.
40) *Die Architectur der kindlichen Skoliose.* 28 S., 22 Tafeln, 6 Figuren. Wien. F. Tempsky. 1894.
41) *Die Skoliose des Lendenwirbelsegmentes.* 5 Tafeln. Wien. F. Tempsky. 1894.
42) *Modification der König'schen Knochenplastik.* Verhandlungen der deutschen Gesellschaft für Chirurgie. 1895.
43) *Operation des Kryptorchismus.* Verhandlungen der deutschen Gesellschaft für Chirurgie. 1895.
44) *260 Radicaloperationen nach Bassini.* Wiener med. Presse. 1895. Nr. 10—17.
45) *Der Hammerzehenplattfuss.* Wiener klin. Wochenschr. 1895. Nr. 15.
46) *Ueber Fisteln des Ductus Stenonianus.* Verhandlungen der deutschen Gesellschaft für Chirurgie. 1896. I. Theil.
47) *Zur Naht bei Resectio recti.* Centralbl. f. Chirurgie. 1897. S. 928.
48) *Daumenplastik.* Wiener klin. Wochenschr. 1897. Nr. 28.
49) *Daumenplastik und organischer Ersatz der Fingerspitze (Anticheiroplastik und Daktyloplastik.)* Von Langenbeck's Archiv. 61. Bd. Heft. 3.
50) *Zur Plattfusstherapie.* Deutsche Zeitschr. f. Chirurgie. 63. Bd. S. 168.
51) *Horizontale Gastroduodenostomie.* Centralbl. f. Chirurgie. 1902. Nr. 23.
52) *Ueber die Bedeutung des M. tibialis posticus und der Sohlenmuskeln für den Plattfuss.* Deutsche Zeitschr. f. Chirurgie. 67. Bd.
53) *Weitere Erfahrungen über Daumenplastik.* Langenbeck's Archiv. 69. Bd. 3. Heft.
54) *Ueber Anatomie und Mechanismus der Skoliose.* (Im Erscheinen.)

Fig. 1a.

Fig. 1b.

Fig. 2a.

Fig. 2b.

Fig. 3.

Fig. 4.

Fig. 5.

...el in **Leipzig**.

Druck von Richard Hahn (H. Otto), Leipzig.

1.

3.

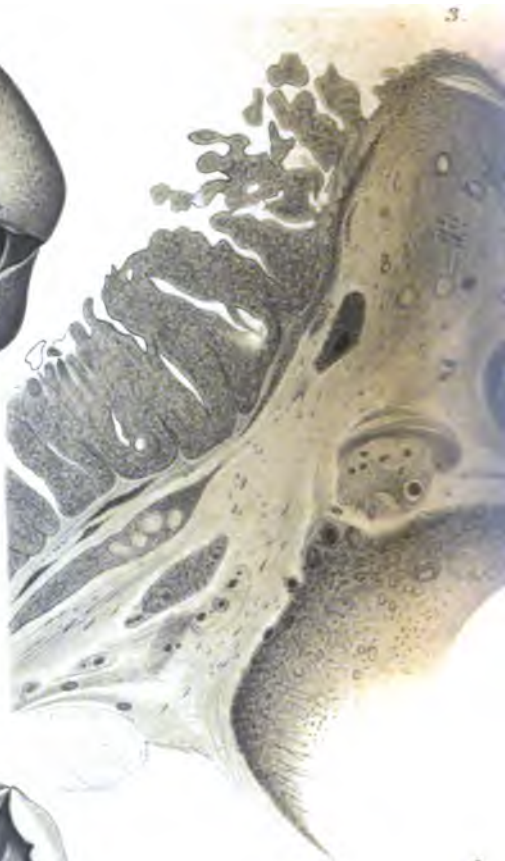

2.

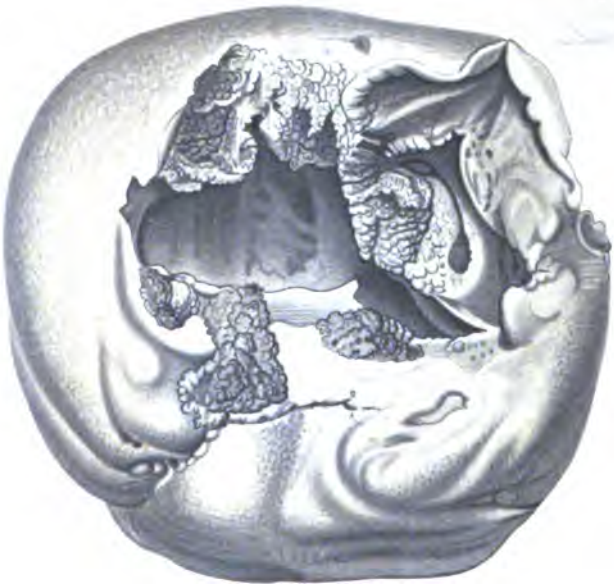

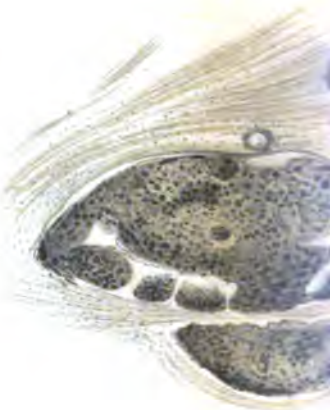

6.

7.



ST